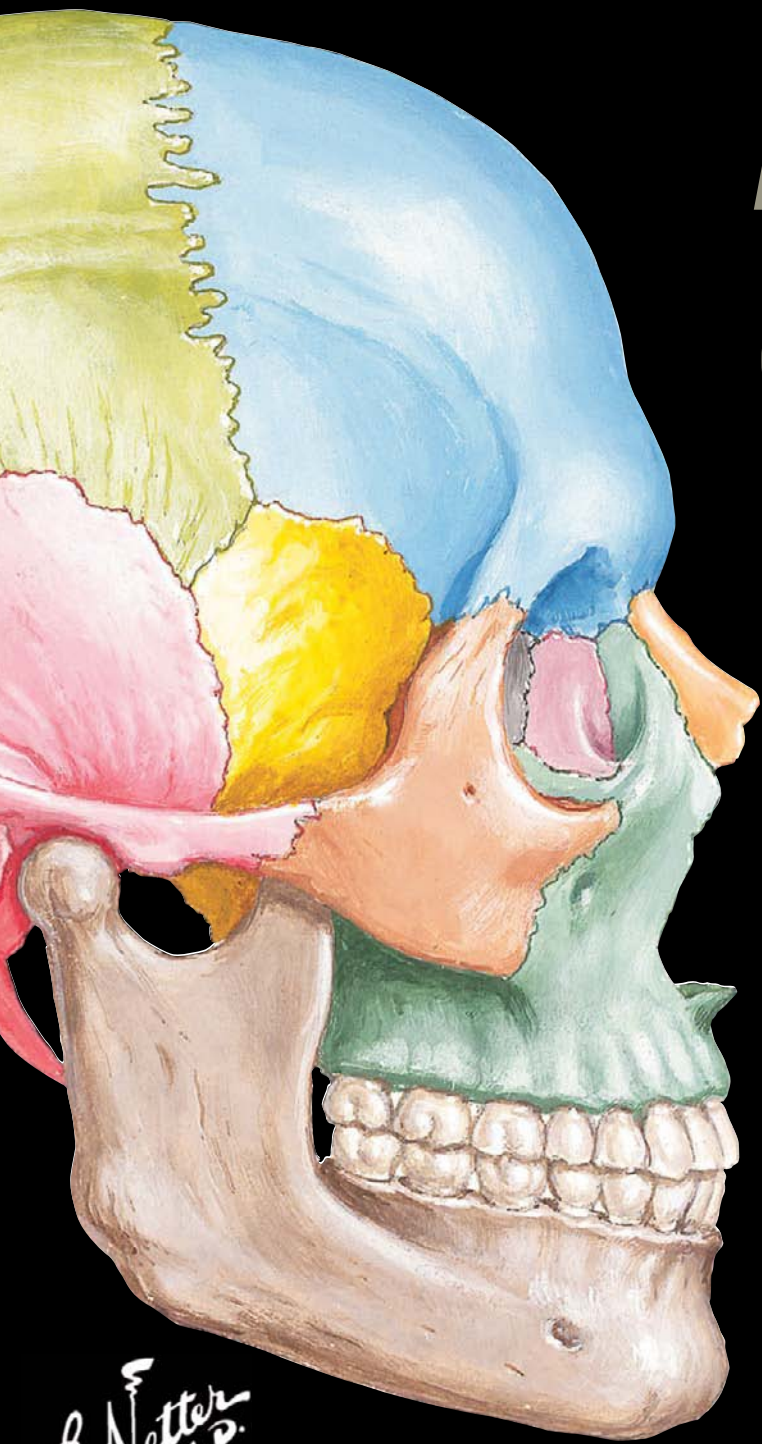



FRANK H. NETTER, MD



Atlas d'anatomie humaine

5^e édition

Traduction de Pierre Kamina



Atlas d'anatomie humaine

*F. Netter
M.D.*

Comité éditorial

John T. Hansen

Rédacteur en chef

Professeur de Neurobiologie et d'Anatomie

Assesseur du Doyen

École de Médecine et de Dentisterie de l'Université de Rochester

Rochester, New York, États-Unis

Brion Benninger

Département de Chirurgie

Département de Chirurgie orale et maxillofaciale

Département des Biosciences intégrées

Directeur de cours

Université des Sciences de la santé d'Oregon

Portland, Oregon, États-Unis

Jennifer K. Brueckner

Assesseur du Doyen pour les Affaires étudiantes

Collège de Médecine de l'Université du Kentucky

Bureau du Doyen, Affaires étudiantes

Lexington, Kentucky, États-Unis

Stephen W. Carmichael

Consultant international

Professeur émérite d'Anatomie

Professeur émérite de Chirurgie orthopédique

Clinique Mayo

Rochester, Minnesota, États-Unis

Noelle A. Granger

Professeur émérite

Département de Biologie cellulaire et du développement

Université de Caroline du Nord à Chapel Hill

Chapel Hill, Caroline du Nord, États-Unis

R. Shane Tubbs

Neurochirurgie pédiatrique

Hôpital des enfants

Birmingham, Alabama, États-Unis

Atlas d'anatomie humaine

5^e Édition

Frank H. Netter, MD



ELSEVIER
MASSON

SAUNDERS
ELSEVIER

1600 John F. Kennedy Boulevard
Suite 1800
Philadelphia, Pennsylvania 19103-2899

Copyright © 2011, 2006, 2003, 1997, 1989 by Saunders, an imprint of Elsevier Inc.

Tous droits de traduction, d'adaptation et de reproduction par tous procédés réservés pour tous pays.

En application de la loi du 1er juillet 1992, il est interdit de reproduire, même partiellement, la présente publication sans l'autorisation écrite préalable de l'éditeur ou du Centre français d'exploitation du droit de copie (20, rue des Grands-Augustins, 75006 Paris).

Les demandes de droits de reproduction des illustrations doivent être adressées directement à Elsevier's Health Science Licensing Department, Philadelphie, Pennsylvanie, États-Unis. Téléphone : 1-800-523-1649, ext. 3276 ou (215) 239-3276 ; e-mail : H.Licensing@elsevier.com

L'éditeur ne pourra être tenu responsable de tout incident ou accident, tant aux personnes qu'aux biens, qui pourrait résulter soit de sa négligence, soit de l'utilisation de tous produits, méthodes, instructions ou idées décrits dans la publication. En raison de l'évolution rapide de la science médicale, l'éditeur recommande qu'une vérification extérieure intervienne pour les diagnostics et la posologie.

Version française de l'œuvre originale en langue anglaise : Atlas of Human Anatomy, 5th edition, by Frank H. Netter, MD (ISBN : 978-1-4160-5951-6)

Elsevier Saunders, 1600 John F. Kennedy Boulevard, Philadelphia, Pennsylvania, 19103, USA

**Traduction et adaptation en langue française : Pierre Kamina – Professeur émérite d'anatomie – Université de Poitiers
5^e édition, 2011**

Édition française : *Atlas d'anatomie humaine*, 5^e édition

Directrice éditoriale : Mathilde Bestel

Éditrice : Florence Goulet

Production : Aude Cauchet

Maquette de couverture : Élisabeth Alfonso

Édition originale : *Atlas of Human Anatomy*, 5th edition

Director of Netter Products: Anne Lenehan

Online Editor: Elyse O'Grady

Developmental Editor: Marybeth Thiel

Publishing Services Manager: Linda Van Pelt

Design Direction: Lou Forgione

Illustrations Manager: Karen Giacomucci

Marketing Manager: Jason Oberacker

Photocomposition : Nord Compo

Impression et reliure : Legoprint, Italie

Dépôt légal : 2011

Imprimé en Italie

ISBN France : 978-2-294-71297-5

ISBN Campus : 978-2-294-09732-4

ISBN Canada : 978-2-294-09733-1

À ma chère épouse, Vera

Préface à la première édition

J'ai souvent dit que ma carrière d'artiste médical, depuis presque 50 ans, a été une sorte « d'œuvre sur commande » en ce sens qu'elle a évolué en fonction des souhaits et des demandes de la profession médicale. Durant toutes ces années, j'ai réalisé environ 4 000 illustrations, la plupart pour « The Ciba (maintenant Netter) Collection of Medical Illustrations », mais aussi pour « Clinical Symposia ». Ces dessins concernaient de nombreuses branches de la science médicale comme l'anatomie, l'histologie, l'embryologie, la physiologie, la pathologie, les explorations fonctionnelles, les techniques chirurgicales et thérapeutiques, et les manifestations cliniques d'un grand nombre de maladies. Avec l'âge, cependant, j'eus de plus en plus de demandes des médecins et des étudiants pour que je fasse un atlas exclusivement d'anatomie. C'est ainsi que cet atlas vit le jour, non pas sur un désir personnel, mais plutôt, comme la plupart de mes œuvres précédentes, pour répondre aux souhaits de la profession médicale. J'étais cependant si absorbé par d'autres engagements qu'il m'a fallu du temps pour parvenir à l'achever. Et quand enfin il fut terminé, je me suis rendu compte qu'il avait demandé beaucoup plus de travail et de temps que je l'avais prévu. Il fallait que je reprenne toutes les illustrations que j'avais faites depuis de si nombreuses années, en choisissant celles qui concernaient l'anatomie, en les classant, en les regroupant par systèmes et par régions, en les adaptant au format et à l'espace d'une page, et en les disposant selon un ordre logique. C'est vrai que l'anatomie ne change pas, mais en revanche, notre compréhension de l'anatomie et de son intérêt

clinique change, tout comme sa terminologie et sa nomenclature. Cela a donc demandé une mise à jour importante de nombreuses illustrations anciennes, et même une refonte de beaucoup d'entre elles de façon à les adapter à la pratique médicale et chirurgicale moderne, toujours en évolution. En outre, j'ai découvert que mes illustrations précédentes n'embrassaient pas toute la connaissance médicale, et il m'a fallu réaliser un grand nombre de dessins nouveaux qui sont inclus dans ce volume.

En créant un atlas comme celui-ci, il est important de trouver un juste milieu entre la complexité et la simplification. Si les figures sont trop complexes, leur étude sera difficile et confuse. Si elles sont trop simplifiées, elles peuvent être insuffisamment précises, voire inexactes. J'ai donc opté pour le moyen terme, le réalisme sans la confusion des détails. J'espère que les étudiants et les membres des professions médicales et paramédicales trouveront les illustrations intelligibles et utiles à la fois.

D'un commun accord, M. Flagler, l'éditeur, et moi-même avons pensé qu'il serait bon d'inclure la préface d'un anatomiste éminent et renommé, mais il y en a tant dans cette spécialité, dont un grand nombre a collaboré avec moi dans le passé, et qui sont cités plus loin dans ce volume, que nous n'avons pas pu faire un choix. Nous avons bien sûr pensé à des hommes comme Vésale, Léonard de Vinci, William Hunter et Henry Gray, qui évidemment et malheureusement sont indisponibles, et je me demande vraiment quels commentaires leur aurait inspiré cet atlas.

Frank H. Netter, MD
(1906–1991)

Frank H. Netter, MD

Frank H. Netter est né en 1906 à New York. Il a d'abord fait des études d'art à l'Art Student's League et à la National Academy of Design avant de suivre ses études médicales à l'université de New York où il passe son doctorat en 1931. Pendant ses années d'étude, les croquis dans les cahiers de Frank H. Netter ont attiré l'attention des membres de la Faculté et des autres médecins. Ceci lui a permis d'augmenter ses revenus en illustrant des articles ou des livres. Il continua de réaliser des illustrations tout en commençant une carrière de chirurgien en 1933 ; toutefois, il finit par abandonner sa pratique clinique pour se consacrer entièrement à l'art. Après son passage dans les forces armées américaines durant la deuxième guerre mondiale, il débuta une longue collaboration avec le groupe pharmaceutique CIBA (devenu maintenant le groupe Novartis). Durant ces 45 ans de collaboration, il produisit une impressionnante collection d'illustrations médicales qui est devenue très populaire pour tous les médecins et professionnels de la santé dans l'ensemble du monde.

Icon Learning Systems a acheté les droits de la collection de Netter en juillet 2000 et continue de mettre à jour les illustrations originales de Netter et de leur adjoindre de nouvelles illustrations réalisées par des artistes travaillant selon le style originel de Netter. En 2005, Elsevier Inc. a racheté la collection et toutes les publications

de Netter à Icon Learning Systems. Il y a maintenant plus de 50 publications qui diffusent l'œuvre artistique du Dr Netter.

Les travaux de Netter représentent un des meilleurs exemples de l'utilisation de l'iconographie dans l'apprentissage des concepts médicaux. Les 13 livres de la Collection Netter d'Illustrations Médicales, qui incluent la plus grande partie des 20 000 dessins originaux de Netter, comptent parmi les œuvres médicales les plus renommées jamais publiées. L'Atlas d'anatomie humaine de Netter, initialement publié en 1989, regroupe les dessins anatomiques de la collection Netter. Il est désormais traduit en 11 langues. C'est l'atlas anatomique de référence des étudiants en médecine et paramédicaux dans le monde entier.

Les illustrations de Netter sont appréciées tant pour leur qualité esthétique que pour leur contenu pédagogique, ce qui est même plus important. Comme le disait Frank H. Netter en 1949 : « ...le but d'une illustration est de clarifier un sujet. L'importance de l'illustration médicale ne réside pas dans la beauté du dessin ou le rendu délicat et subtil d'un sujet mais dans sa possibilité de rendre plus clair un point ». Les plans, conceptions, points de vue et approches de Frank H. Netter ont permis de rendre ses illustrations très utiles sur le plan didactique et conceptuel. Frank H. Netter, MD, physician and artist, died in 1991.

Frank H. Netter, médecin et artiste, est mort en 1991.



Frank H. Netter, MD
Photographie de James L. Clayton

Préface à la cinquième édition

C'est avec enthousiasme que j'ai accepté d'effectuer la traduction et l'adaptation française de l'atlas du Dr Frank Netter, que j'admire pour l'ensemble de son œuvre.

Le Dr Netter s'inscrit dans la lignée des prestigieux artistes-anatomistes, tels Léonard de Vinci, Jacques Gautier d'Agoty, Nicolas Henry Jacob et d'autres, qui ont conçu et réalisé eux-mêmes des dessins de grande valeur scientifique et artistique.

Il a su vulgariser l'illustration médicale, tout en conservant la rigueur scientifique, grâce à la collaboration d'éminents spécialistes.

En 1989, le plus célèbre artiste médical nord-américain décide de regrouper une sélection de dessins anatomiques sous forme d'un atlas destiné aux jeunes étudiants, intitulé *Atlas of Human Anatomy*. Cet atlas connaîtra un succès international.

La finalité pédagogique est toujours sous-jacente. Il souligne à dessein, grossièrement, les structures qu'il veut mettre en évidence, tels les nerfs. Il fait aussi appel à des couleurs franches, parfois brillantes, pour rehausser les structures trop discrètes. D'un coup

d'œil, le lecteur embrasse une région, comprend les rapports, et saisit l'élément qu'il recherche. Ces images nous parlent aussi grâce à des légendes précises, riches et accompagnées parfois de commentaires brefs et pertinents qui les éclairent.

Pour cette cinquième édition, j'ai adopté, pour garder à l'ouvrage son actualité et son universalité, la *Terminologia Anatomica* (TA) francisée par le Collège Médical Français des Professeurs d'Anatomie.

Cette terminologie internationale facilite non seulement la compréhension et la mémorisation des termes anatomiques, mais aussi les échanges interlinguistiques.

La richesse de l'imagerie conventionnelle ou numérique du corps humain de l'ouvrage répond à une quête constante du médecin : connaître l'intérieur de notre corps afin de mieux le soigner.

Grâce aux éditions Elsevier Masson, ce remarquable atlas vient enrichir l'édition médicale francophone.

Le « Netter » est un livre qui mérite vraiment une place de choix dans toute bibliothèque médicale.

Docteur Pierre Kamina
Professeur émérite d'anatomie
Ancien gynécologue-accoucheur des Hôpitaux
Université de Poitiers

Avant-propos

La cinquième édition de l'*Atlas d'anatomie humaine* de Frank H. Netter, Docteur en Médecine, a été mise à jour par l'équipe de consultants éditoriaux dirigée par John T. Hansen, comprenant Brion Benninger, Jennifer K. Brueckner, Stephen W. Carmichael, Noelle A. Granger et R. Shane Tubbs.

Nous avons chacun revu, modifié et actualisé une partie de l'*Atlas*. Dans cette nouvelle édition, l'équipe éditoriale a mis à jour l'imagerie radiologique dans l'édition imprimée et dans les compléments internet, en plaçant les images cliniques dans un contexte anatomique.

Comme l'anatomie a besoin de nouvelles images, Carlos A.G. Machado, Docteur en Médecine, a ajouté de remarquables images et vues anatomiques nouvelles dans cette édition. L'équipe de consultants éditoriaux s'est beaucoup appuyée sur la *Terminologie Anatomique* (TA) comme référence de nomenclature et de terminologie. Le génie des peintures du D^r Netter repose sur une anatomie peinte avec clarté et réalisme, et rappelant la clinique tout en maintenant l'équilibre entre complexité et simplification excessive. Cette 5^e édition doit beaucoup aux consultants éditoriaux des éditions précédentes, les Docteurs Sharon Colacino (Oberg) (1^{re} édition), Arthur F. Dalley II (2^e édi-

tion) et John Hansen (3^e édition), qui ont réalisé leurs éditions avec un grand talent et un professionnalisme sans compromis, rendant notre travail considérablement plus facile. La 4^e édition, la première publiée par Elsevier, inclut la participation de Anil Walji et Thomas Guest, et celle de nombreux membres de l'actuelle équipe des consultants éditoriaux.

Au total, il y a eu des changements anatomiques dans toutes les sections de l'*Atlas* qui concernent : la réorganisation de l'ordre des planches pour refléter de façon plus fidèle la pratique actuelle de l'enseignement de l'anatomie, la réduction des légendes de quelques images, et la suppression des planches cliniques trop anciennes. La succession des images dans chaque section est orientée maintenant de la superficie vers les couches profondes. Dans les sections des membres supérieurs et inférieurs, les images ont été modifiées pour se rapprocher de l'orientation commune à l'imagerie anatomique. En outre, de nombreuses planches ont été modernisées en améliorant le travail artistique vers une vision plus contemporaine des vues anatomiques. Nous espérons que vous apprécierez cette nouvelle édition de l'*Atlas d'anatomie humaine* et que vous la trouverez utile pour l'enseignement et pour votre carrière.

Brion Benninger, MD, MS
Jennifer K. Brueckner, PhD
Stephen W. Carmichael, PhD, DSc
Noelle A. Granger, PhD
John T. Hansen, PhD
R. Shane Tubbs, MS, PA-C, PhD

Contenu

| | | |
|------------------|---|---------|
| Section 1 | TÊTE ET COU | |
| | Anatomie de surface | 1 |
| | Régions superficielles de la tête et du cou | 2-3 |
| | Os et ligaments | 4-23 |
| | Régions superficielles de la face | 24-25 |
| | Cou | 26-34 |
| | Région du nez | 35-50 |
| | Région de la bouche | 51-62 |
| | Pharynx | 63-73 |
| | Glande thyroïde et larynx | 74-80 |
| | Orbite et son contenu | 81-91 |
| | Oreille | 92-98 |
| | Méninges et cerveau | 99-114 |
| | Nerfs crâniens et cervicaux | 115-134 |
| | Vascularisation cérébrale | 135-146 |
| | Coupes régionales (IRM, TDM) | 147-148 |
| Section 2 | DOS ET MOELLE SPINALE | |
| | Anatomie de surface | 149 |
| | Os et ligaments | 150-156 |
| | Moelle spinale | 157-167 |
| | Muscles et nerfs | 168-172 |
| | Coupes transversales | 173-174 |
| Section 3 | THORAX | |
| | Anatomie de surface | 175 |
| | Glande mammaire | 176-178 |
| | Paroi du corps | 179-189 |
| | Poumons | 190-204 |
| | Cœur | 205-223 |
| | Médiastin | 224-234 |
| | Scanners de la région | 235 |
| | Coupes transversales | 236-239 |
| Section 4 | ABDOMEN | |
| | Anatomie de surface | 240 |
| | Paroi du corps | 241-260 |
| | Cavité péritonéale | 261-266 |
| | Viscères (intestin) | 267-276 |
| | Viscères (organes accessoires) | 277-282 |
| | Vascularisation viscérale | 283-296 |
| | Innervation | 297-307 |
| | Reins et glandes surrénales | 308-322 |
| | Coupes transversales | 323-330 |

Section 5 **PELVIS ET PÉRINÉE**

| | |
|---|---------|
| Anatomie de surface | 331 |
| Os et ligaments | 332-336 |
| Plancher et contenu pelviens | 337-347 |
| Vessie | 348-351 |
| Utérus, vagin et structures de soutien | 352-355 |
| Périnée et organes génitaux chez la femme | 356-359 |
| Périnée et organes génitaux chez l'homme | 360-367 |
| Homologies des organes génitaux | 368-369 |
| Testicule, épидидyme et conduit déférent | 370 |
| Rectum | 371-376 |
| Scanners de la région | 377 |
| Vascularisation | 378-388 |
| Innervation | 389-397 |
| Coupes transversales anatomiques | 398-399 |

Section 6 **MEMBRE SUPÉRIEUR**

| | |
|--------------------------------|---------|
| Anatomie de surface | 400 |
| Anatomie cutanée | 401-405 |
| Épaule et aisselle | 406-418 |
| Bras | 419-423 |
| Coude et avant-bras | 424-439 |
| Poignet et main | 440-459 |
| Innervation et vascularisation | 460-467 |
| Scanners de la région | 468 |

Section 7 **MEMBRE INFÉRIEUR**

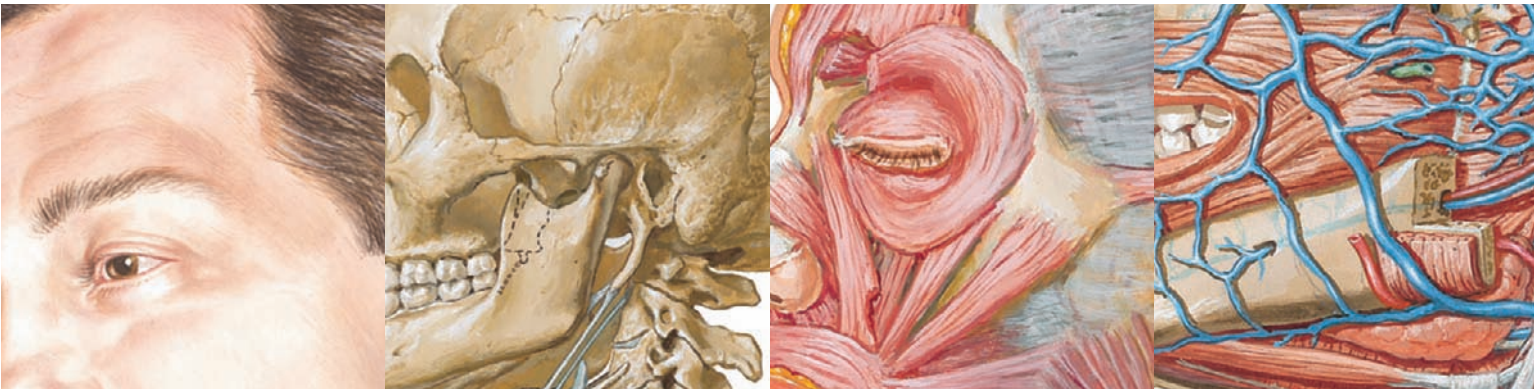
| | |
|--------------------------------|---------|
| Anatomie de surface | 469 |
| Anatomie cutanée | 470-473 |
| Hanche et cuisse | 474-493 |
| Genou | 494-500 |
| Jambe | 501-510 |
| Cheville et pied | 511-525 |
| Innervation et vascularisation | 526-530 |
| Scanners de la région | 531 |

Section 8 **COUPES TRANSVERSALES ANATOMIQUES**

| | |
|---------------------------------------|-----|
| Figures-clés des coupes transversales | 532 |
|---------------------------------------|-----|

Références

Index



Section 1 TÊTE ET COU

Anatomie de surface

Planche 1

- 1 Tête et cou

Régions superficielles de la tête et du cou

Planches 2-3

- 2 Nerfs cutanés de la tête et du cou
- 3 Artères et veines superficielles de la face et du cuir chevelu

Os et ligaments

Planches 4-23

- 4 Tête osseuse : vue antérieure
- 5 Tête osseuse : radiographie de face (antéro-postérieure)
- 6 Tête osseuse : vue latérale
- 7 Tête osseuse : radiographie de profil (latérale)
- 8 Crâne : coupe sagittale médiane
- 9 Calvaria
- 10 Base externe du crâne
- 11 Base interne du crâne
- 12 Foramens et canaux de la base du crâne : vue inférieure
- 13 Foramens et canaux de la base du crâne : vue supérieure
- 14 Crâne du nouveau-né
- 15 Squelette osseux de la tête et du cou
- 16 Fosses ptérygoïdiennes : vue supérieure

TÊTE ET COU

- 17 Mandibule
- 18 Articulation temporo-mandibulaire
- 19 Vertèbres cervicales : atlas et axis
- 20 Vertèbres cervicales (suite)
- 21 Vertèbres cervicales : articulations uncovertébrales
- 22 Ligaments cranio-vertébraux externes
- 23 Ligaments cranio-vertébraux internes

Régions superficielles

Planches 24-25

- 24 Branches du nerf facial et glande parotide
- 25 Muscles de la mimique : vue latérale

Cou

Planches 26-34

- 26 Muscles du cou : vue latérale
- 27 Muscles du cou : vue antérieure
- 28 Muscles infra-hyoïdiens et supra-hyoïdiens
- 29 Muscles scalènes et prévertébraux
- 30 Veines superficielles et nerfs cutanés du cou
- 31 Nerfs et vaisseaux du cou
- 32 Nerfs et vaisseaux du cou (suite)
- 33 Artères carotides
- 34 Fascias du cou

Région du nez

Planches 35-50

- 35 Nez
- 36 Paroi latérale de la cavité nasale
- 37 Paroi latérale de la cavité nasale (suite)
- 38 Paroi médiale de la cavité nasale (septum nasal)
- 39 Artère maxillaire
- 40 Artères de la cavité nasale : septum nasal relevé
- 41 Nerfs de la cavité nasale : septum nasal relevé
- 42 Nerfs de la cavité nasale (suite)
- 43 Innervation autonome de la cavité nasale
- 44 Nerfs ophtalmique (V_1) et maxillaire (V_2)

- 45 Nerf mandibulaire (V_3)
- 46 Trajet des nerfs et des vaisseaux de la base du crâne
- 47 Nez et sinus maxillaire : coupe transversale
- 48 Sinus paranasaux
- 49 Sinus paranasaux (suite)
- 50 Sinus paranasaux : variations avec l'âge

Région de la bouche

Planches 51-62

- 51 Examen de la cavité orale
- 52 Voûte de la cavité orale
- 53 Plancher de la cavité orale
- 54 Muscles de la mastication
- 55 Muscles de la mastication (suite)
- 56 Dents
- 57 Dents (suite)
- 58 Langue
- 59 Langue (suite)
- 60 Langue et glandes salivaires : coupes
- 61 Glandes salivaires
- 62 Innervation afférente de la bouche et du pharynx

Pharynx

Planches 63-73

- 63 Pharynx : coupe médiane
- 64 Gosier
- 65 Muscles du pharynx : coupe sagittale
- 66 Pharynx ouvert : vue postérieure
- 67 Muscles du pharynx ouvert partiellement : vue postérieure
- 68 Muscles du pharynx : vue latérale
- 69 Artères des régions orale et pharyngienne
- 70 Veines des régions orale et pharyngienne
- 71 Nerfs des régions orale et pharyngienne
- 72 Vaisseaux et nœuds lymphatiques de la tête et du cou
- 73 Vaisseaux et nœuds lymphatiques du pharynx et de la langue

Glande thyroïde et larynx

Planches 74-80

- 74 Glande thyroïde : vue antérieure
- 75 Glande thyroïde et pharynx : vue postérieure
- 76 Glandes parathyroïdes
- 77 Cartilages du larynx
- 78 Muscles intrinsèques du larynx
- 79 Action des muscles intrinsèques du larynx
- 80 Nerfs du larynx

Orbite et son contenu

Planches 81-91

- 81 Paupières
- 82 Appareil lacrymal
- 83 Fascias de l'orbite et de l'œil
- 84 Muscles extrinsèques de l'œil
- 85 Artères et veines de l'orbite et des paupières
- 86 Nerfs de l'orbite
- 87 Bulbe oculaire
- 88 Chambres antérieure et postérieure de l'œil
- 89 Cristallin et structures de maintien
- 90 Artères et veines intrinsèques de l'œil
- 91 Vascularisation de l'œil

Oreille

Planches 92-98

- 92 Trajet des sons perçus
- 93 Oreille externe et cavité tympanique
- 94 Cavité tympanique
- 95 Os et labyrinthe membraneux
- 96 Os et labyrinthe membraneux (suite)
- 97 Orientation du labyrinthe dans le crâne
- 98 Trompe auditive

Méninges et cerveau

Planches 99-114

- 99 Méninges et veines diploïques
- 100 Artères méningées
- 101 Méninges et veines cérébrales superficielles

- 102 Sinus veineux de la dure-mère
- 103 Sinus veineux de la dure-mère (suite)
- 104 Cerveau : vues latérales
- 105 Cerveau : vues médiales
- 106 Encéphale : vue inférieure
- 107 Ventricules de l'encéphale
- 108 Circulation du liquide cérébro-spinal
- 109 Noyaux basaux du cerveau (ganglions)
- 110 Thalamus
- 111 Hippocampe et fornix
- 112 Cervelet
- 113 Tronc cérébral
- 114 Quatrième ventricule et cervelet

Nerfs crâniens et cervicaux

Planches 115-134

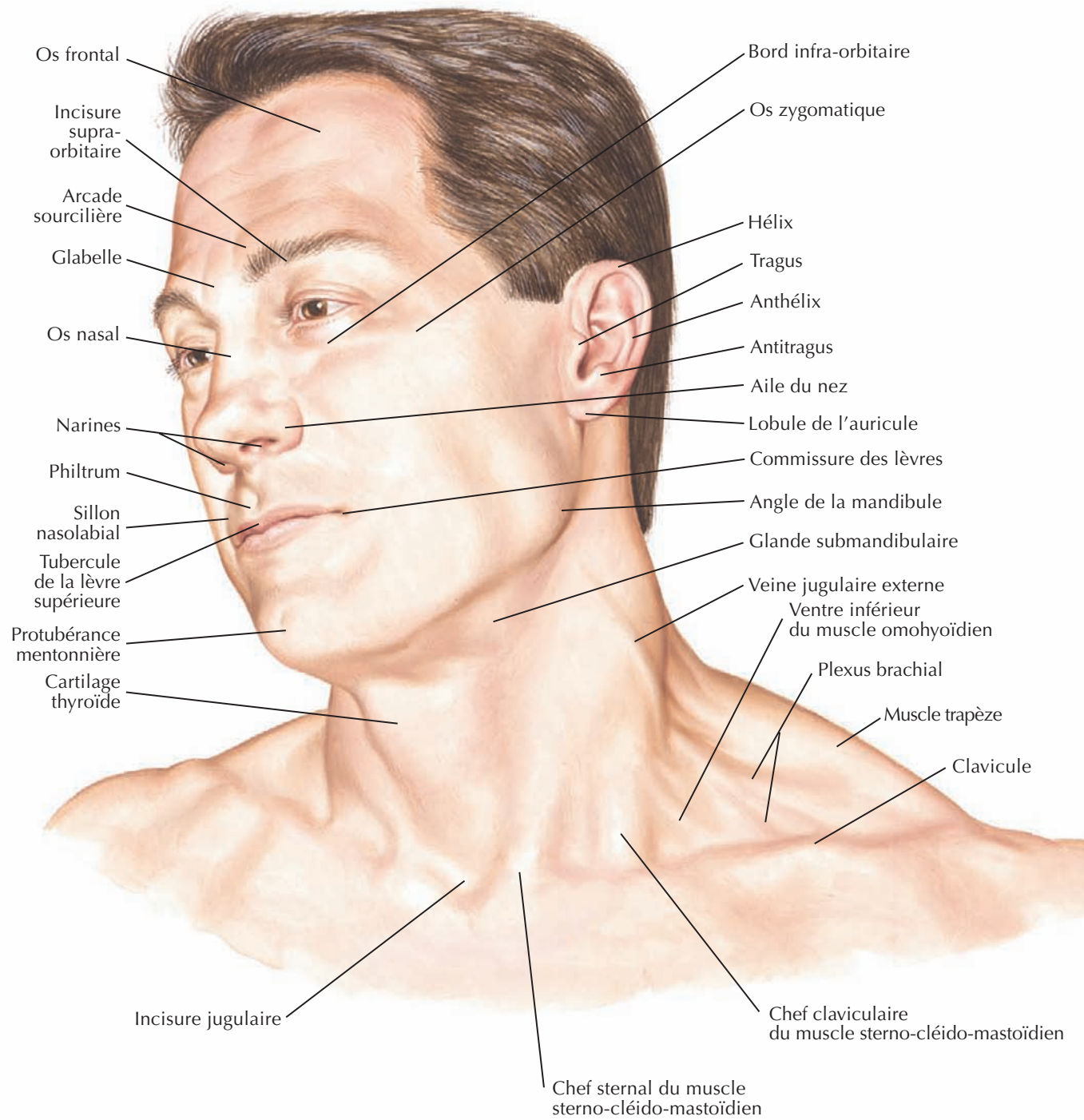
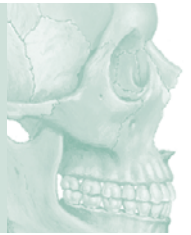- 115 Noyaux des nerfs crâniens dans le tronc cérébral
- 116 Noyaux des nerfs crâniens dans le tronc cérébral (suite)
- 117 Nerfs crâniens (distribution motrice et sensitive) : schéma
- 118 Nerfs olfactifs (I) : schéma
- 119 Nerf optique (II) (voie visuelle) : schéma
- 120 Nerfs oculo-moteur (III), trochléaire (IV) et abducens (VI) : schéma
- 121 Nerf trijumeau (V) : schéma
- 122 Nerf facial (VII) : schéma
- 123 Nerf vestibulo-cochléaire (VIII) : schéma
- 124 Nerf glosso-pharyngien (IX) : schéma
- 125 Nerf vague (X) : schéma
- 126 Nerf accessoire (XI) : schéma
- 127 Nerf hypoglosse (XII) : schéma
- 128 Plexus cervical : schéma
- 129 Nerfs autonomes du cou
- 130 Nerfs autonomes de la tête
- 131 Ganglion ciliaire : schéma
- 132 Ganglions ptérygo-palatin et submandibulaire : schéma
- 133 Ganglion otique : schéma
- 134 Voies gustatives : schéma

Vascularisation cérébrale**Planches 135-146**

- 135** Artères destinées au cerveau et aux méninges
- 136** Artères destinées au cerveau : schéma
- 137** Artères de l'encéphale : vues inférieures
- 138** Cercle artériel du cerveau (de Willis)
- 139** Artères de l'encéphale : vue frontale et coupe
- 140** Artères du cerveau : vues latérale et médiale
- 141** Artères de la fosse crânienne postérieure
- 142** Veines de la fosse crânienne postérieure
- 143** Veines profondes du cerveau
- 144** Veines sous-épendymaires de l'encéphale
- 145** Hypothalamus et hypophyse
- 146** Artères et veines de l'hypothalamus et de l'hypophyse

Coupes régionales (IRM, TDM)**Planches 147-148**

- 147** Imagerie crânienne (phlébo-IRM et artério-IRM)
- 148** Imagerie crânienne (IRM)

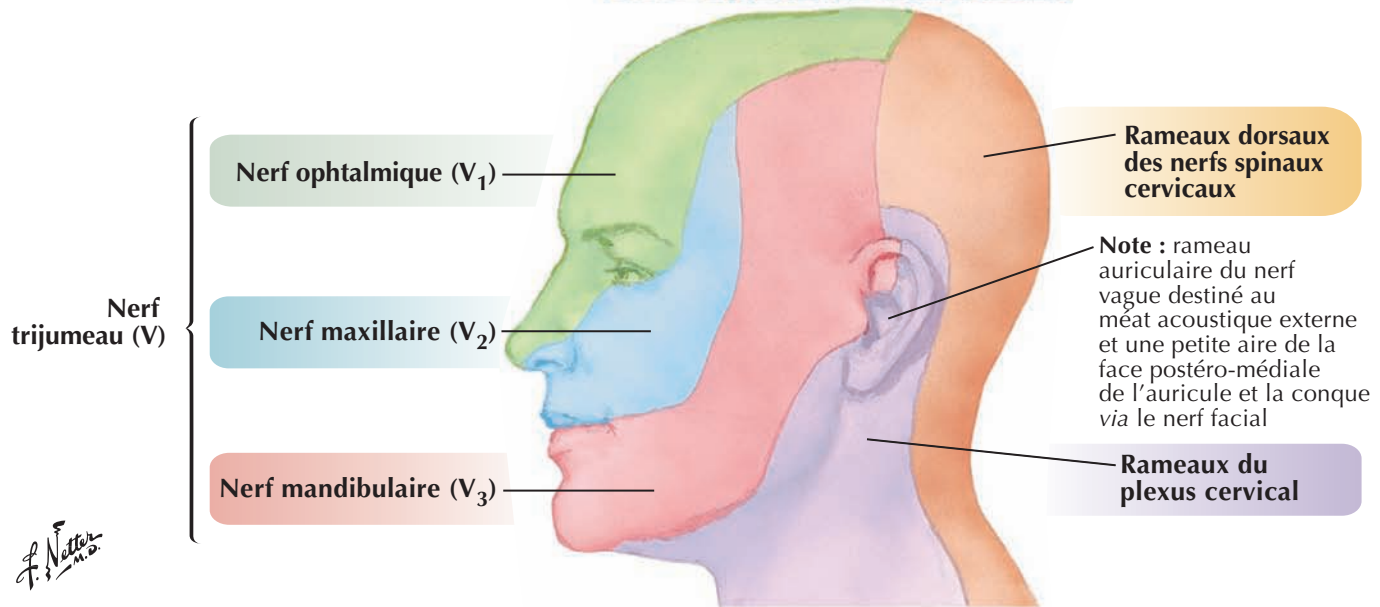
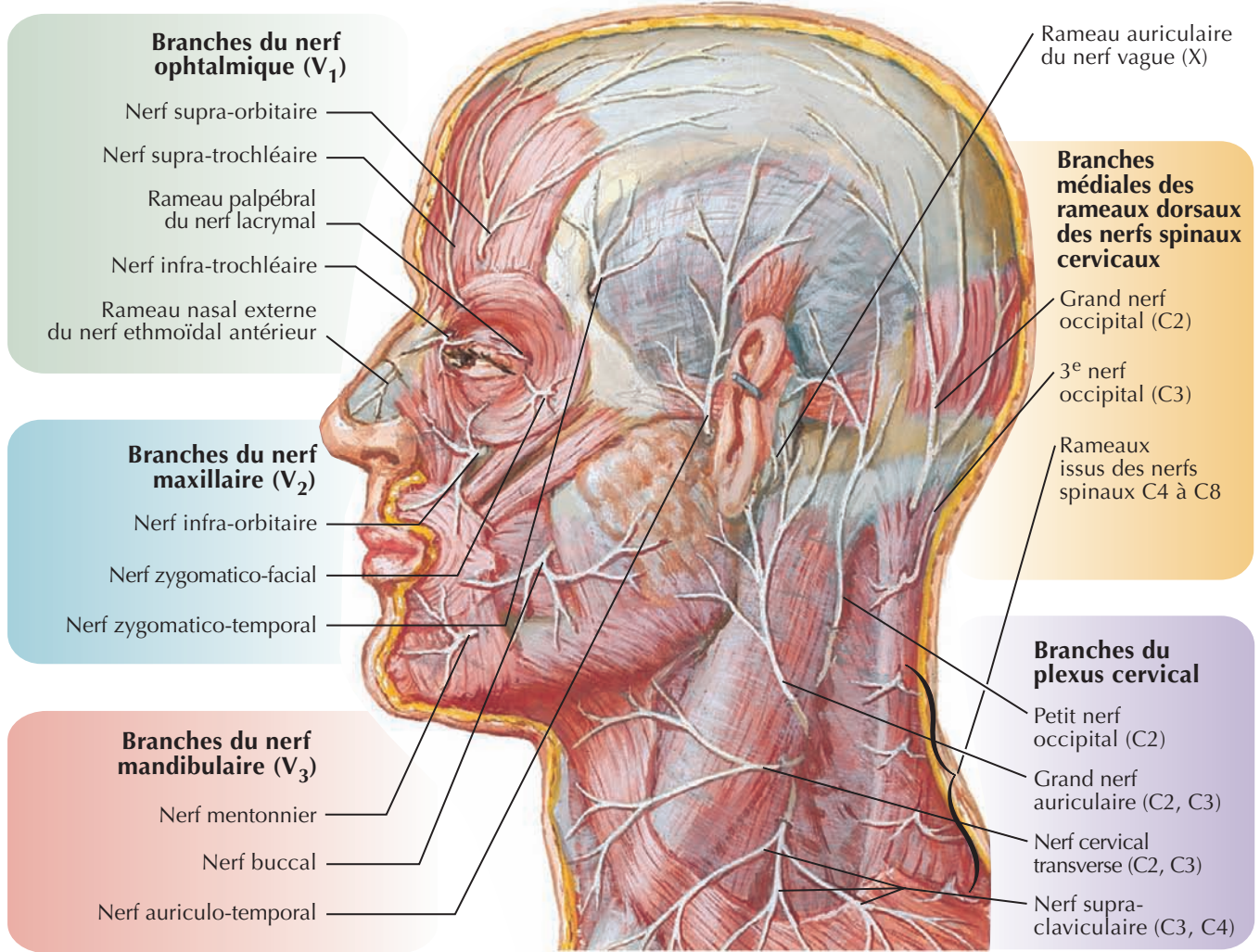


C. Machado
M.D.

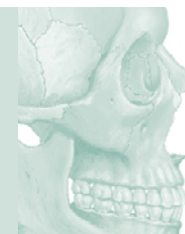1

Nerfs cutanés de la tête et du cou

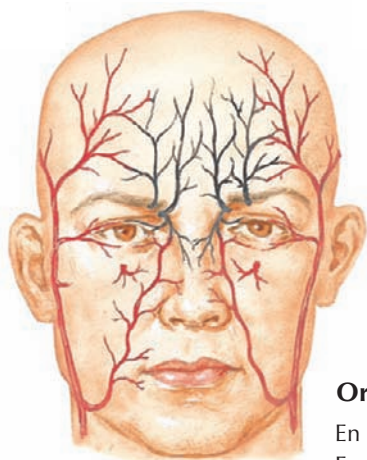
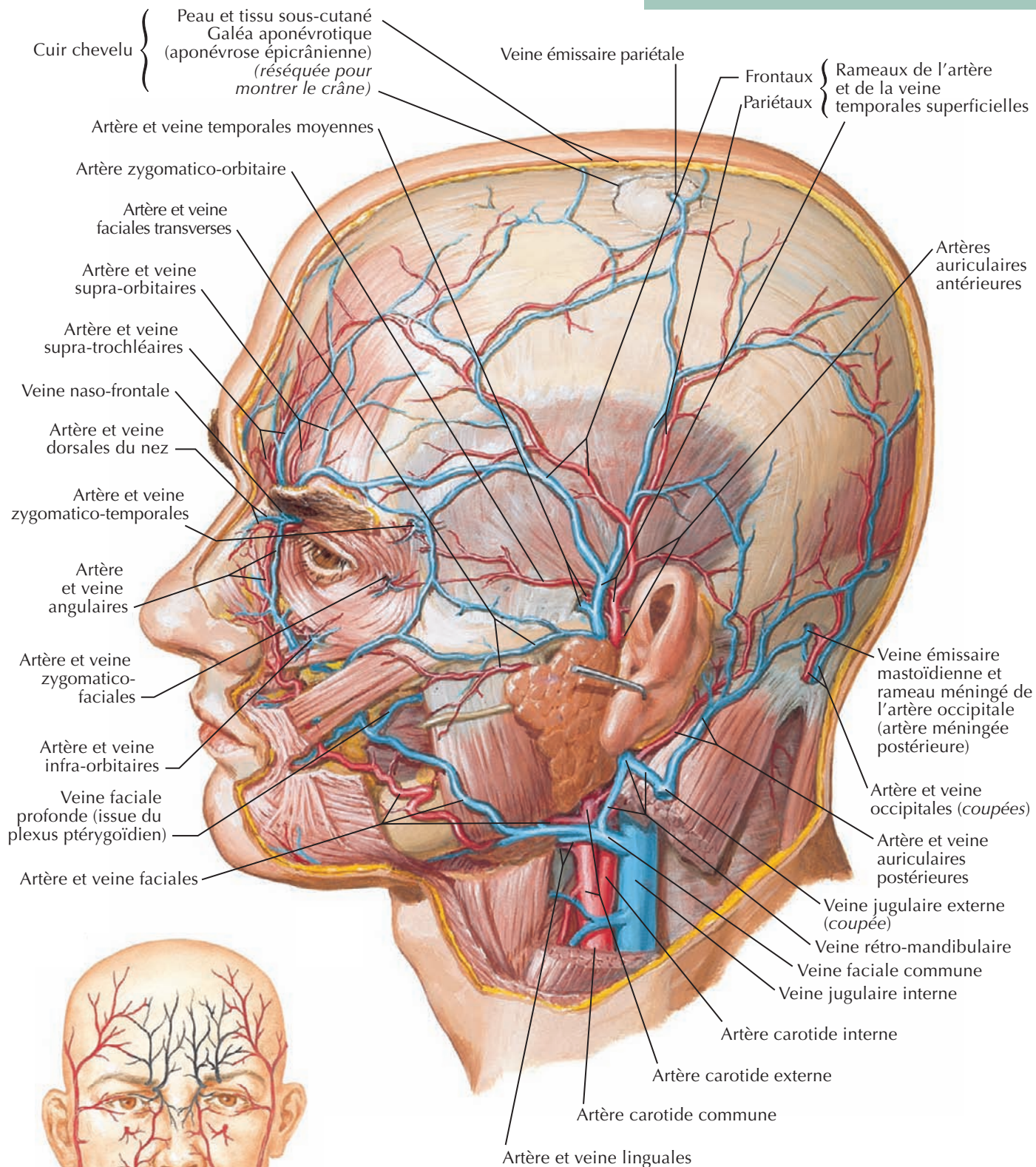
Voir aussi Planches 31, 35, 44, 45, 121, 159



Artères et veines superficielles de la face et du cuir chevelu



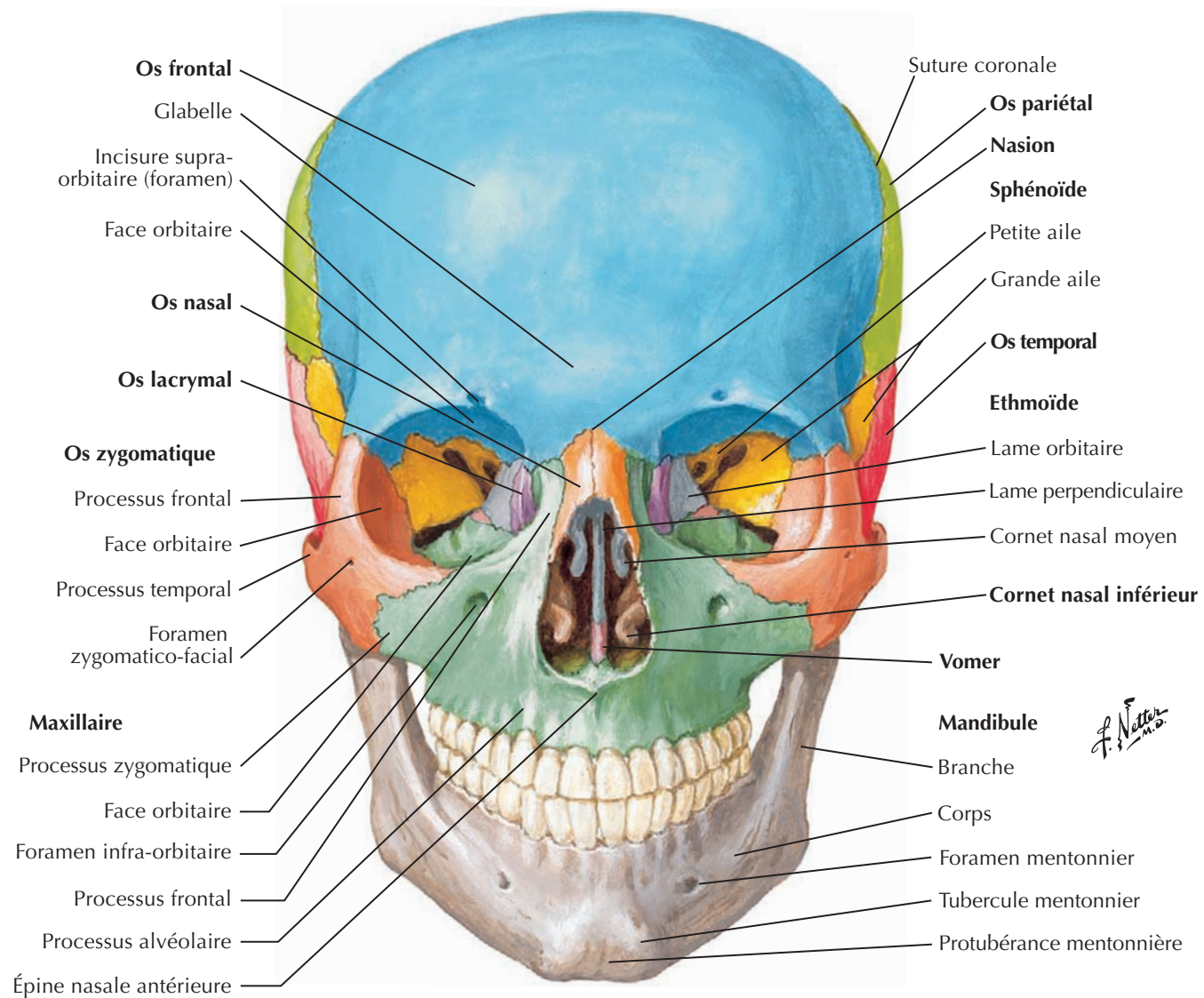
Voir aussi Planches 33, 39, 69, 70, 85, 99



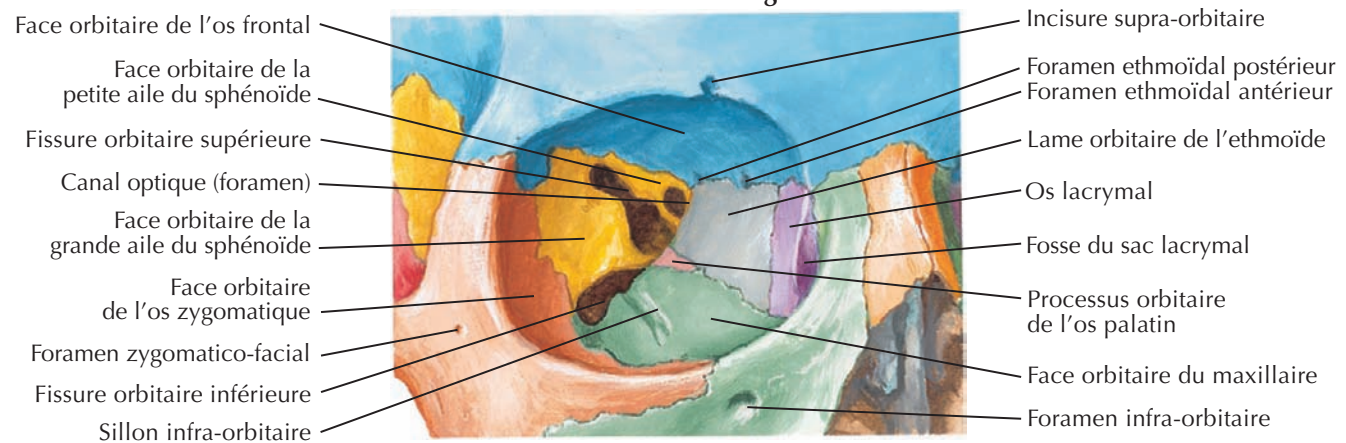
Origines de la vascularisation artérielle de la face

En noir : origine carotidienne interne (par l'intermédiaire de l'artère ophtalmique)
 En rouge : origine carotidienne externe

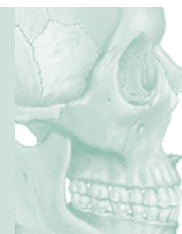F. Netter M.D.



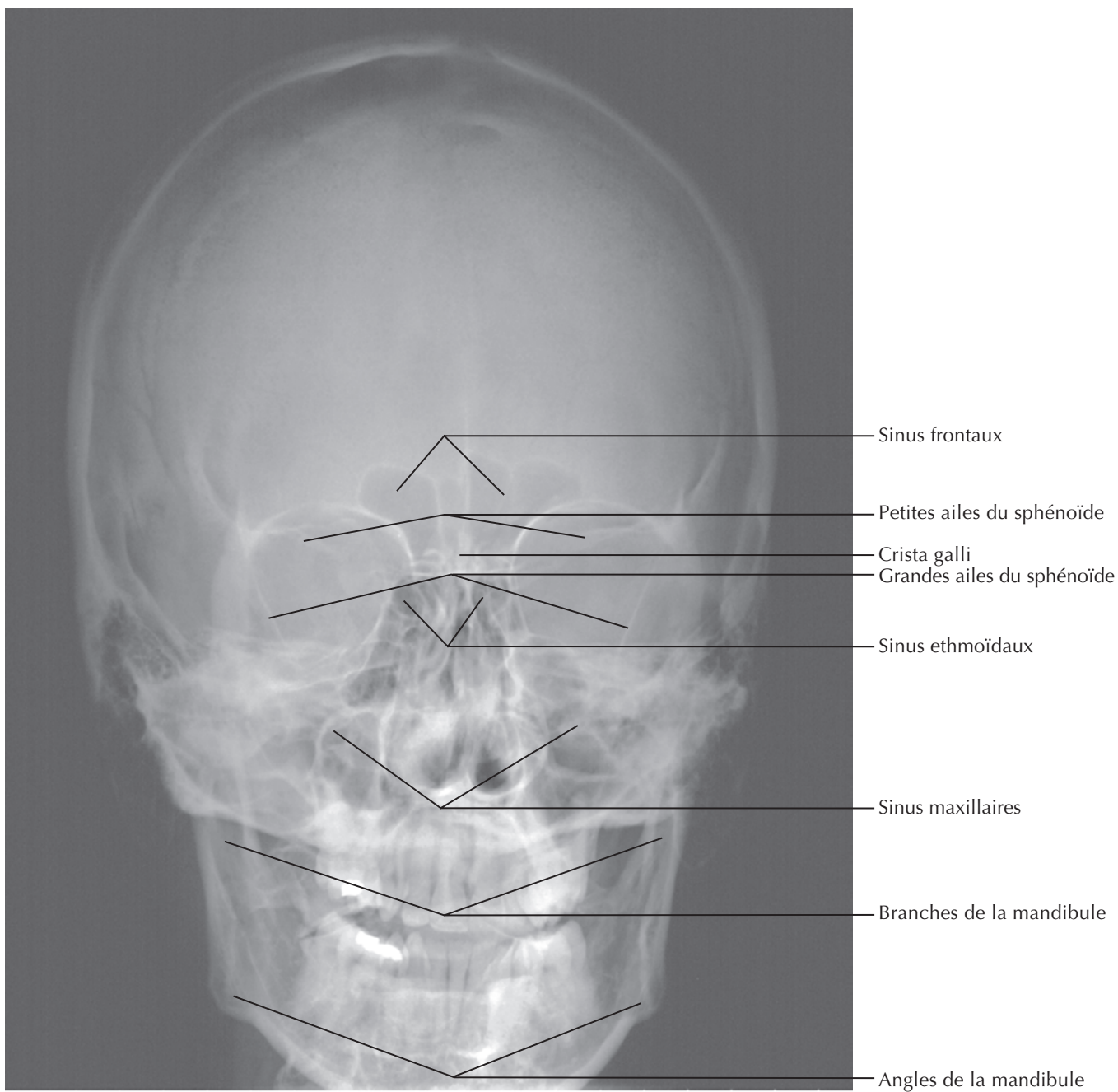
Orbite droite : vue frontale et légèrement latérale



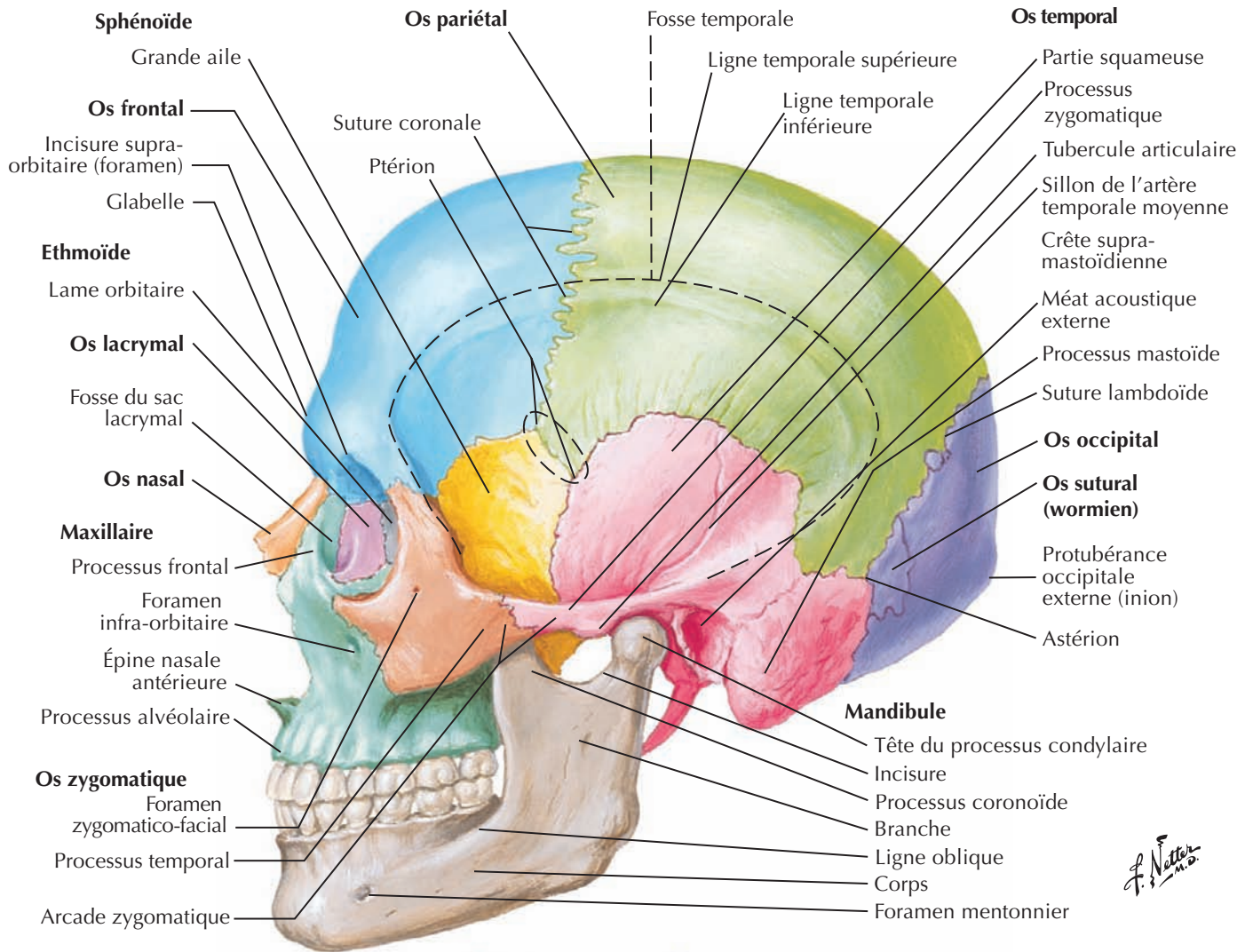
Tête osseuse : radiographie de face (antéro-postérieure)



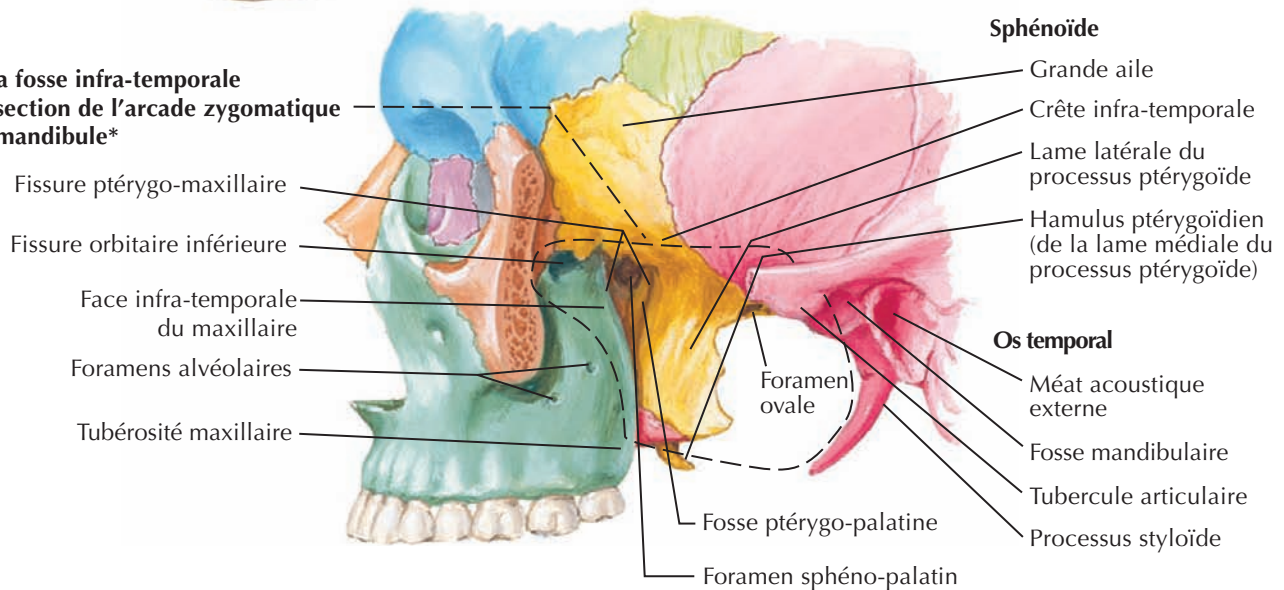
Voir aussi **Planche 4**



Tête osseuse : vue latérale

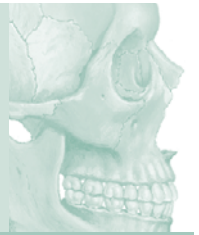

Vue de la fosse infra-temporale après résection de l'arcade zygomatique et de la mandibule*

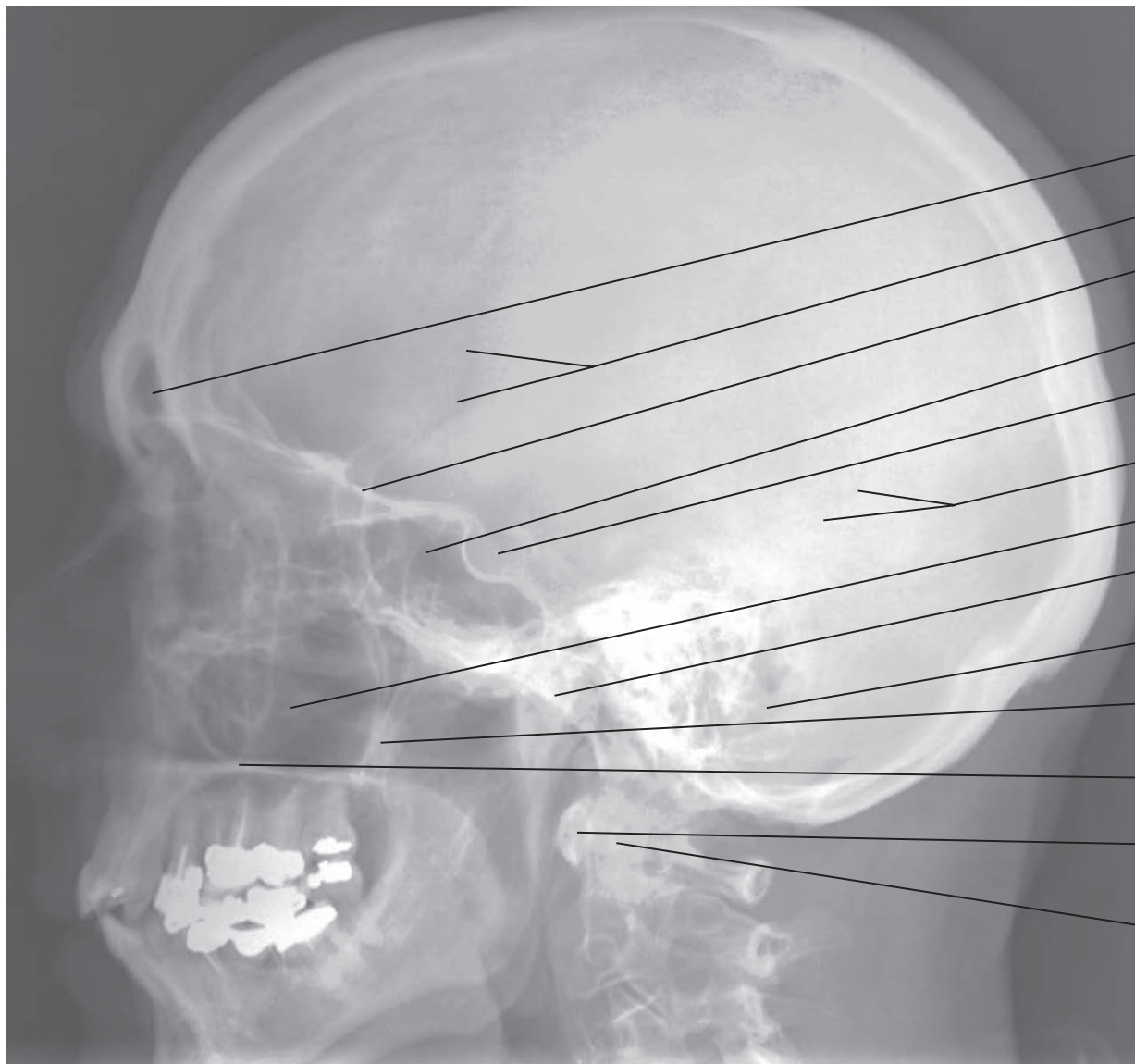


* Superficiellement, le processus mastoïde forme la limite postérieure

Tête osseuse : radiographie de profil (latérale)



Voir aussi **Planche 6**



Sinus frontal

Suture coronale

Grande aile
du sphénoïde

Sinus sphénoïdal

Fosse hypophysaire
(selle turcique)

Suture lambdoïde

Sinus maxillaire

Condyle de
la mandibule

Cellules
mastoïdiennes

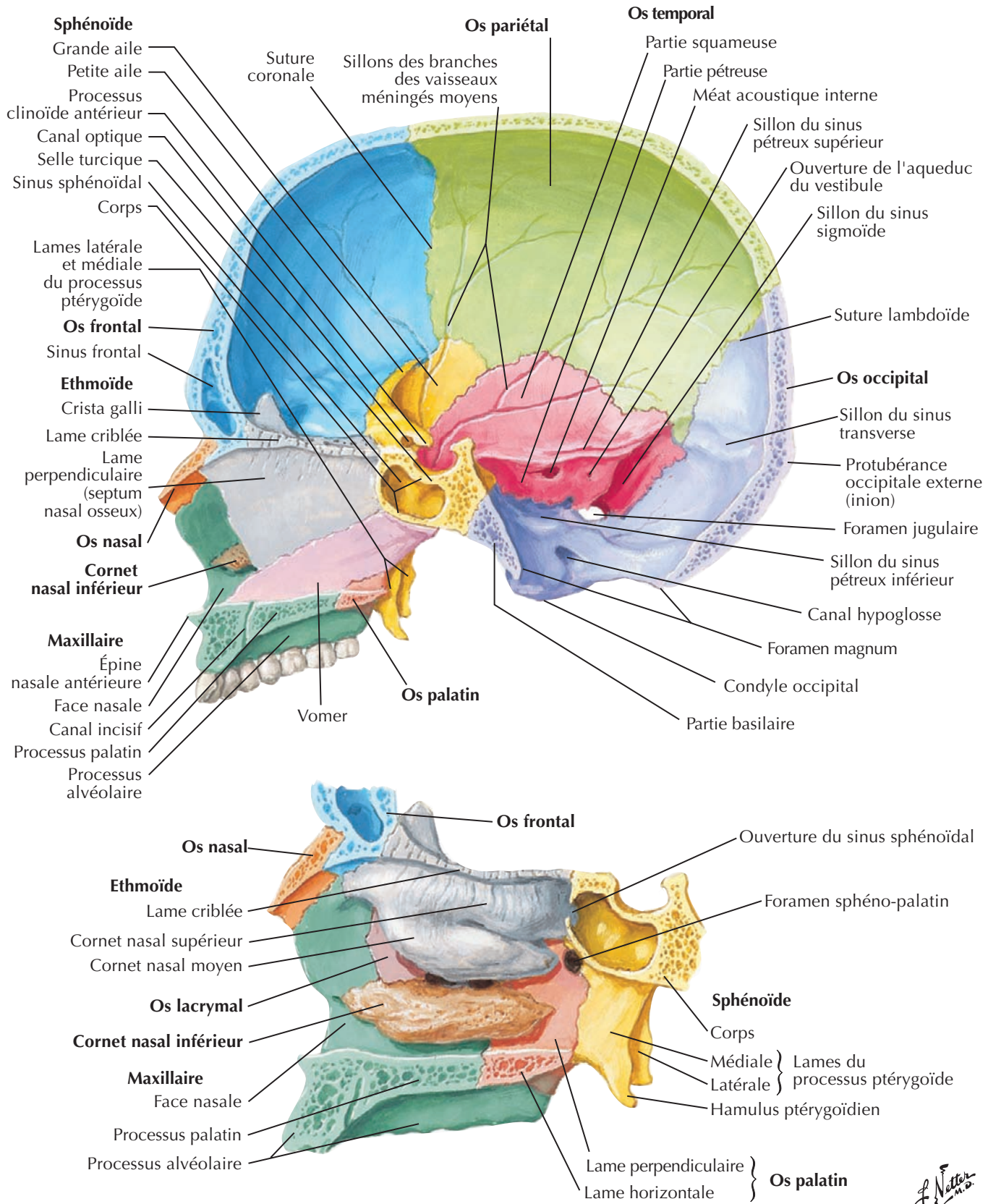
Processus
coronôide
de la mandibule

Processus palatin
du maxillaire

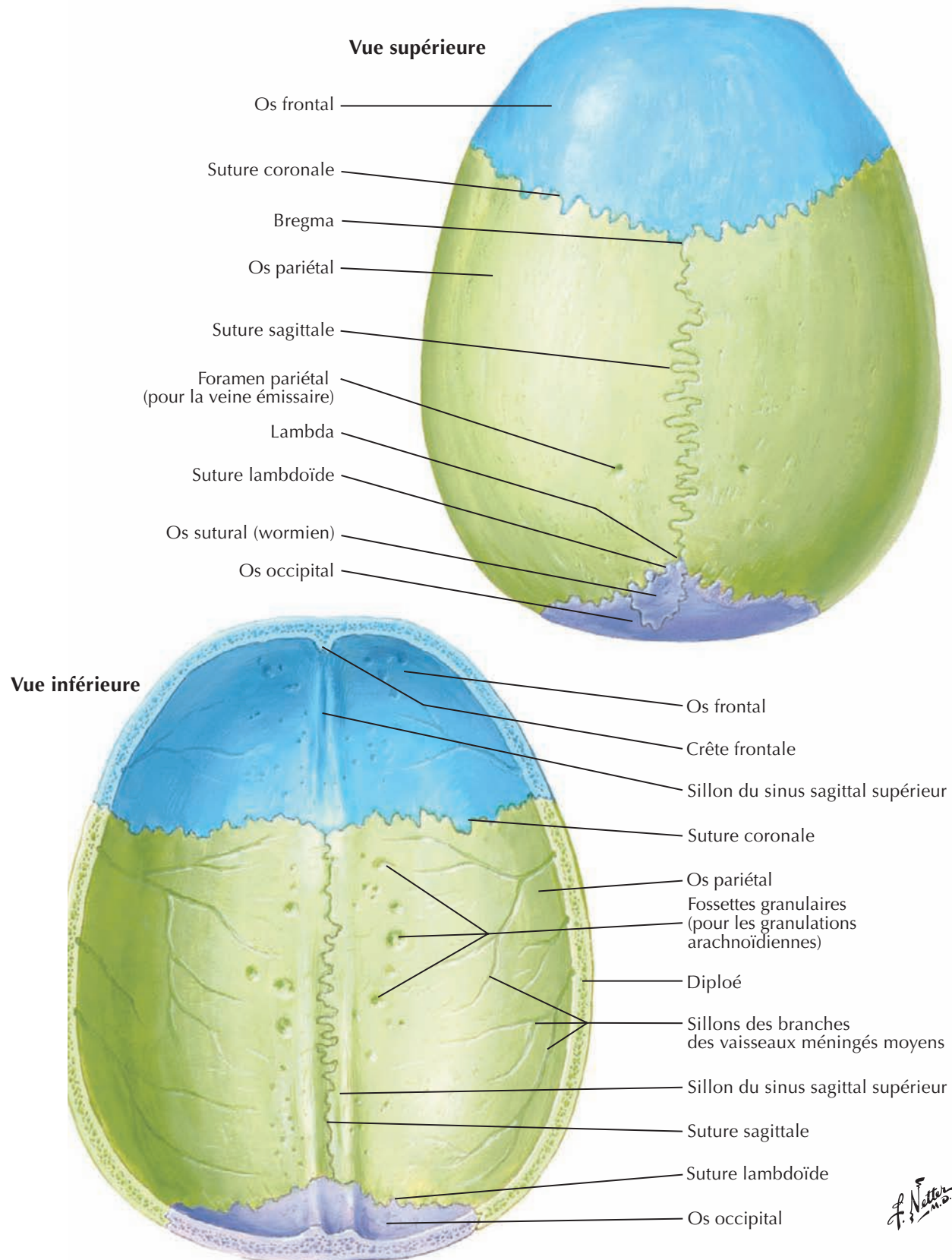
Arc antérieur
de l'atlas
(vertèbre C1)

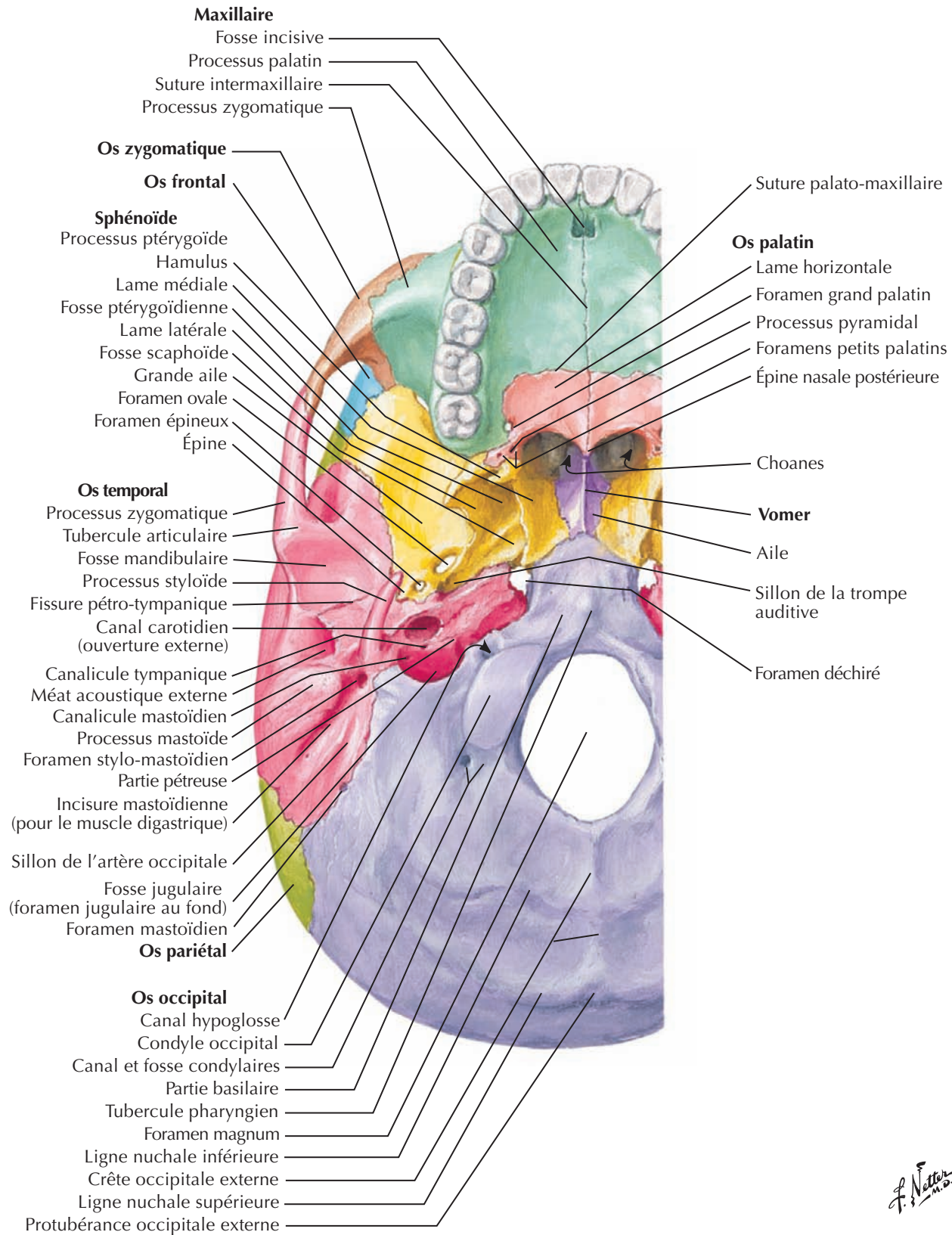
Dent de l'axis
(vertèbre C2)

Voir aussi Planches 36, 37

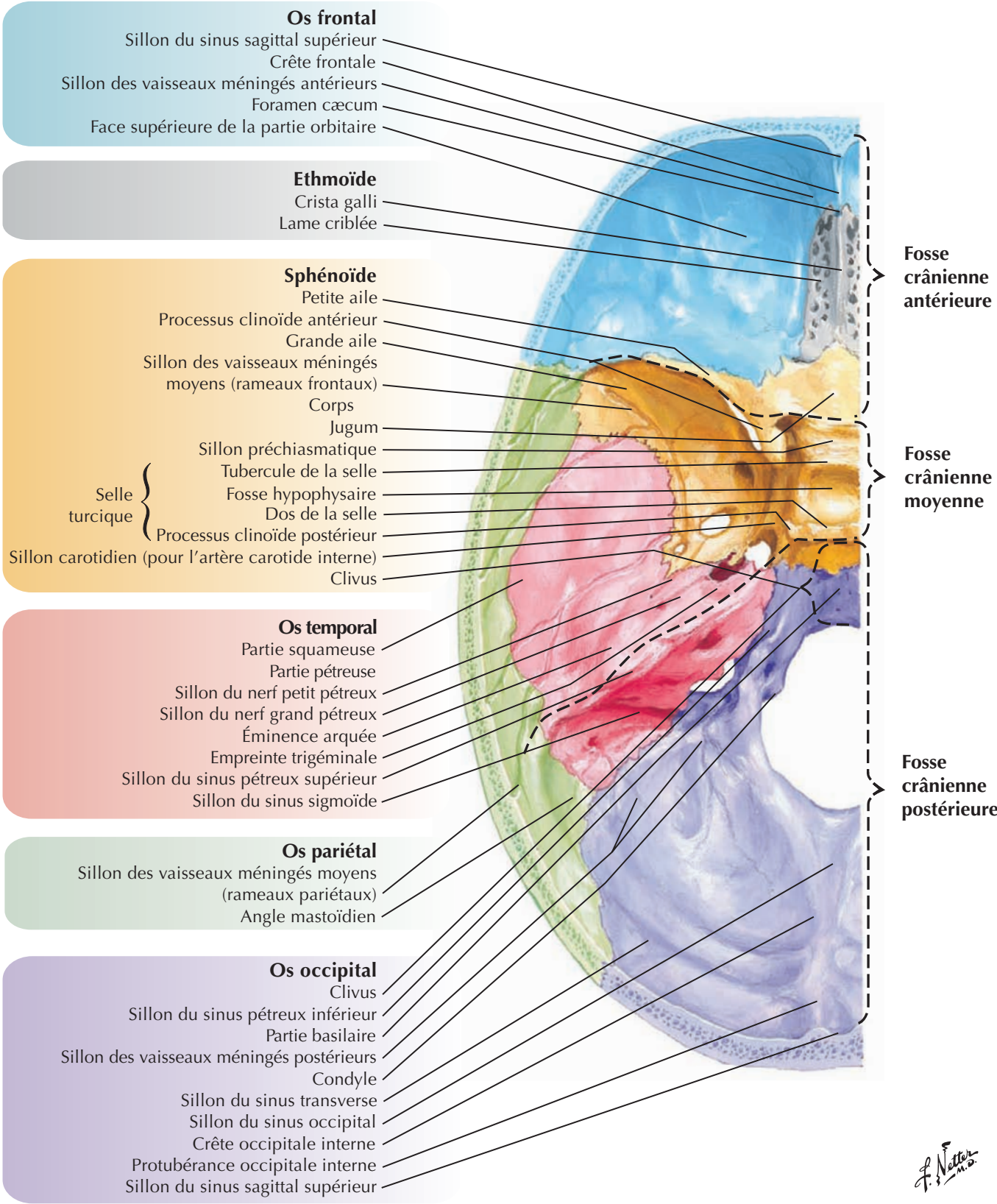
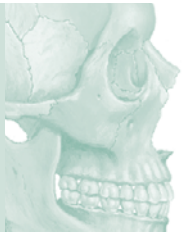

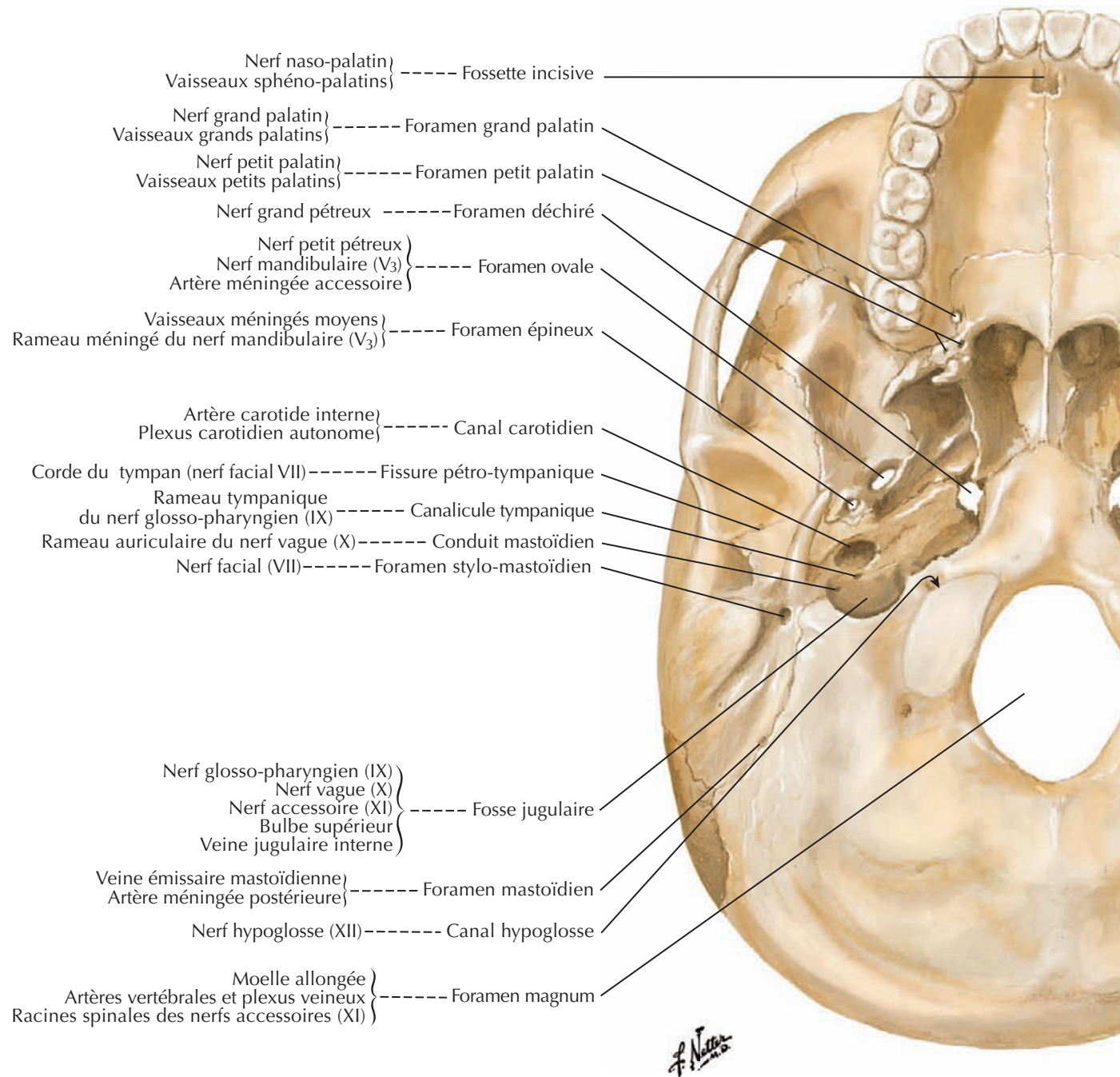
Vue de la paroi latérale du nez avec le septum nasal enlevé



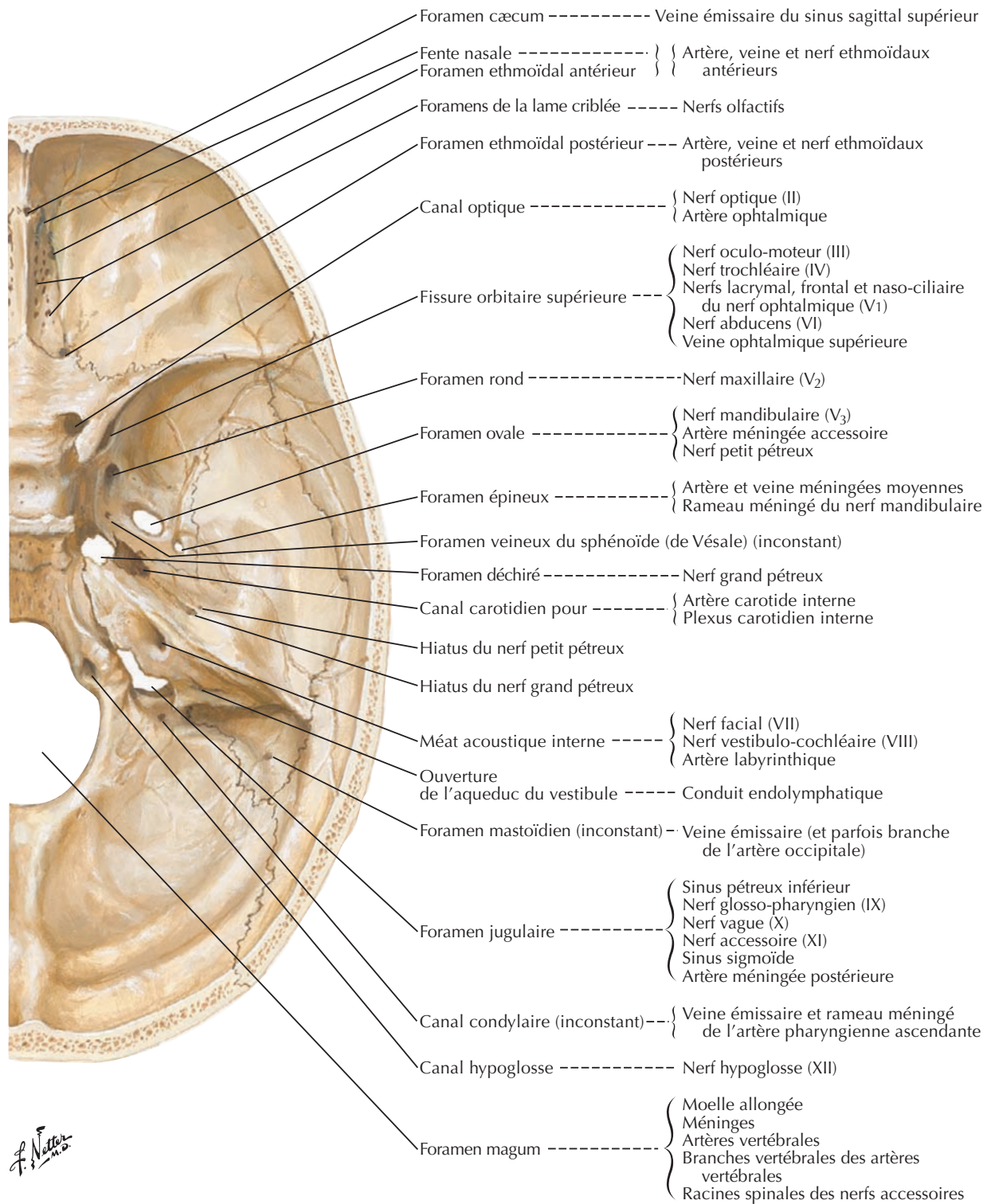


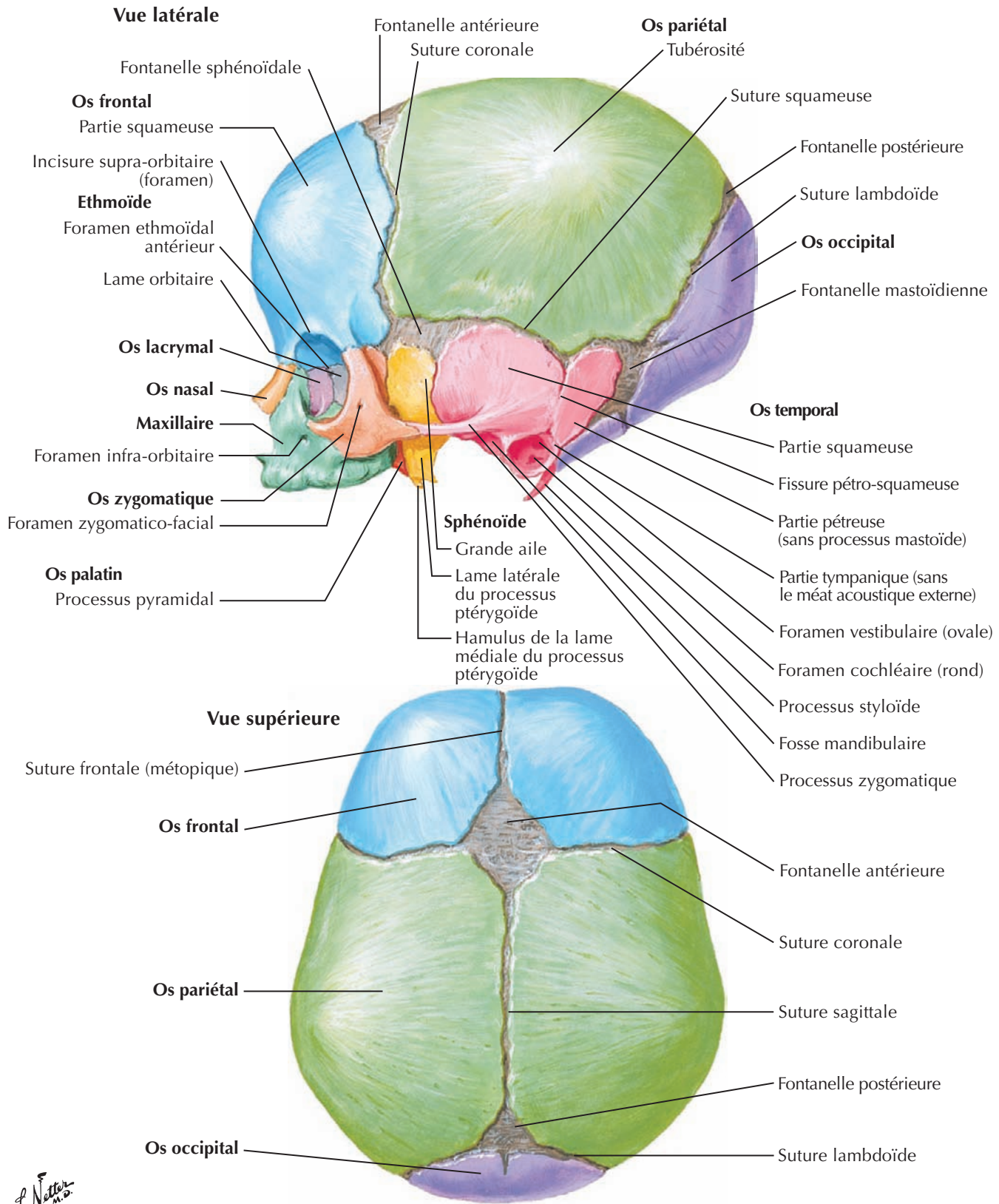
Base interne du crâne





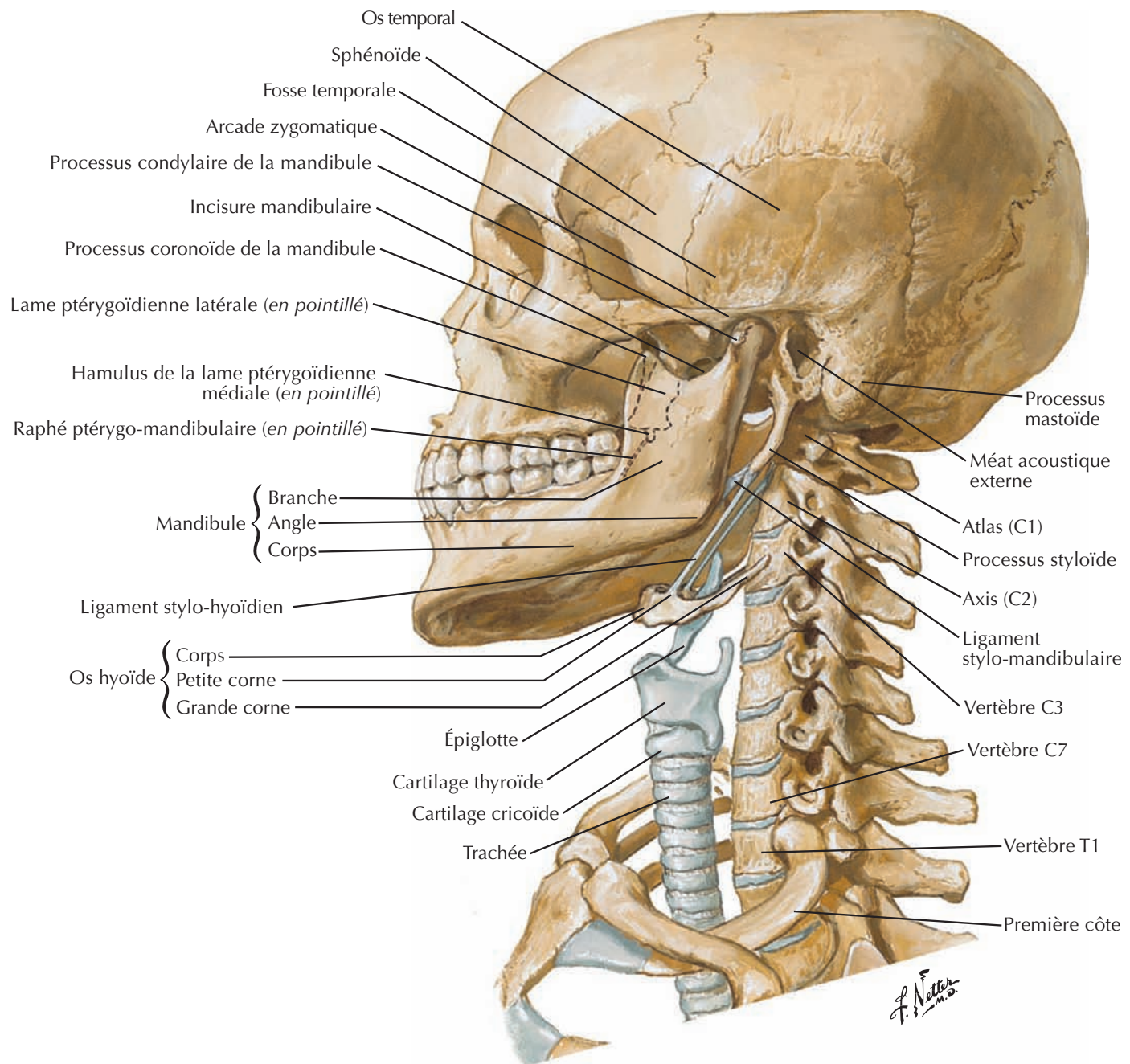
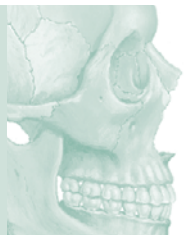Foramens et canaux de la base du crâne : vue supérieure





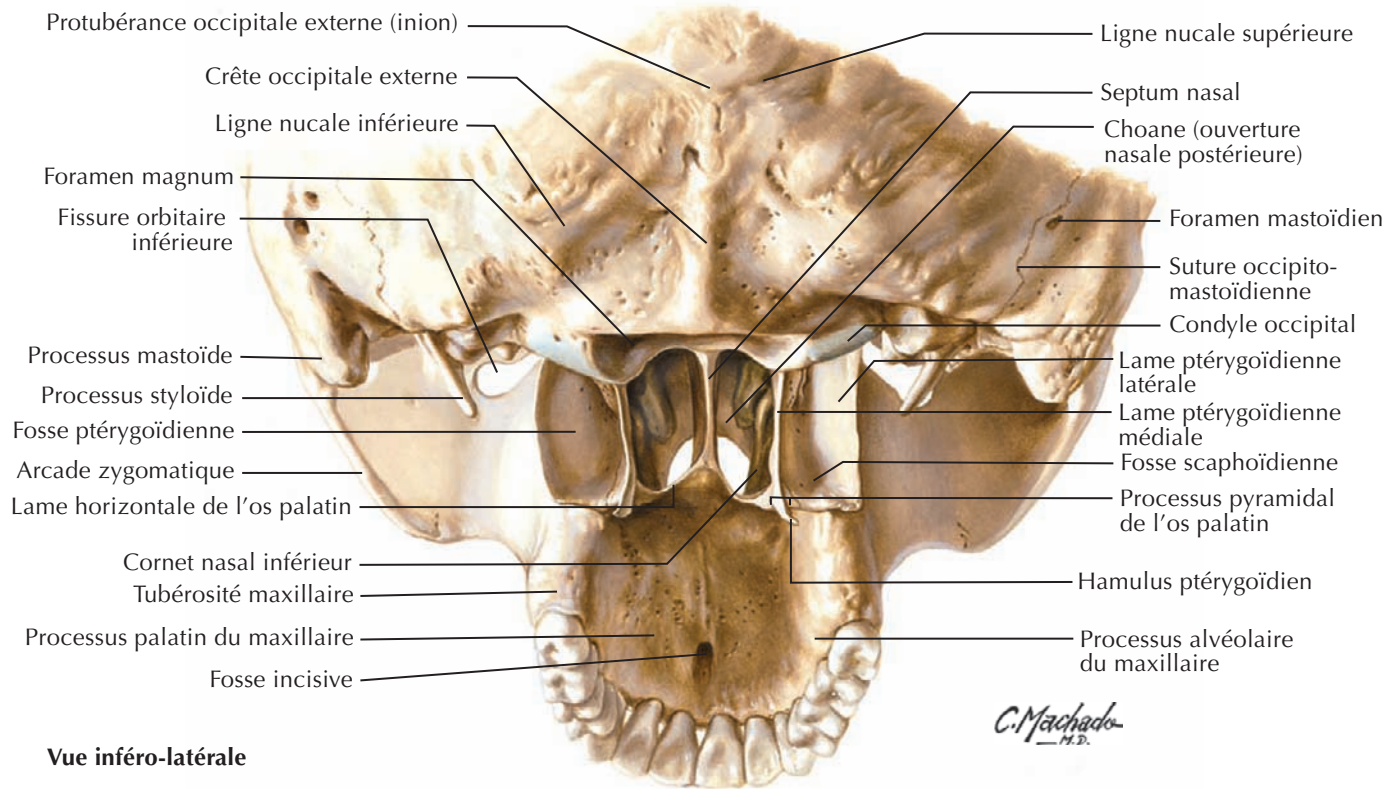
F. Netter M.D.

Squelette osseux de la tête et du cou

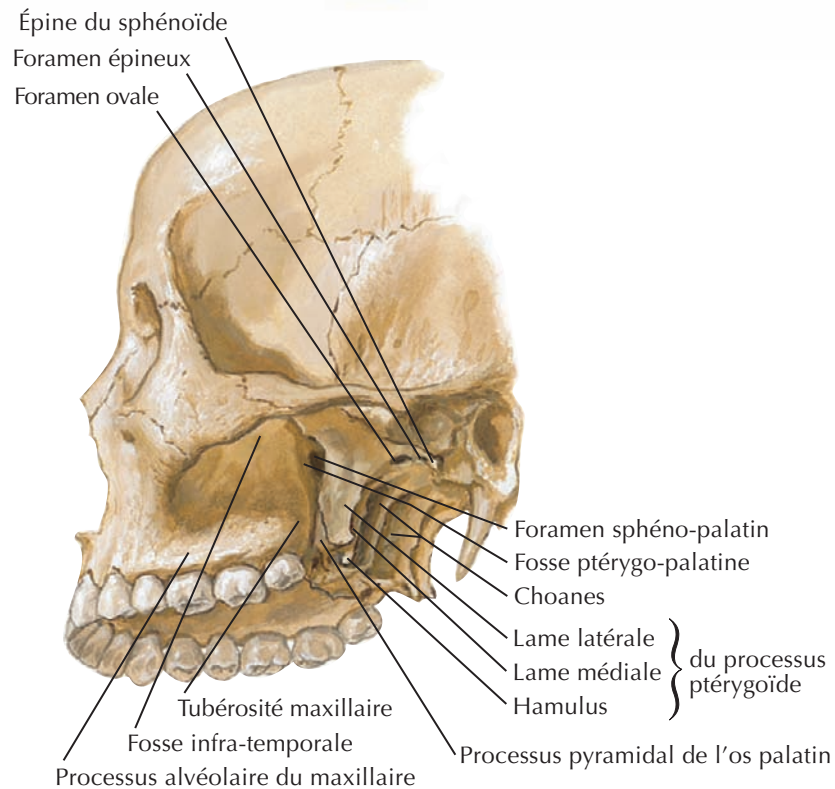


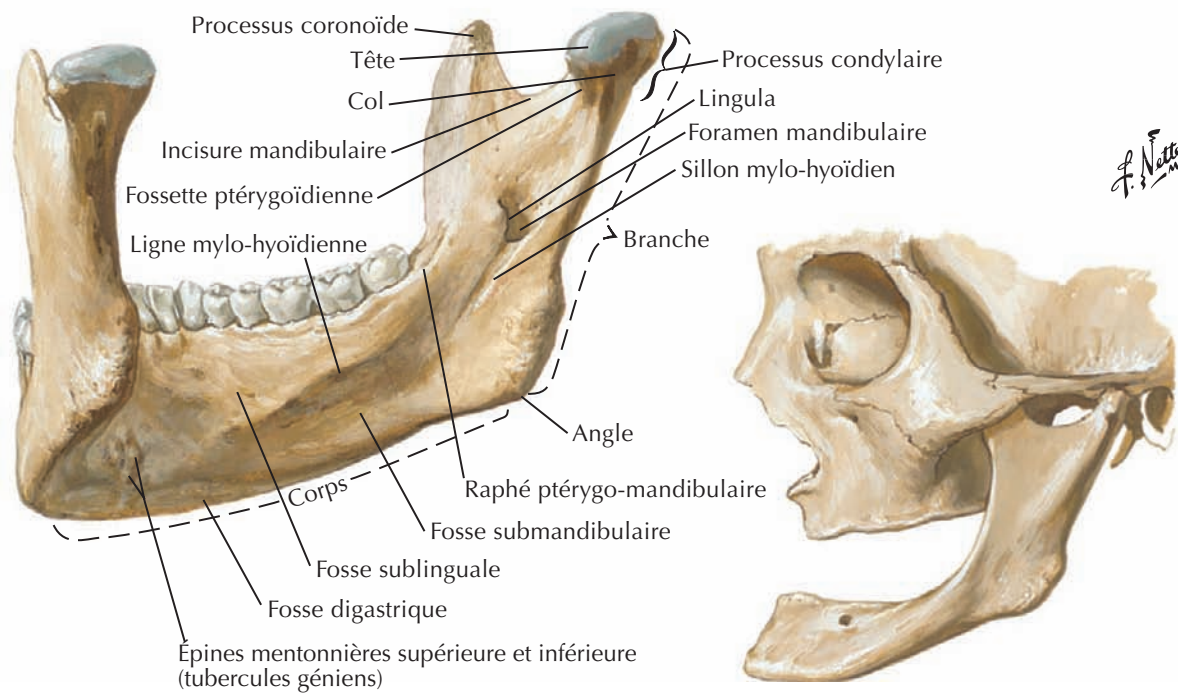
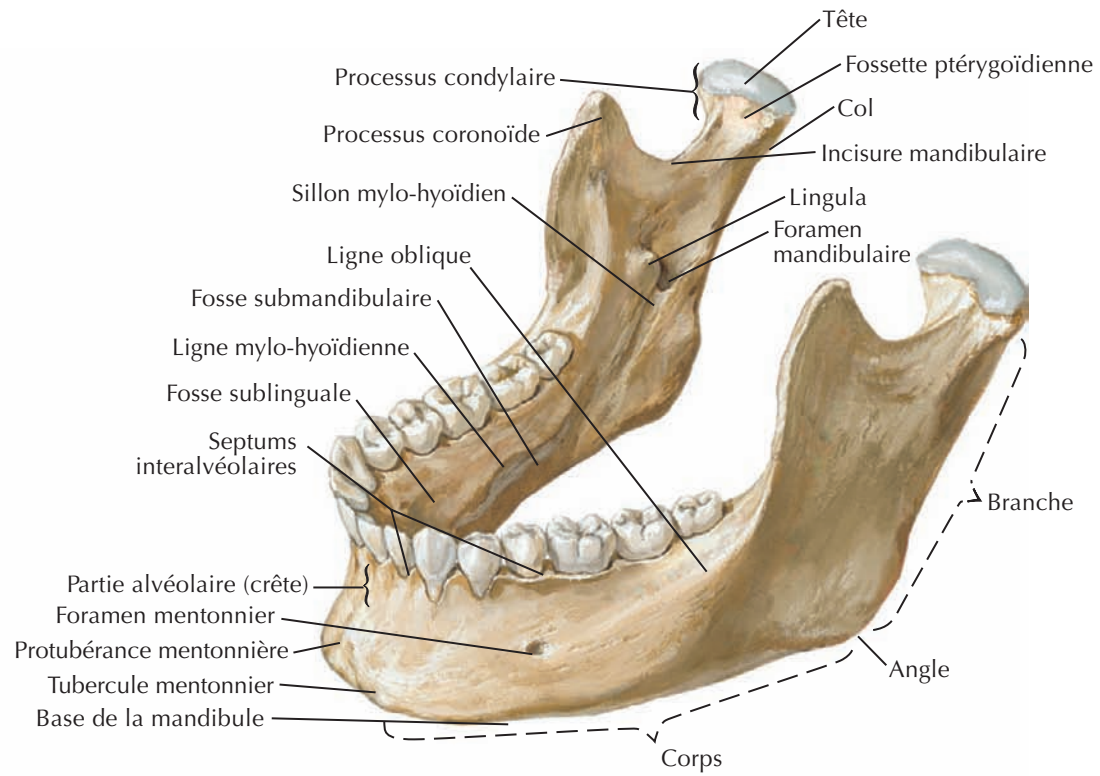
Fosses ptérygoïdiennes : vue supérieure

Vue postérieure



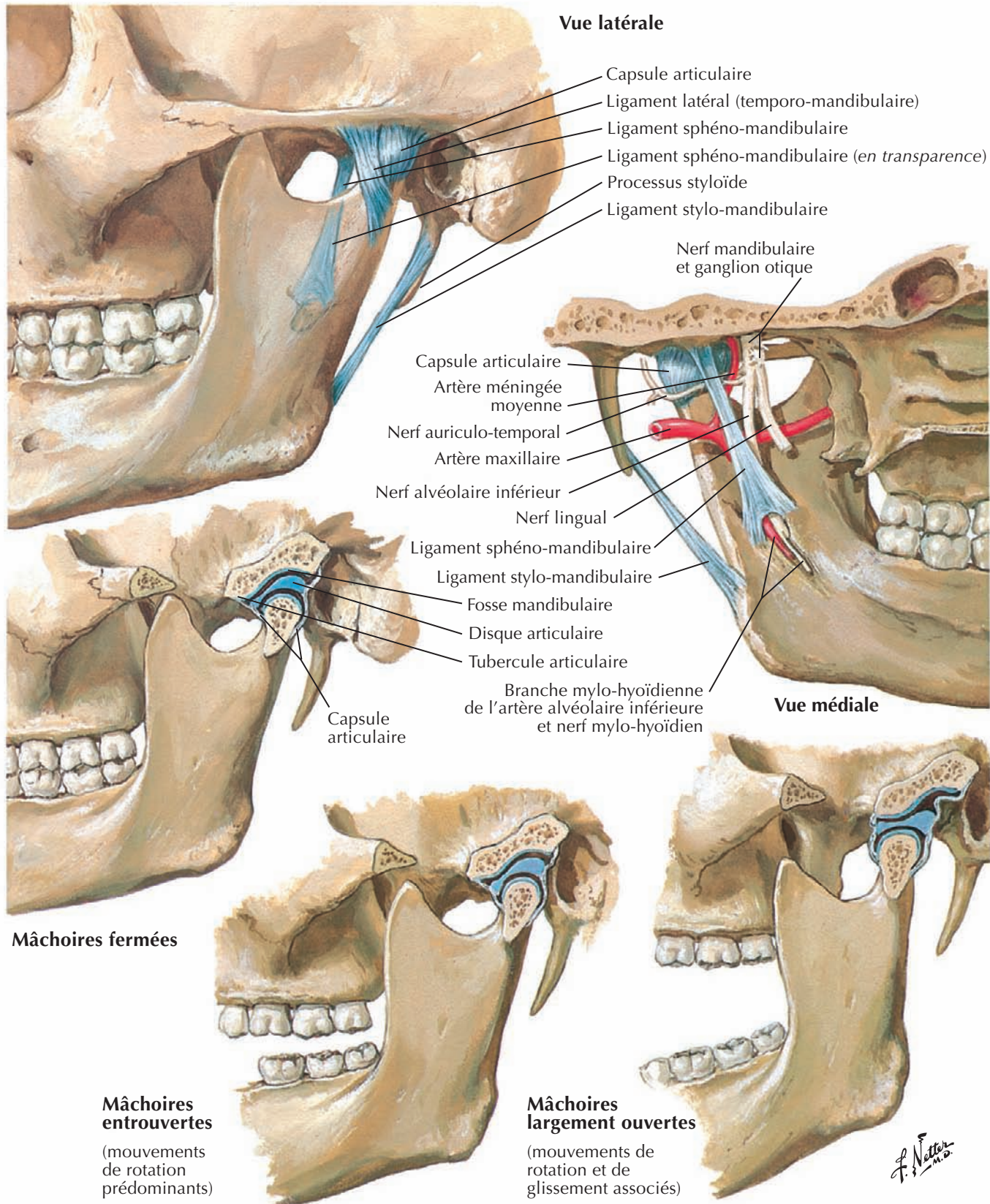
Vue inféro-latérale

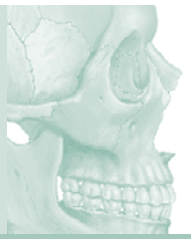



Mandibule de vieillard (édentée)

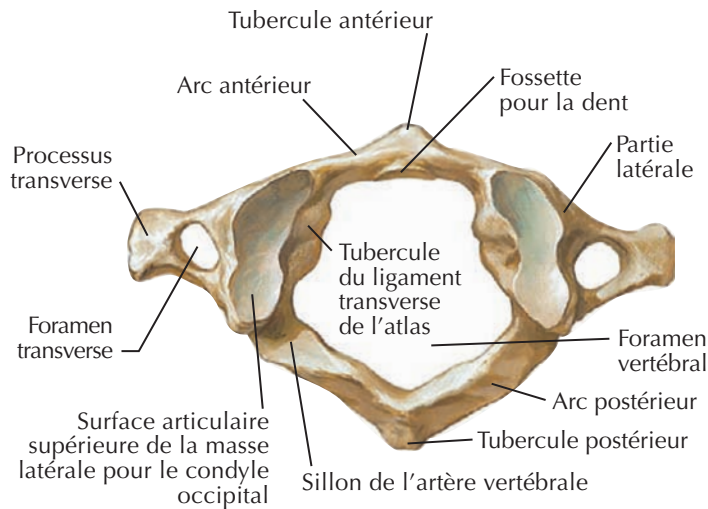
Articulation temporo-mandibulaire



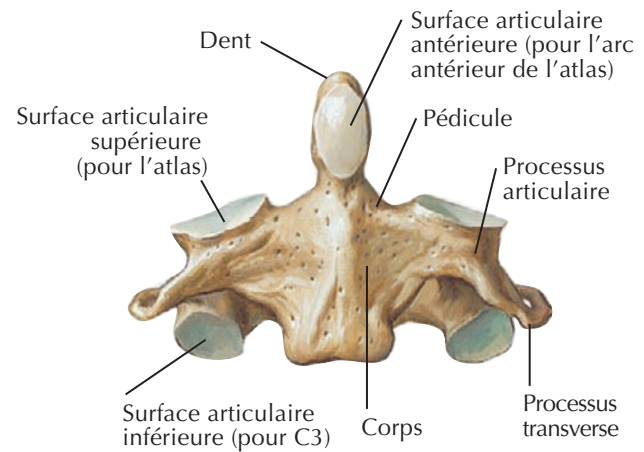


Vertèbres cervicales : atlas et axis

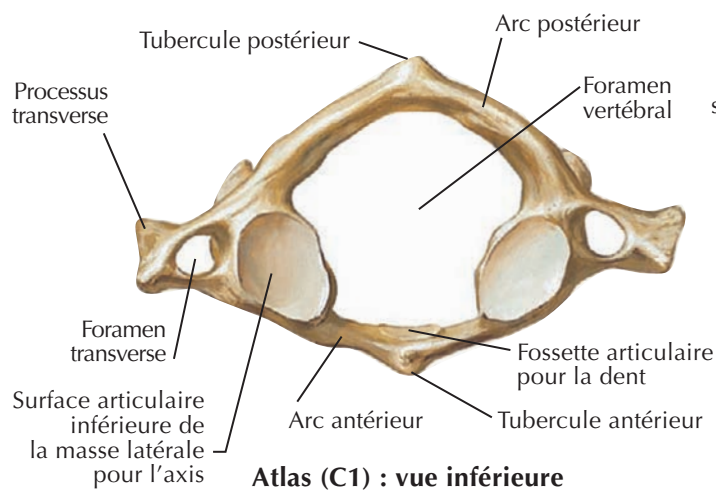
Voir aussi Planches 15, 150



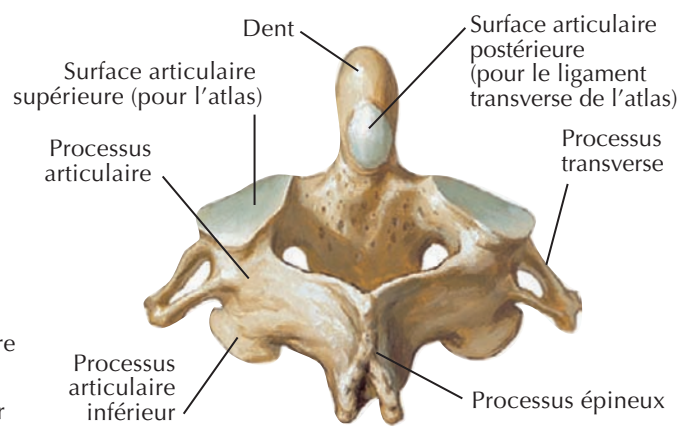
Atlas (C1) : vue supérieure



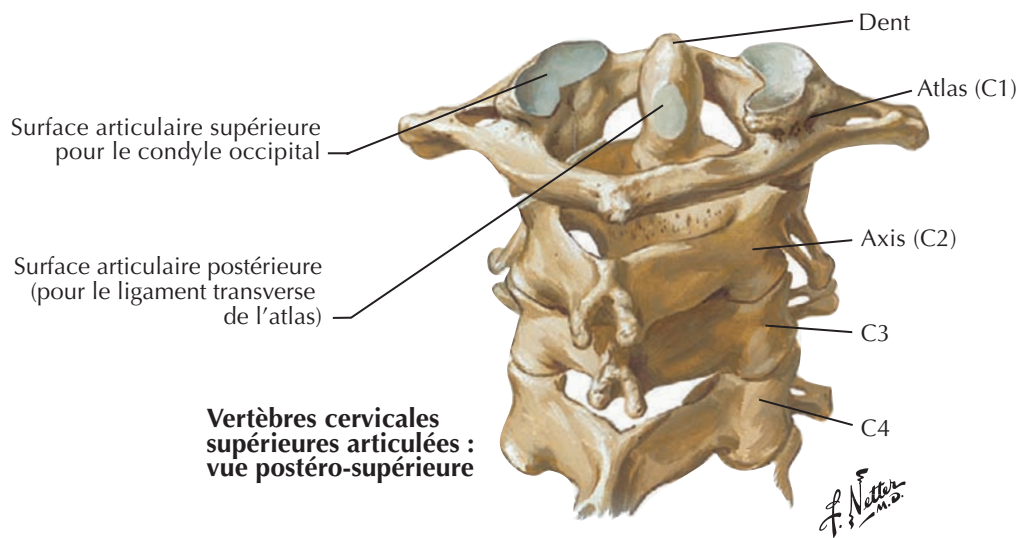
Axis (C2) : vue antérieure



Atlas (C1) : vue inférieure



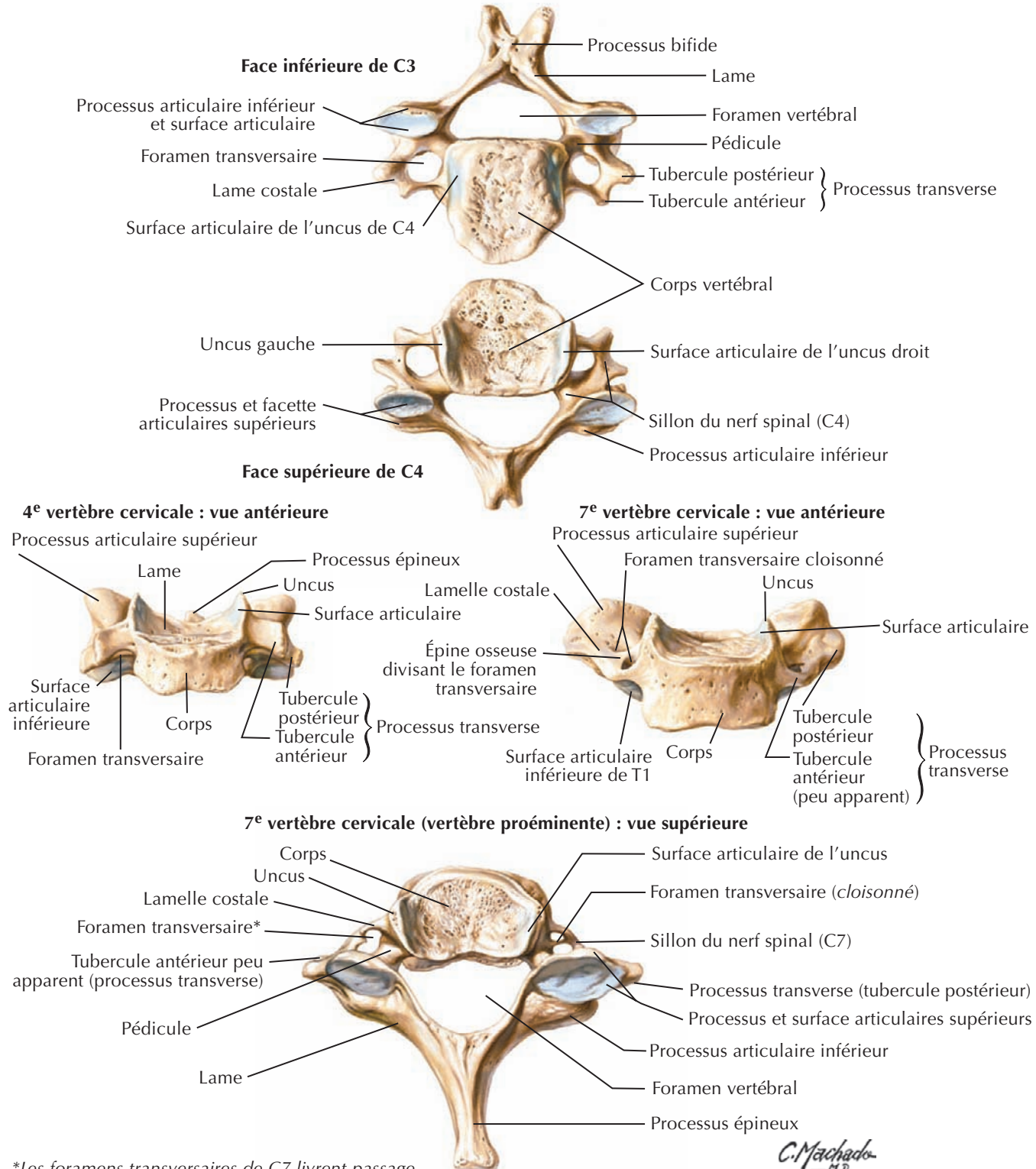
Axis (C2) : vue postéro-supérieure



Vertèbres cervicales supérieures articulées : vue postéro-supérieure

Voir aussi Planches 15, 150

Vue inférieure de C3 et vue supérieure de C4 montrant l'emplacement de la surface articulaire et les articulations uncovertébrales



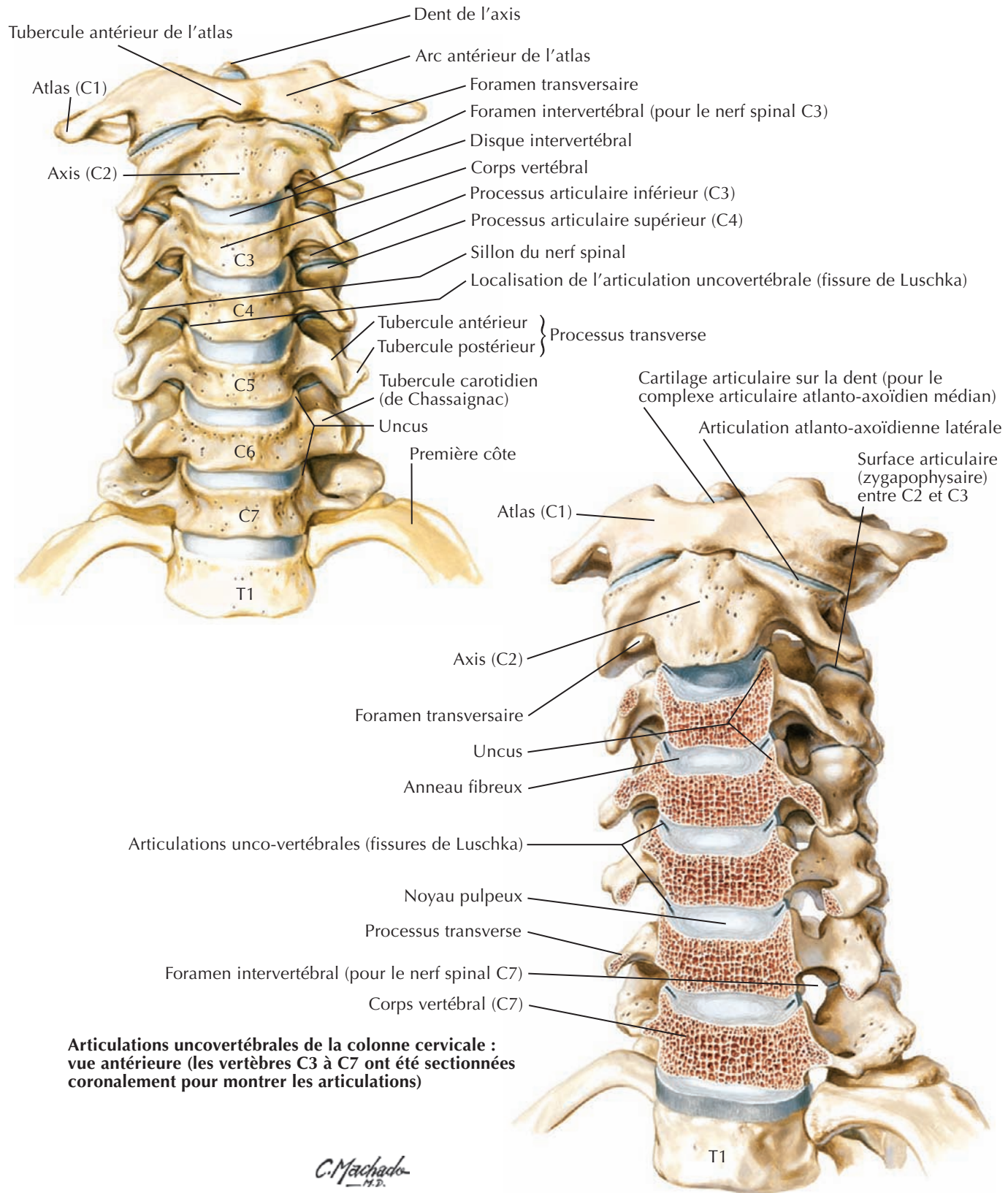
*Les foramens transversaires de C7 livrent passage aux veines vertébrales, mais non habituellement à l'artère vertébrale, et sont asymétriques sur ce spécimen

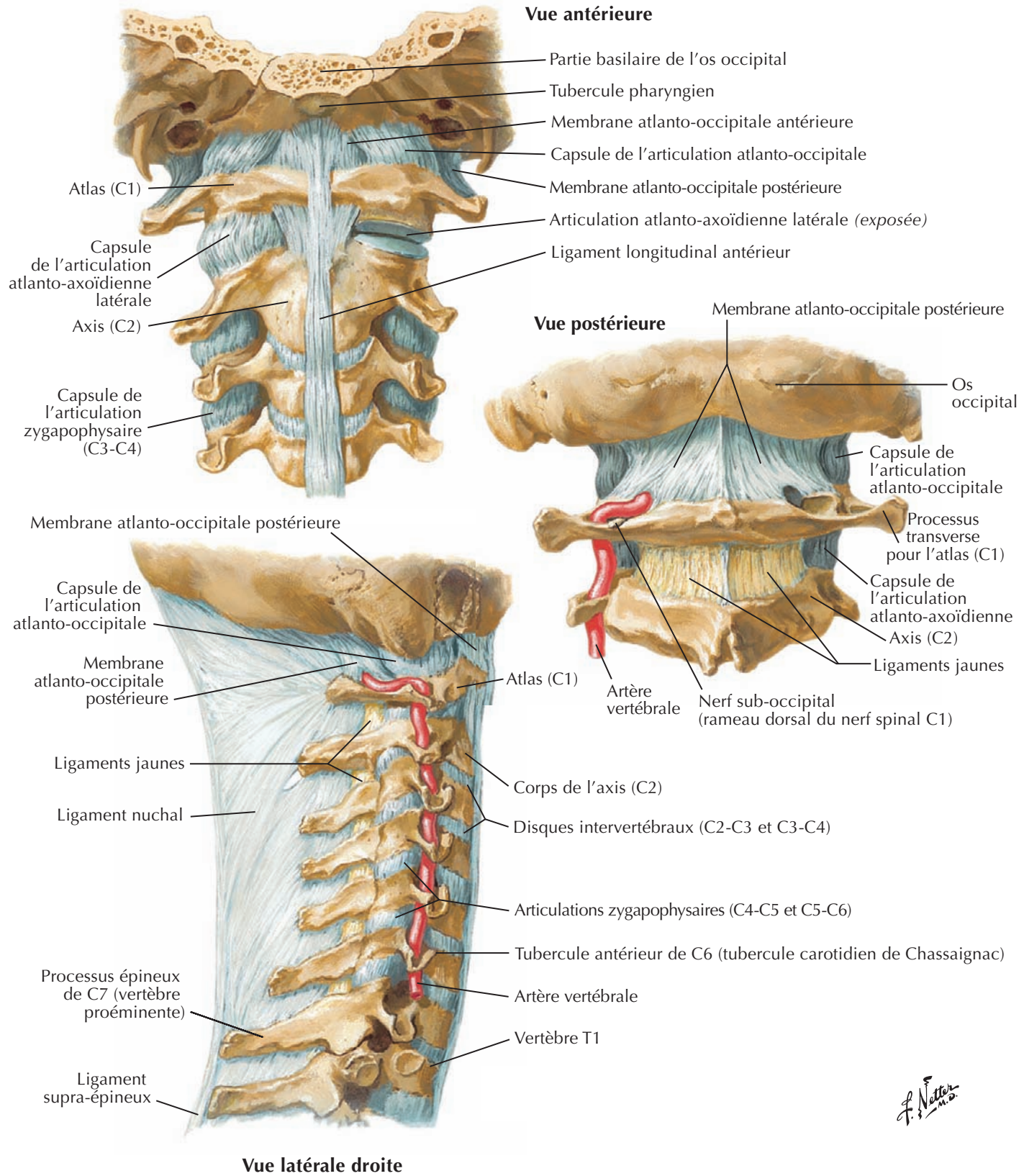
C. Machado M.D.

Vertèbres cervicales : articulations uncovertébrales



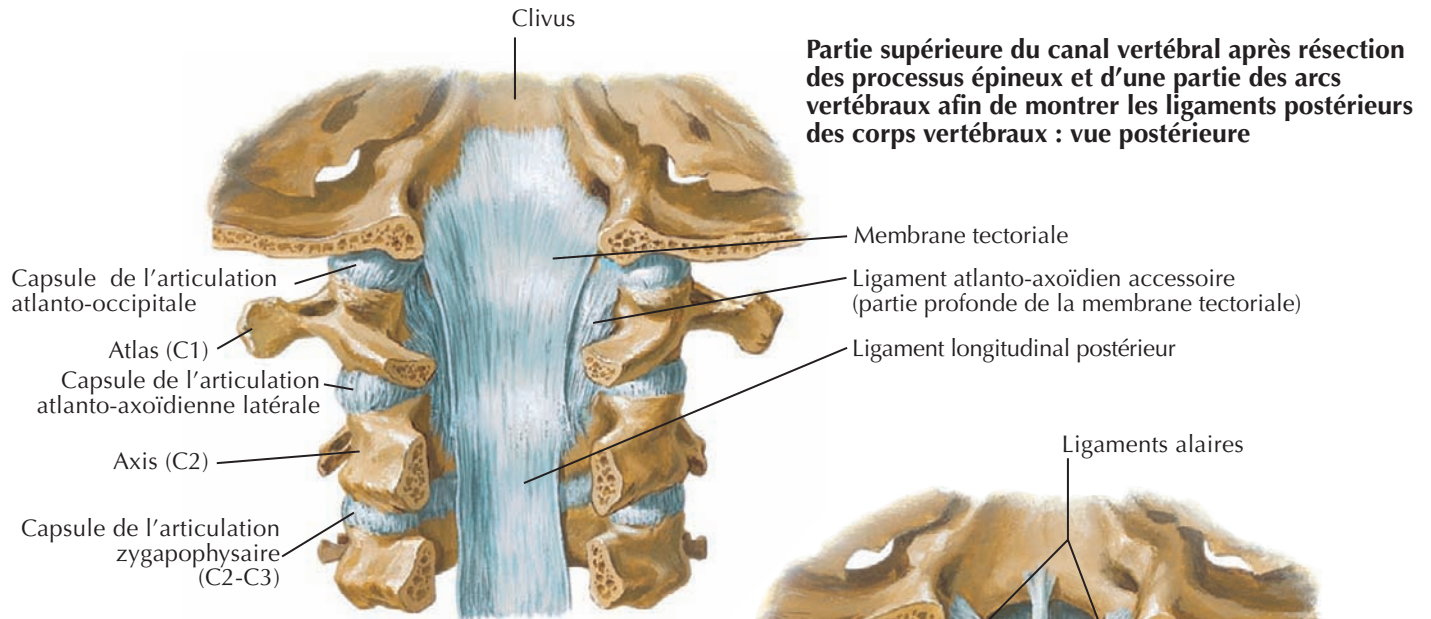
Vertèbres cervicales : vue antérieure



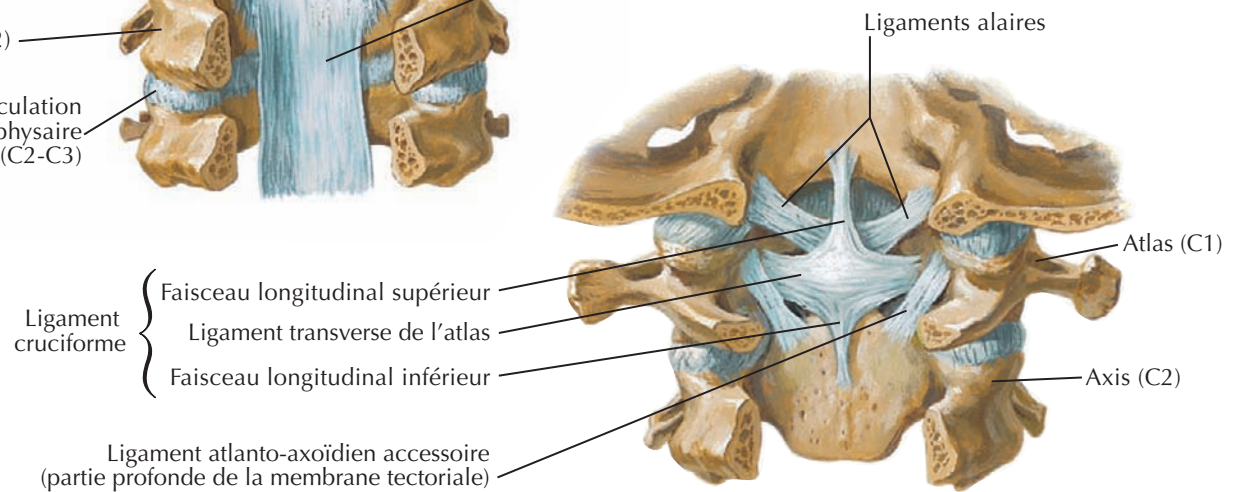


F. Netter M.D.

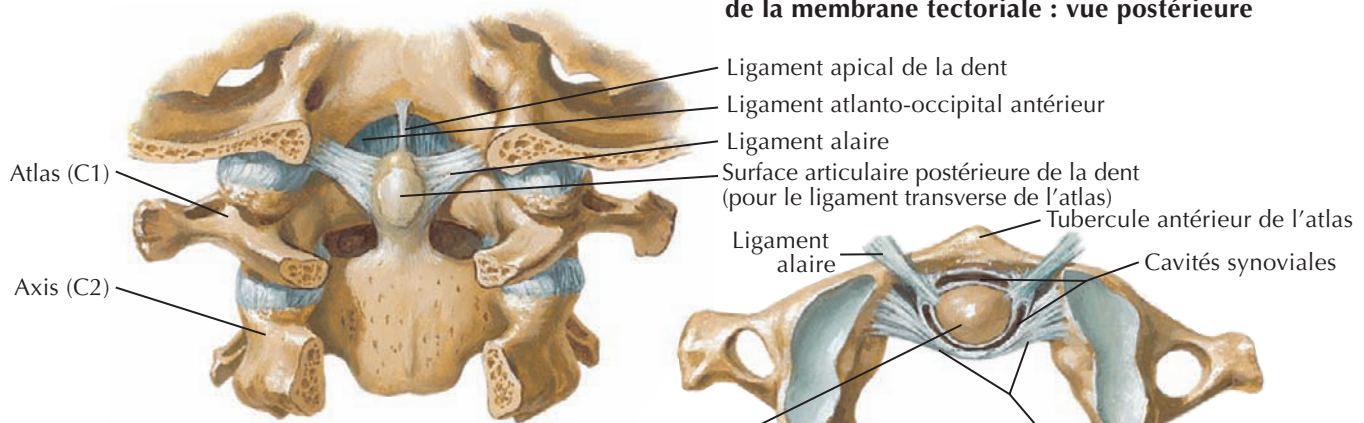
Ligaments cranio-vertébraux internes



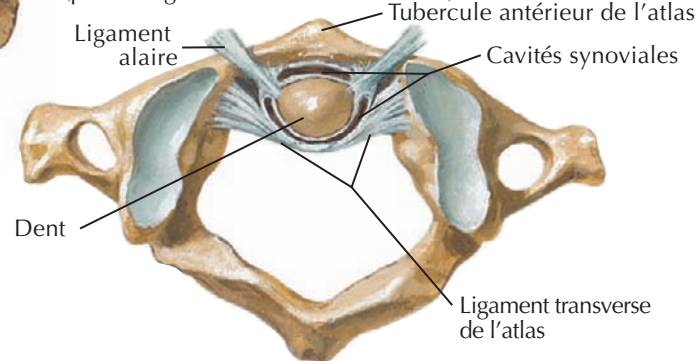
Partie supérieure du canal vertébral après résection des processus épineux et d'une partie des arcs vertébraux afin de montrer les ligaments postérieurs des corps vertébraux : vue postérieure



Ligaments profonds exposés après ablation de la membrane tectoria : vue postérieure



Ligament cruciforme réséqué pour montrer les ligaments profonds : vue postérieure

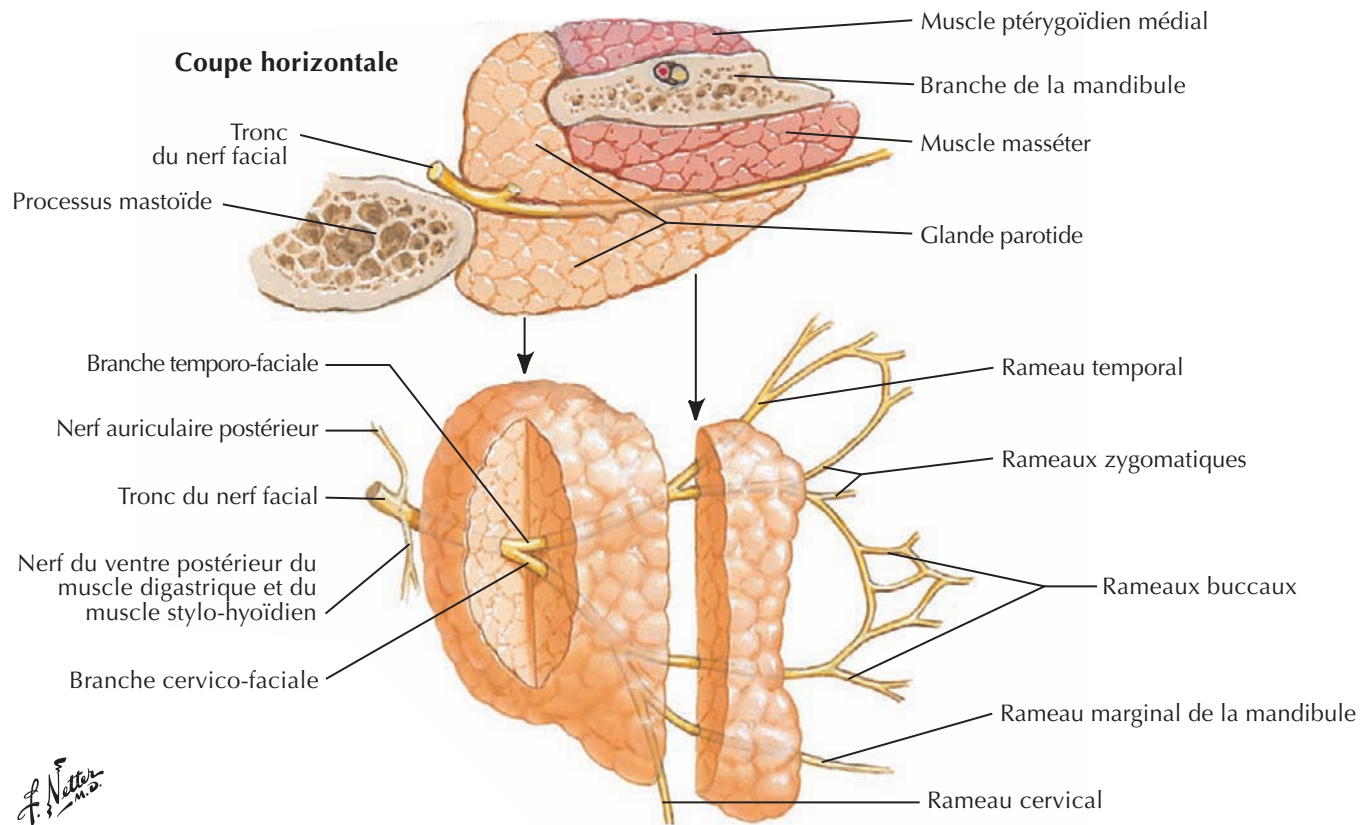
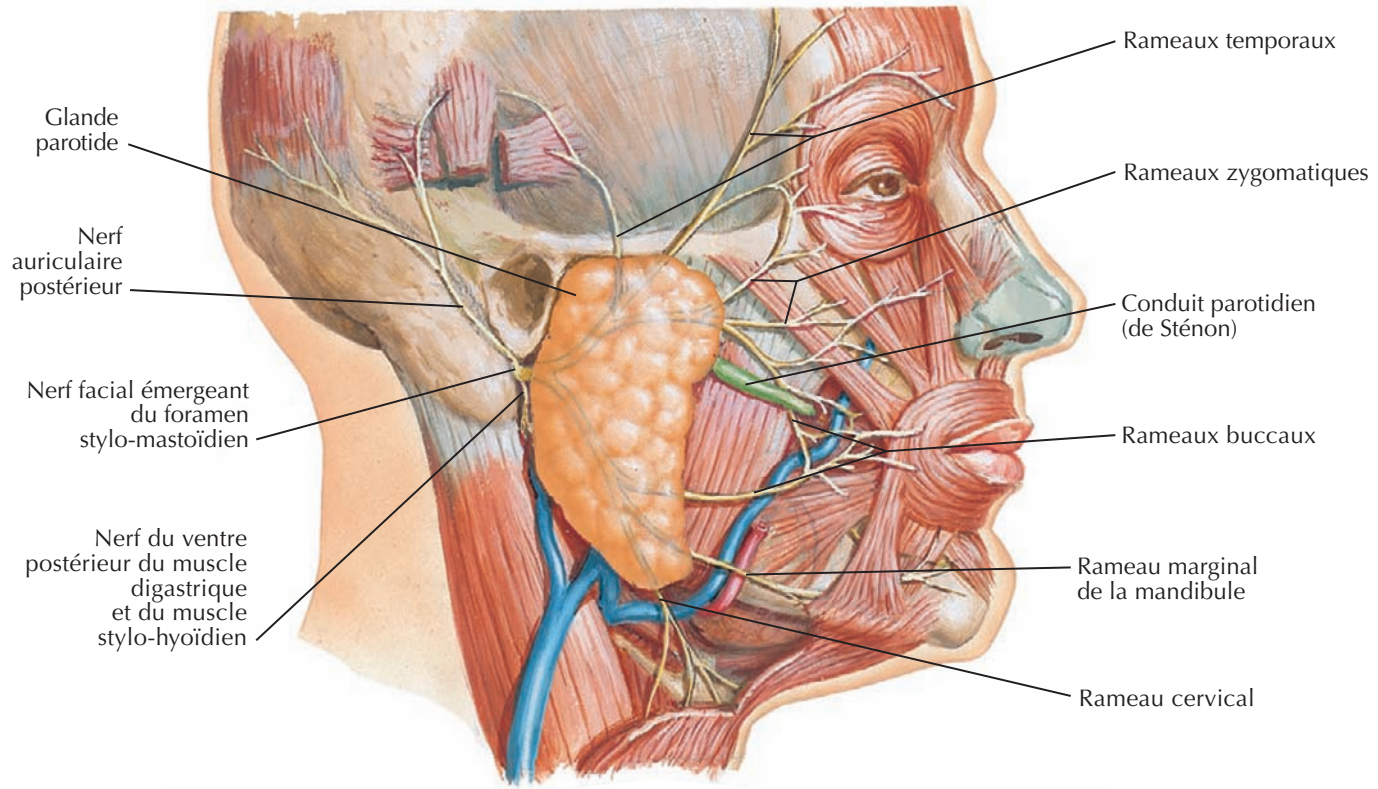


Articulation atlanto-axoïdienne médiane : vue supérieure

F. Netter M.D.

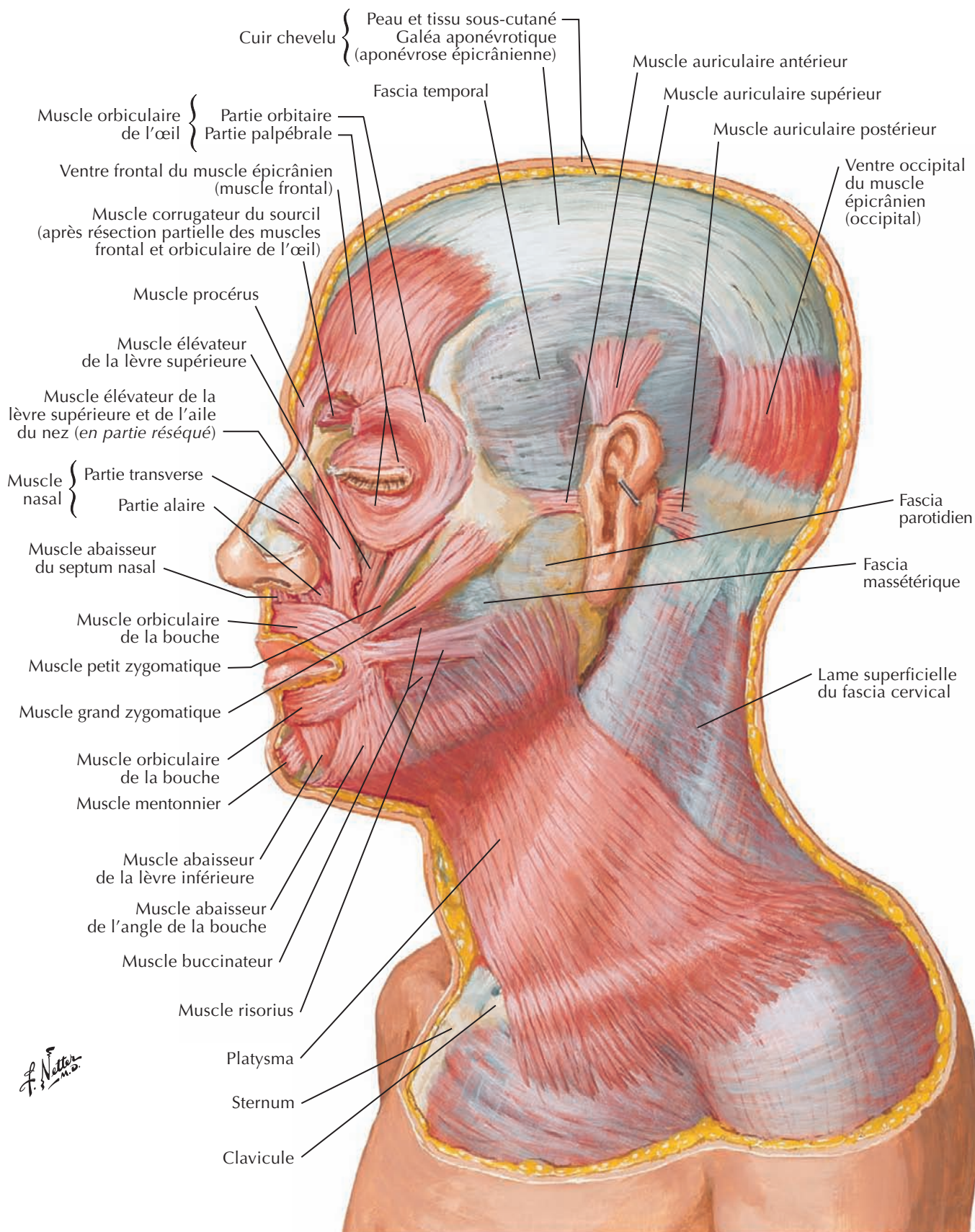
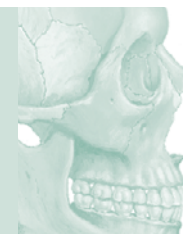Branches du nerf facial et glande parotide

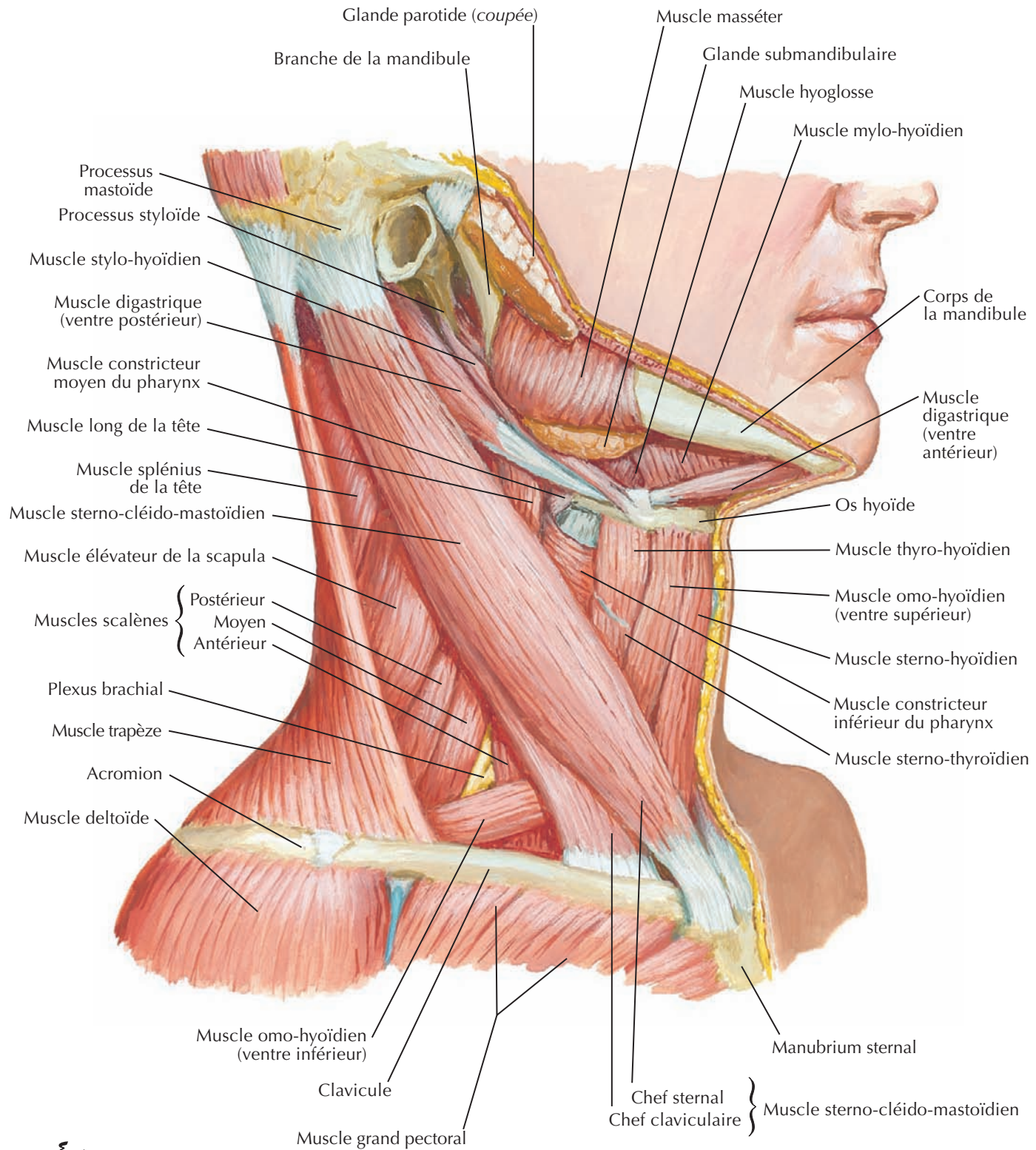
Voir aussi Planches 61, 71, 122



F. Netter M.D.

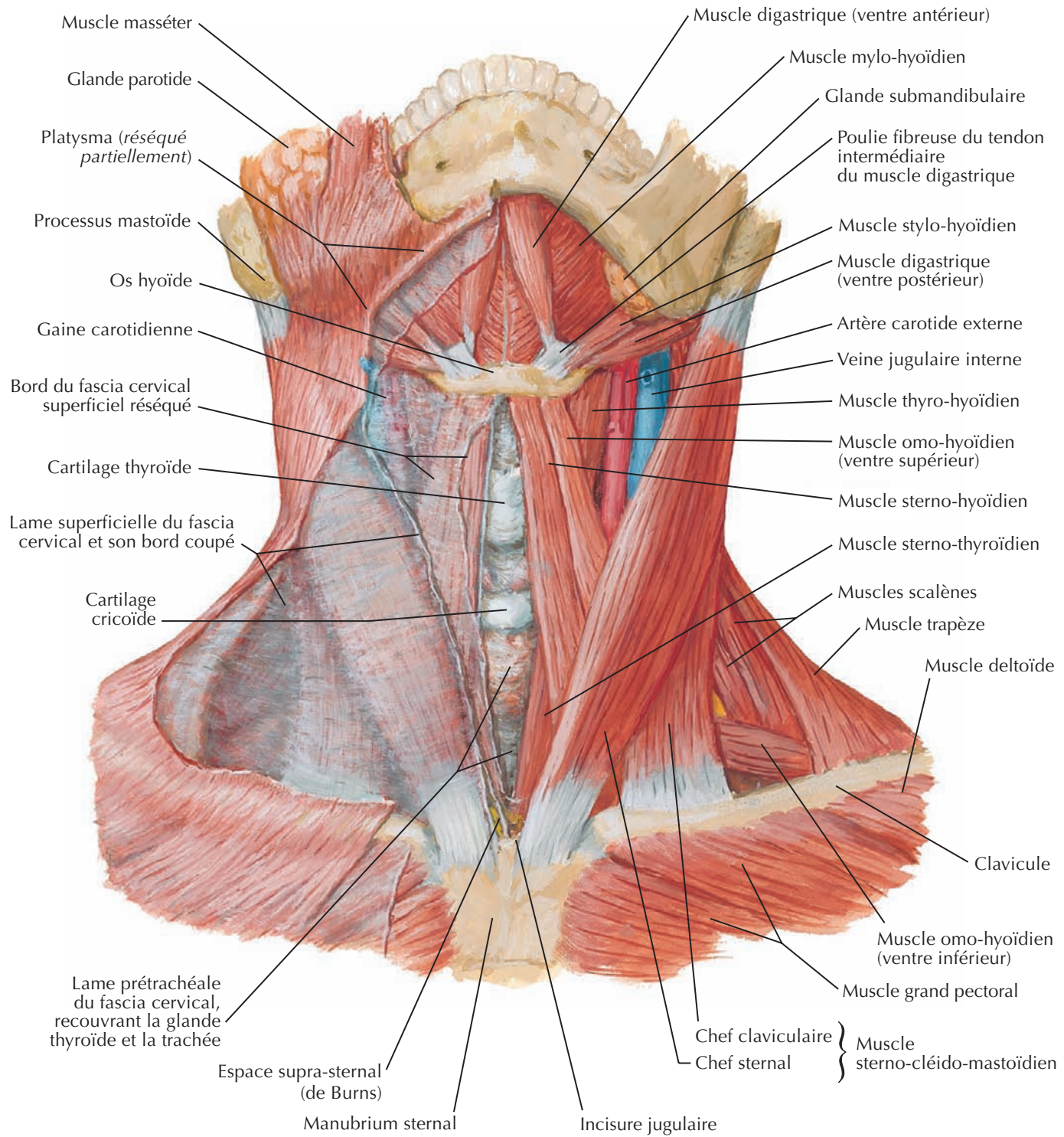
Muscles de la mimique : vue latérale





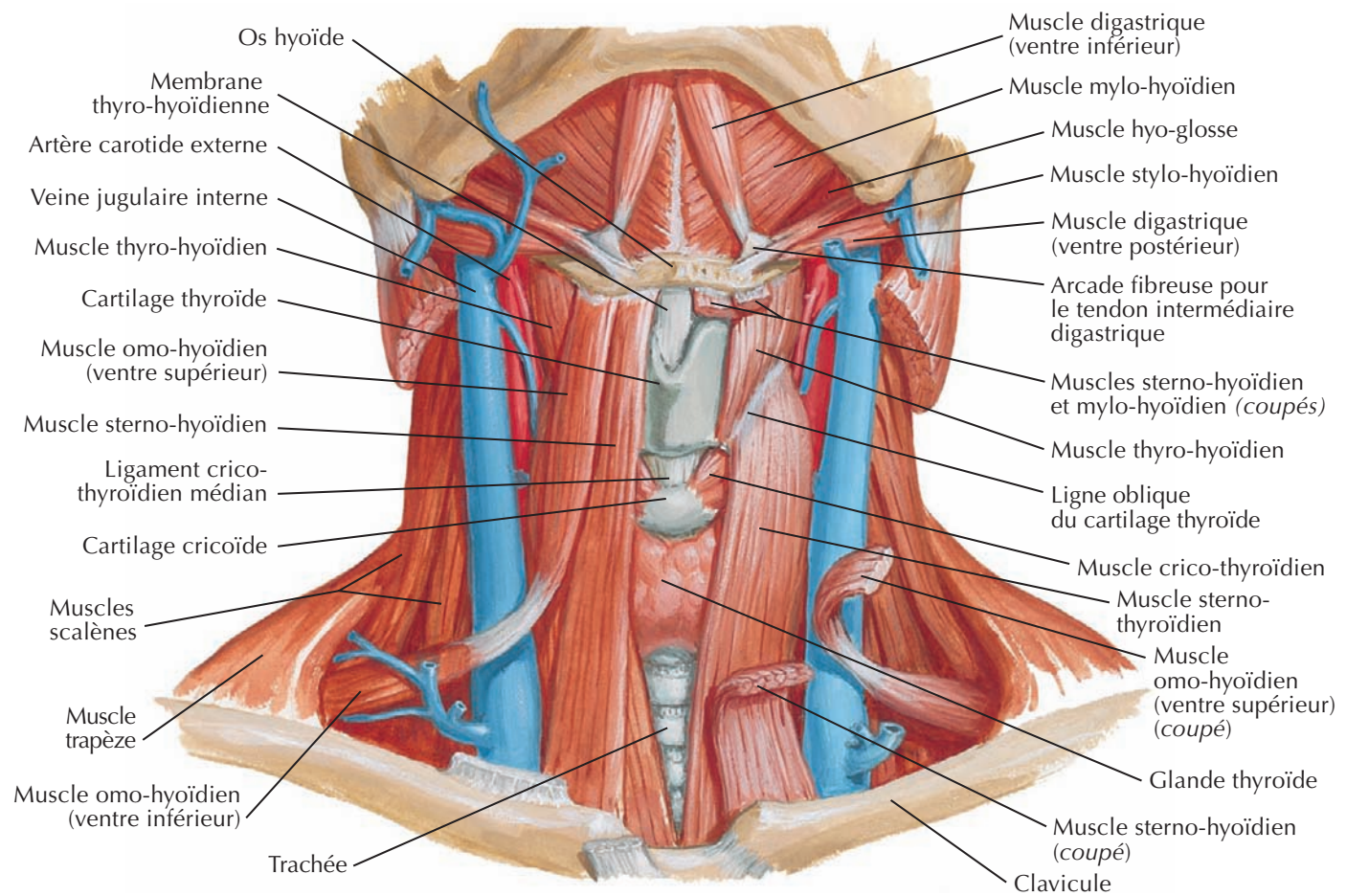
F. Netter
M.D.

Muscles du cou : vue antérieure



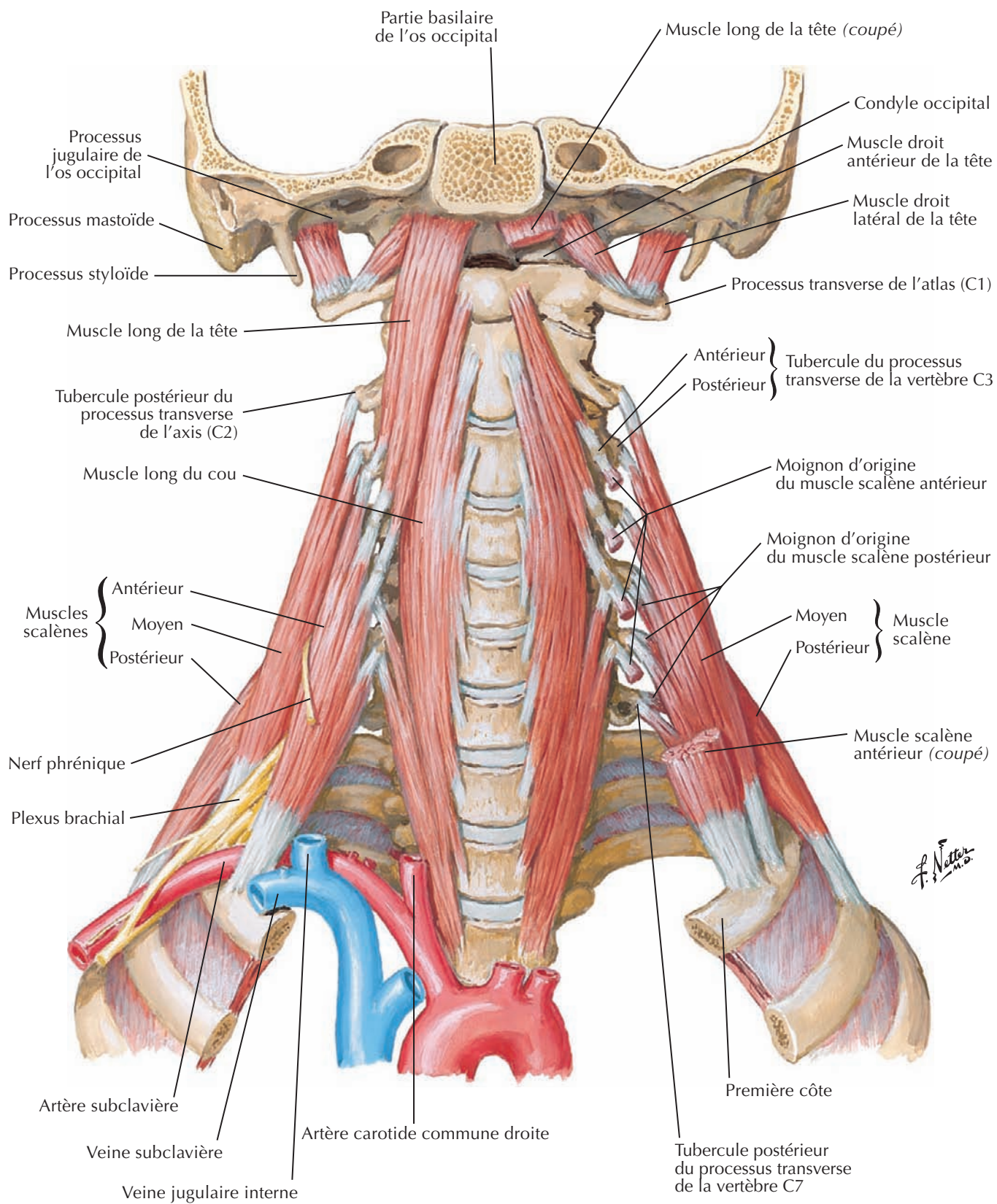
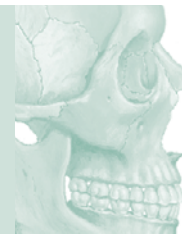F. Netter M.D.

Voir aussi **Planche 53**



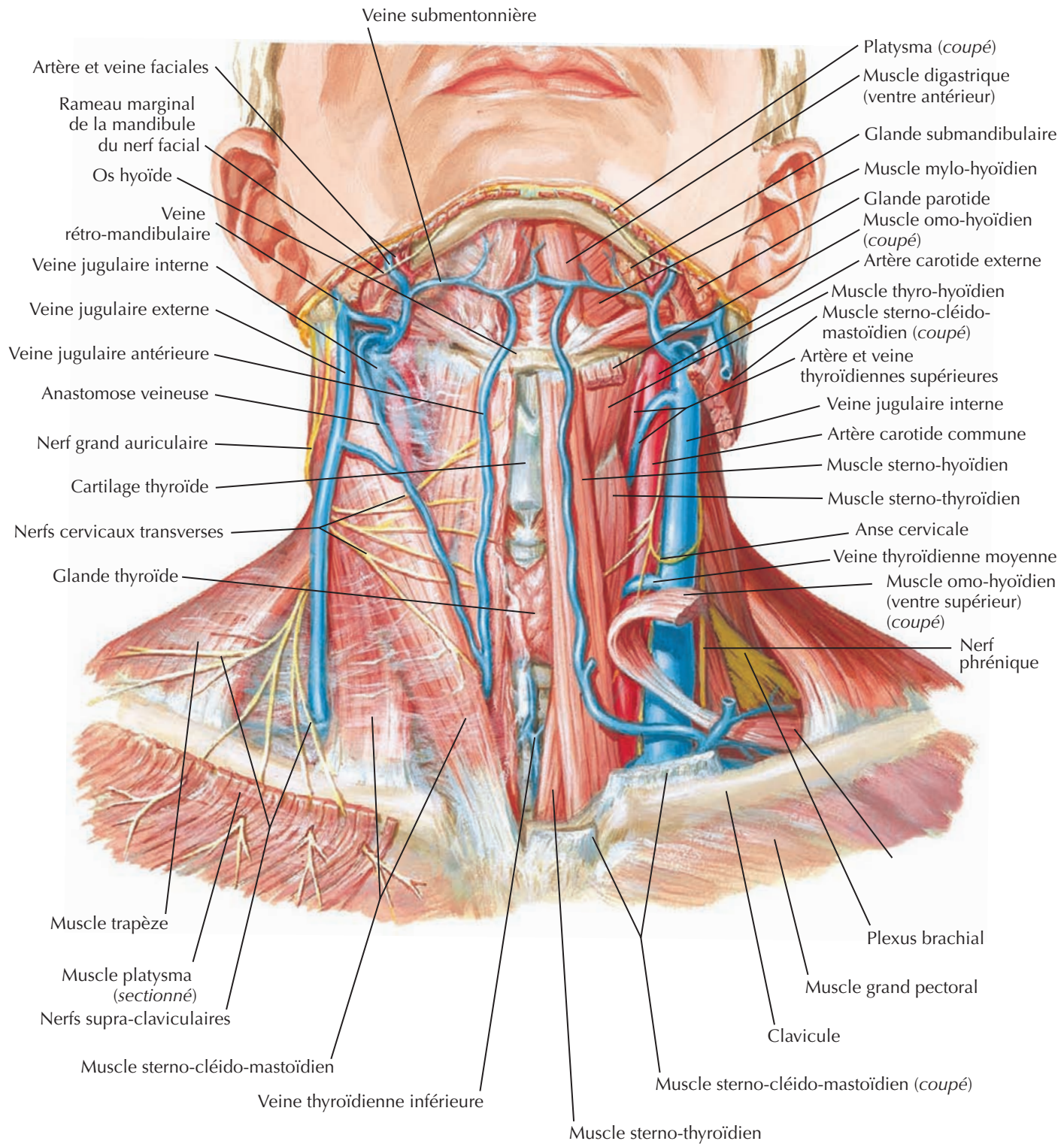
F. Netter M.D.

Muscles scalènes et prévertébraux



Veines superficielles et nerfs cutanés du cou

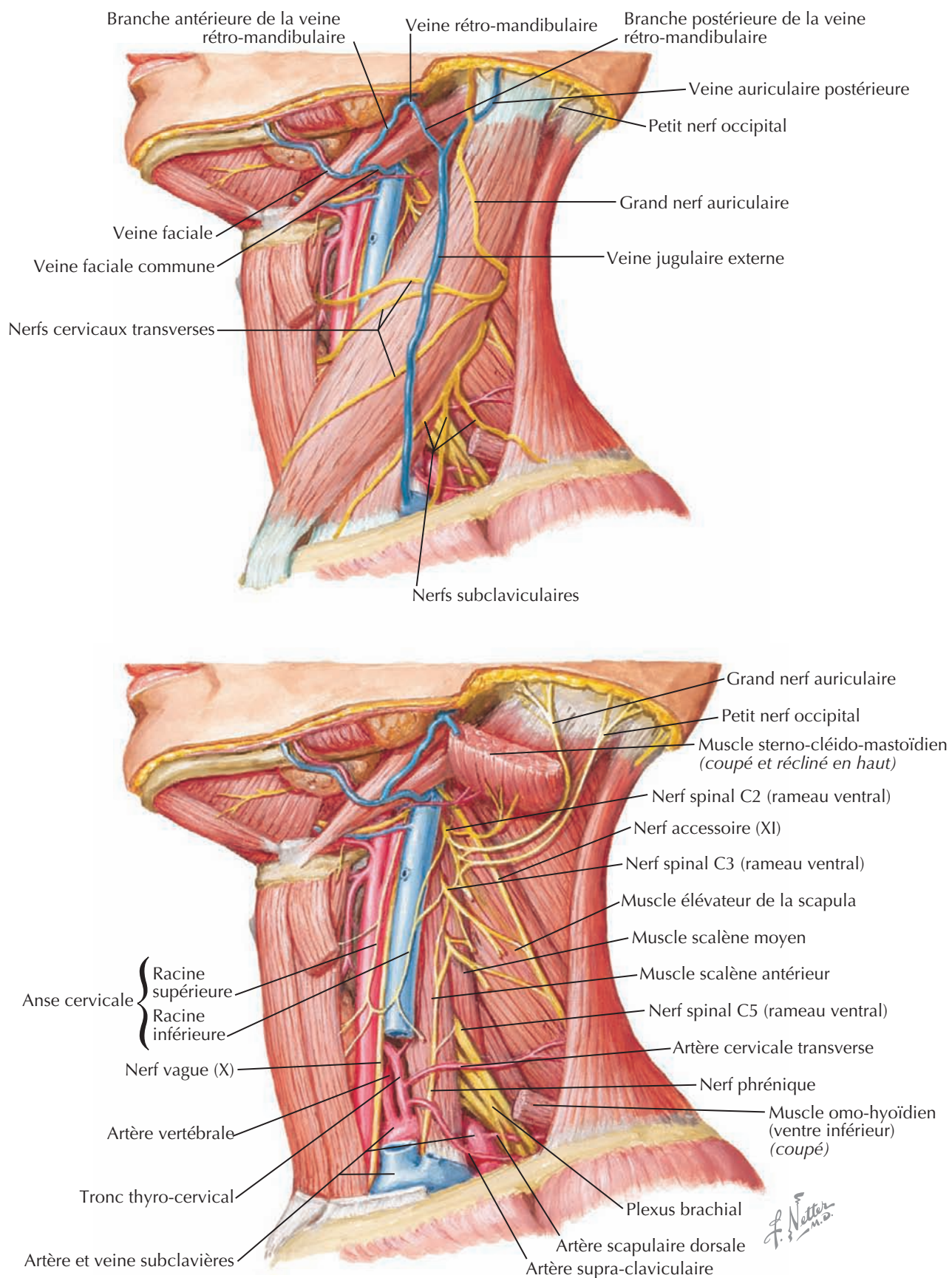
Pour les veines profondes du cou, voir **Planche 70**

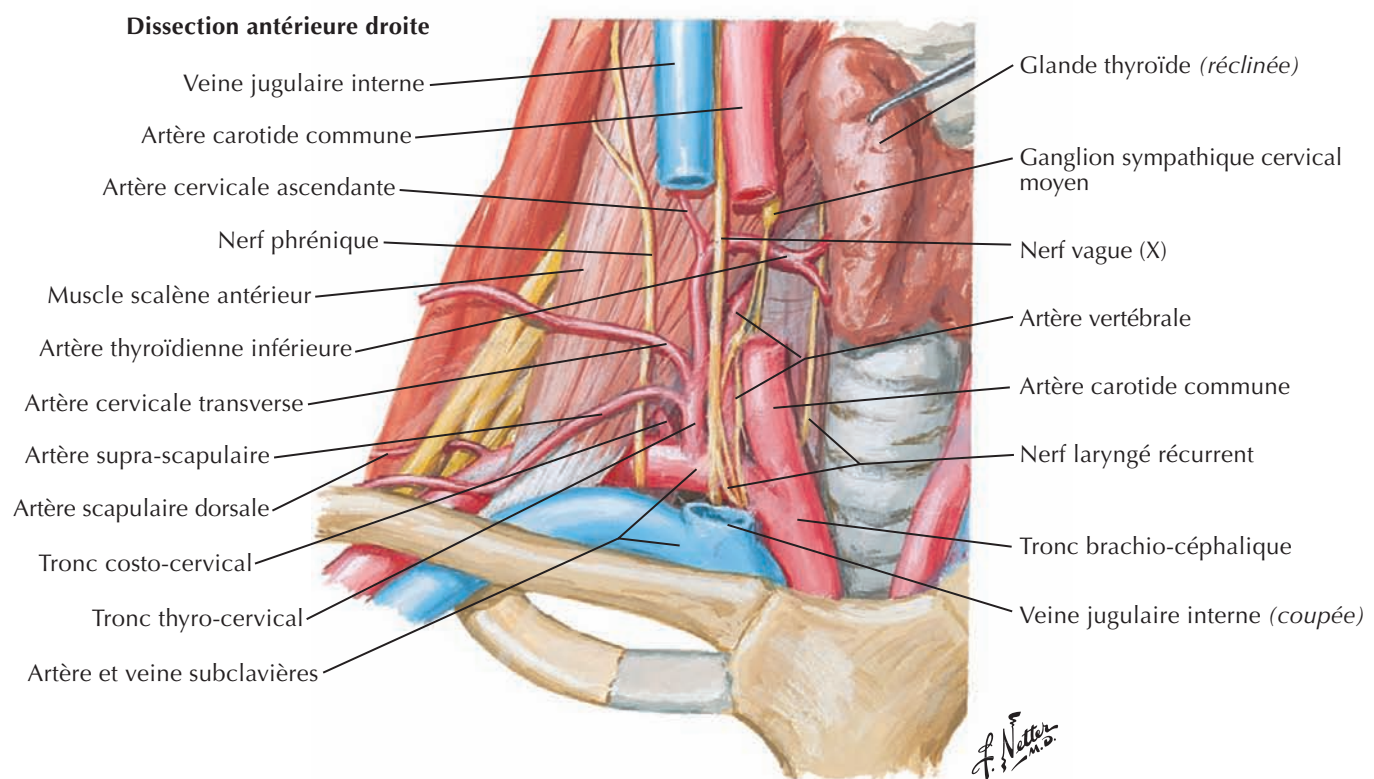
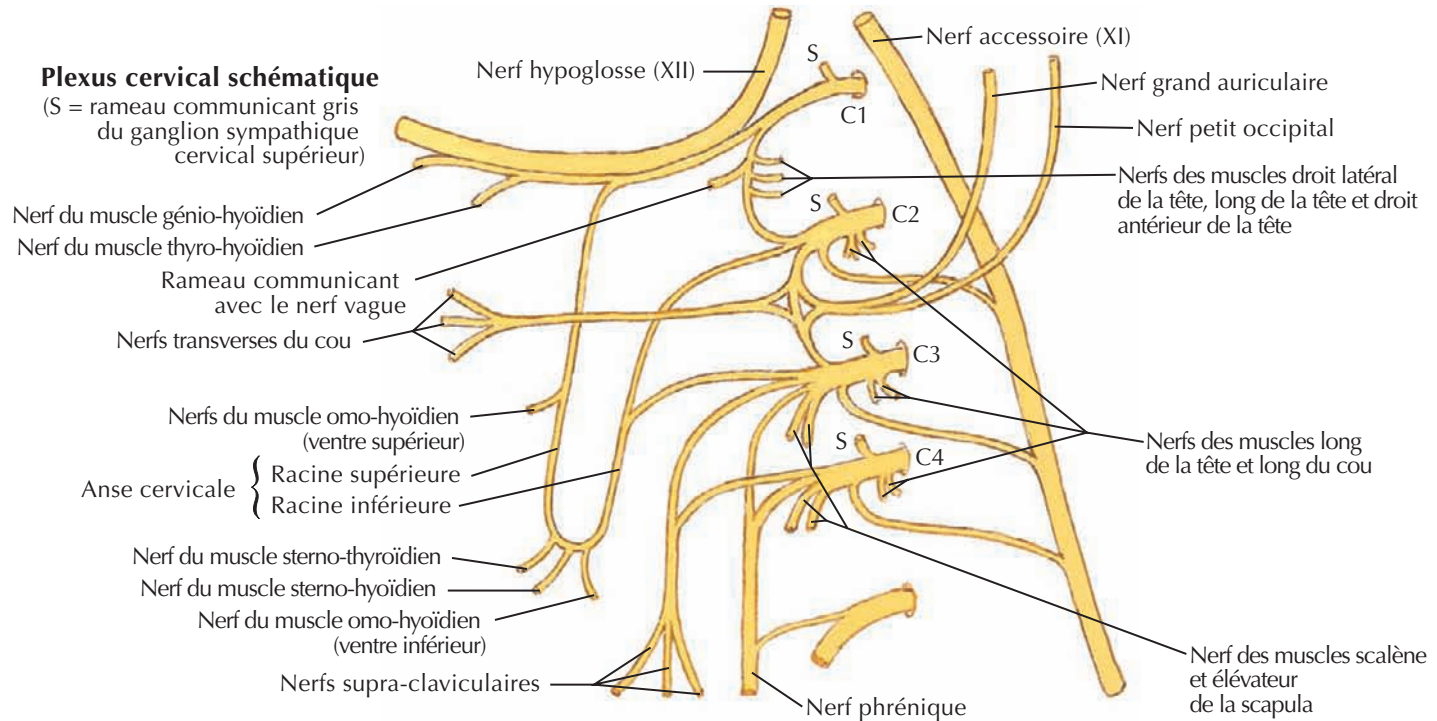




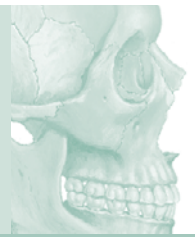Nerfs et vaisseaux du cou

Voir aussi Planches 126-128, 187



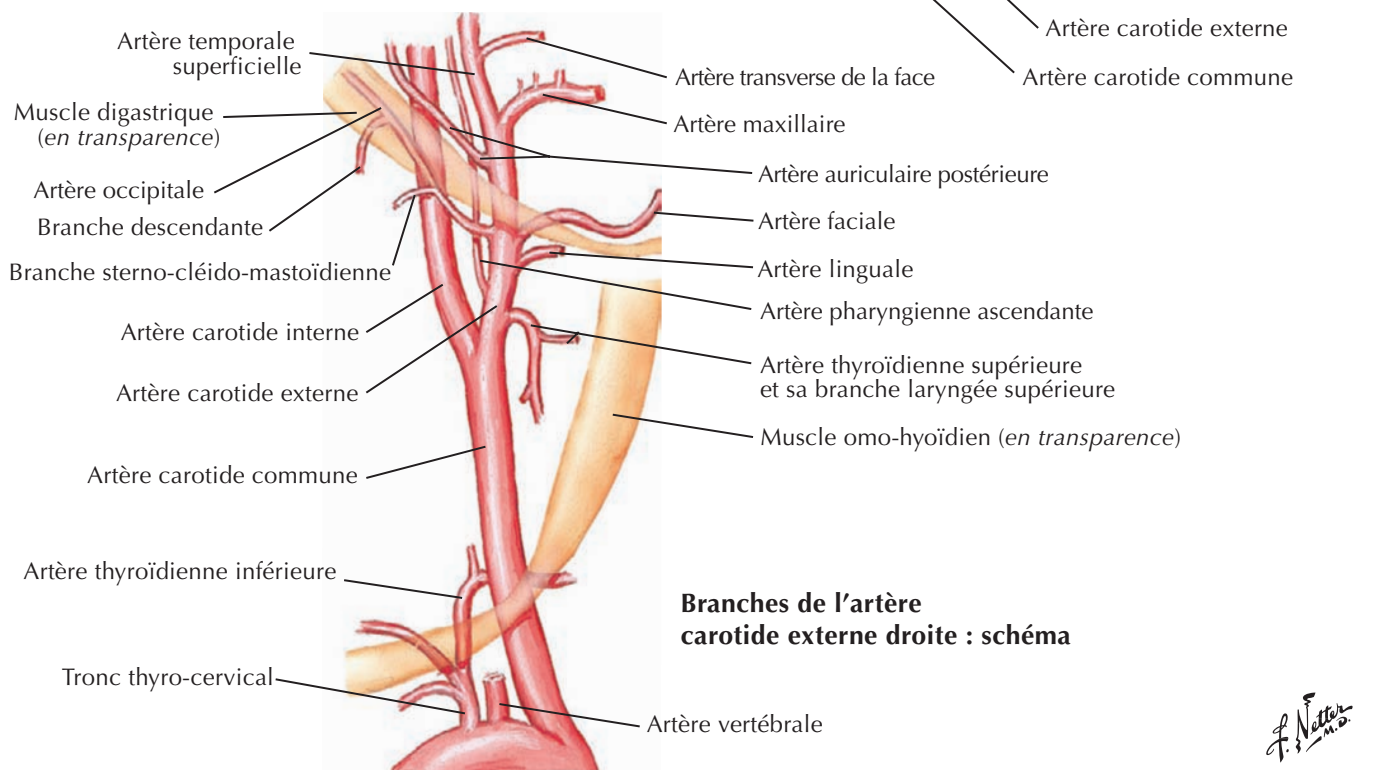
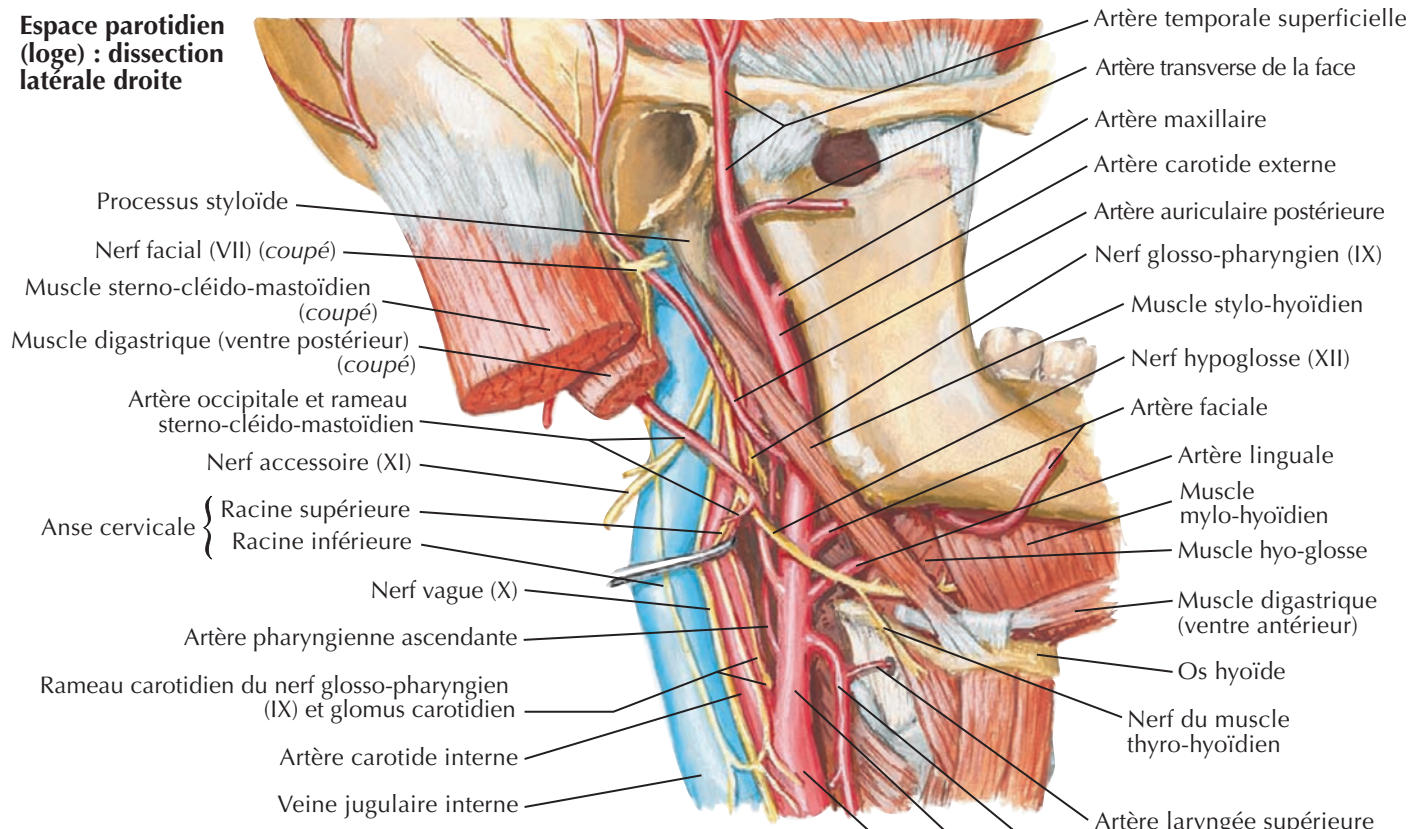


Artères carotides



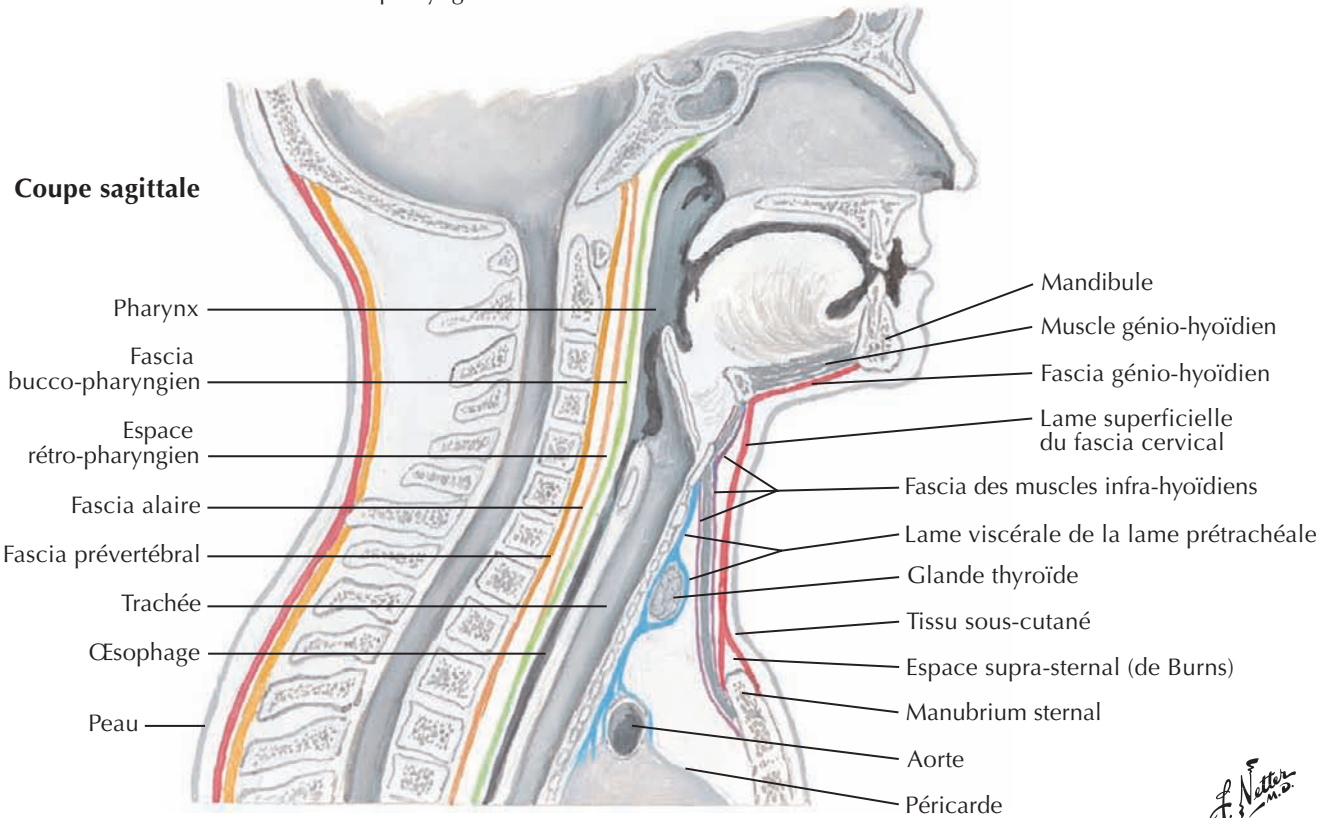
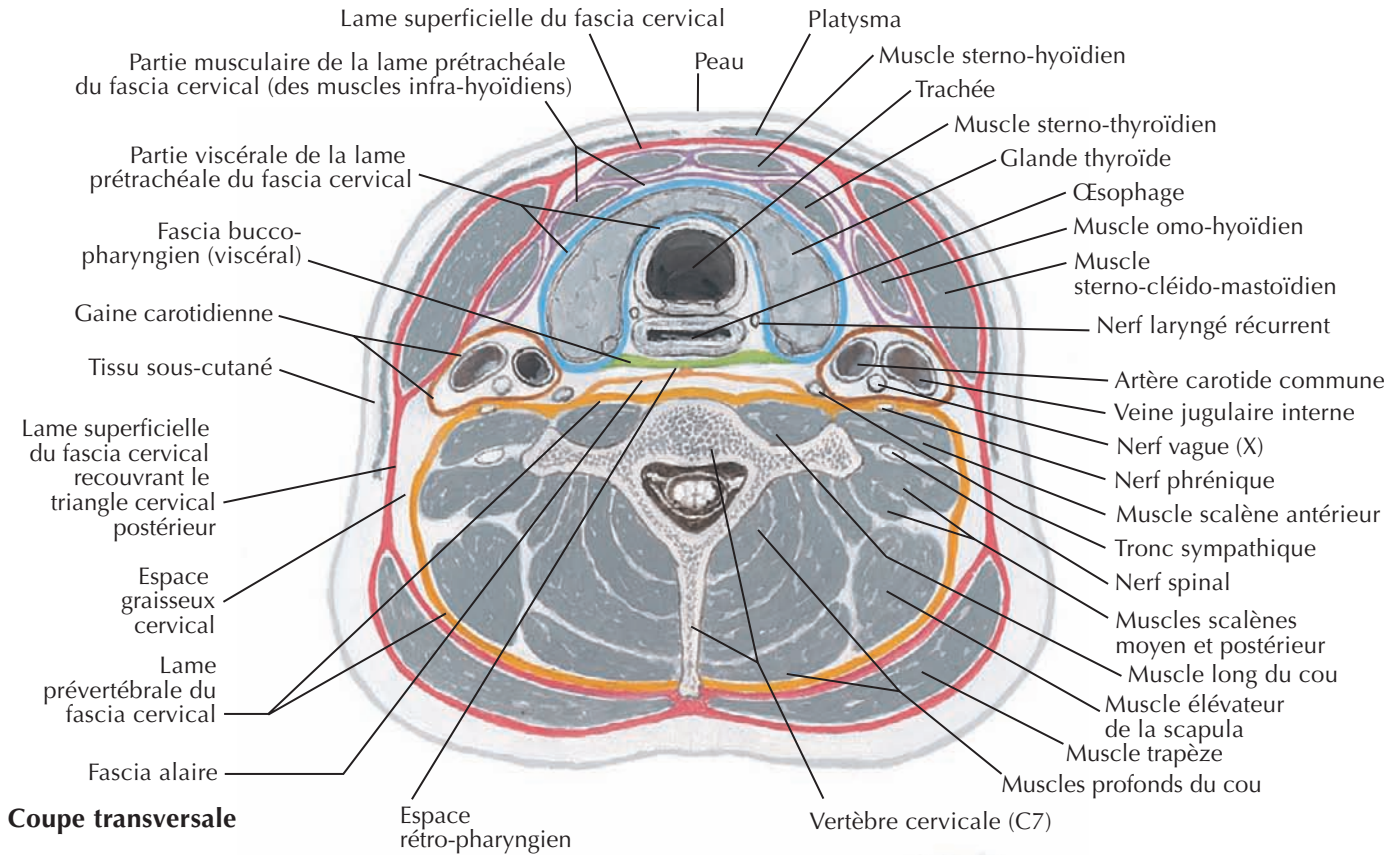
Voir aussi **Planches 3, 135, 136**

Espace parotidien (loge) : dissection latérale droite



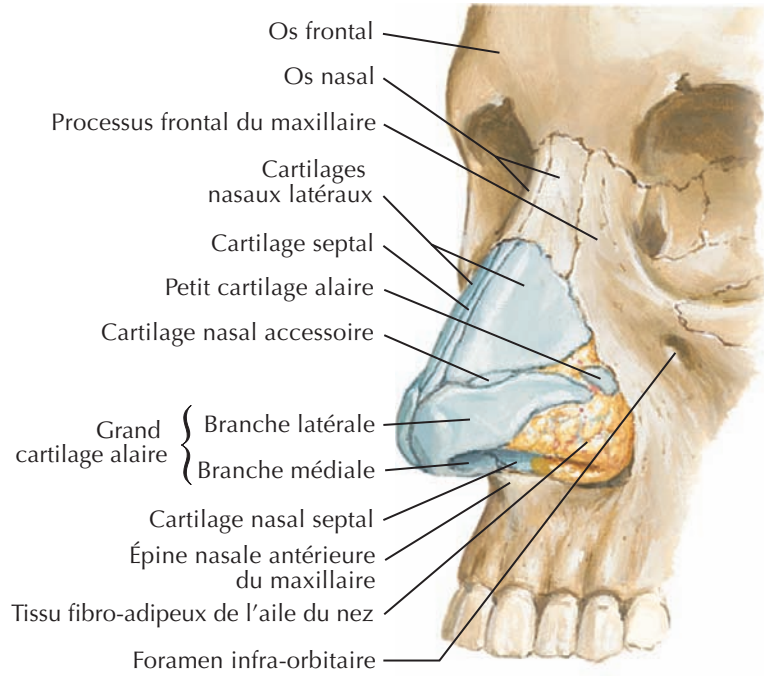
F. Netter M.D.

Pour le contenu de la gaine carotidienne, voir **Planches 69-71**

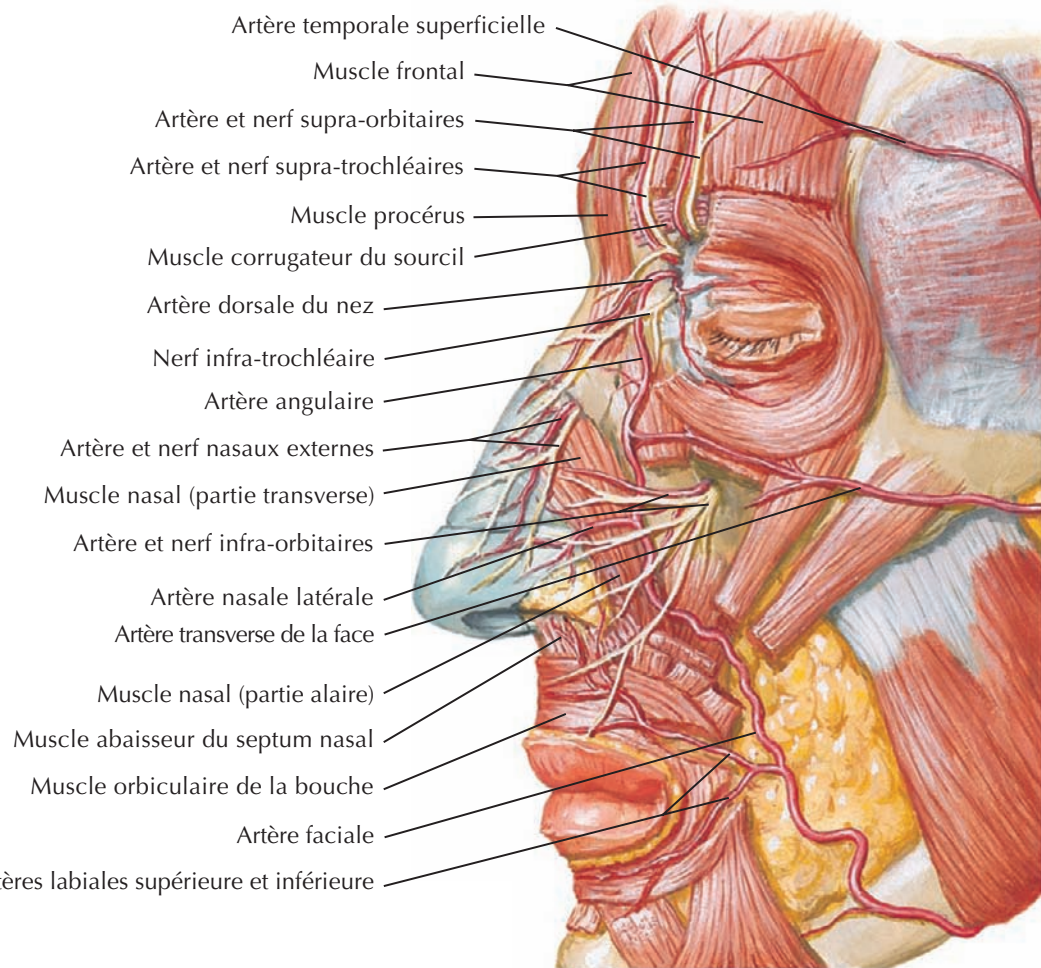
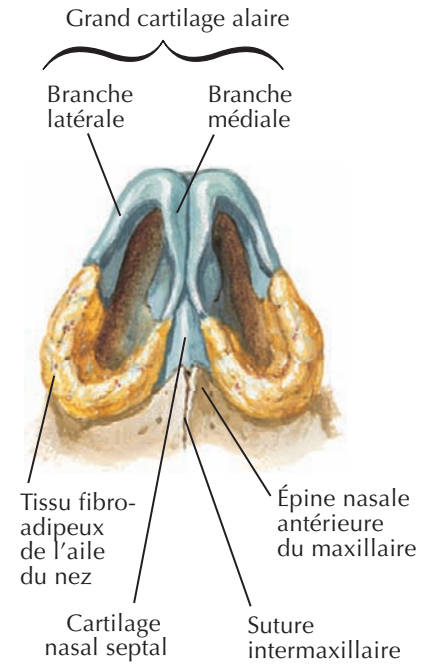




Vue antéro-latérale

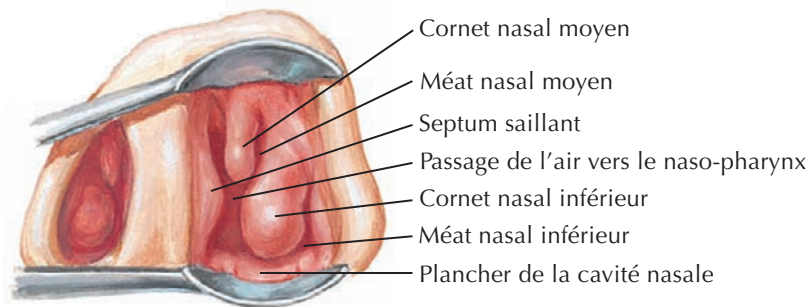
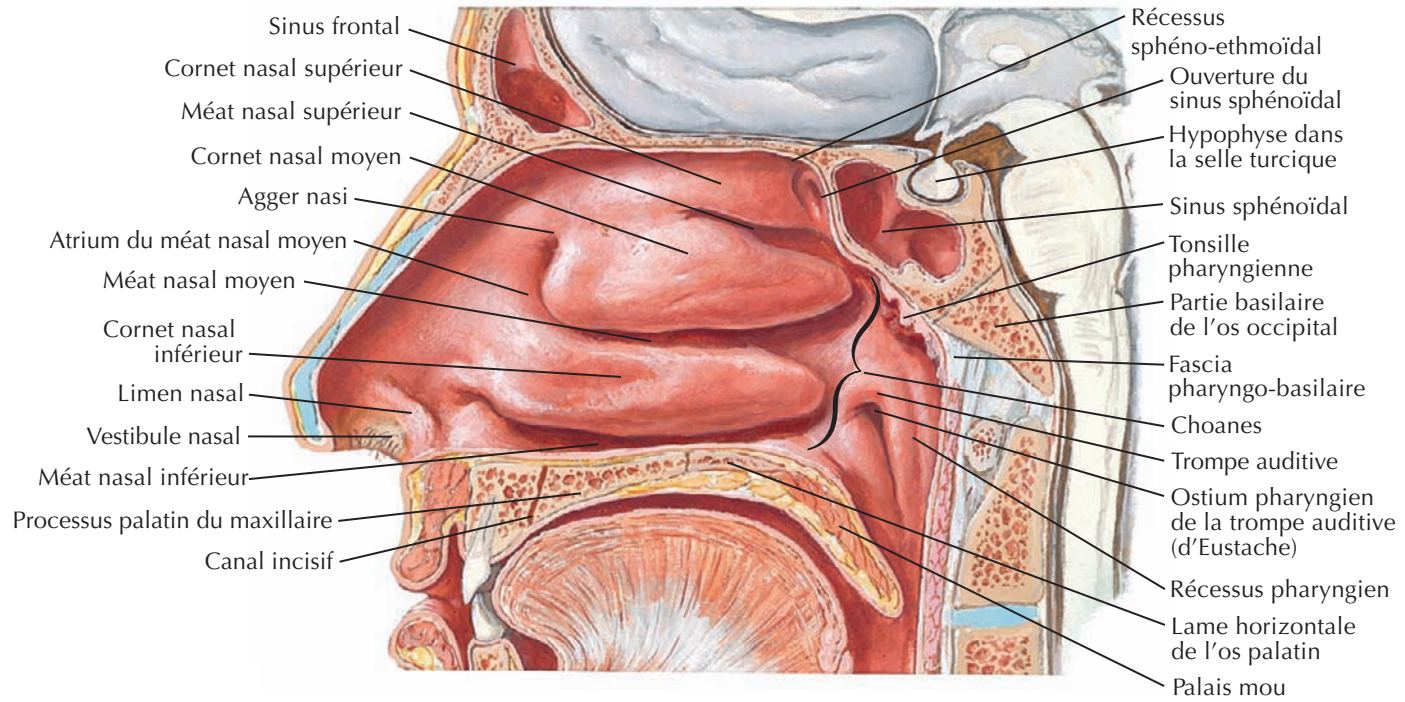


Vue inférieure

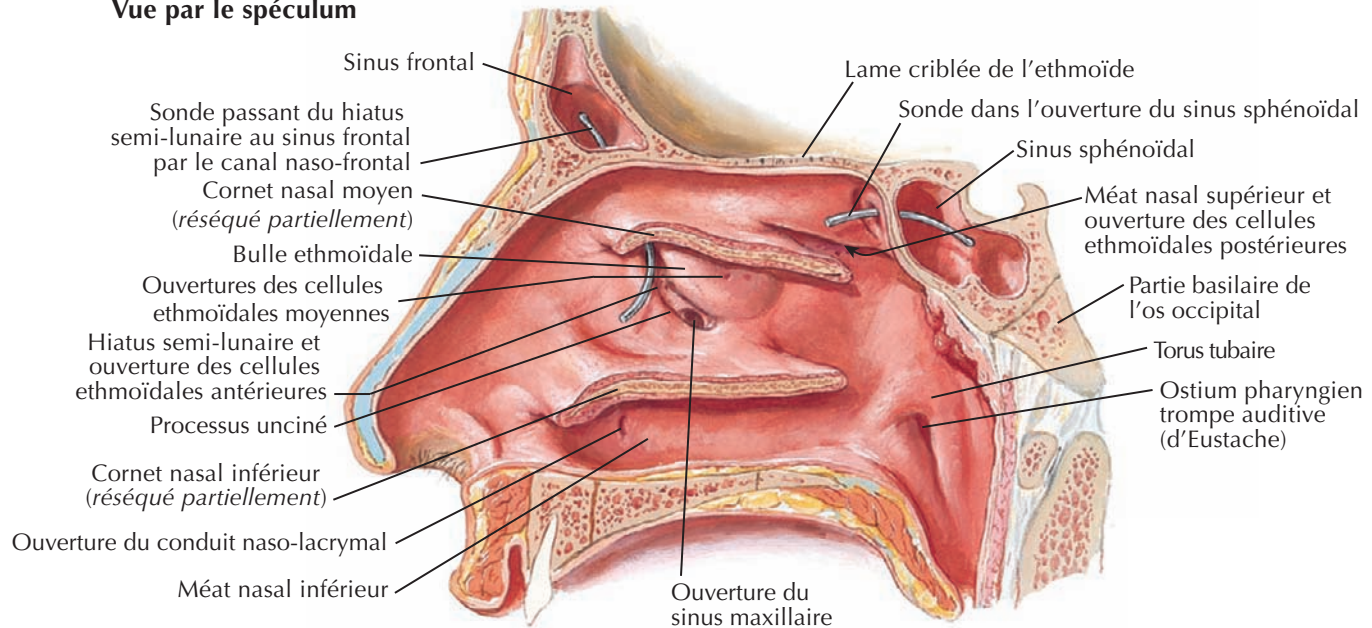


F. Netter M.D.

Paroi latérale de la cavité nasale



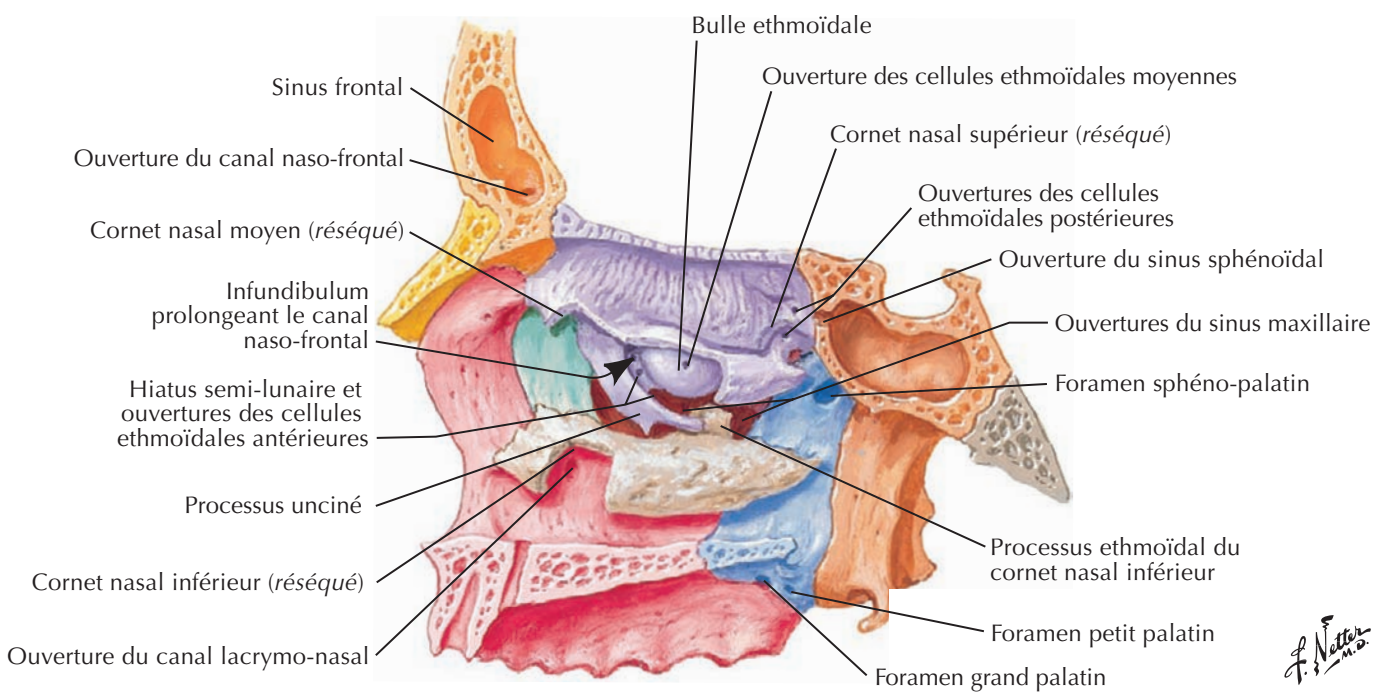
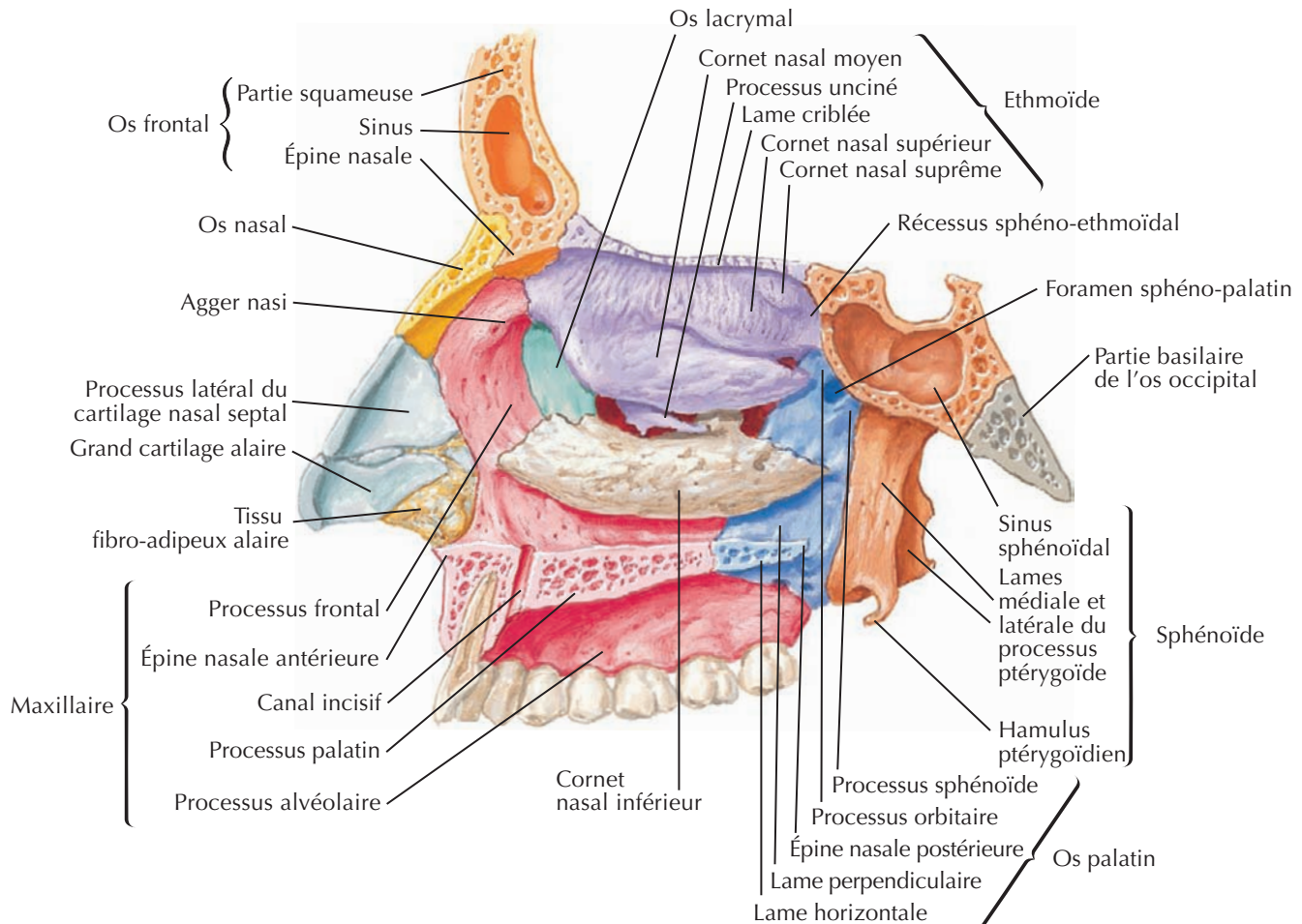
Vue par le spéculum



Paroi latérale de la cavité nasale (suite)

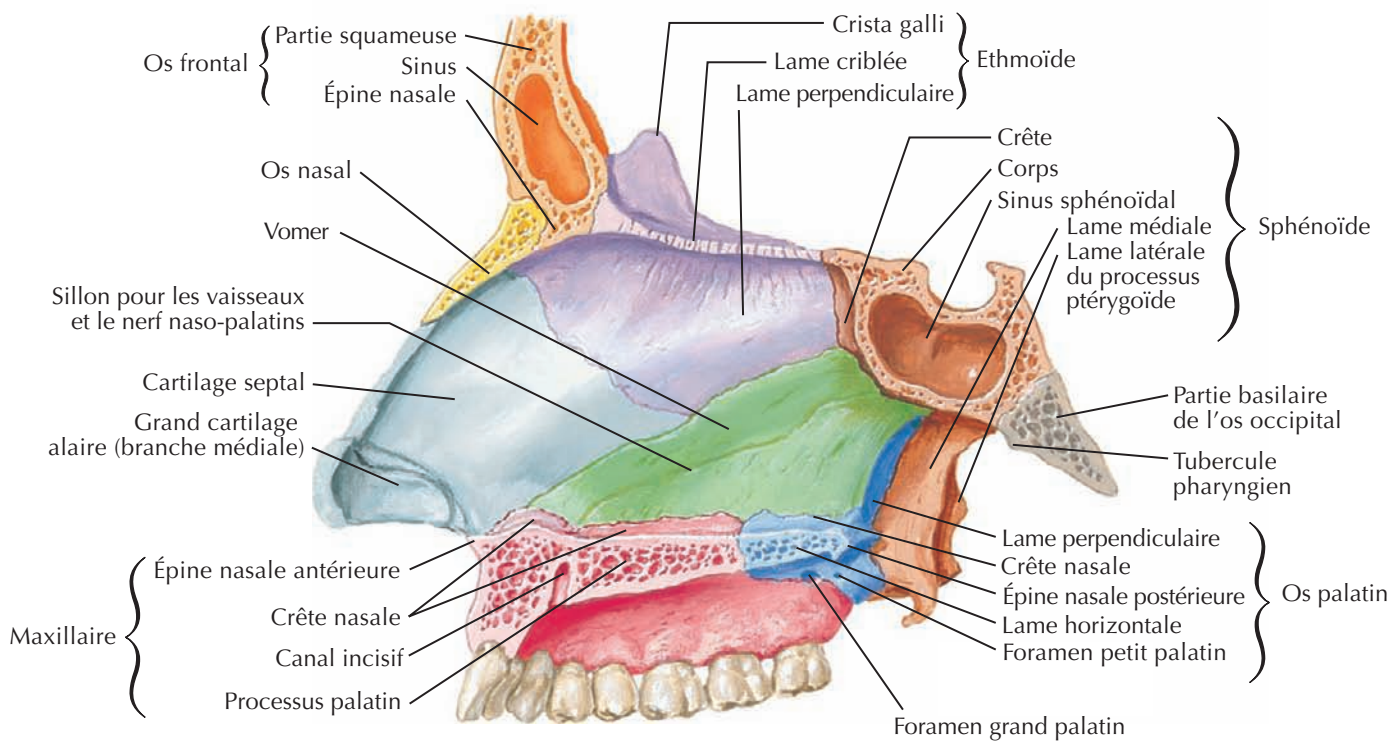
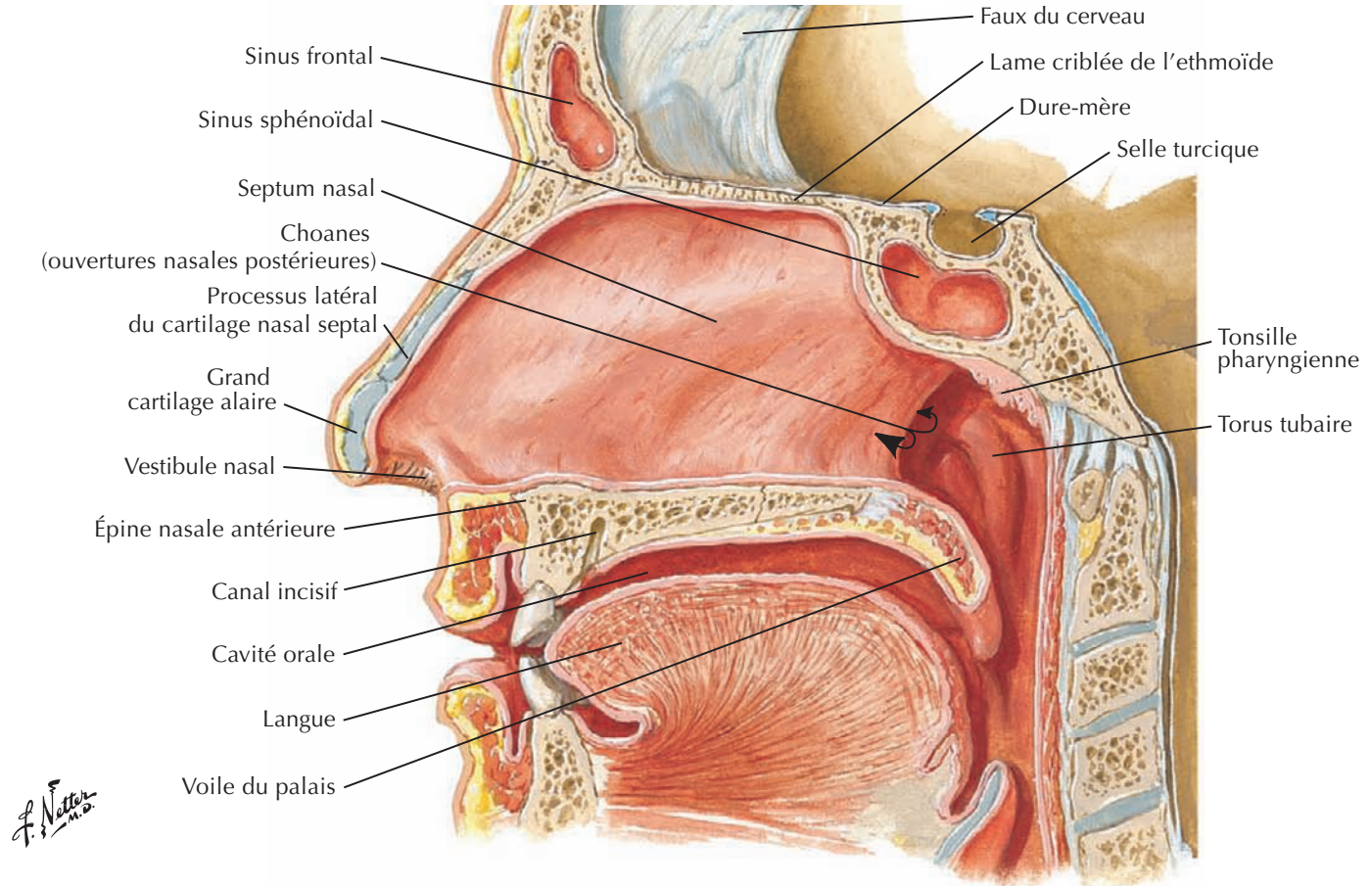


Voir aussi **Planche 8**



F. Netter M.D.

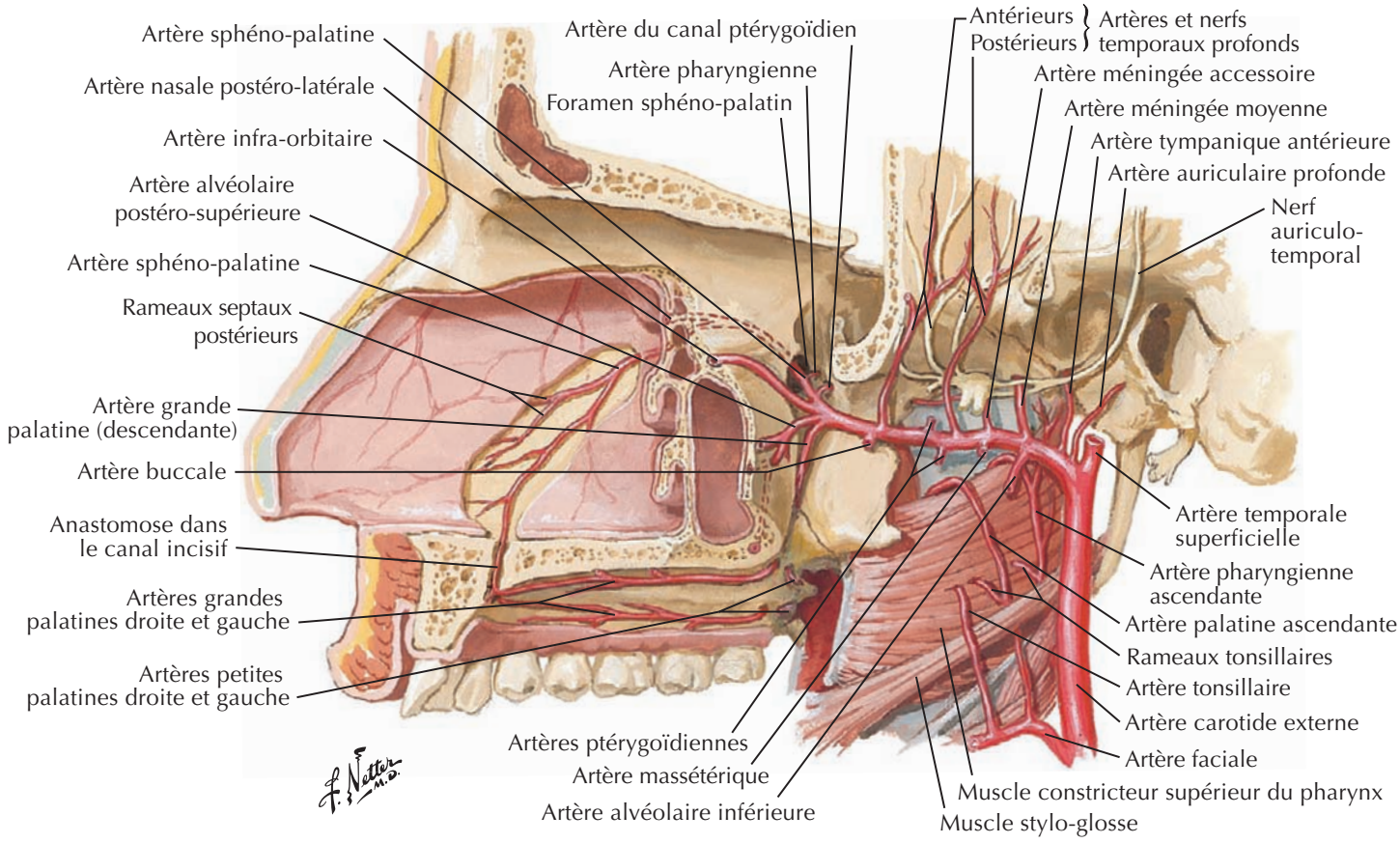
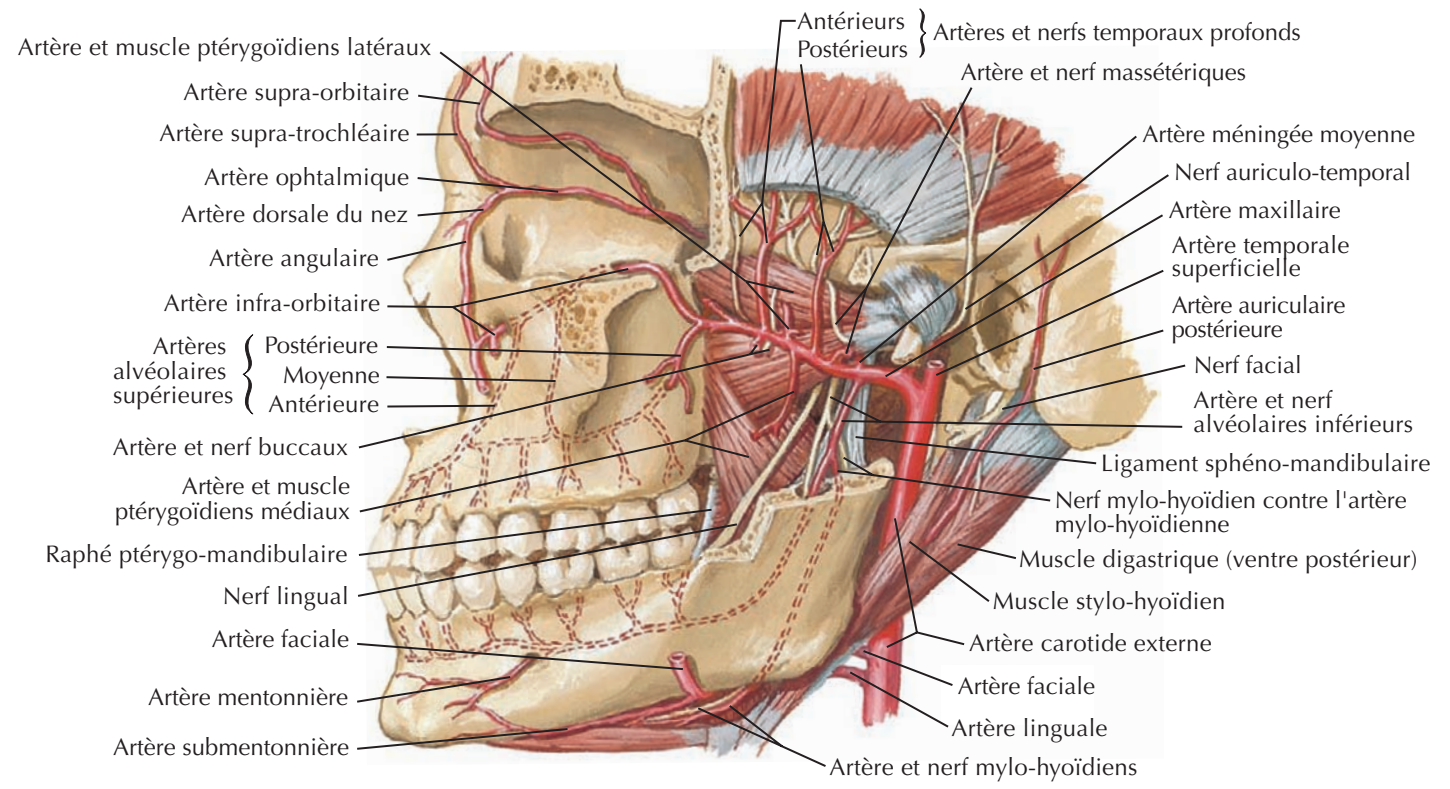
Paroi médiale de la cavité nasale (septum nasal)

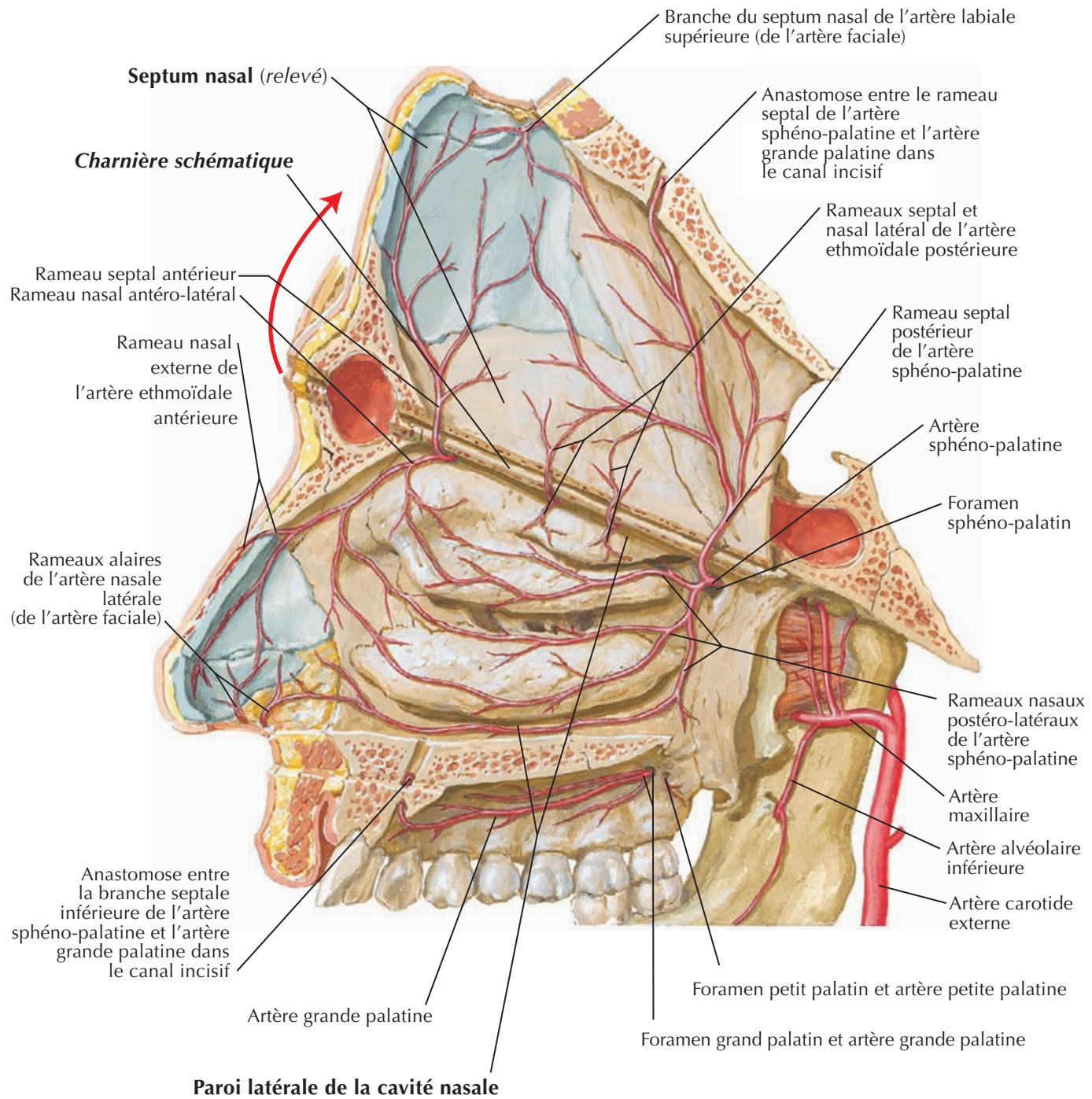


Artère maxillaire



Voir aussi **Planche 33**

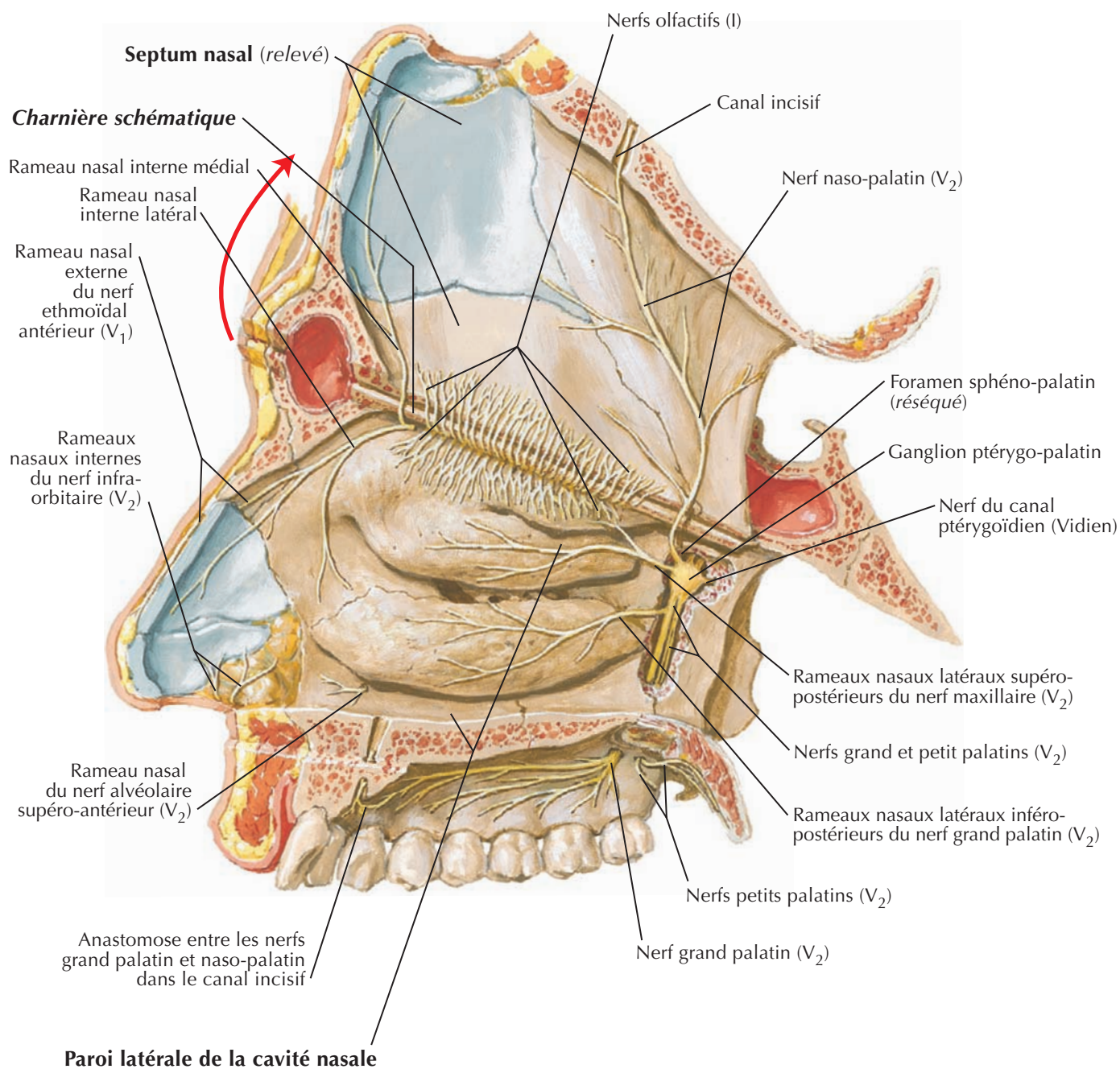




F. Netter M.D.

Nerfs de la cavité nasale : septum nasal relevé

Voir aussi Planches 43, 44

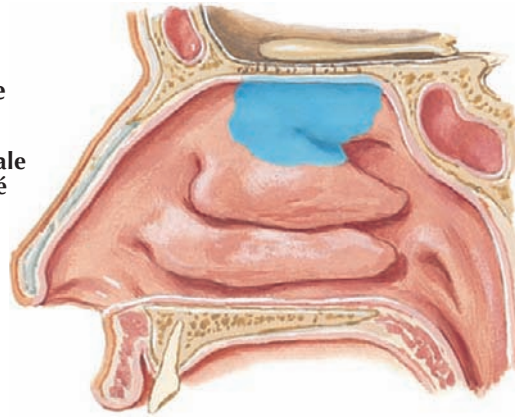


F. Netter M.D.

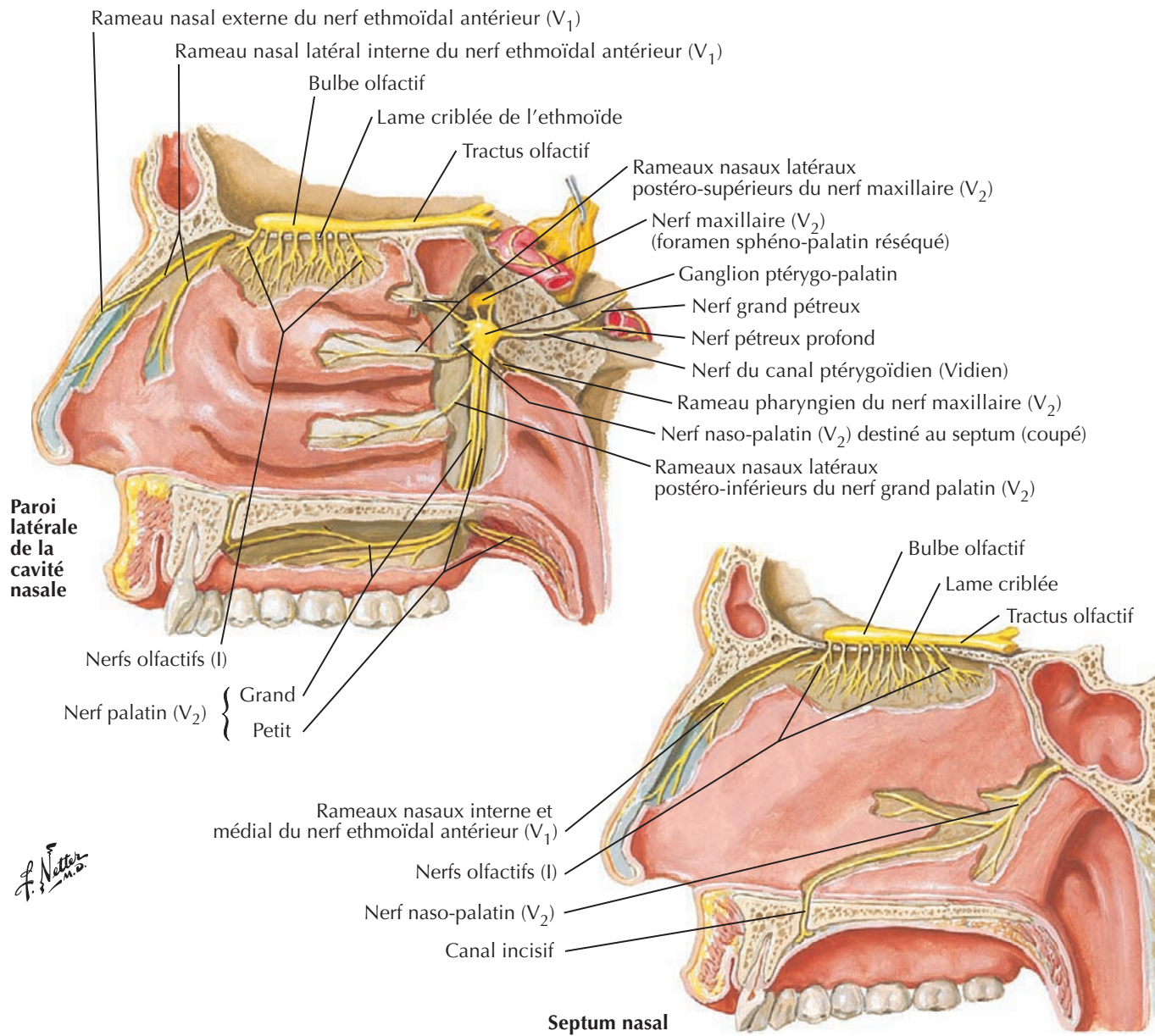
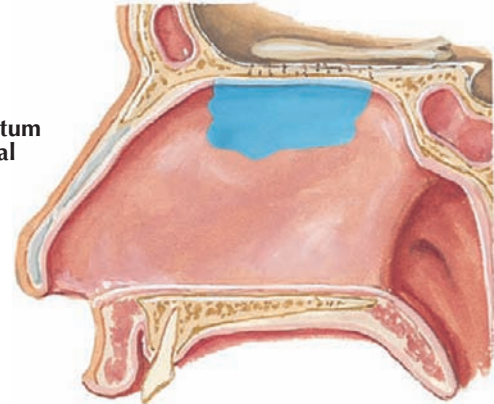
Voir aussi **Planche 118**

Topographie de la muqueuse olfactive (en bleu)

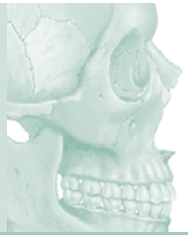Paroi latérale de la cavité nasale



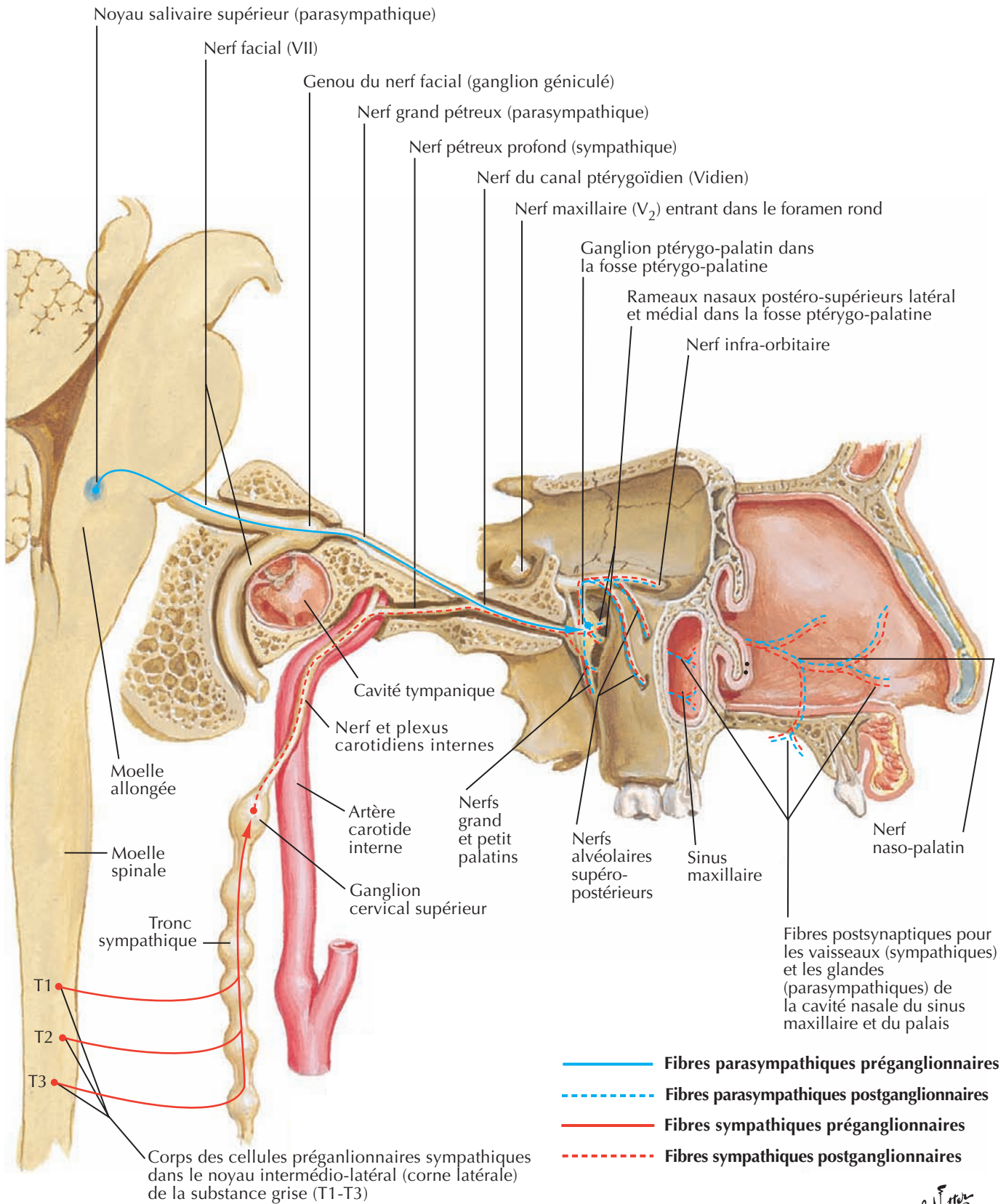
Septum nasal



Innervation autonome de la cavité nasale

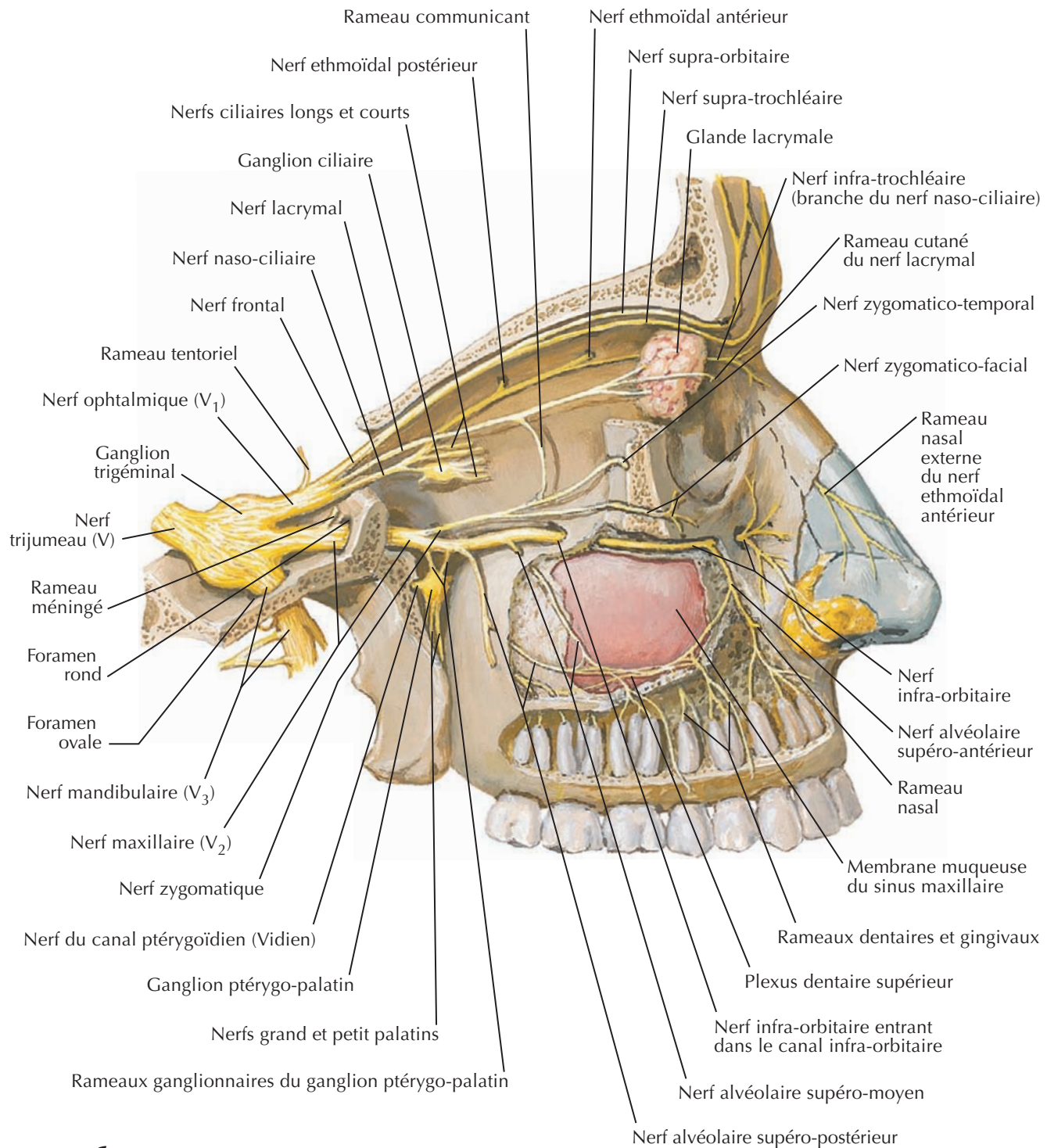


Voir aussi **Planches 121, 130, 132**



F. Netter M.D.

Voir aussi **Planche 120**

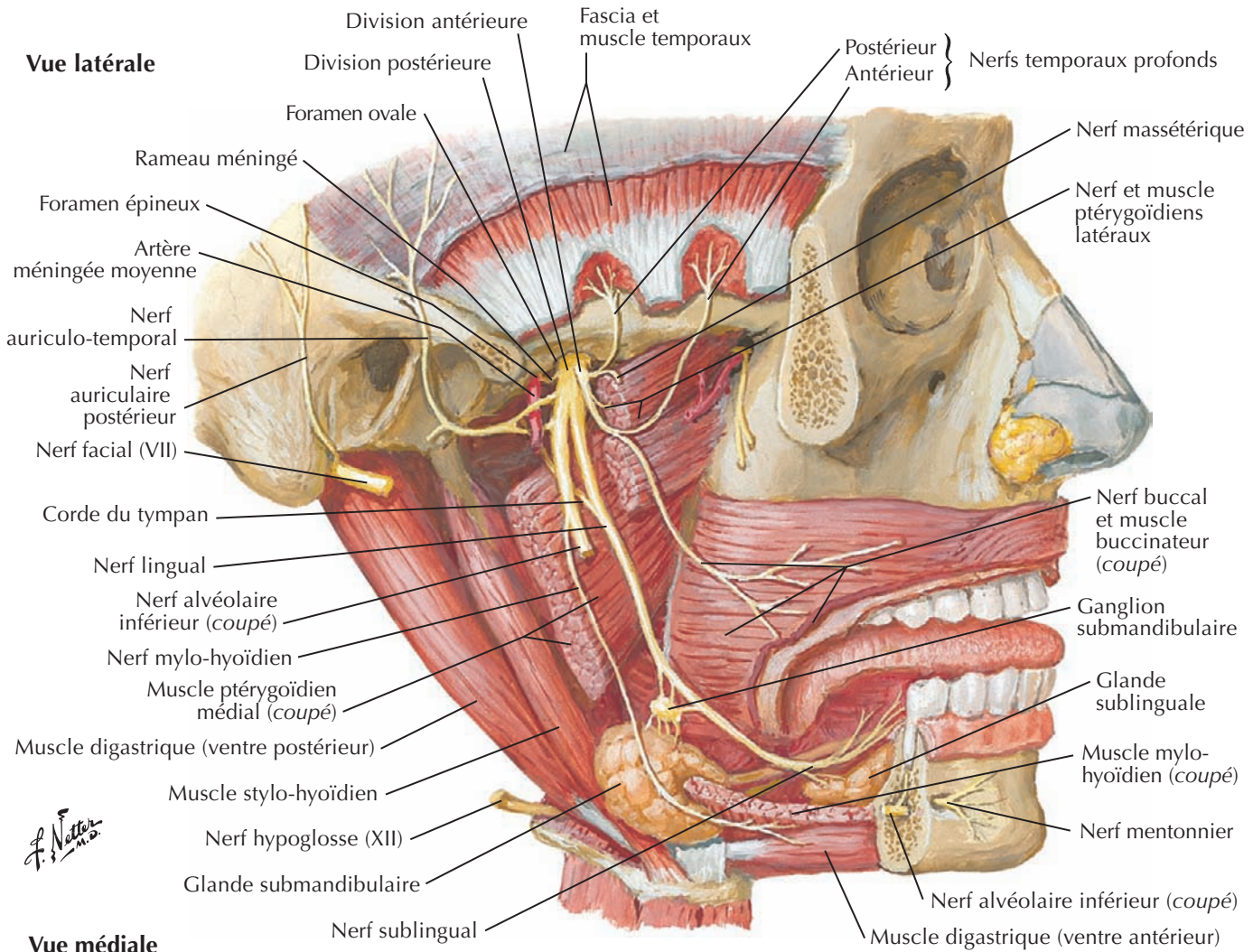


F. Netter M.D.

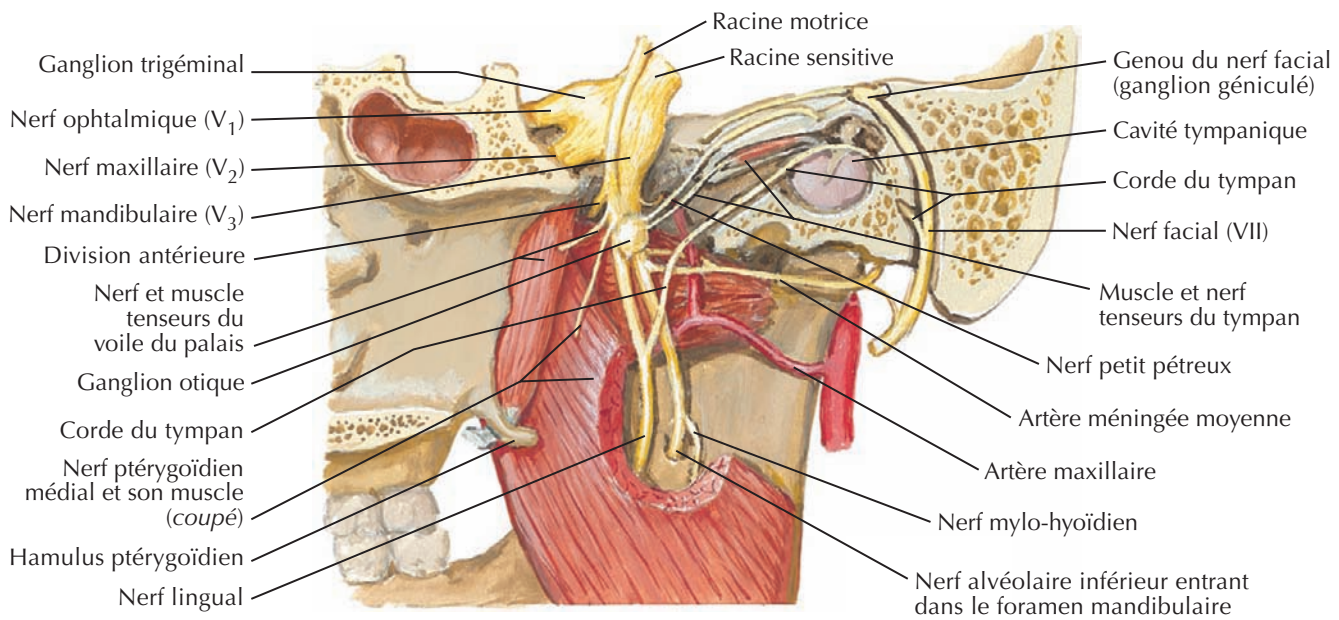
Nerf mandibulaire (V₃)



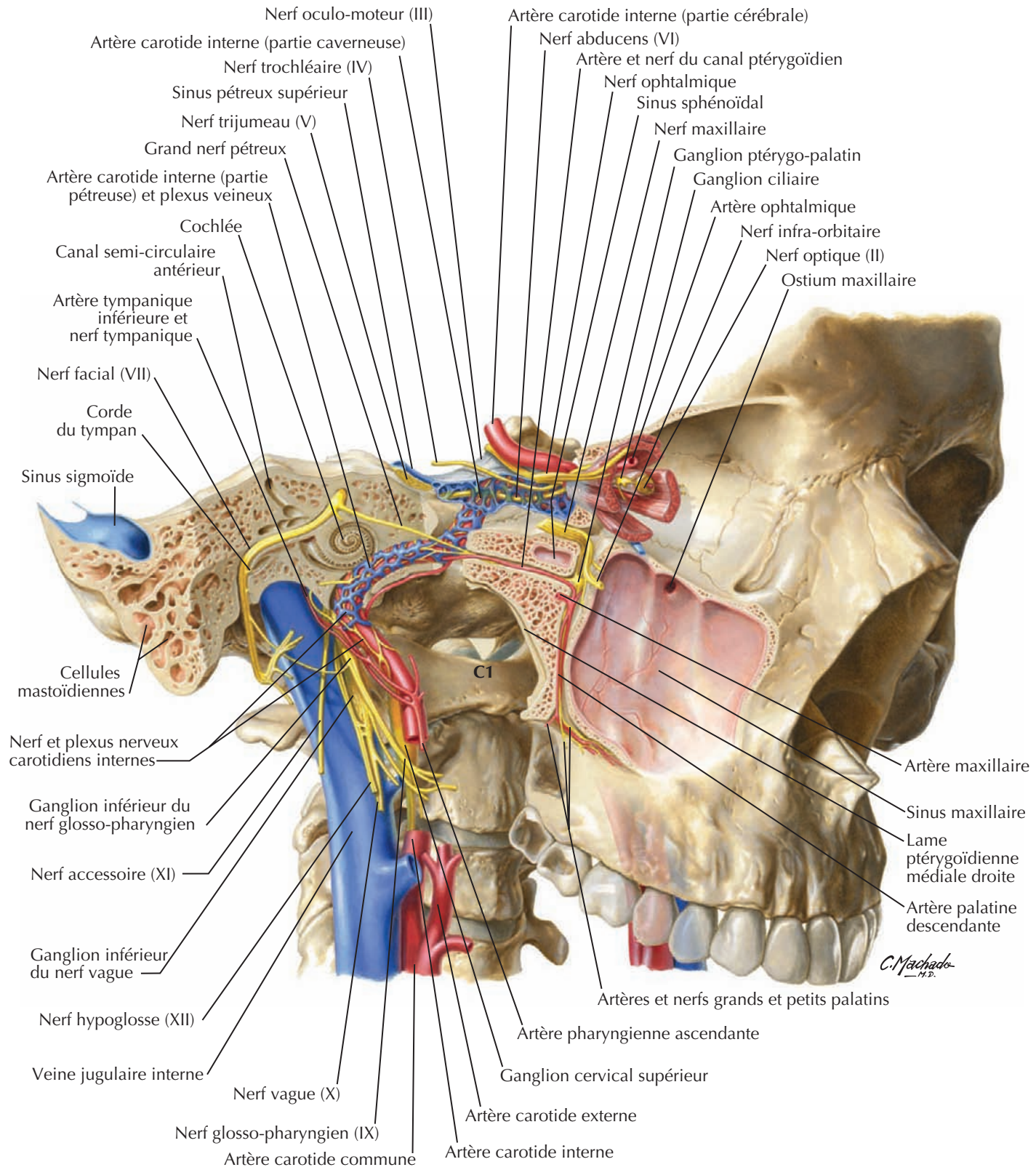
Voir aussi Planches 71, 121



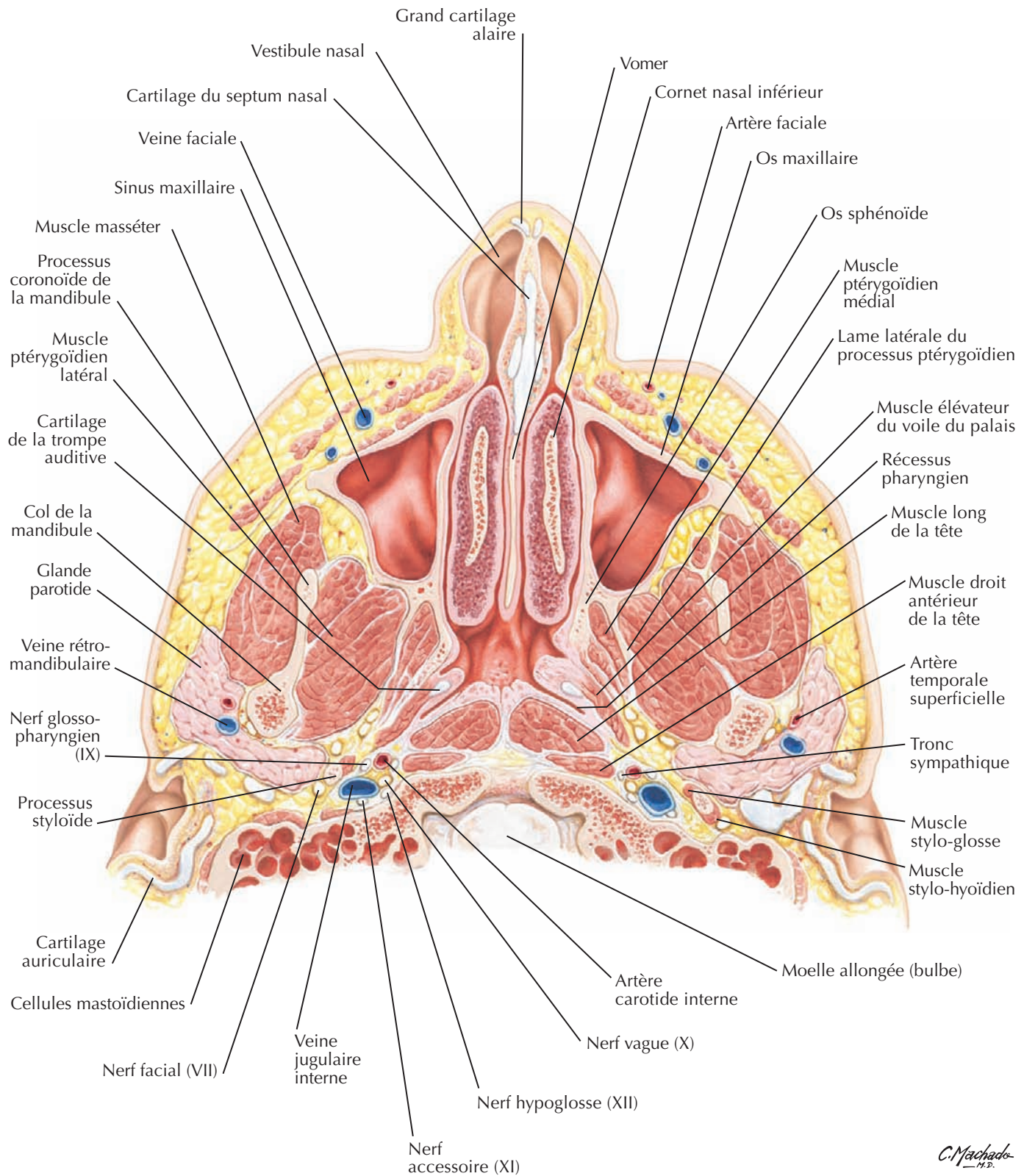
Vue médiale

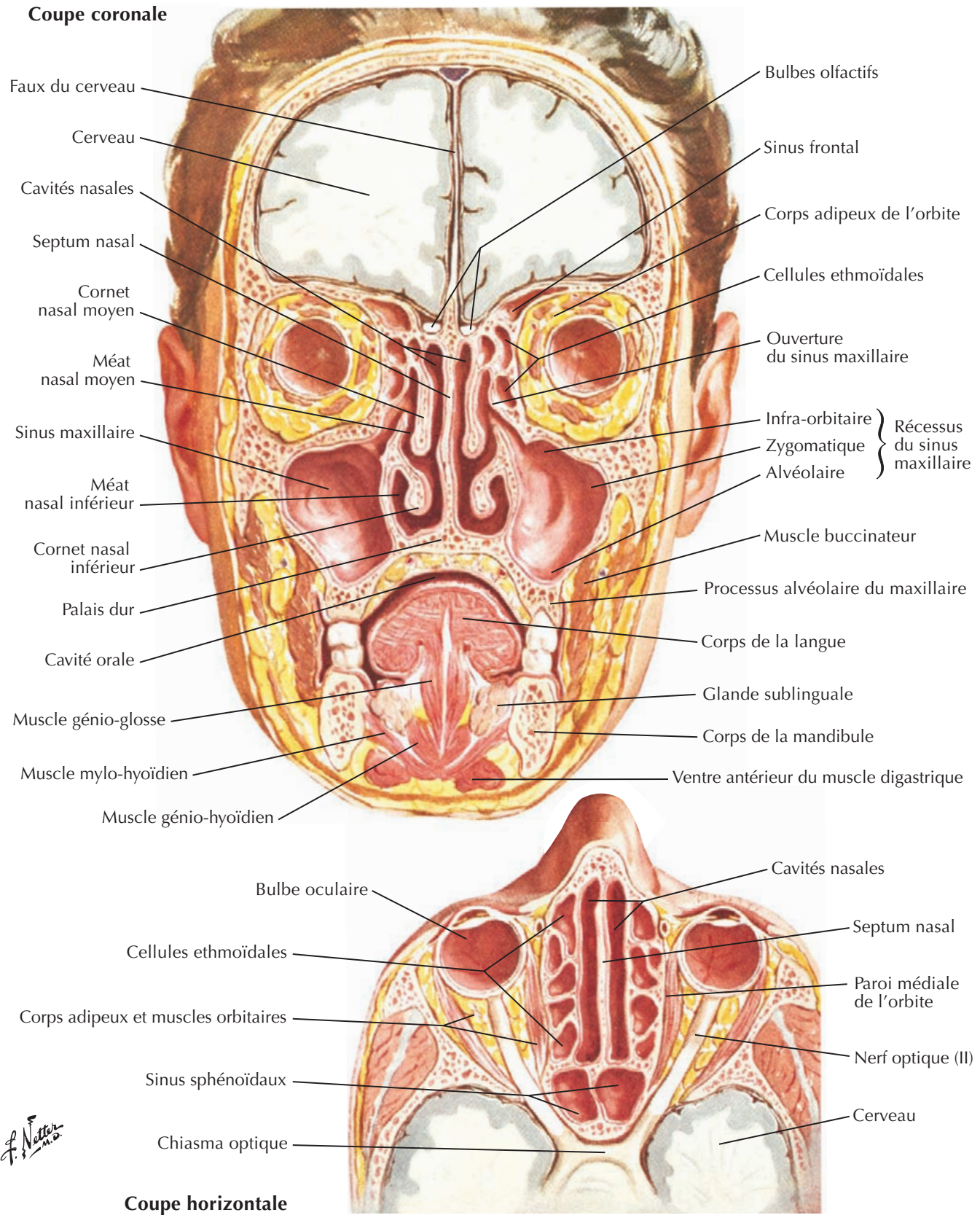


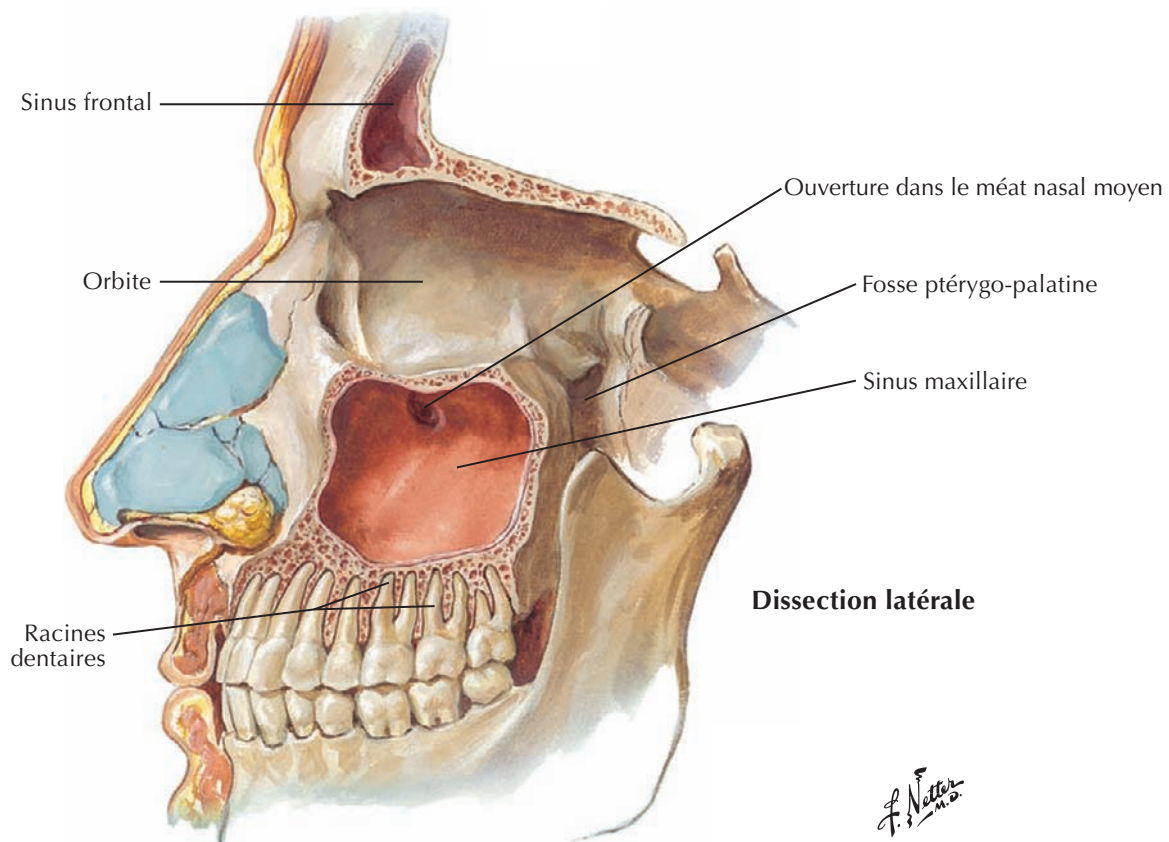
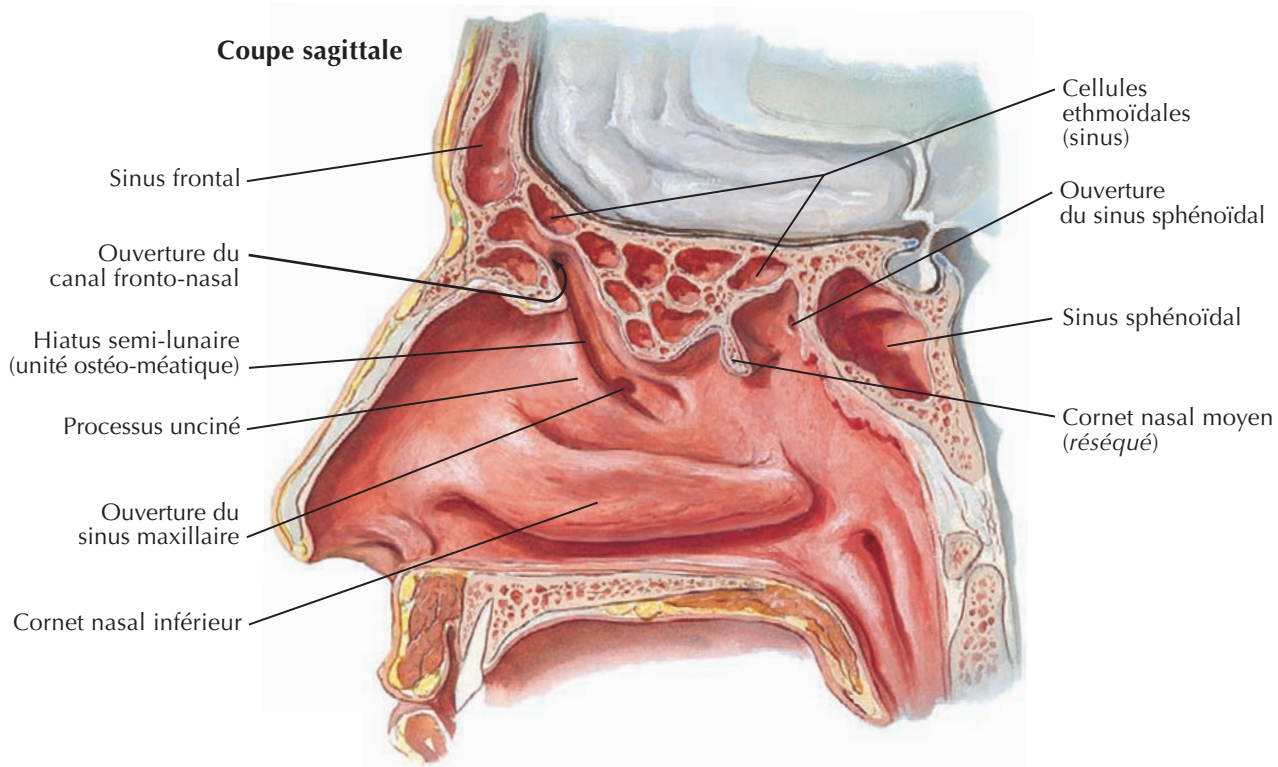
Trajet des nerfs et des vaisseaux de la base du crâne



Nez et sinus maxillaire : coupe transversale

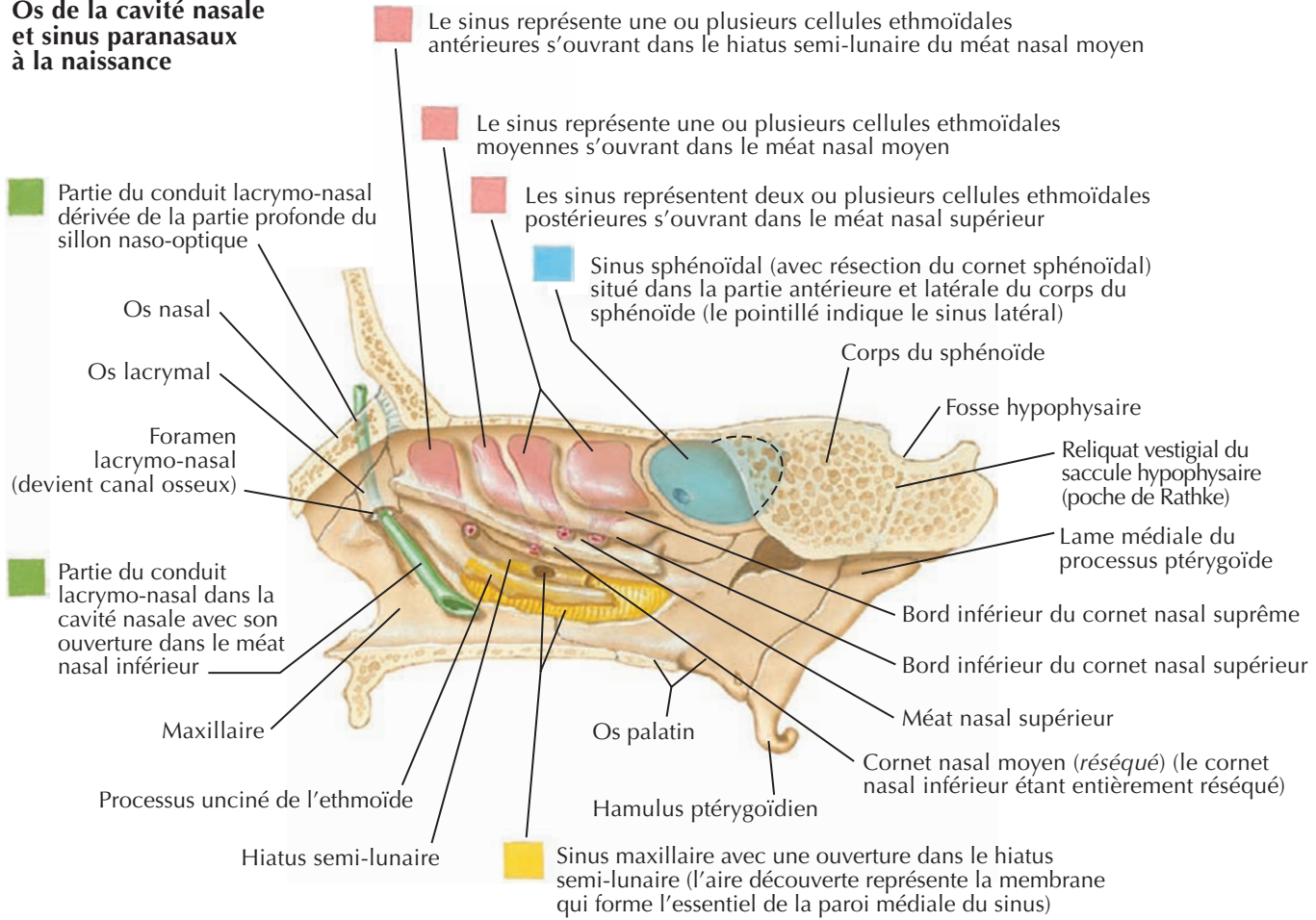






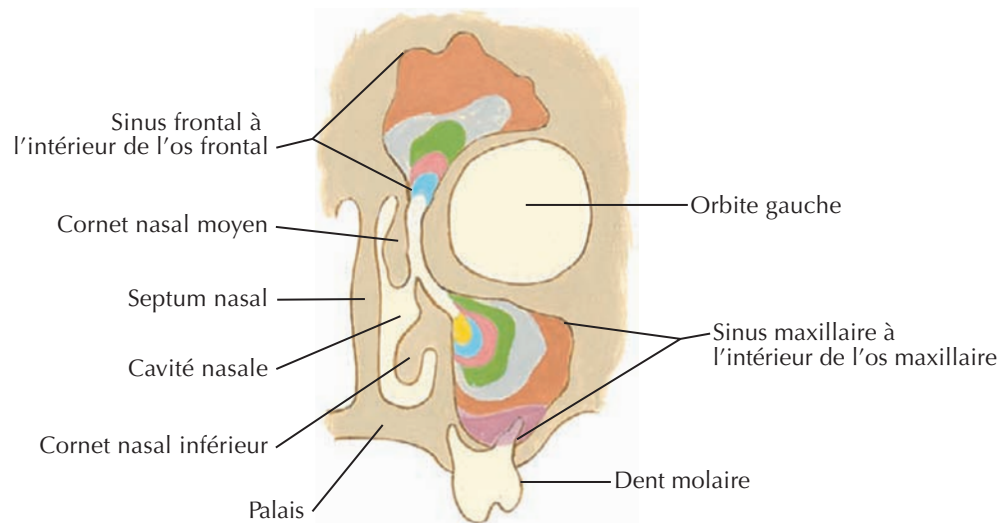
Sinus paranasaux : variations avec l'âge

Os de la cavité nasale et sinus paranasaux à la naissance

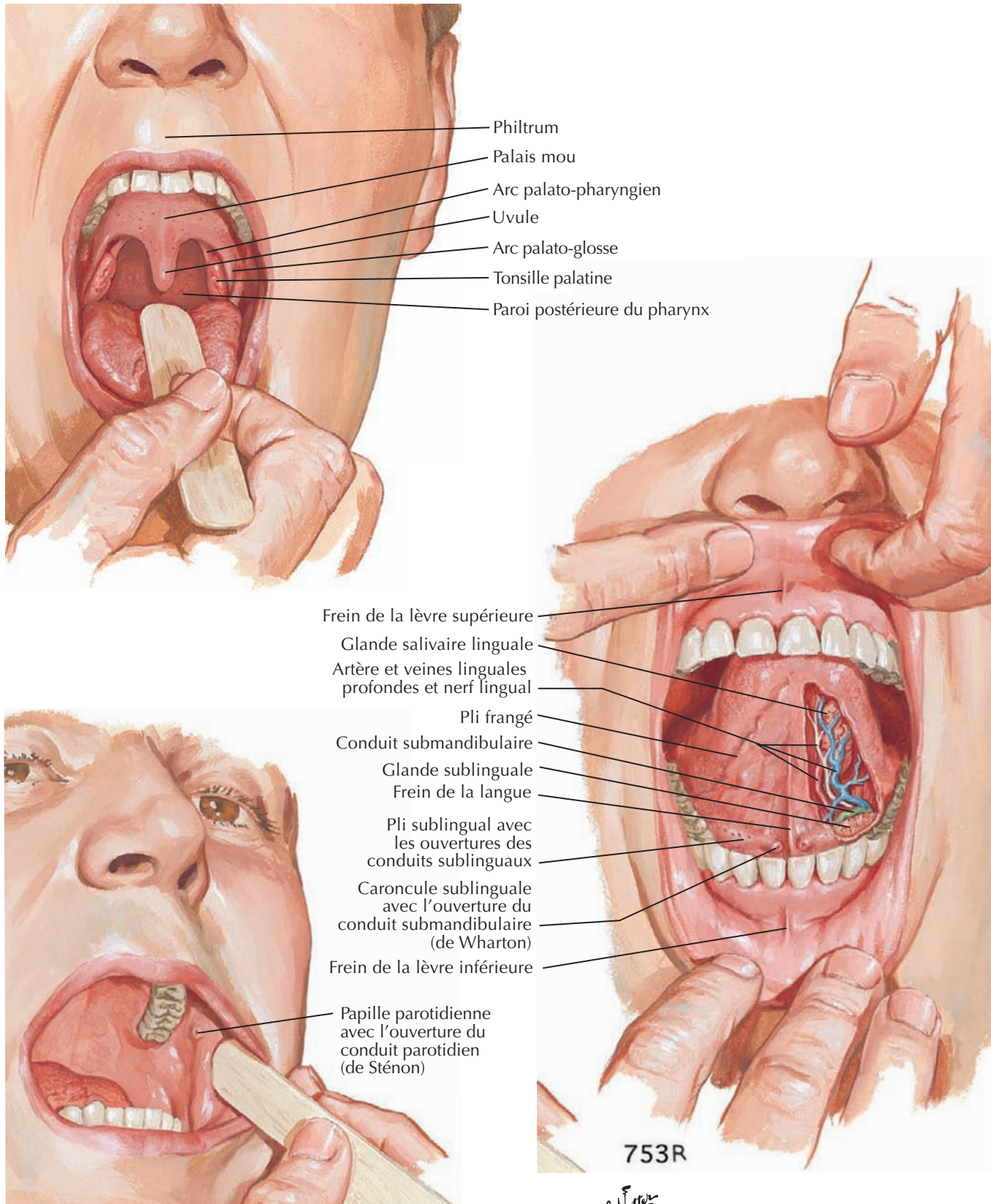


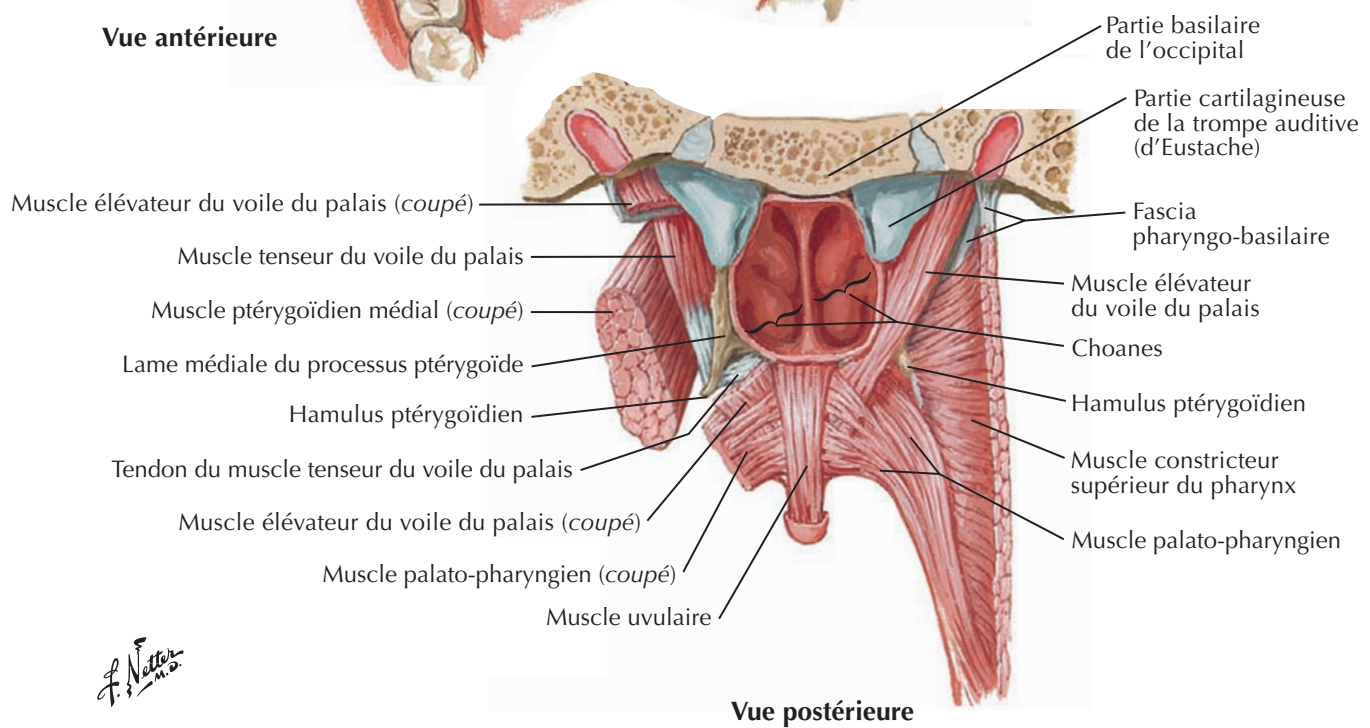
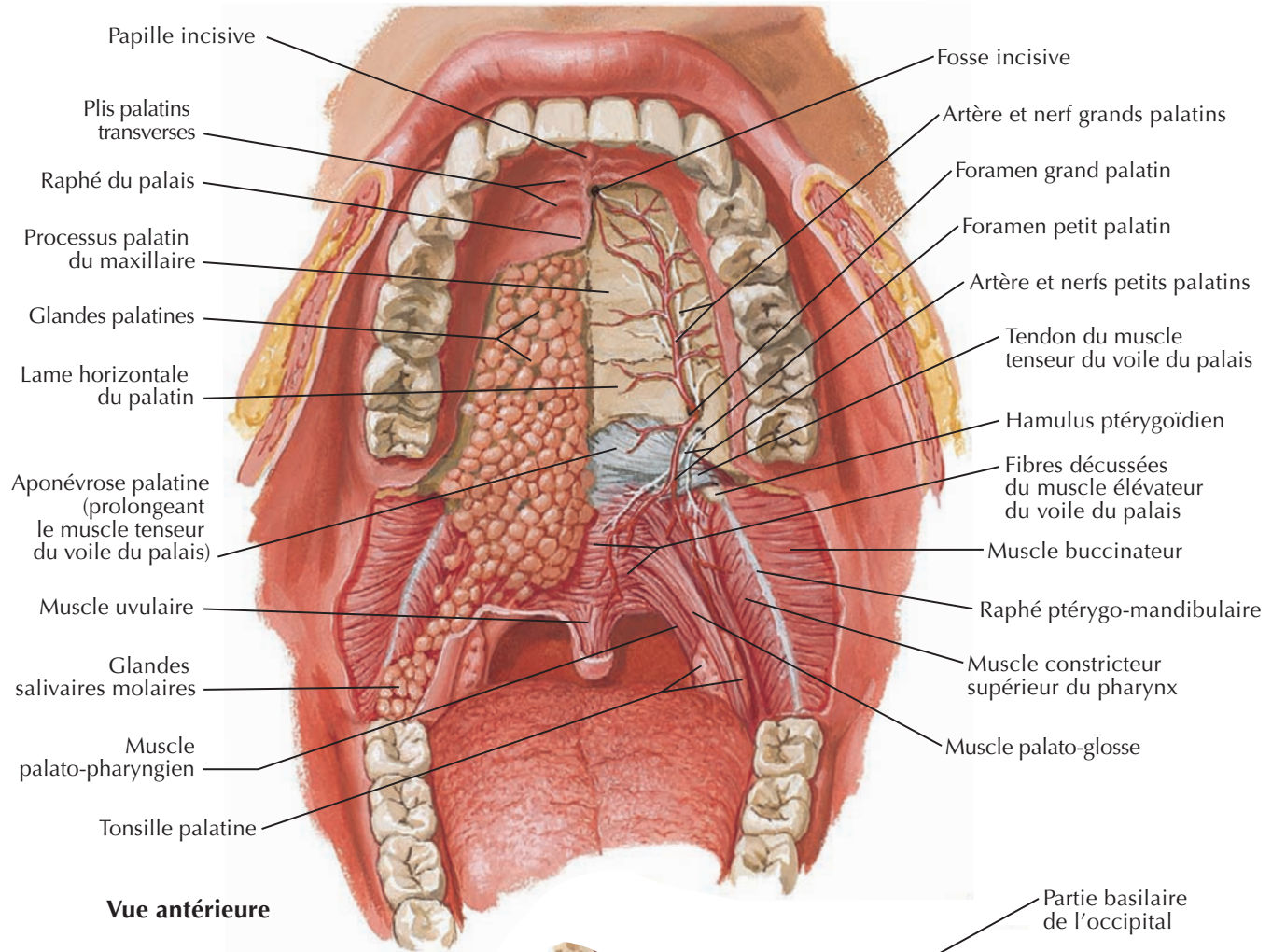
Développement des sinus frontaux et maxillaires durant la vie

- Naissance
- 1 an
- 4 ans
- 7 ans
- 12 ans
- Adulte
- Homme âgé



F. Netter M.D.

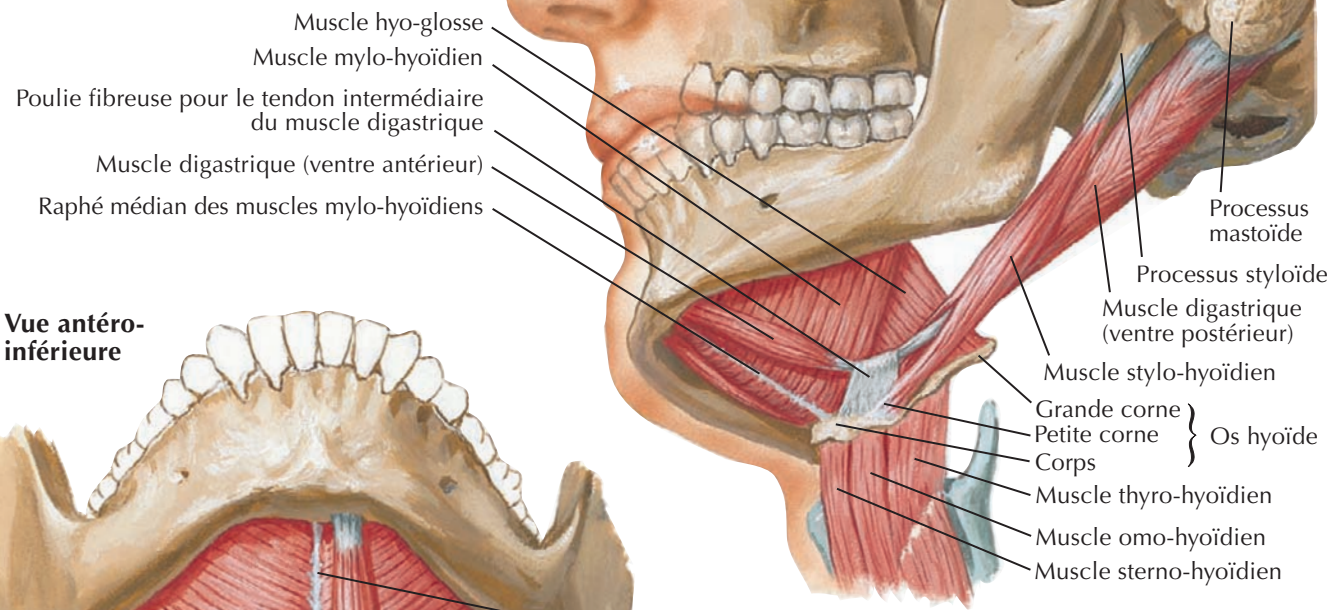




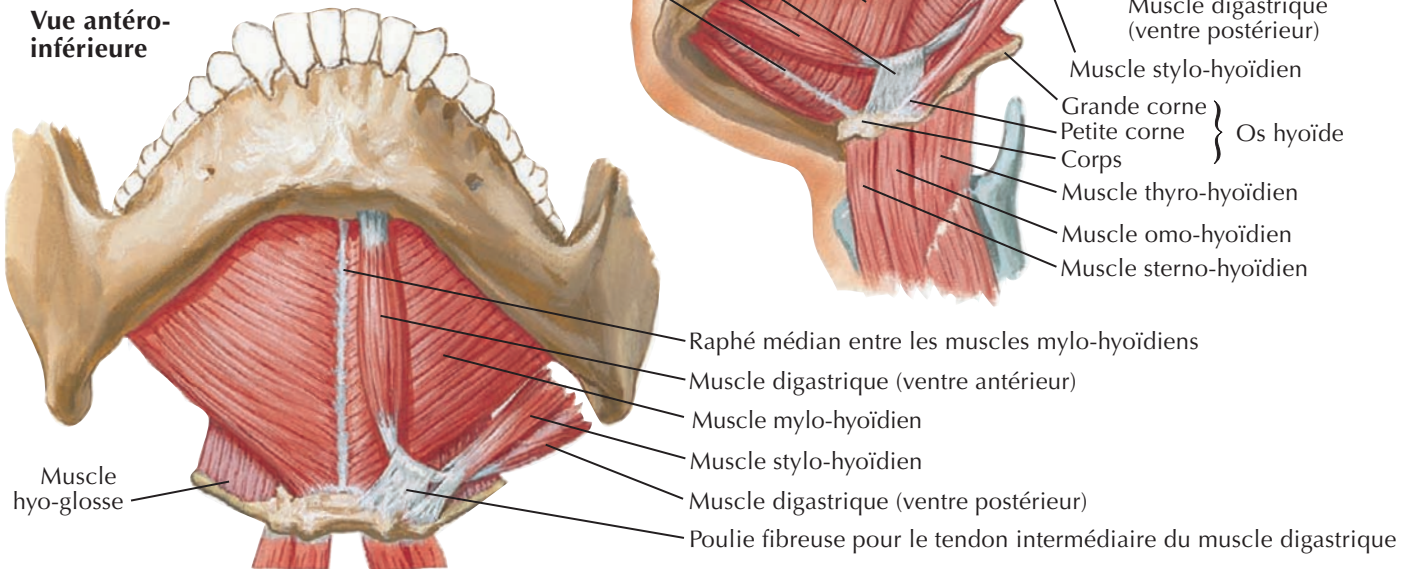


Voir aussi Planches 28, 62

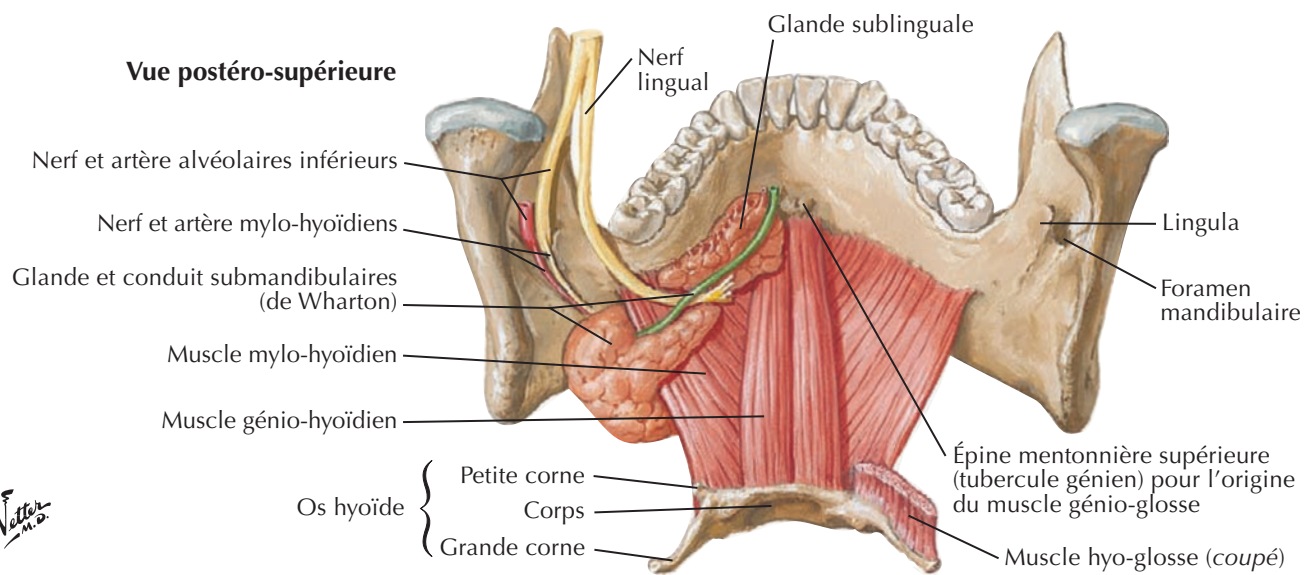
Vue latérale et légèrement inférieure



Vue antéro-inférieure



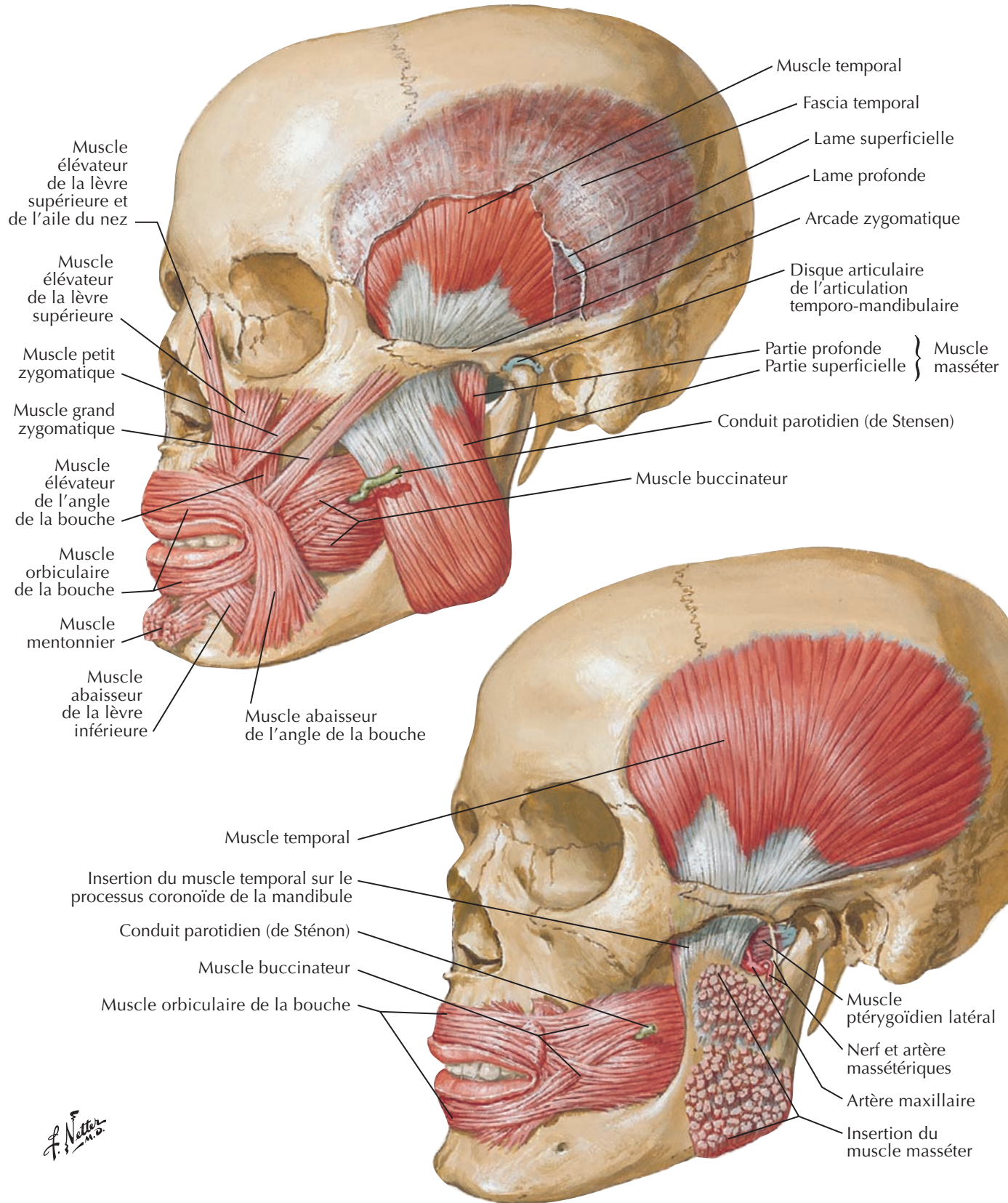
Vue postéro-supérieure



F. Netter M.D.

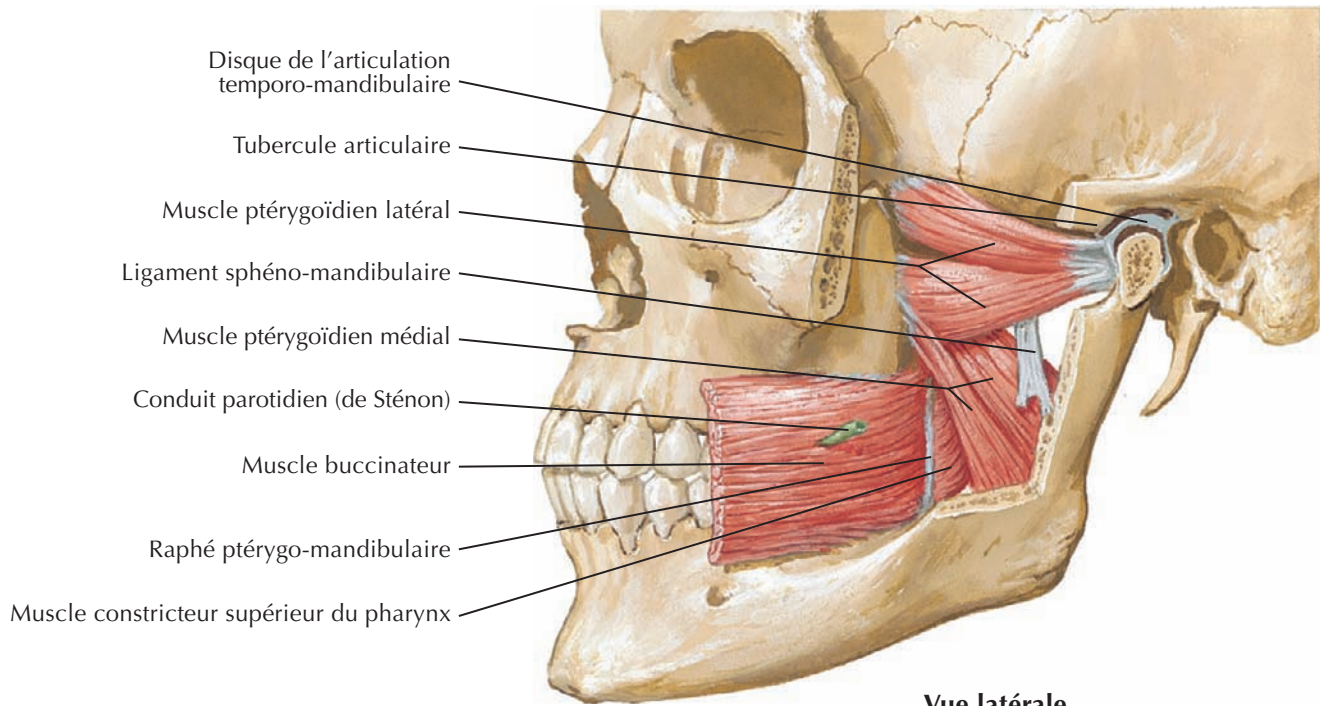
Muscles de la mastication

Pour les muscles de la face, voir **Planche 25**

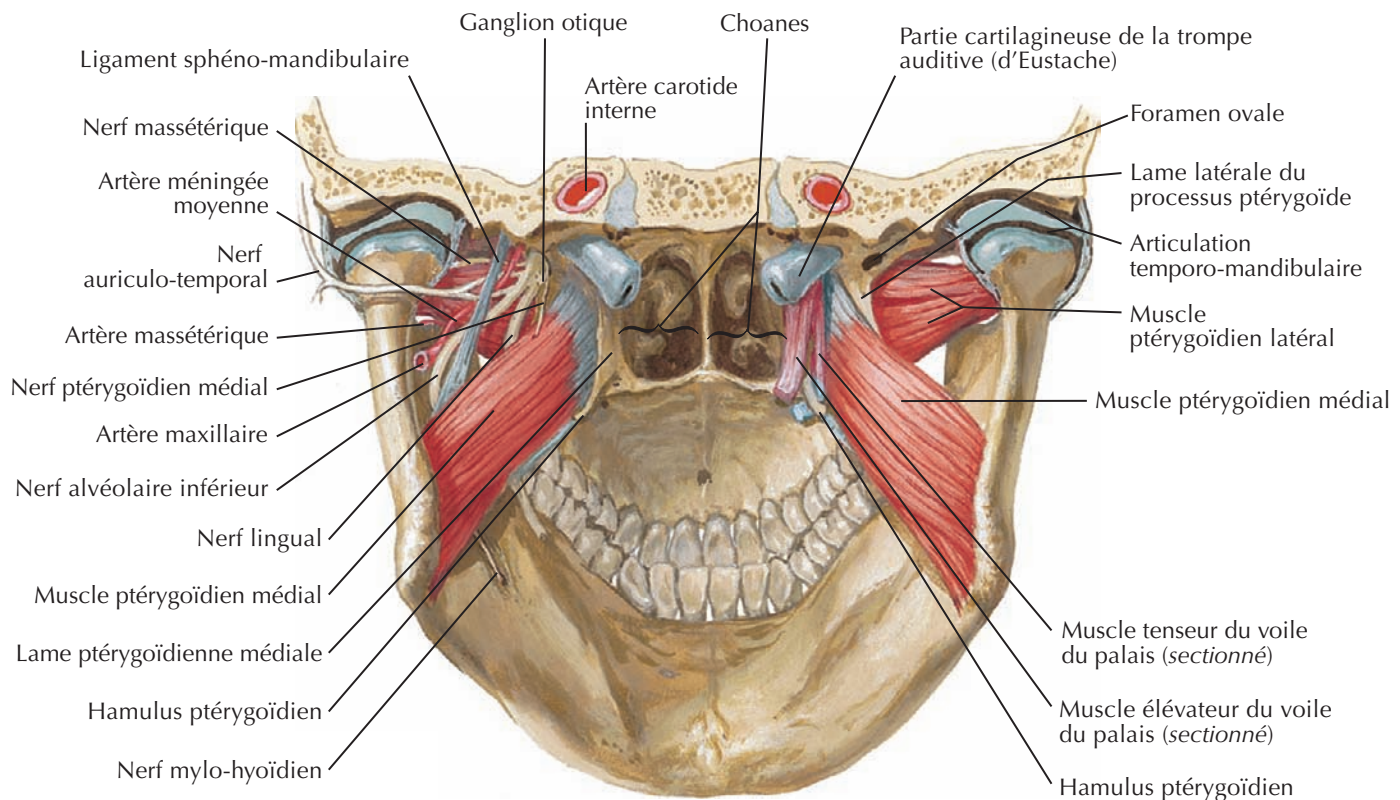


F. Netter M.D.

Muscles de la mastication (suite)

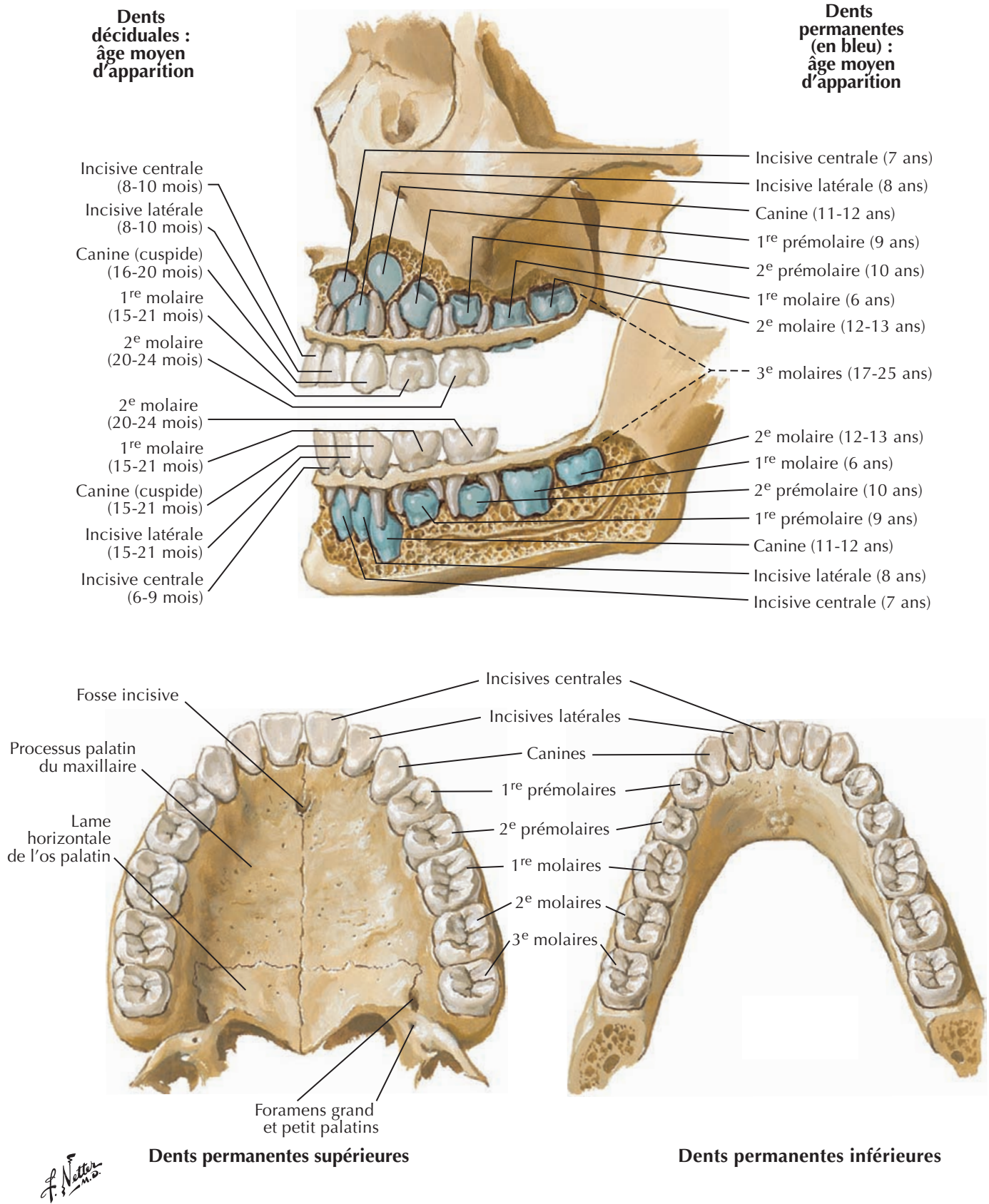


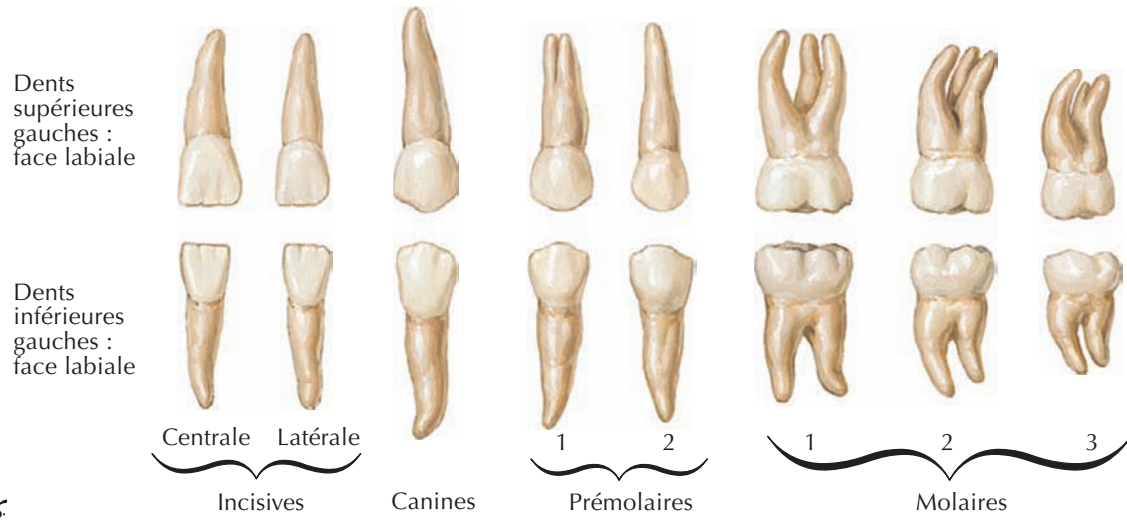
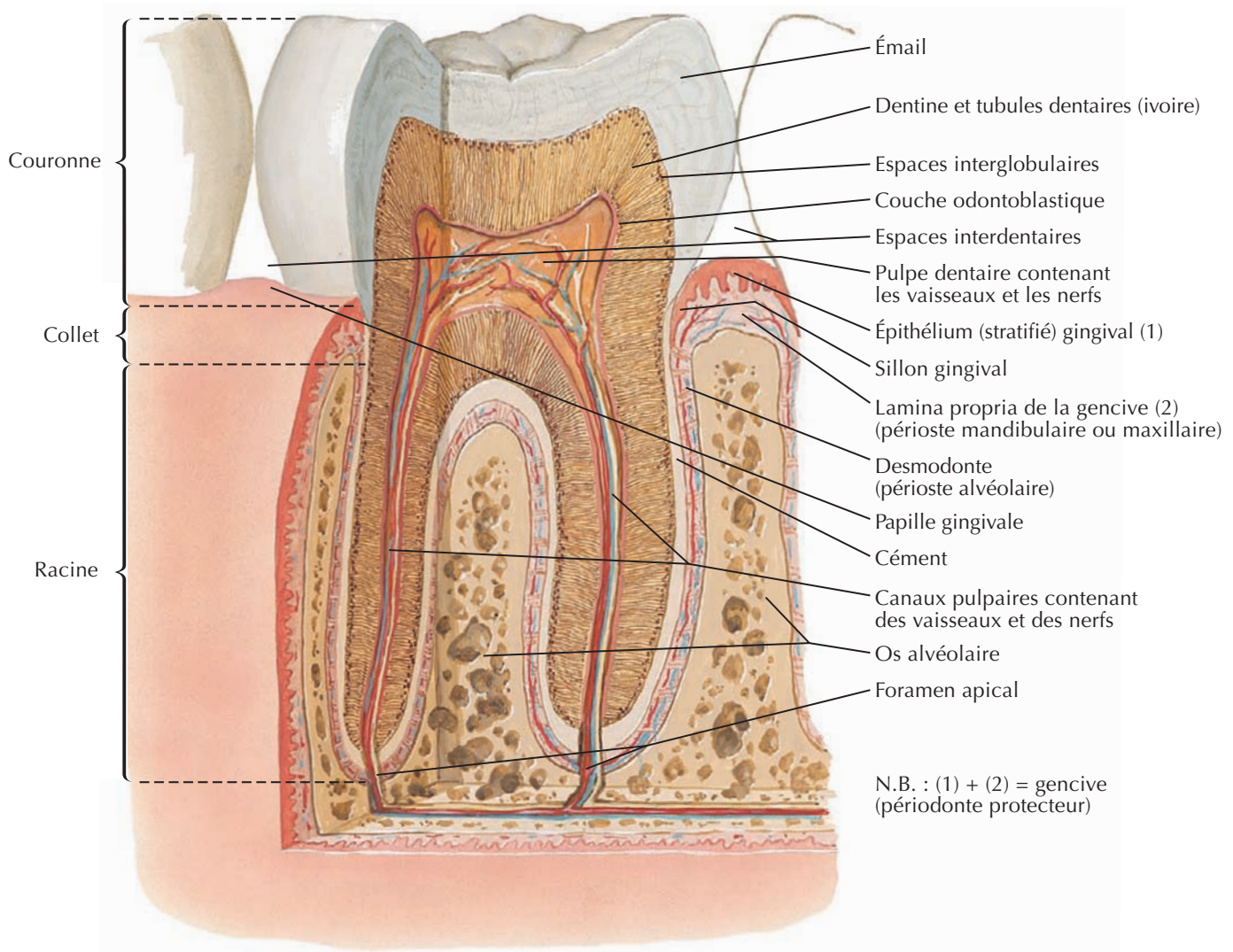
Vue latérale



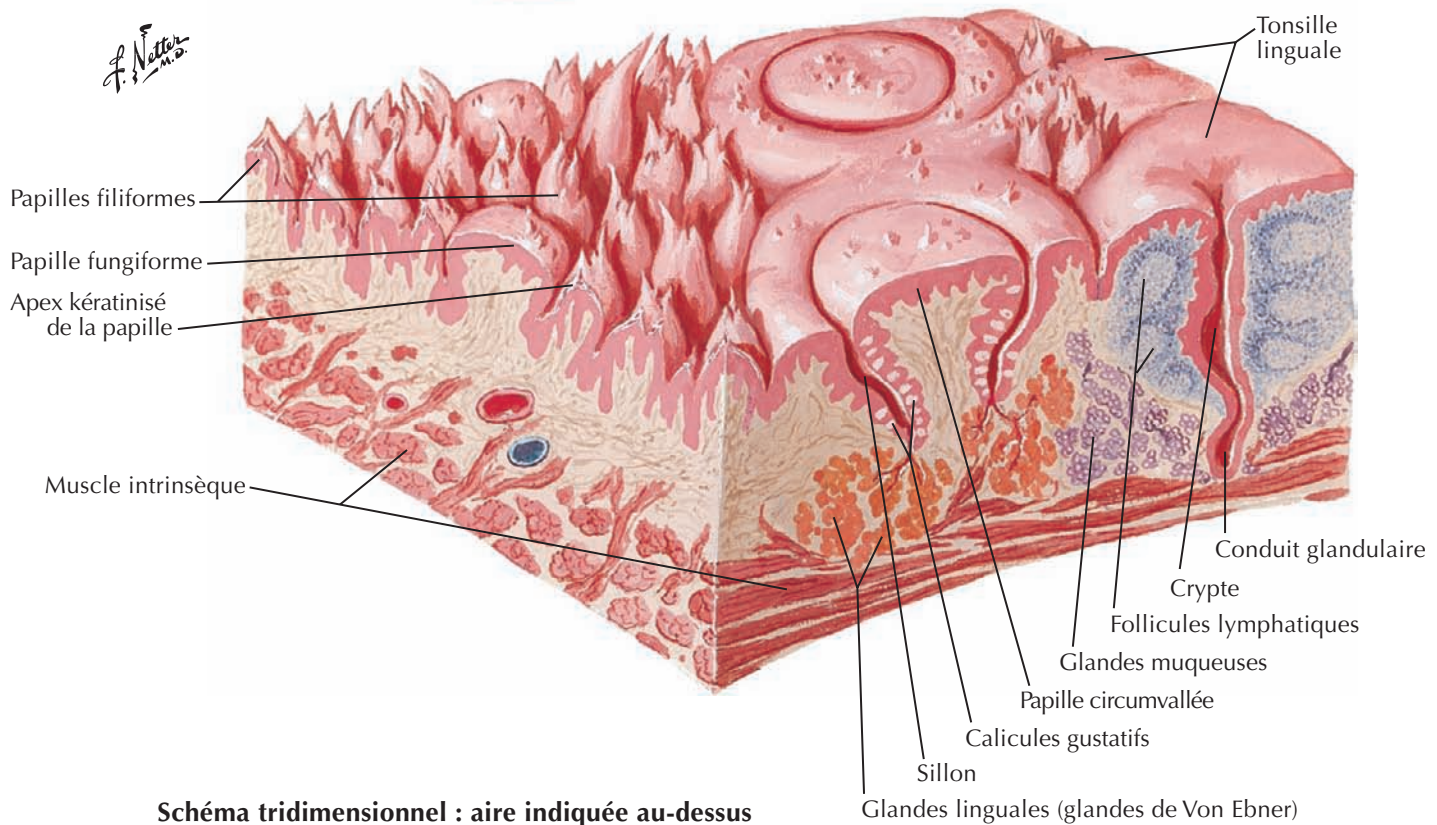
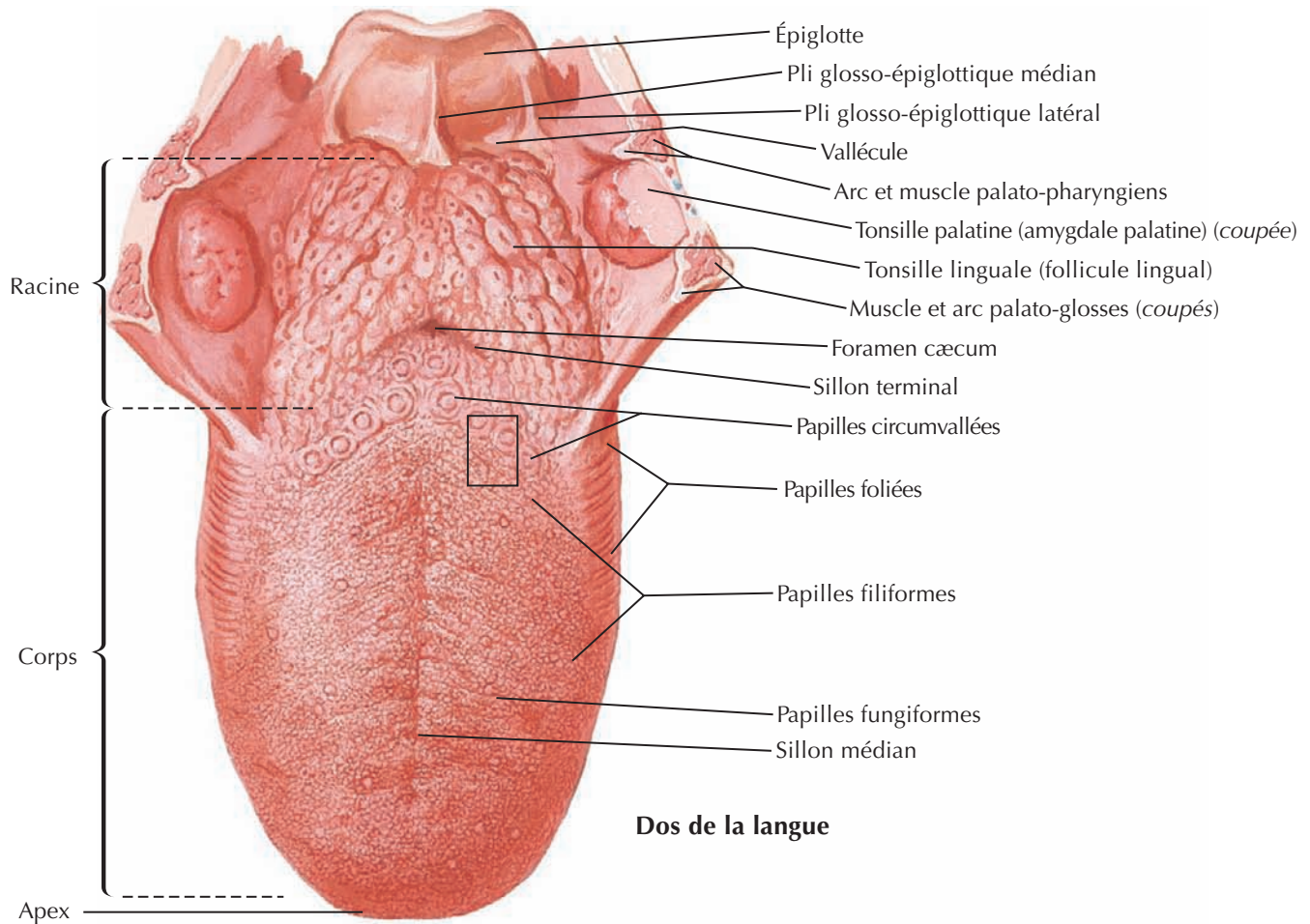
Vue postérieure

F. Netter M.D.





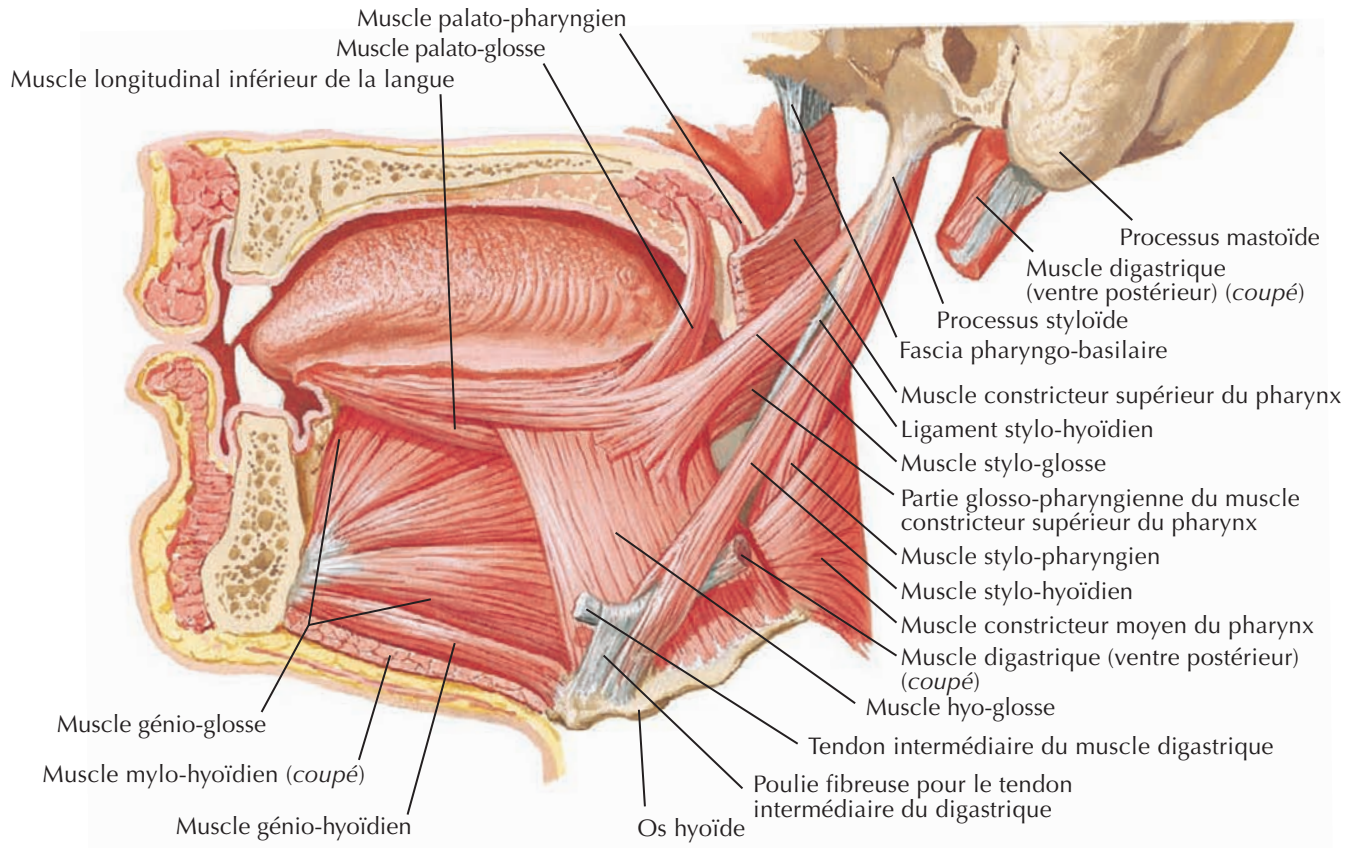
F. Netter M.D.



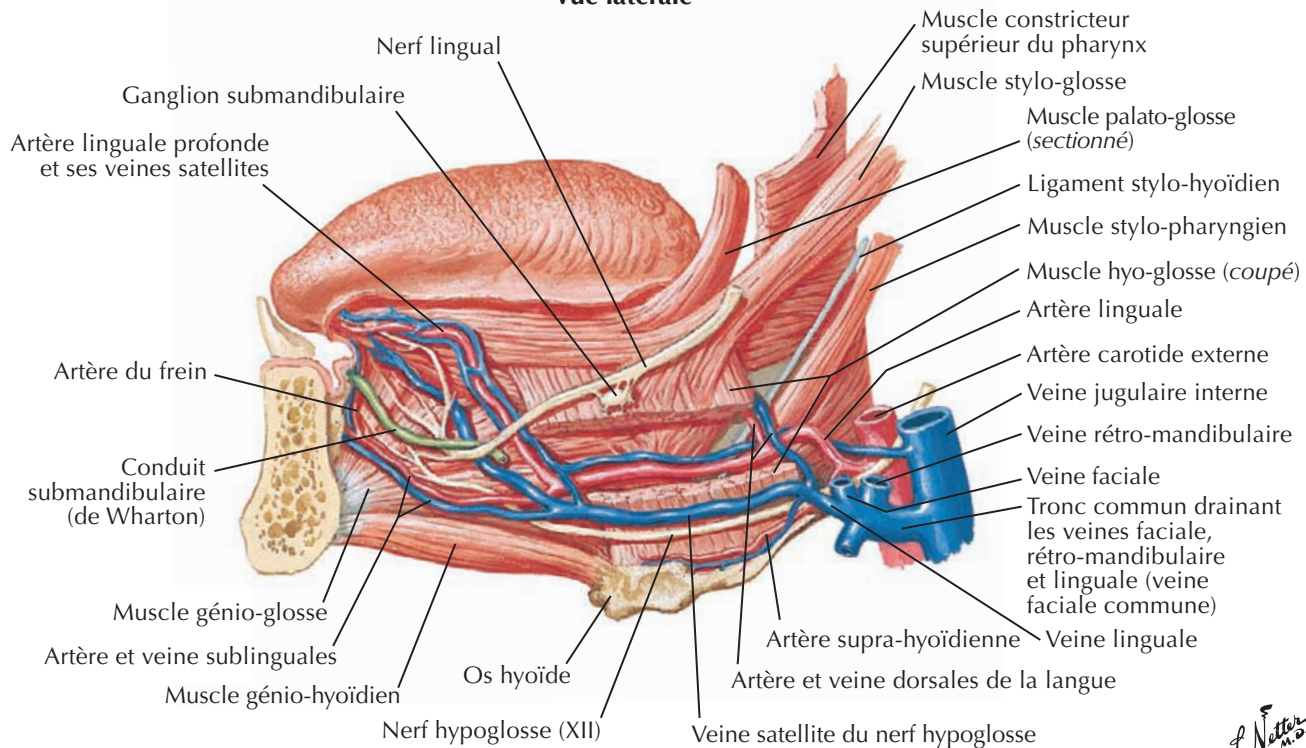


Langue (suite)

Voir aussi Planches 33, 53, 62, 127

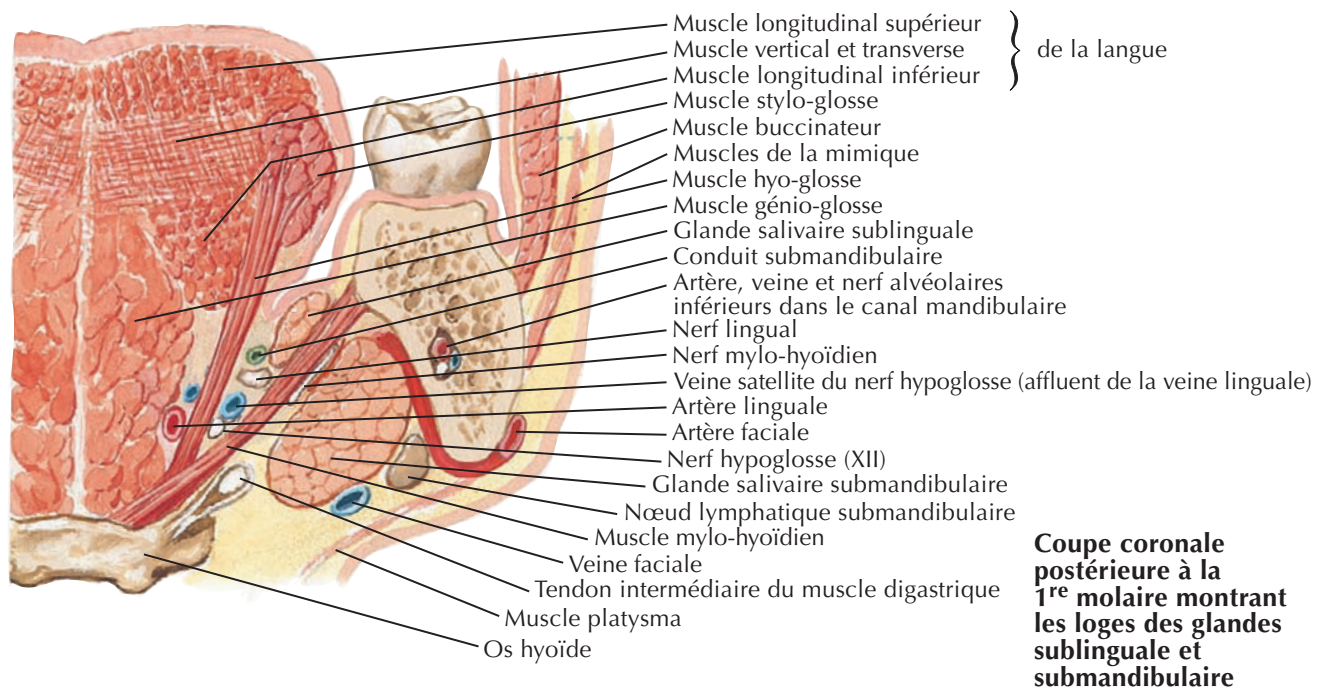
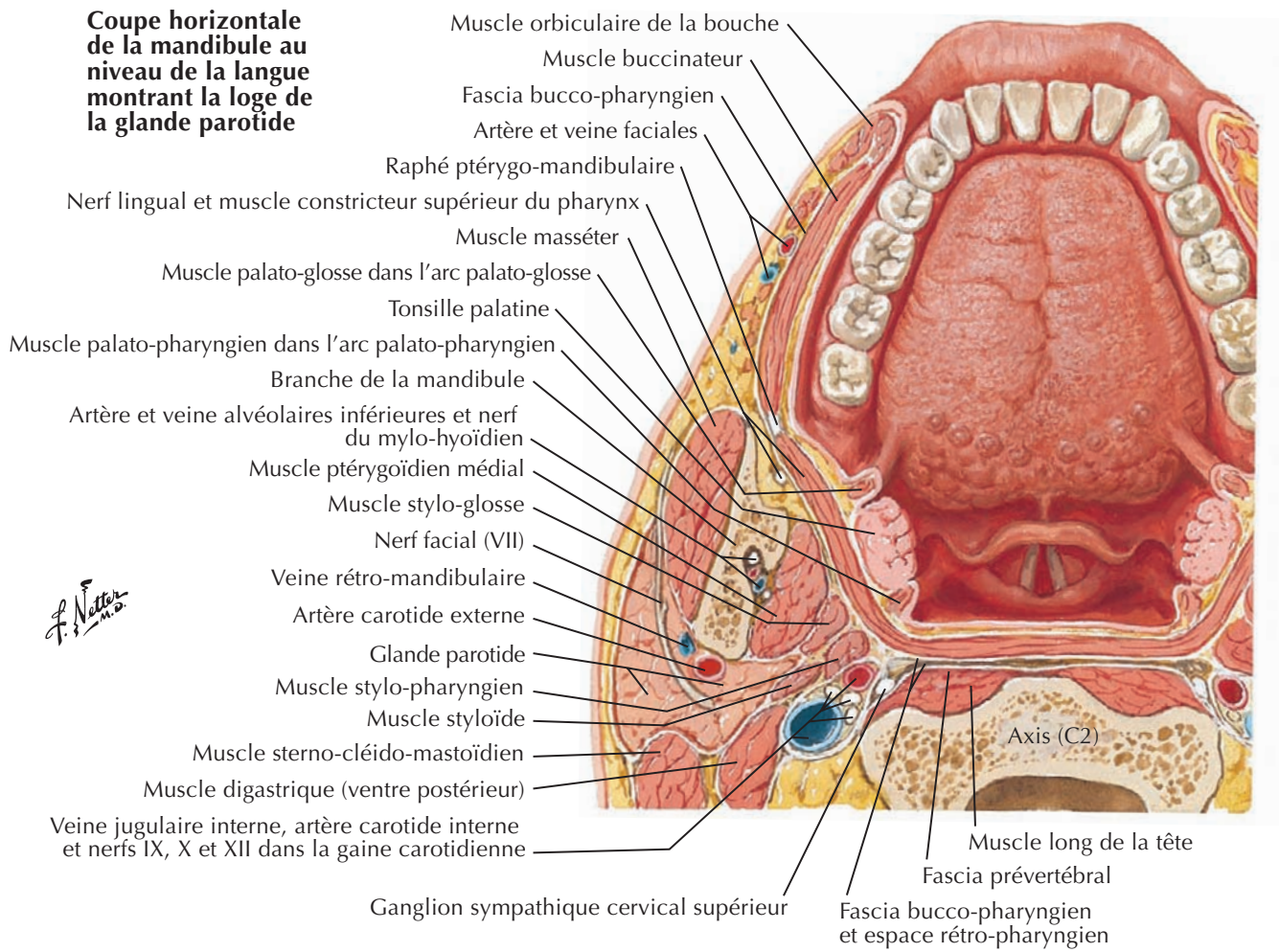


Vue latérale



F. Netter M.D.

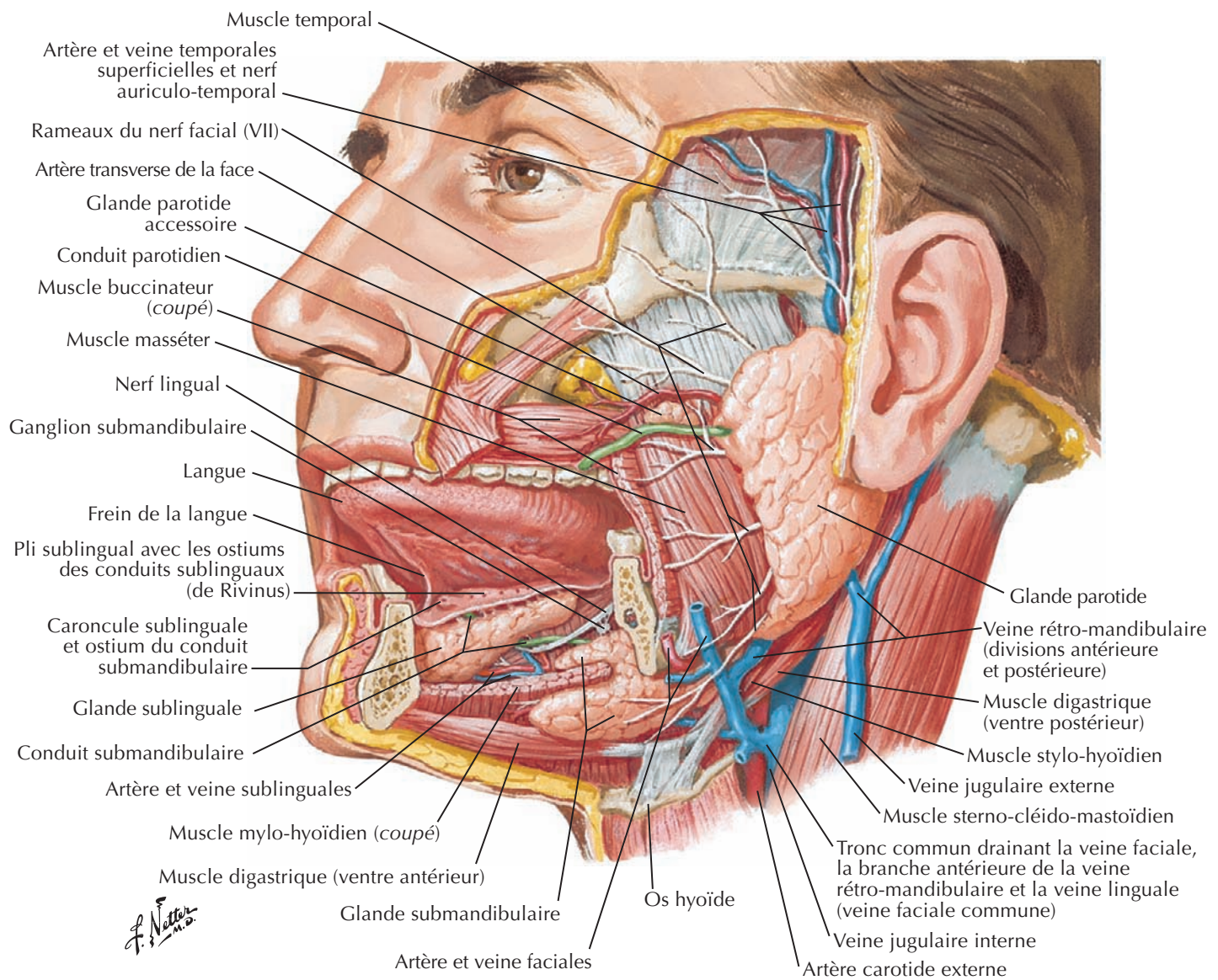
Langue et glandes salivaires : coupes



Glandes salivaires

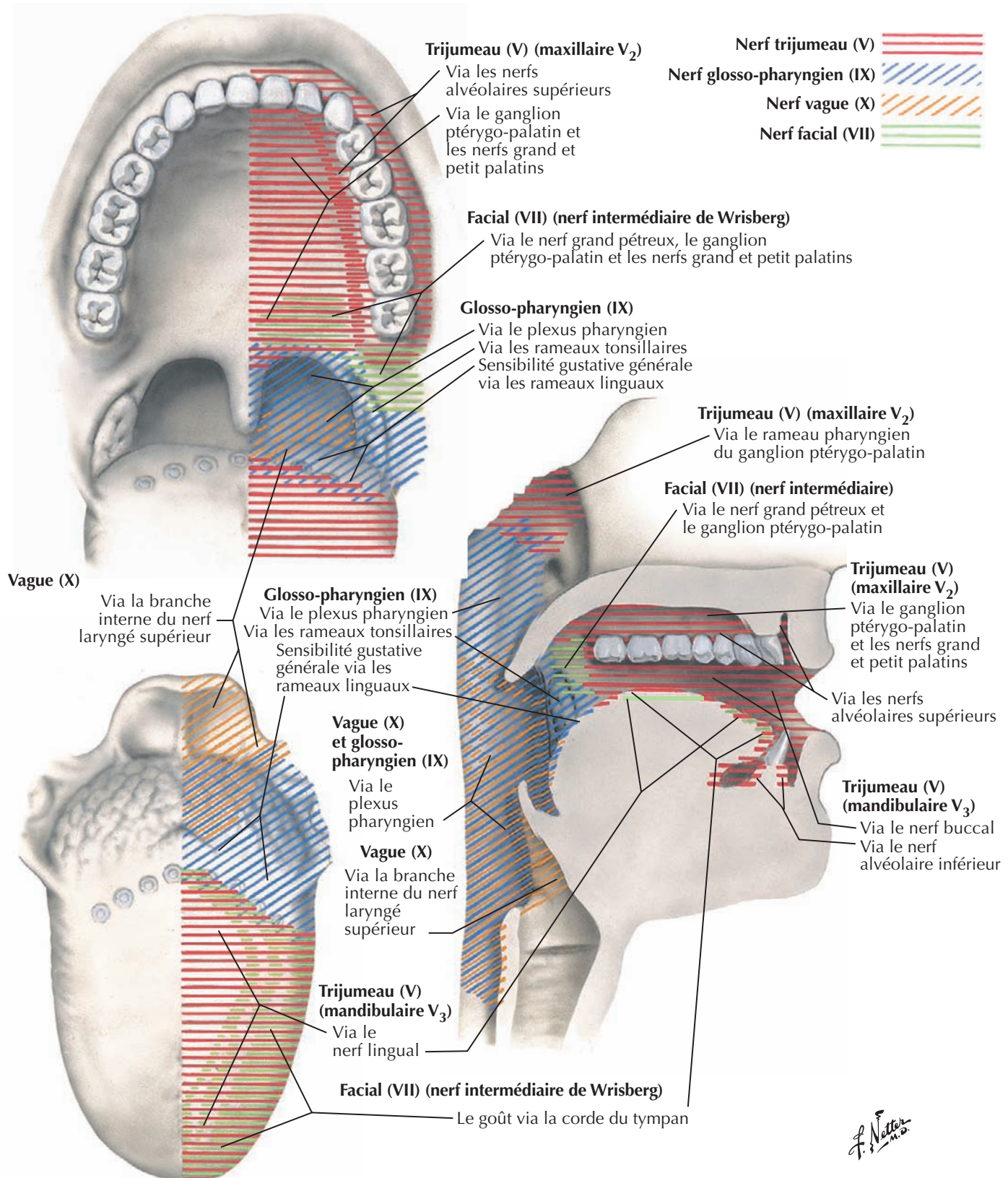


Voir aussi Planches 24, 53, 132, 133

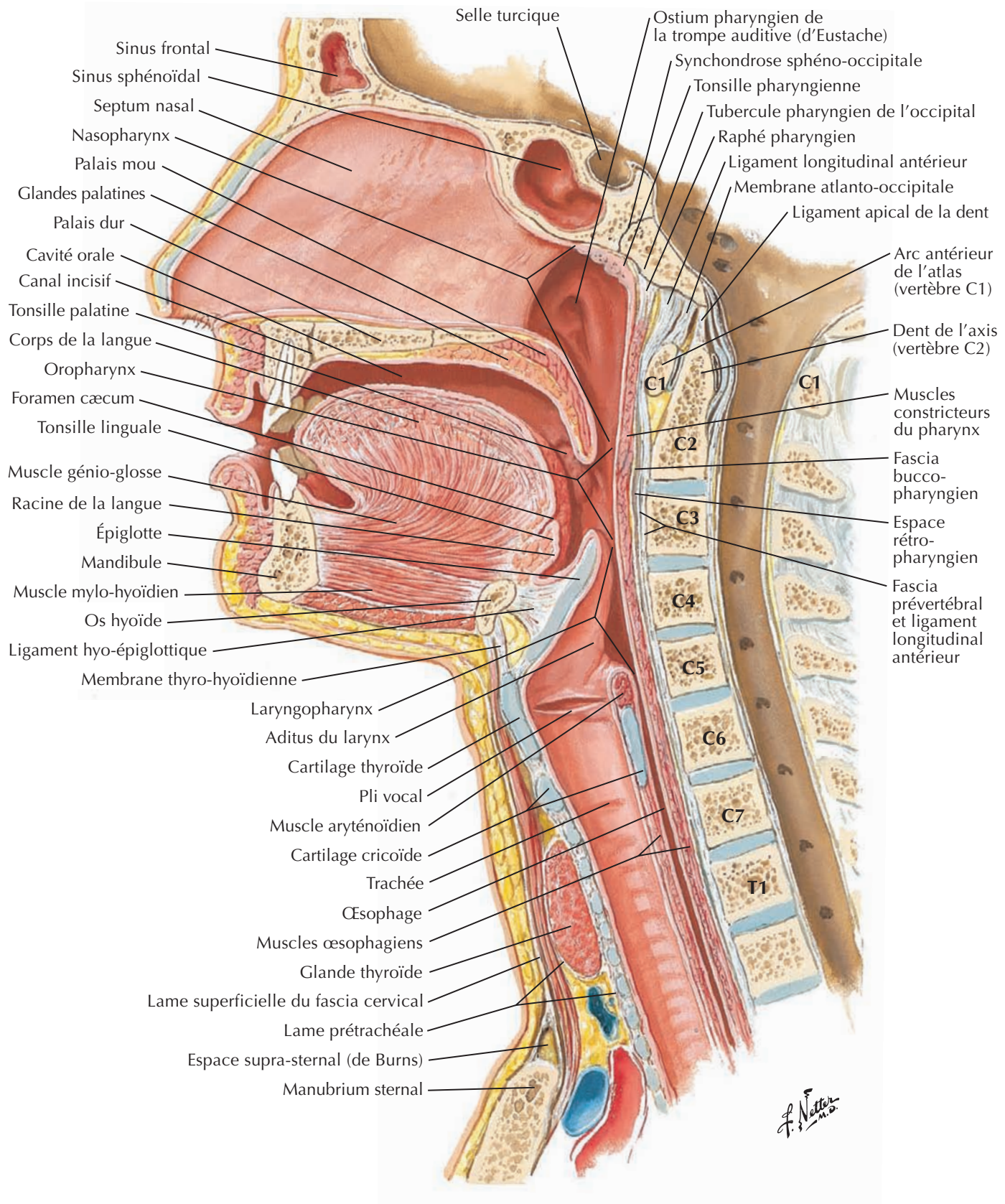
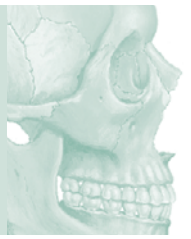

Innervation afférente de la cavité orale et du pharynx

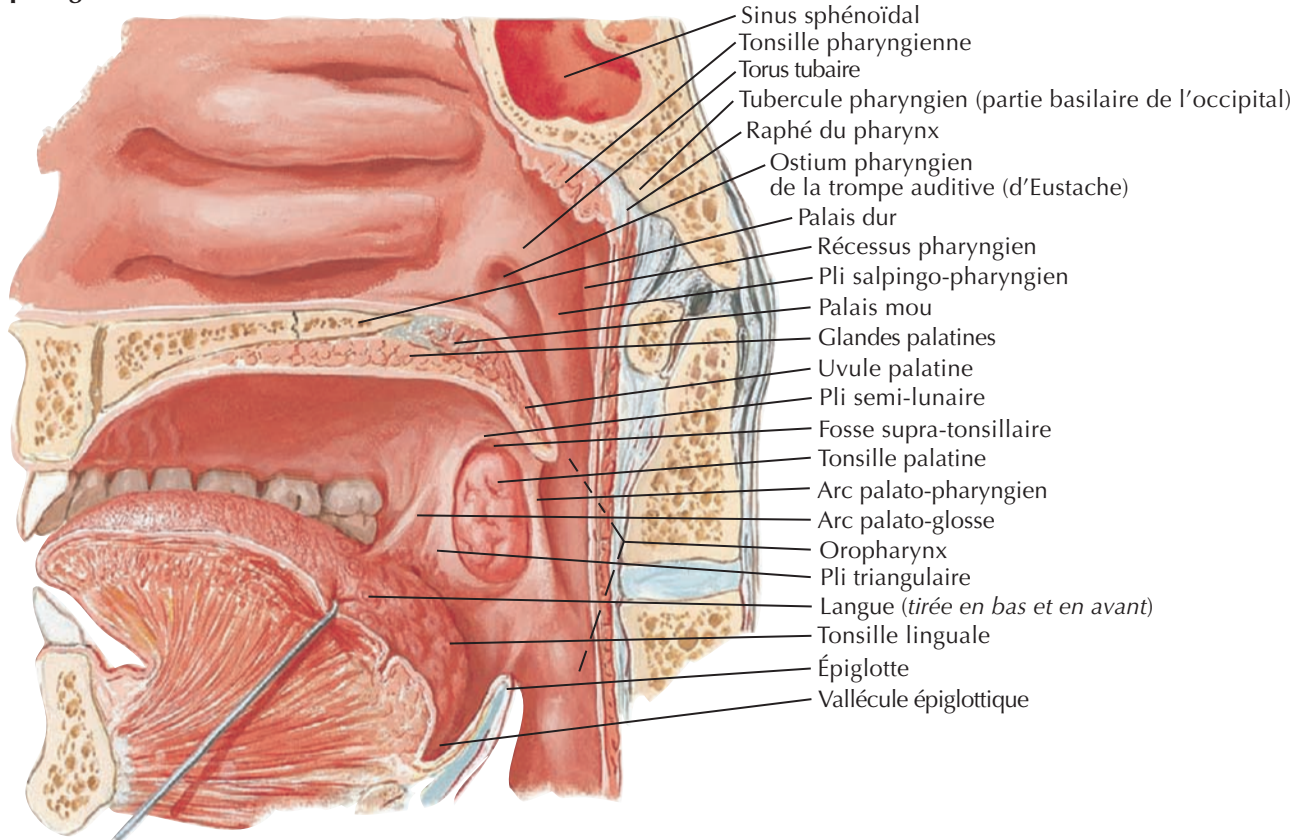
Voir aussi Planches 44, 52, 59, 64, 121, 122, 124, 132, 134



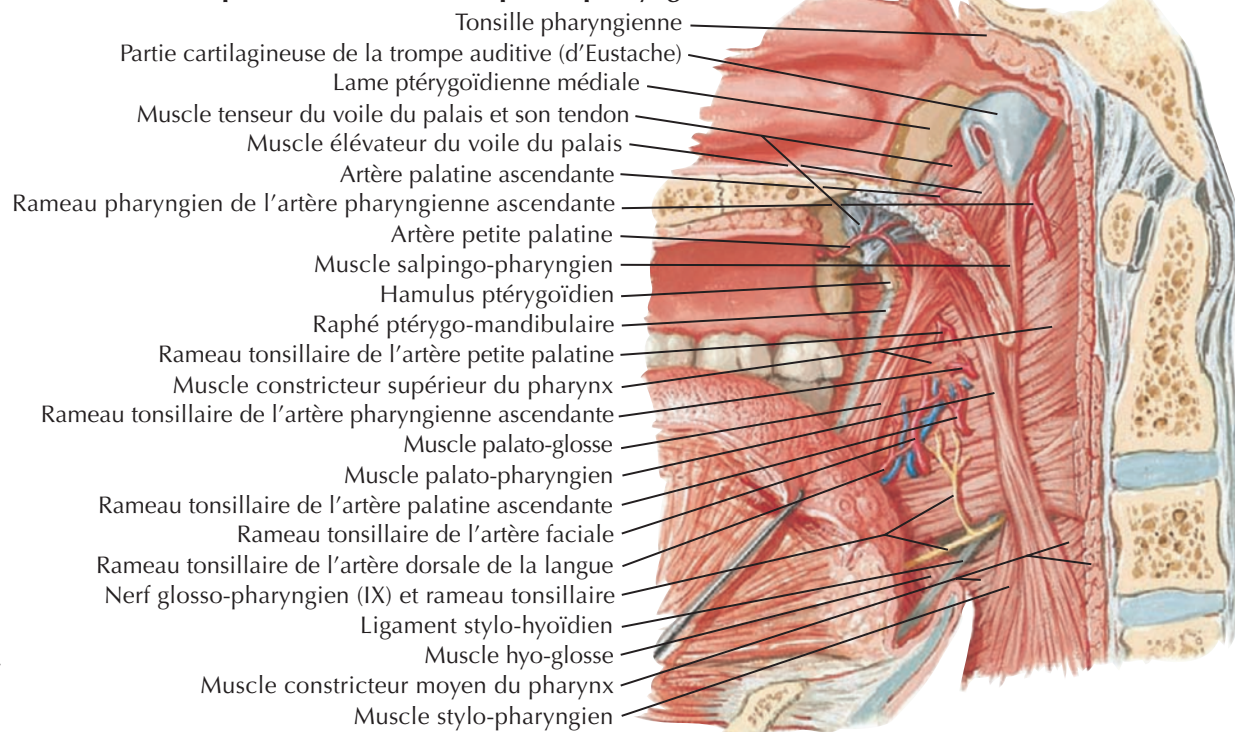
Pharynx : coupe médiane



Vue médiale
Coupe sagittale

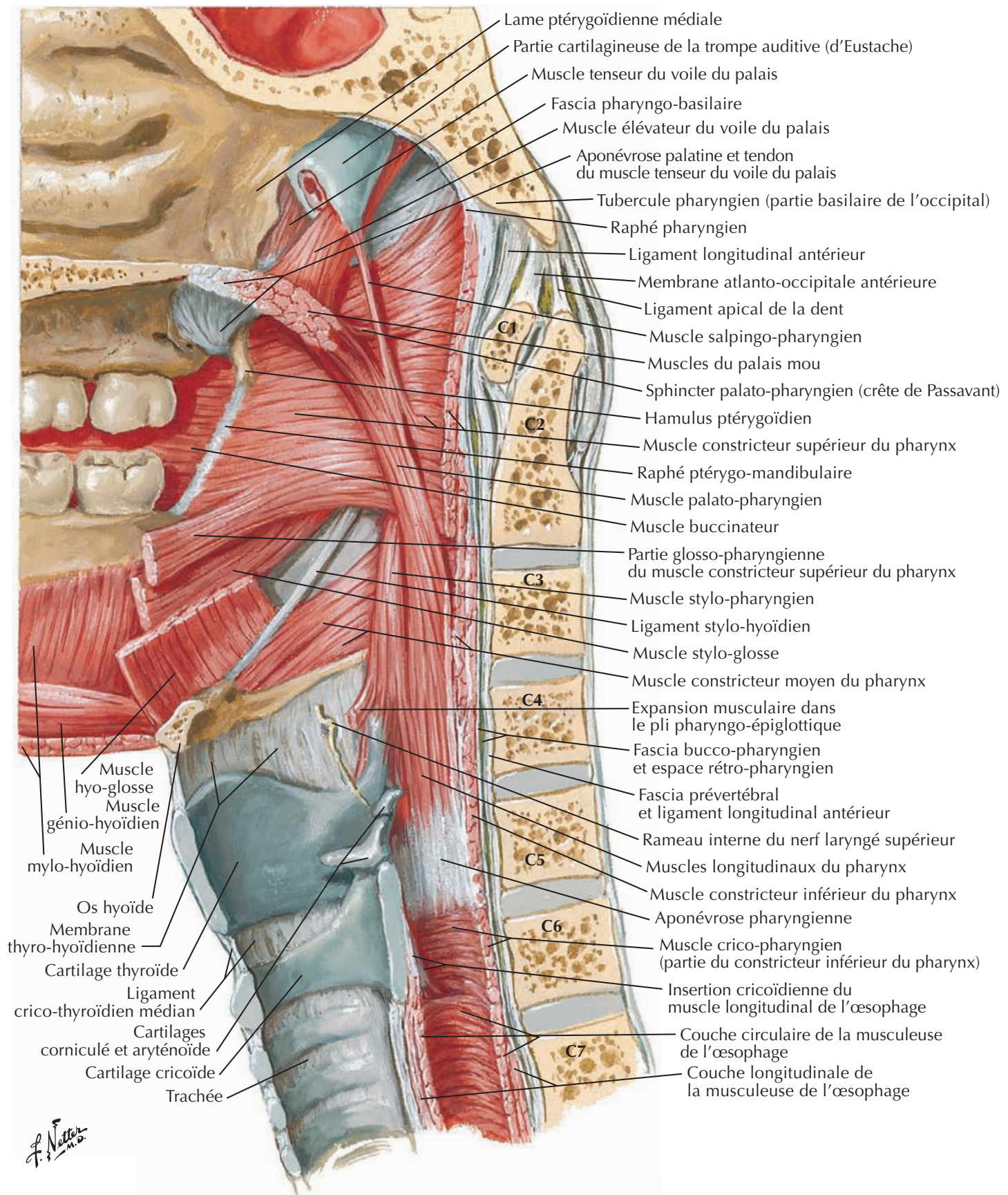
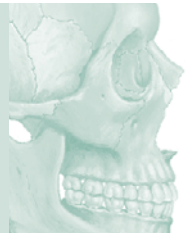

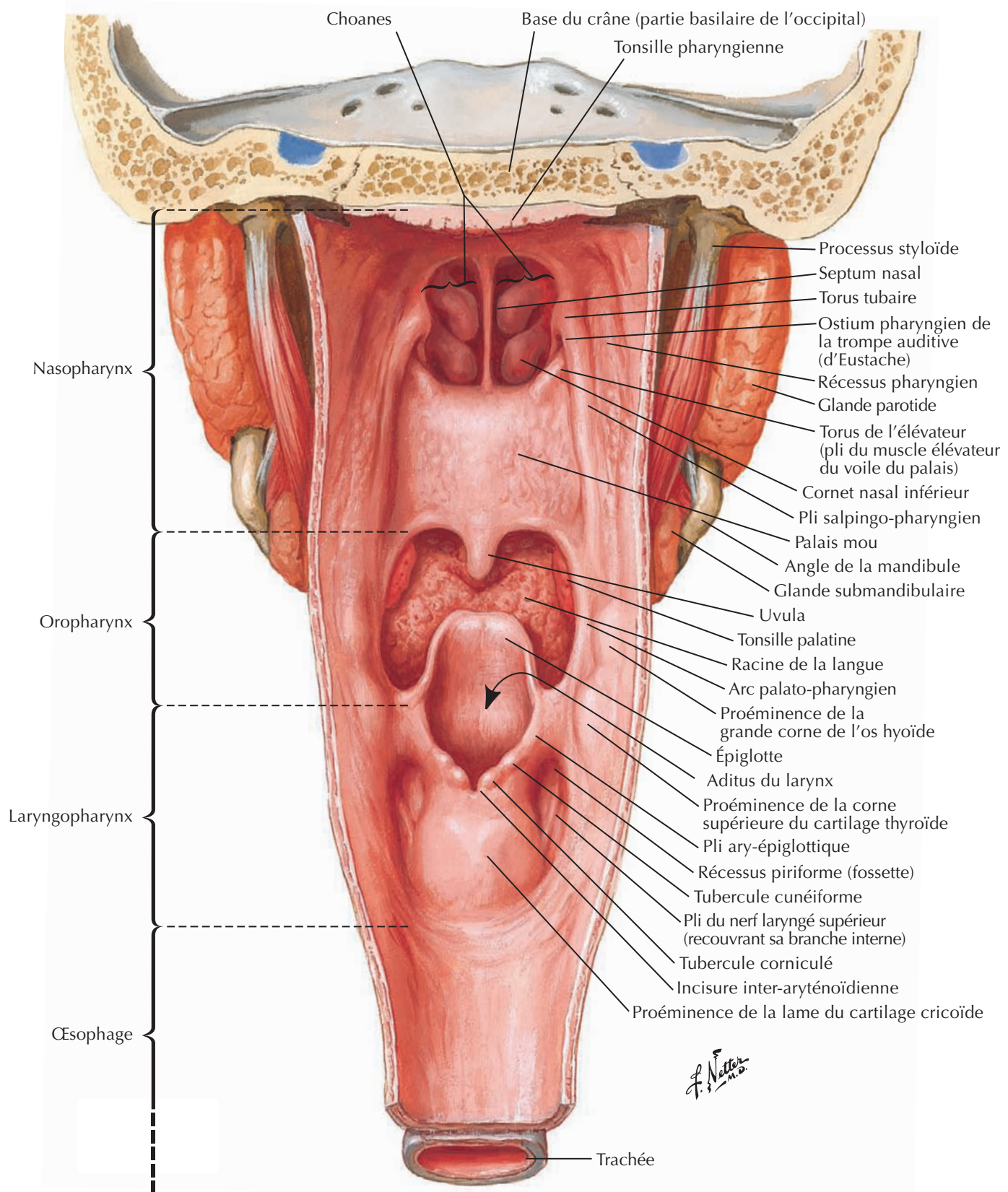
Après ablation de la muqueuse pharyngienne



F. Netter
M.D.

Muscles du pharynx : coupe sagittale

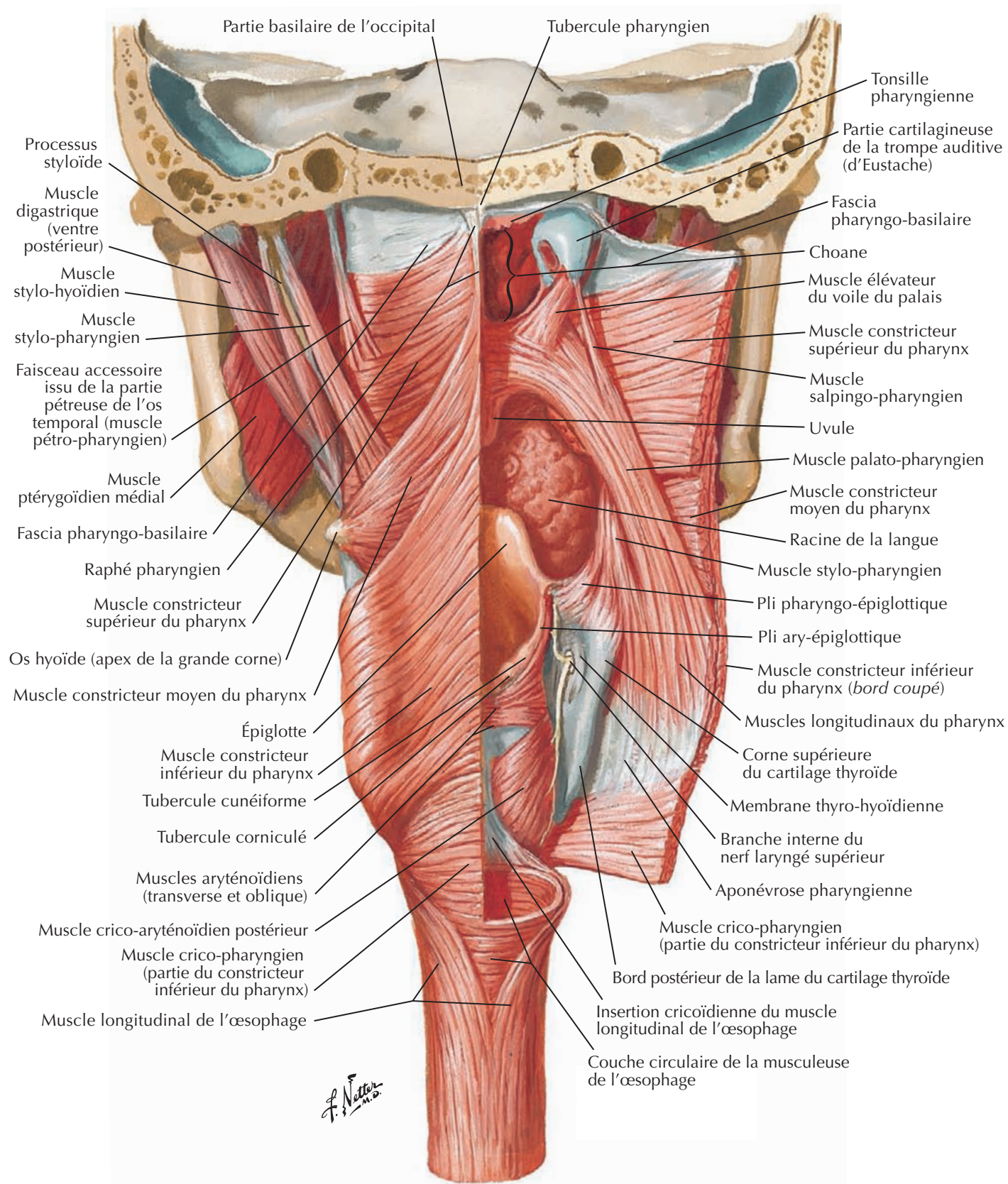


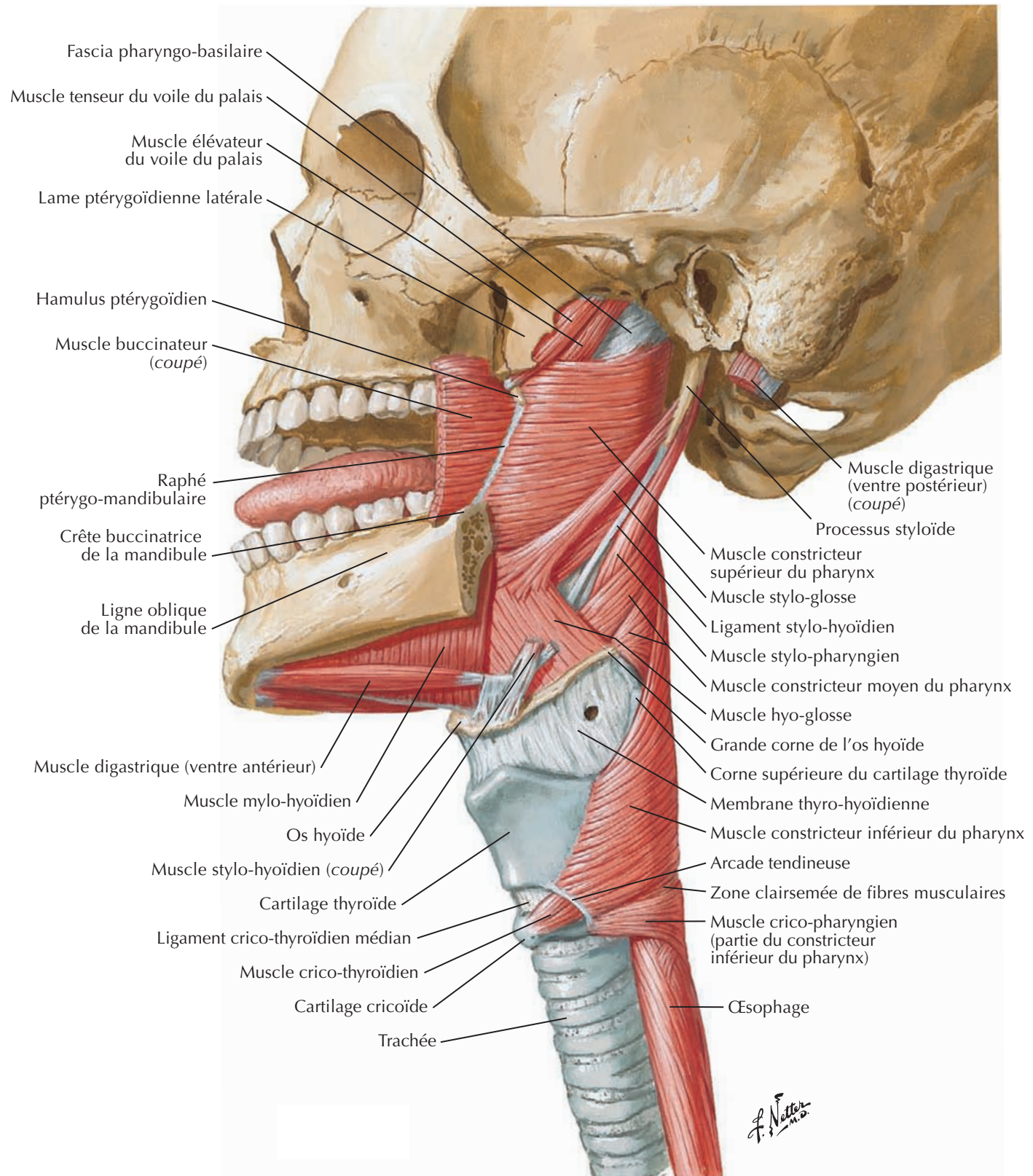


Muscles du pharynx ouvert partiellement : vue postérieure



Voir aussi **Planche 229**

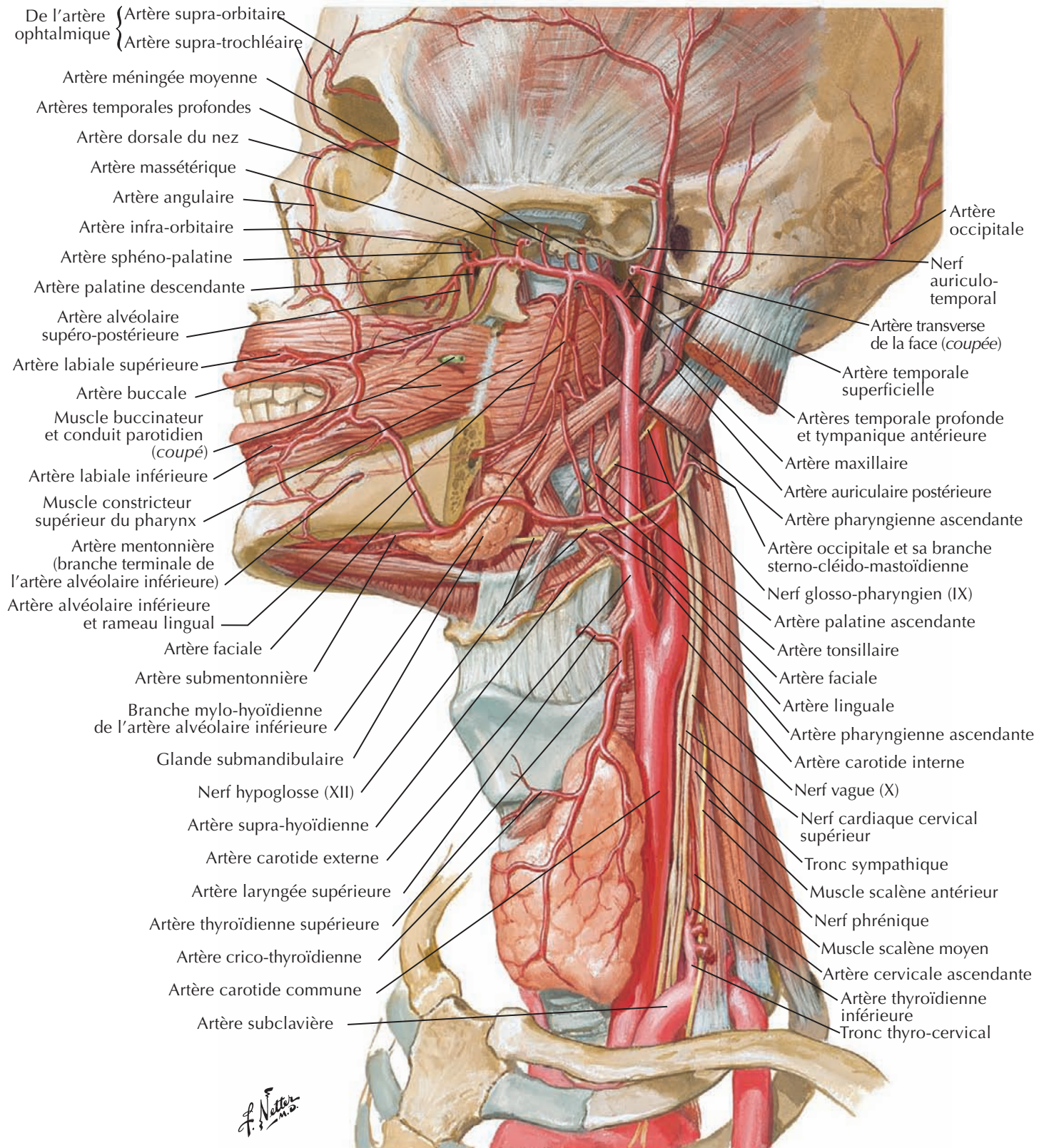




Artères des régions orale et pharyngienne

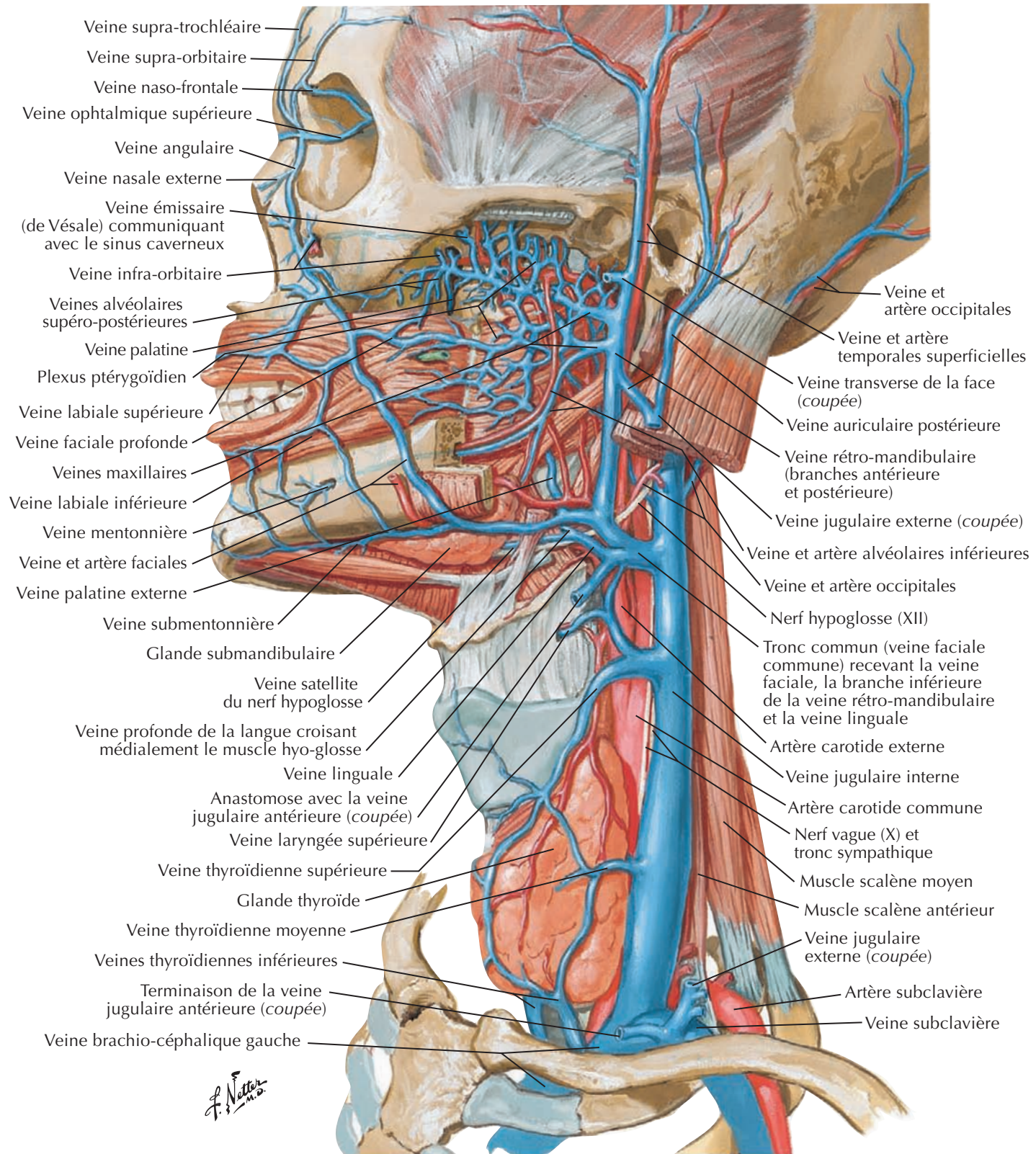


Voir aussi Planches 33, 39

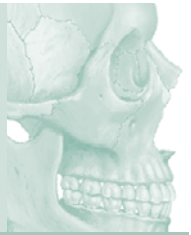

Veines des régions orale et pharyngienne

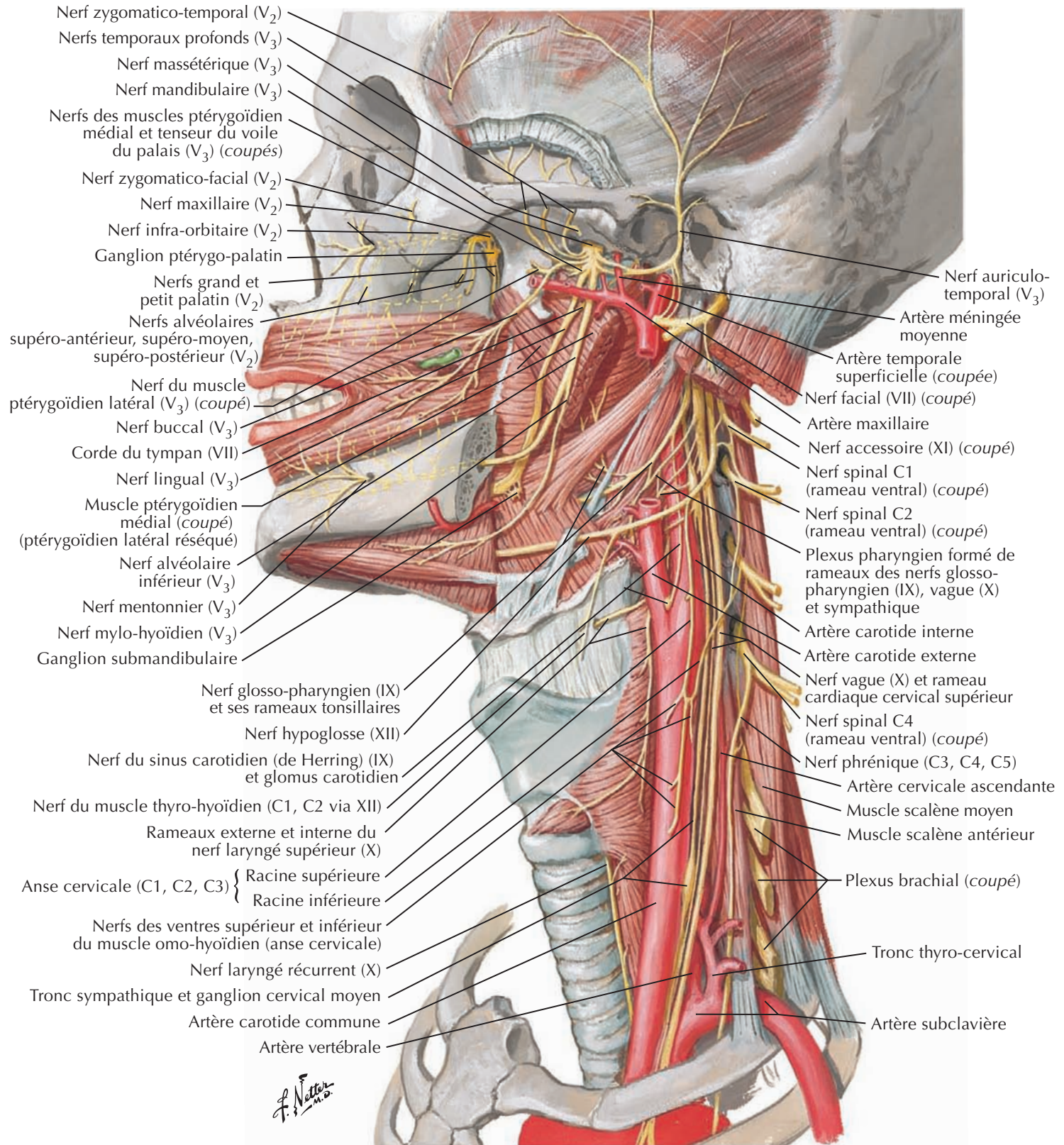
Voir aussi **Planches 3, 30, 103**



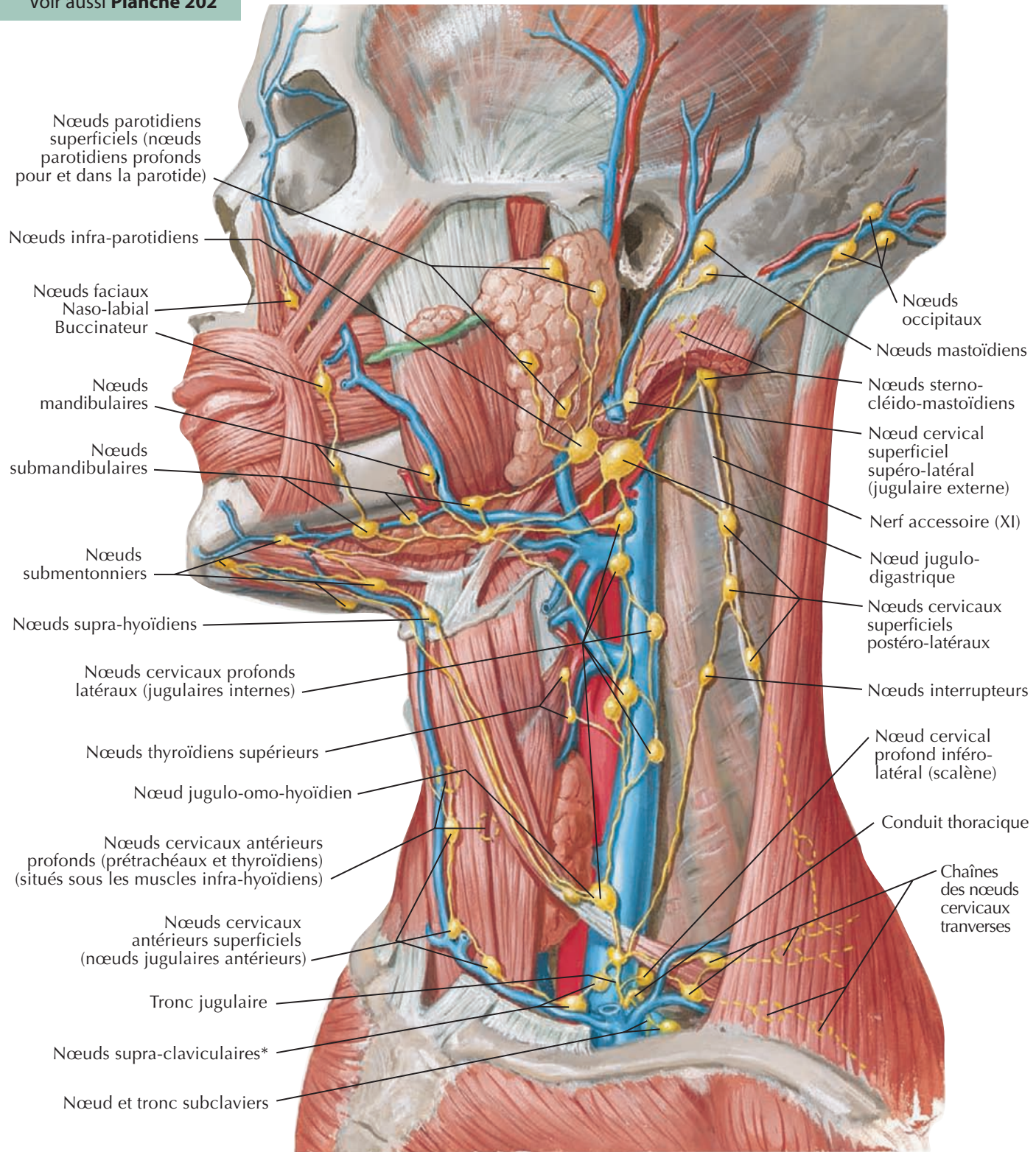
Nerfs des régions orale et pharyngienne



Voir aussi Planches 24, 44, 45, 121, 124, 125

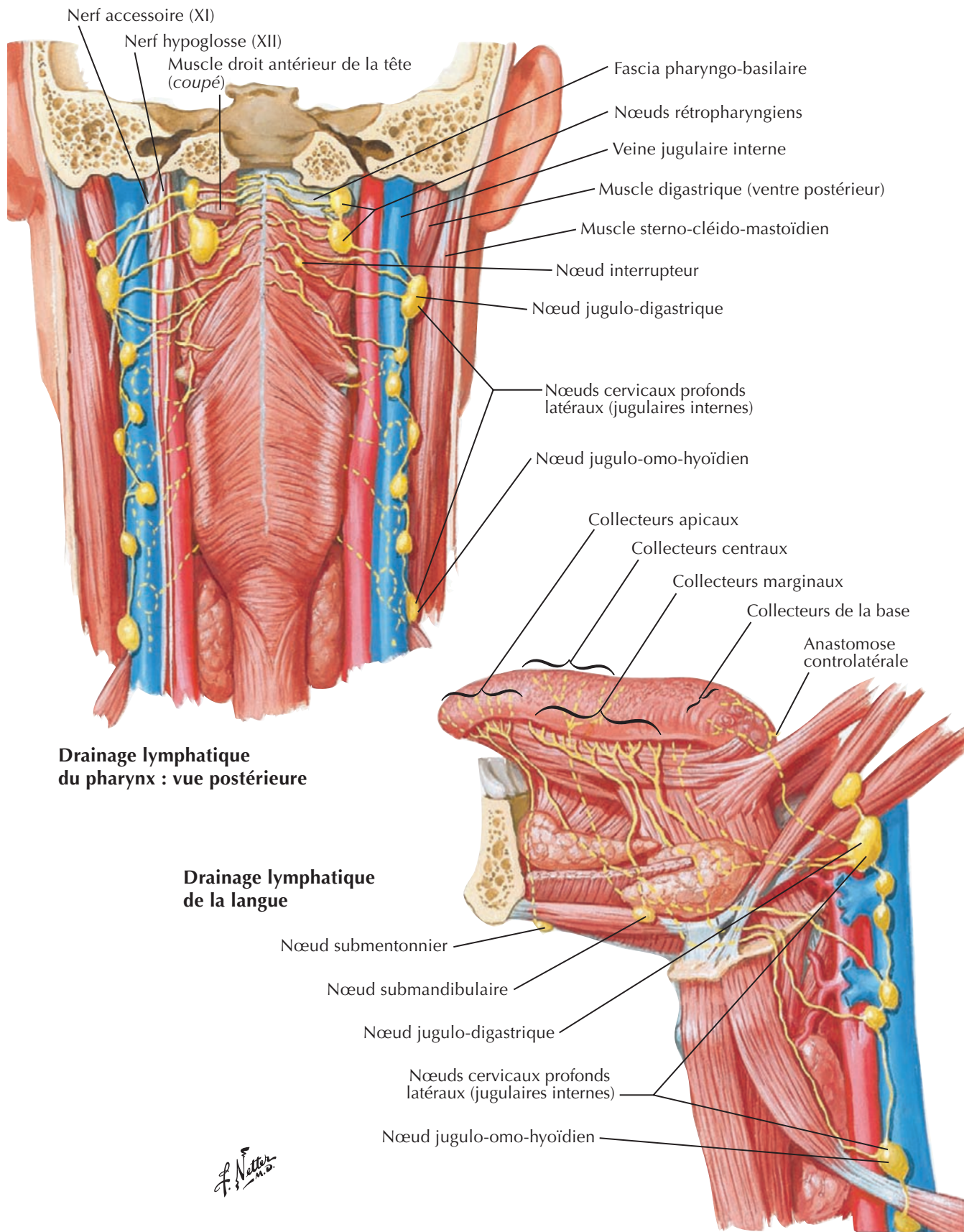


Voir aussi **Planche 202**

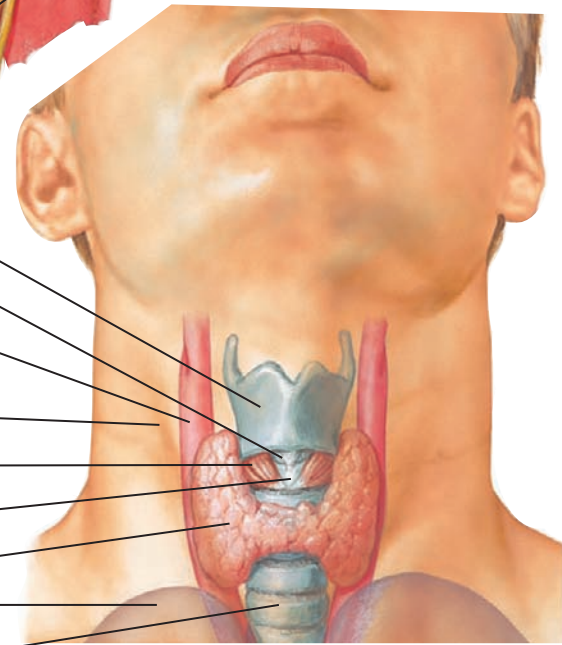
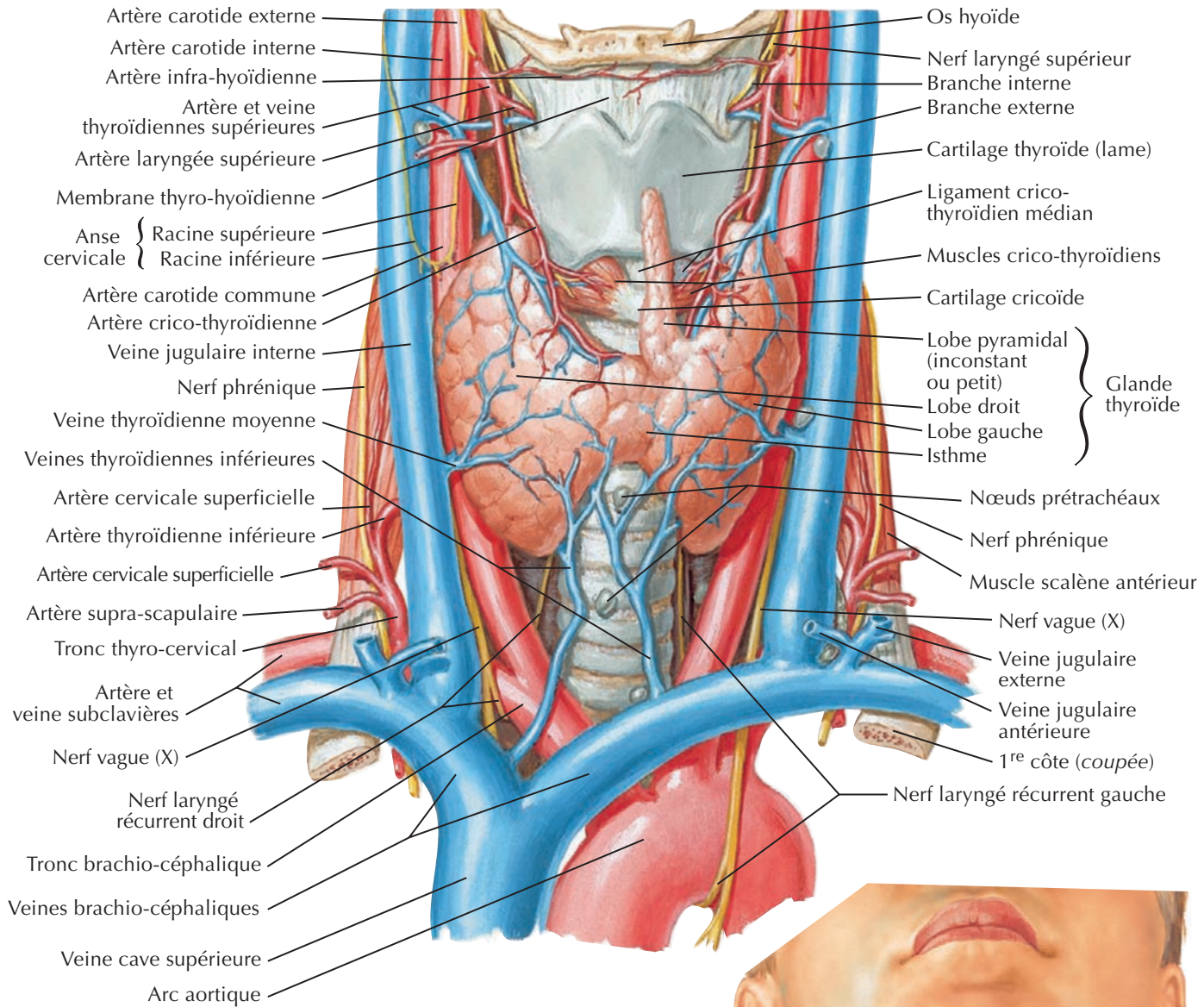


*Le groupe des nœuds lymphatiques supra-claviculaires (également nommé groupe cervical profond inférieur), surtout à gauche, sont aussi parfois nommés lymphonœuds signal ou sentinelle de Virchow ou de Troisier, surtout quand ils sont gros et palpables. Ces nœuds (ou un seul nœud) sont ainsi appelés car ils peuvent être le premier signe révélateur d'une maladie maligne des viscères.

Vaisseaux et nœuds lymphatiques du pharynx et de la langue

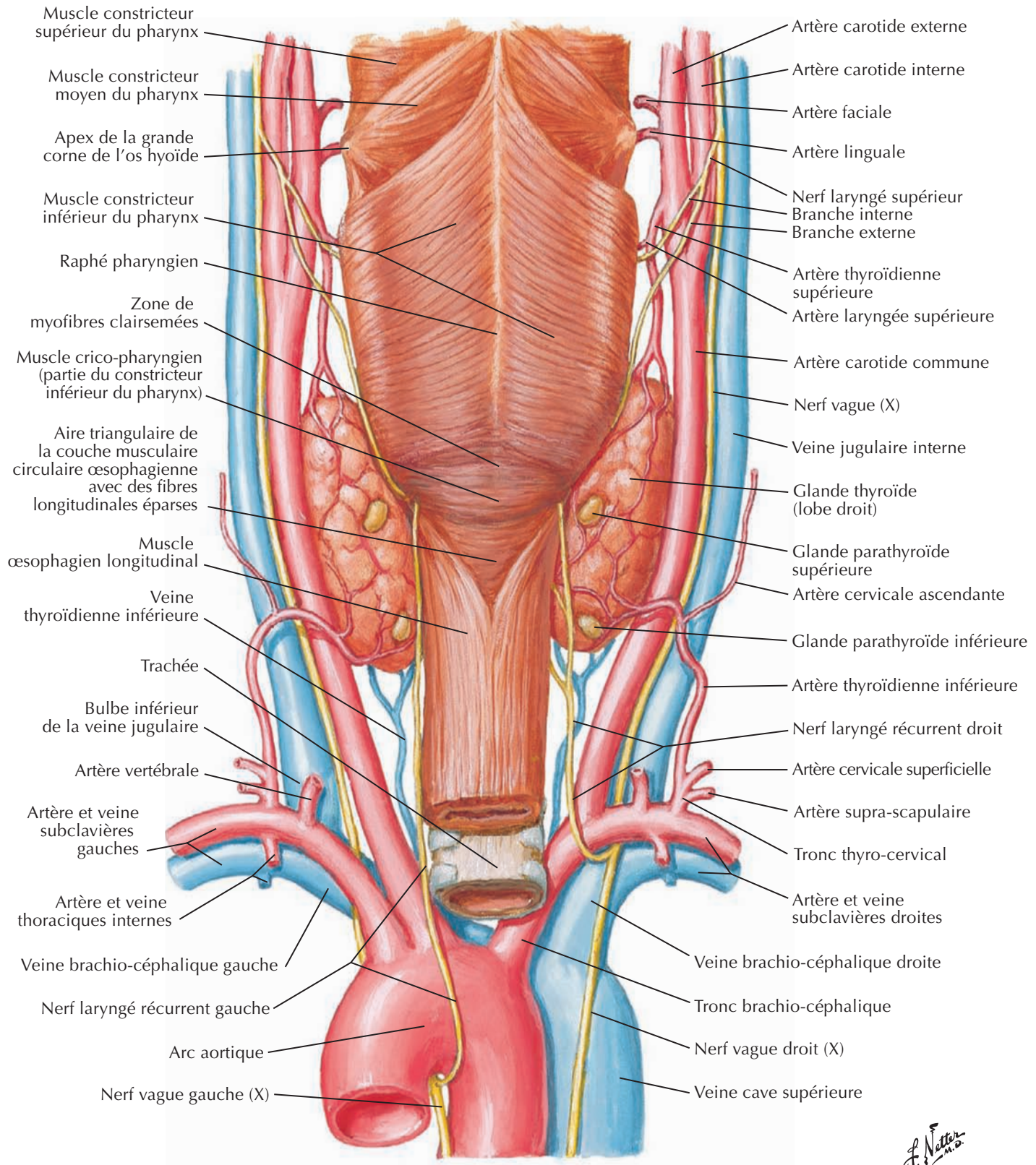


Glande thyroïde : vue antérieure



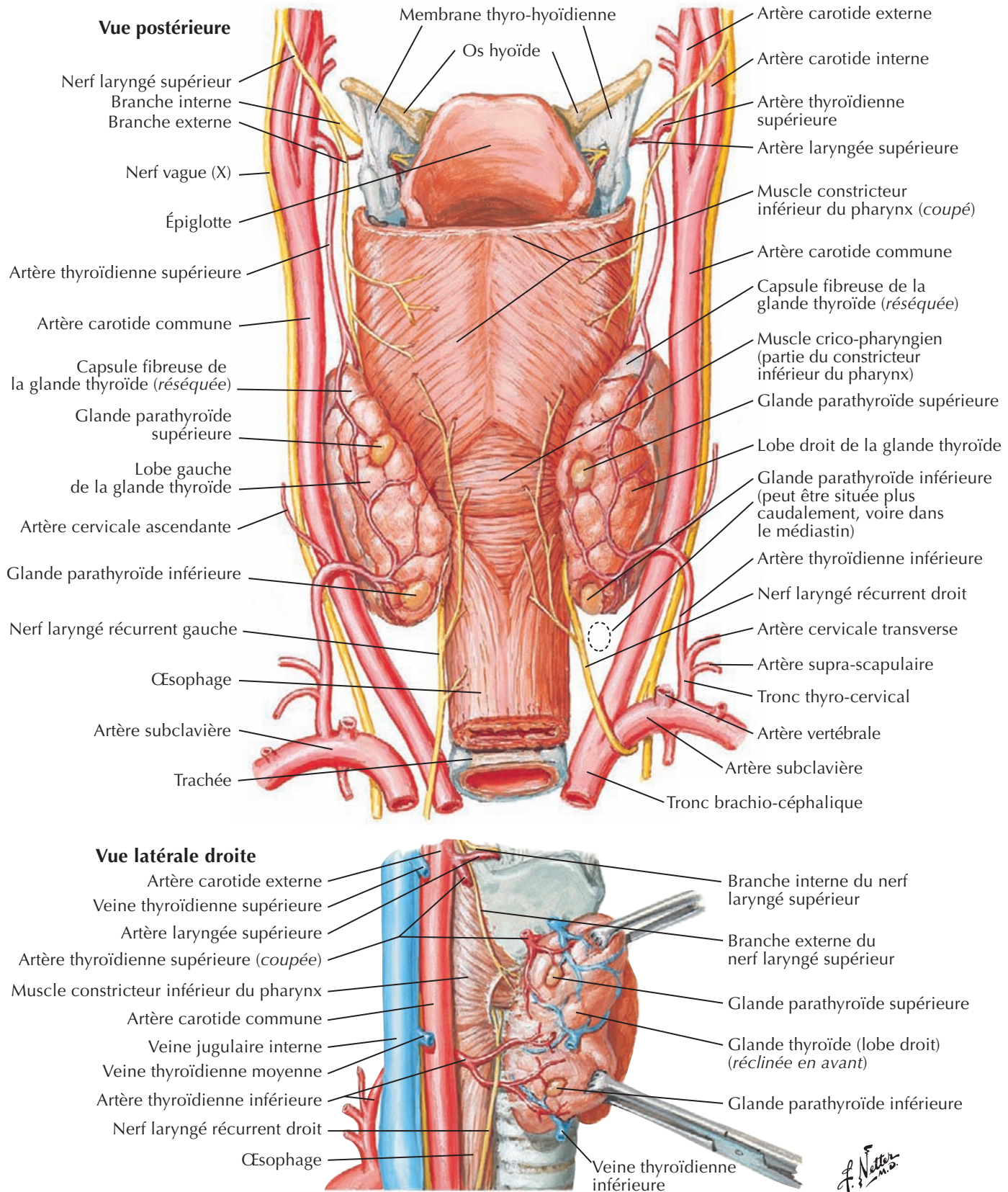
F. Netter M.D.

Glande thyroïde et pharynx : vue postérieure

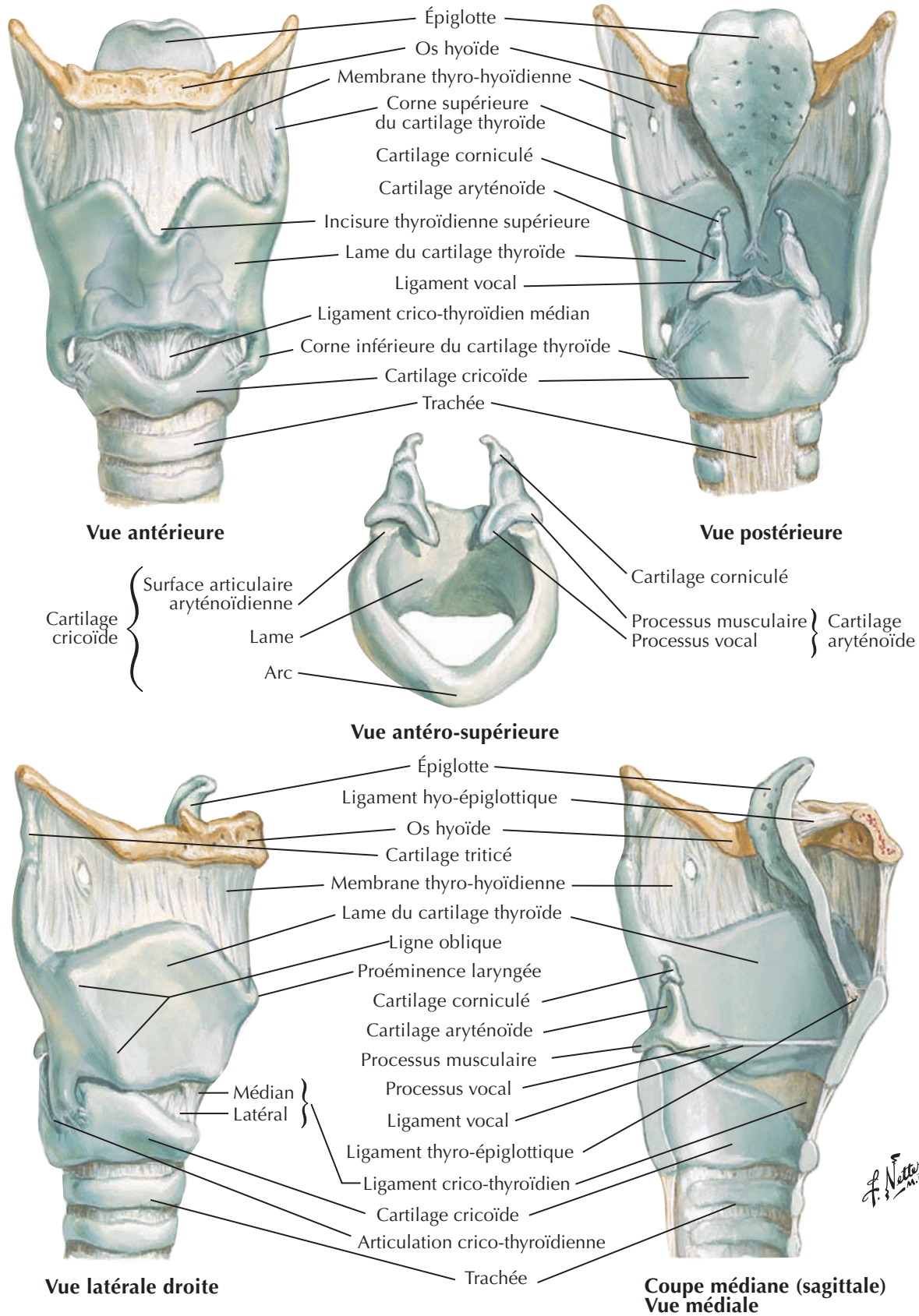


F. Netter M.D.

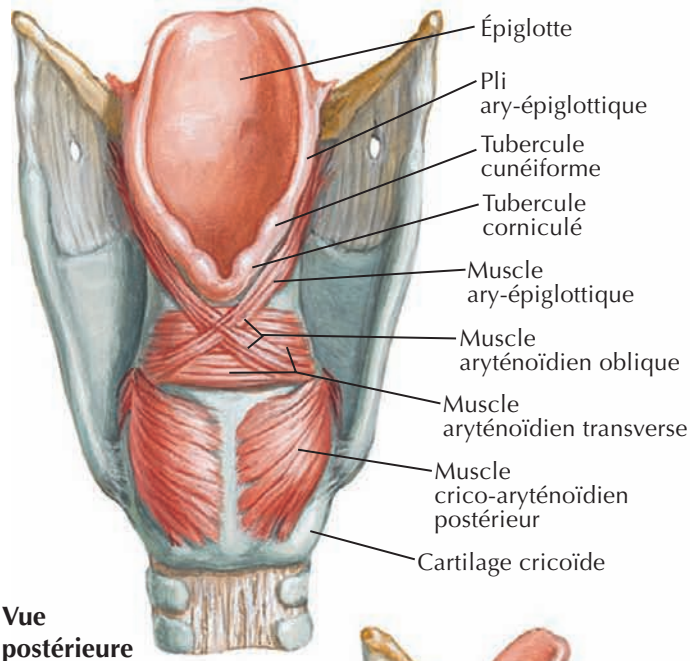
Voir aussi Planches 74, 75, 80, 227, 229



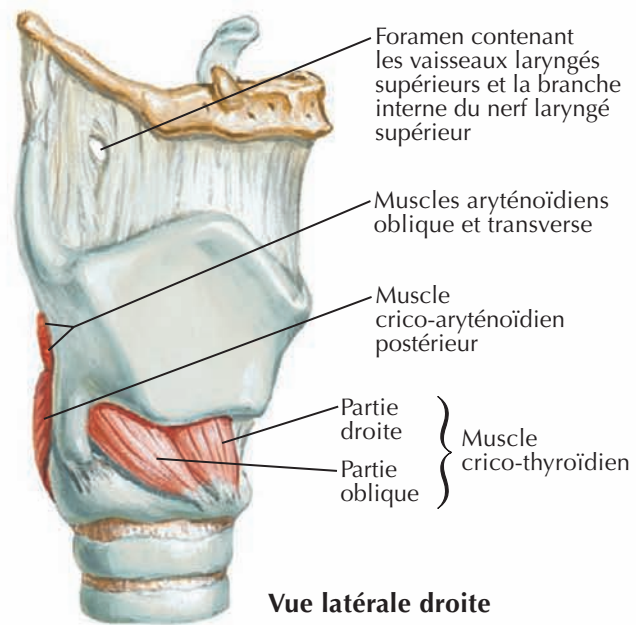
Cartilages du larynx



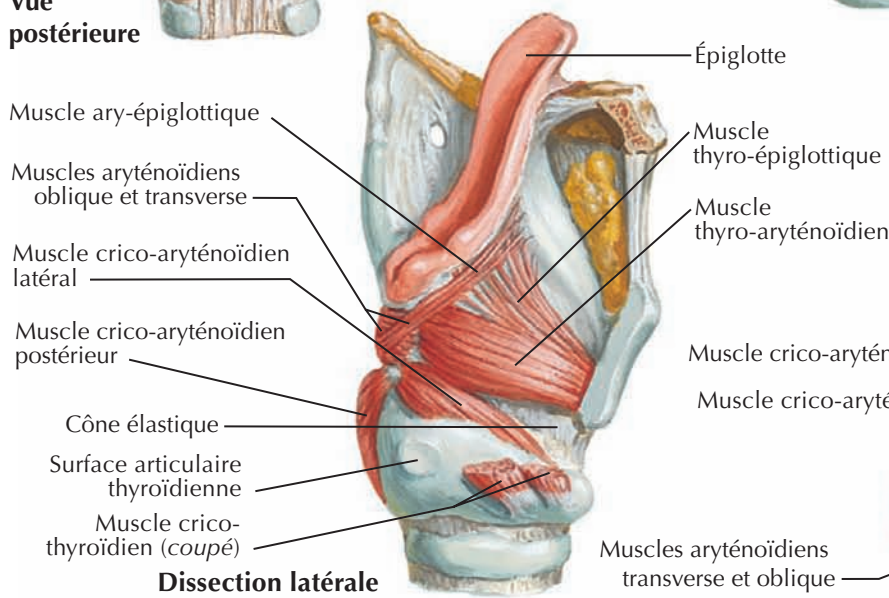
Muscles intrinsèques du larynx



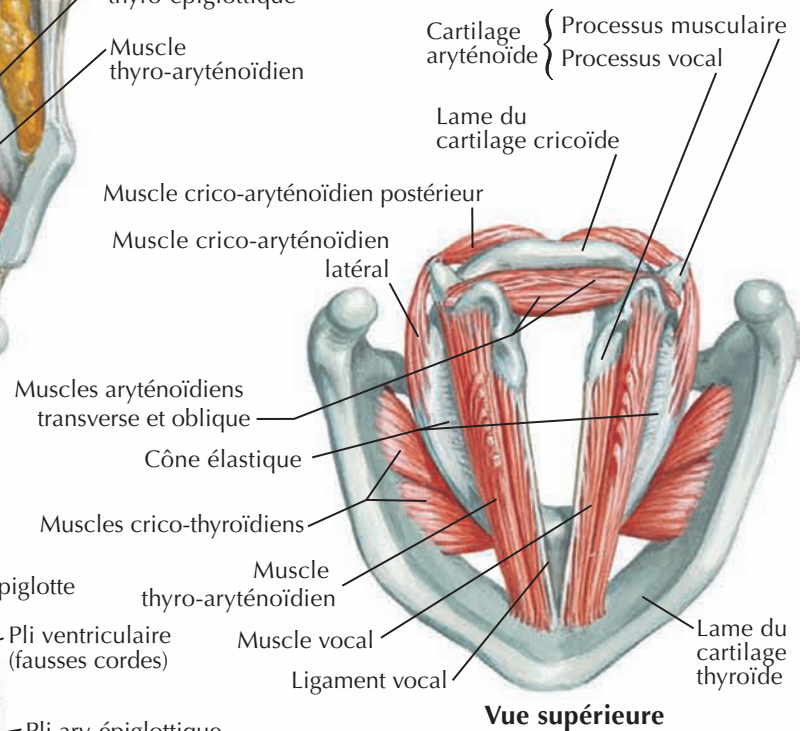
Vue postérieure



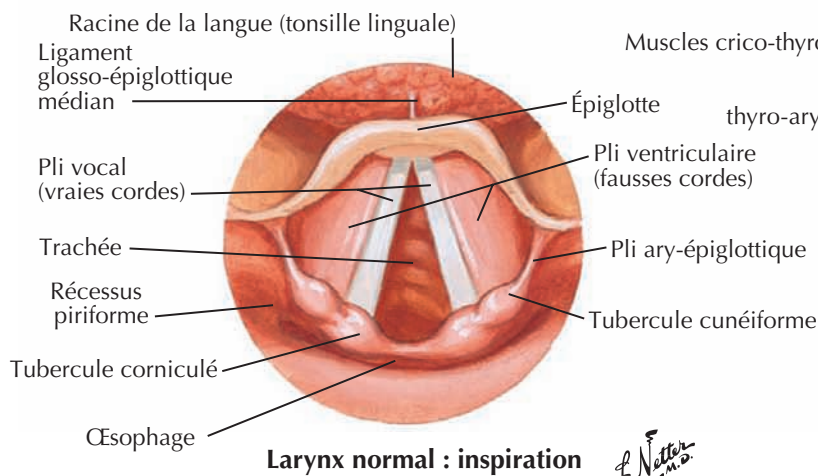
Vue latérale droite



Dissection latérale



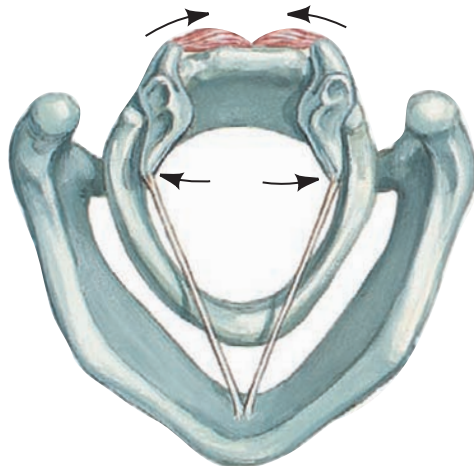
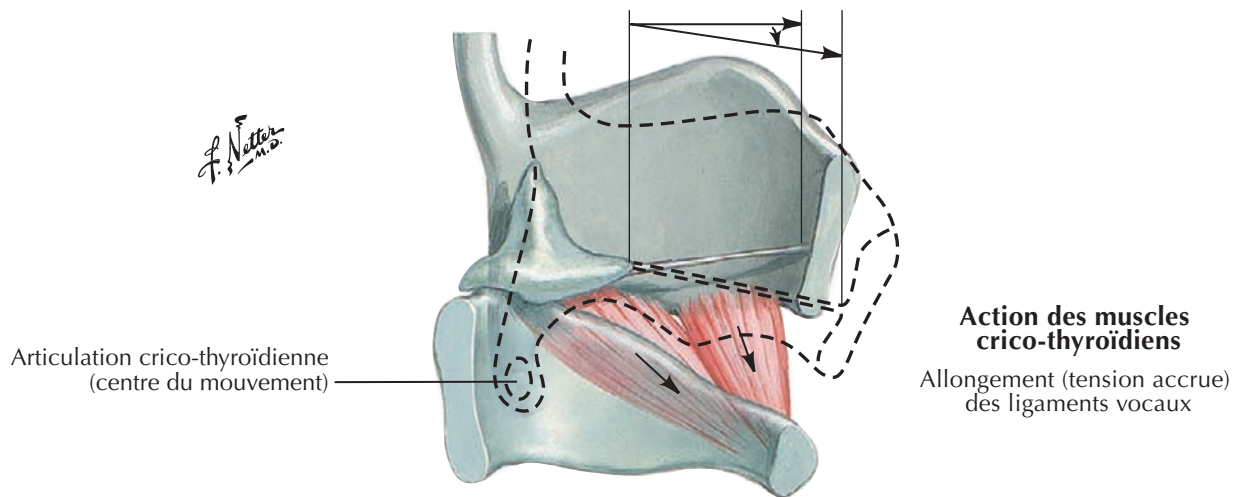
Vue supérieure



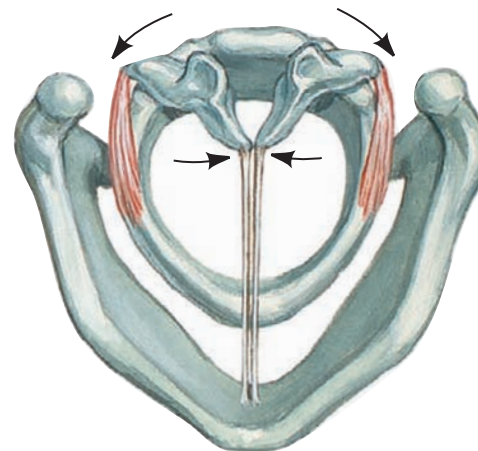
Larynx normal : inspiration

F. Netter M.D.

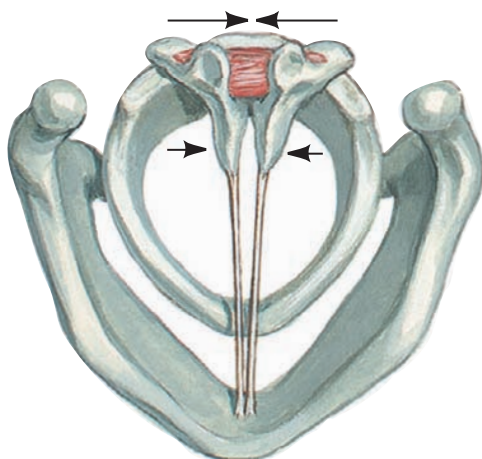
Action des muscles intrinsèques du larynx



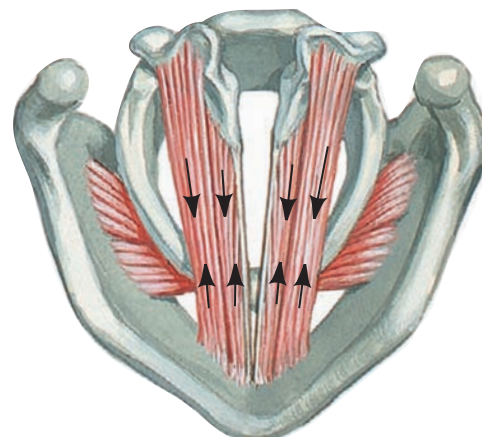
Action des muscles crico-aryténoïdiens postérieurs
Abduction des ligaments vocaux



Action des muscles crico-aryténoïdiens latéraux
Adduction des ligaments vocaux

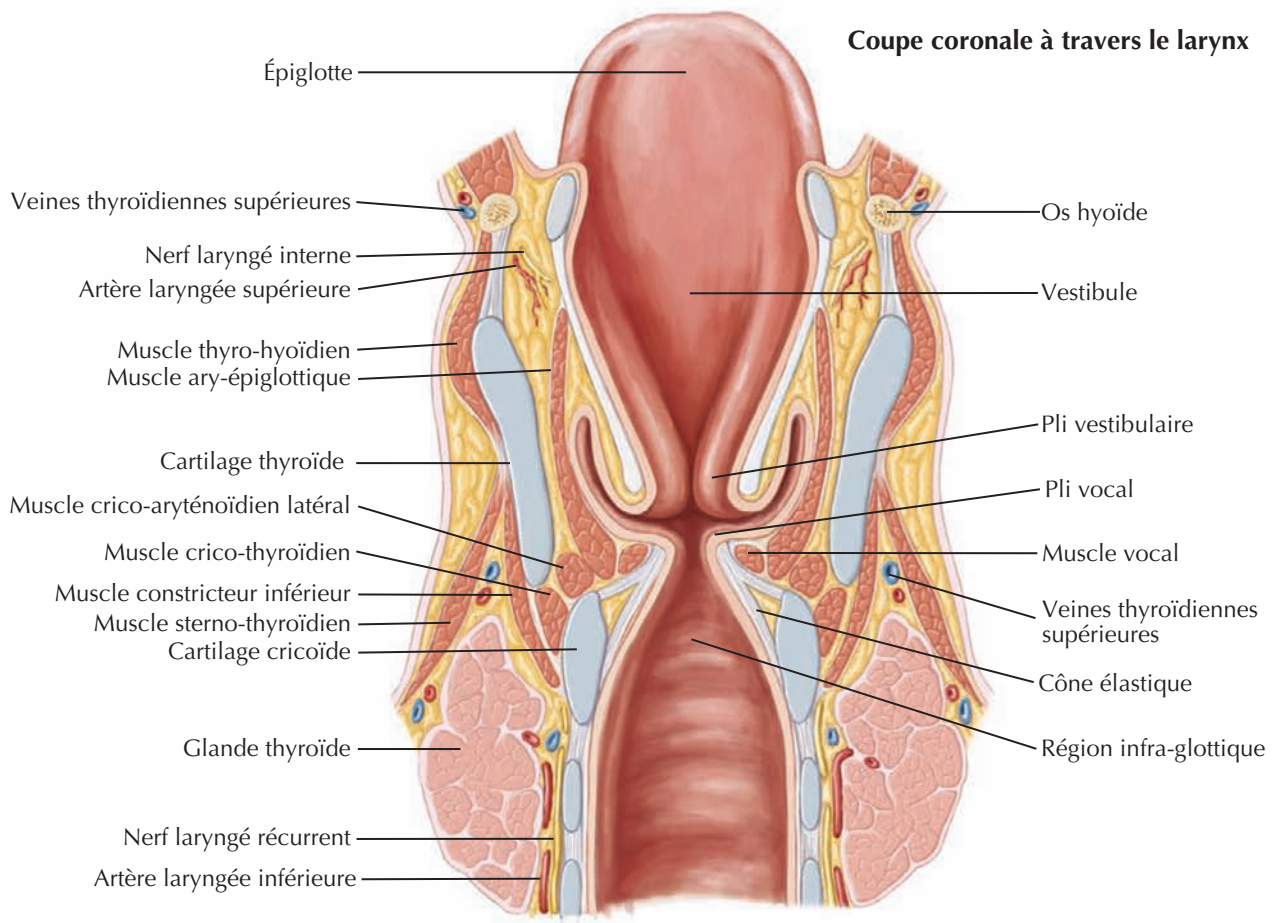
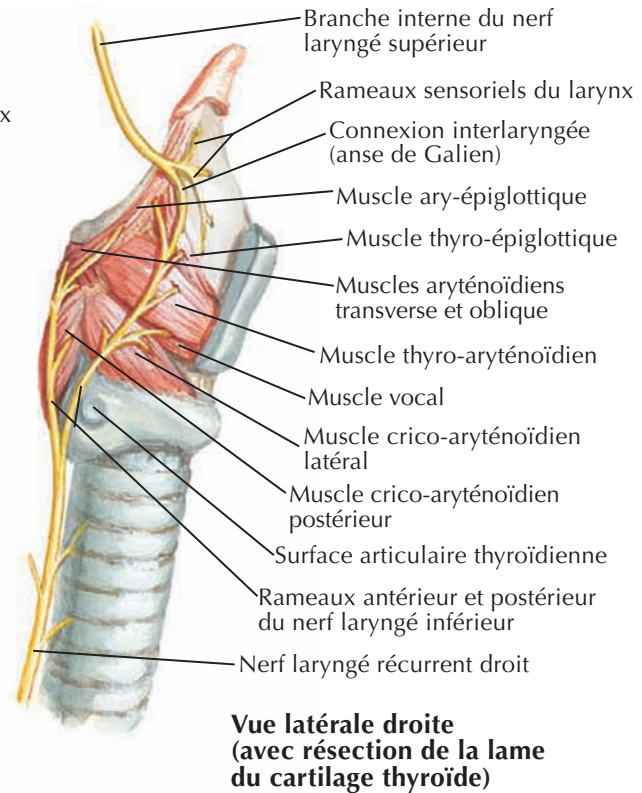
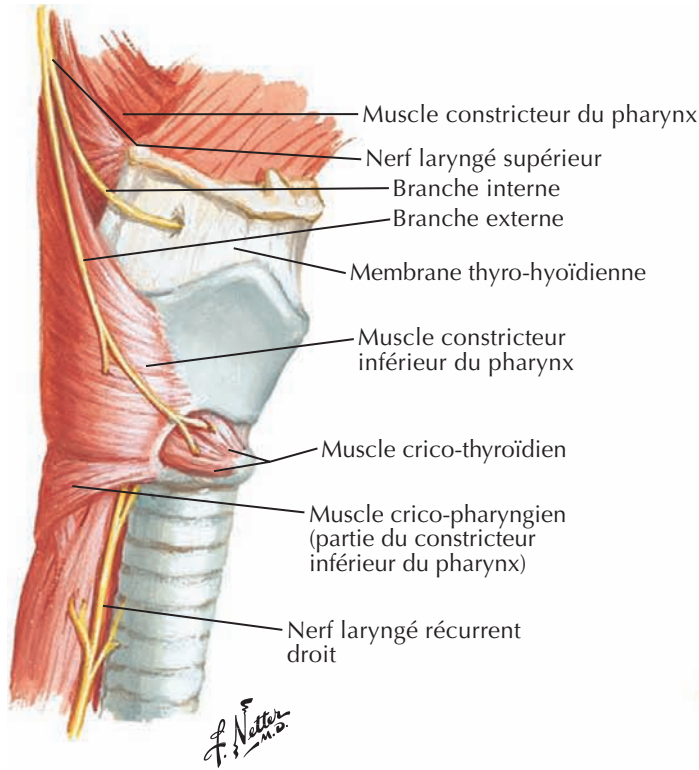


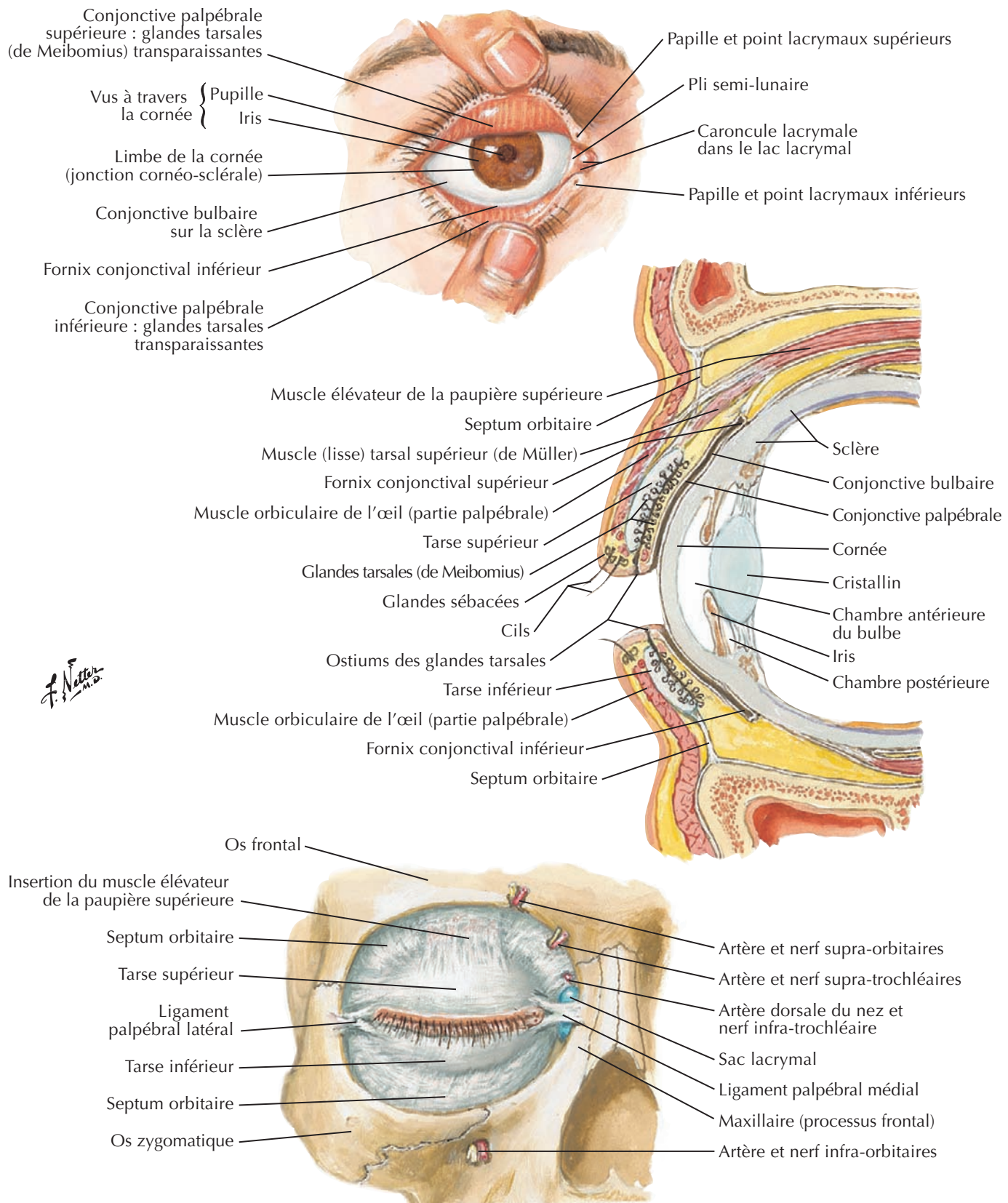
Action des muscles aryténoïdiens transverse et oblique
Adduction des ligaments vocaux



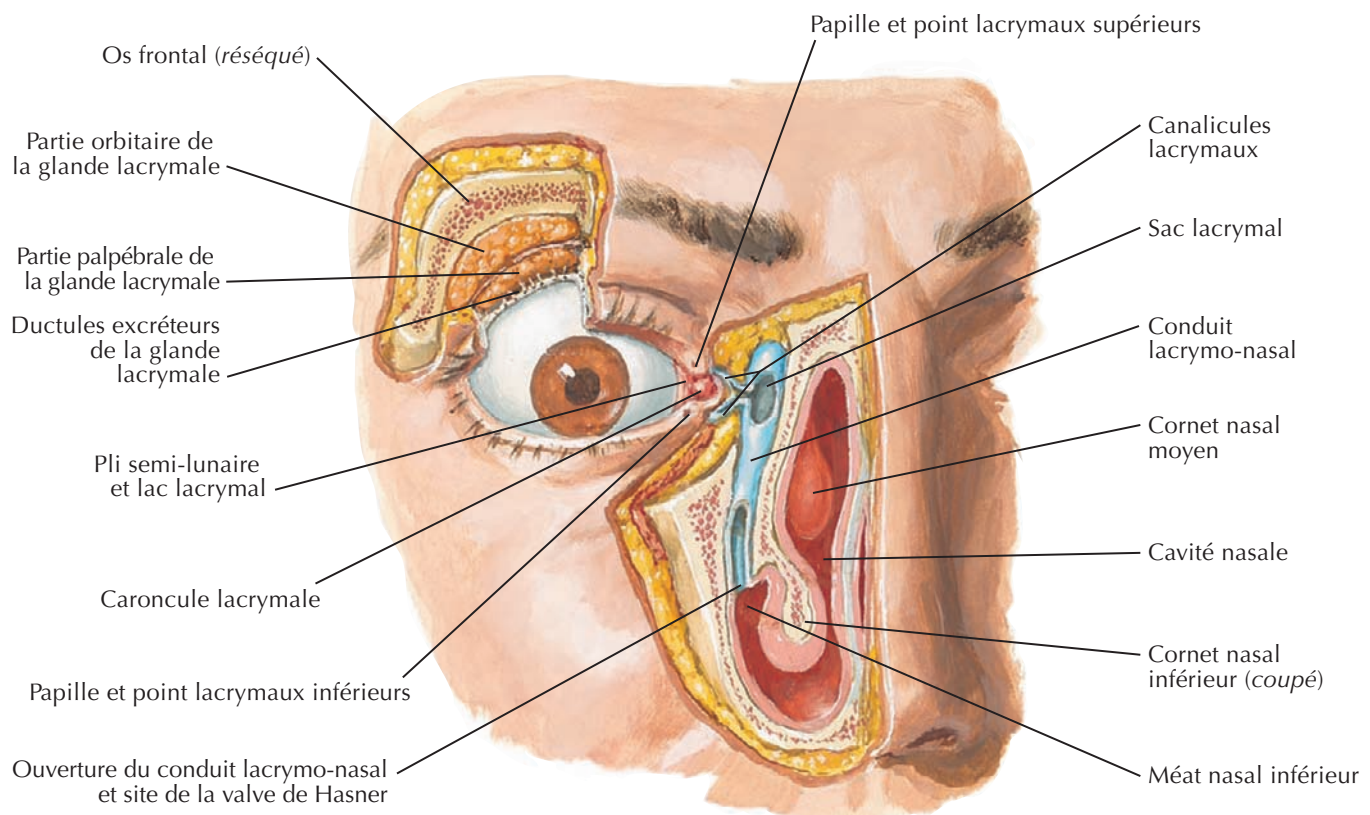
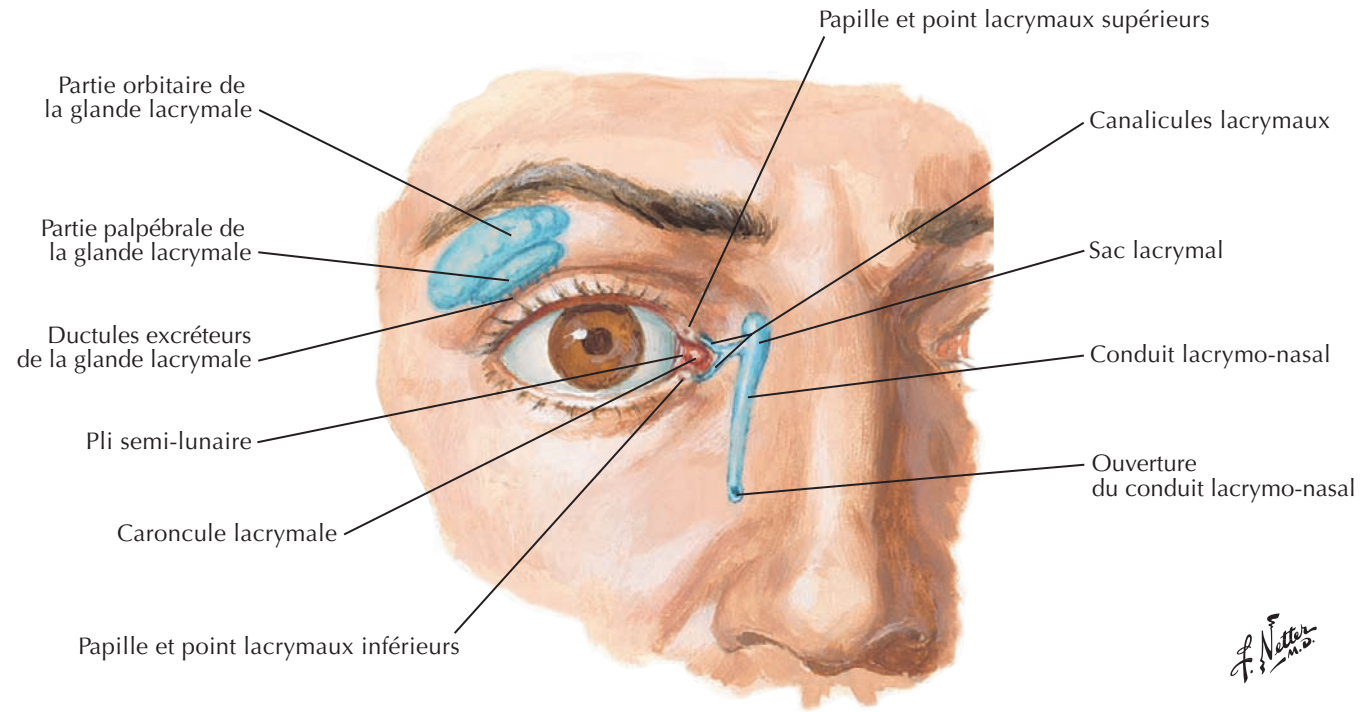
Action des muscles vocaux et thyro-aryténoïdiens
Raccourcissement (relâchement) des ligaments vocaux

Voir aussi Planches 74, 76, 229





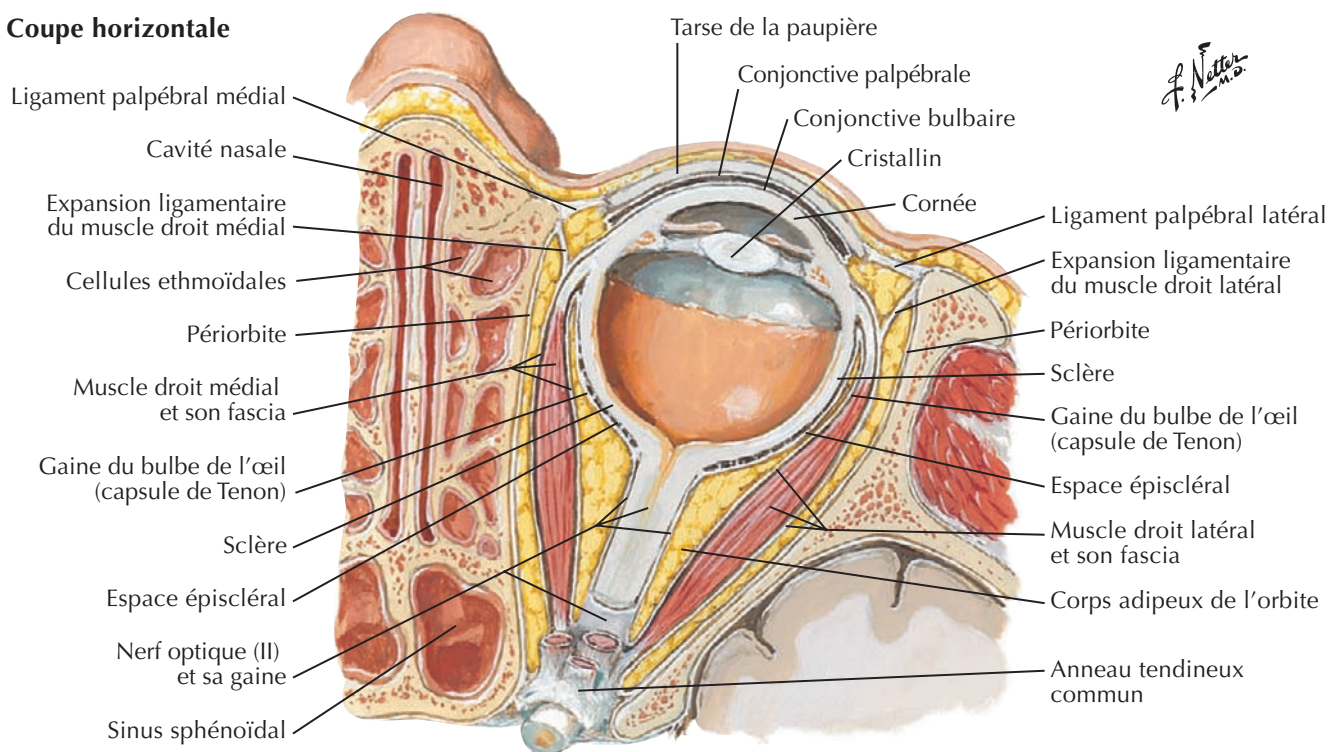
Voir aussi **Planches 44, 132**



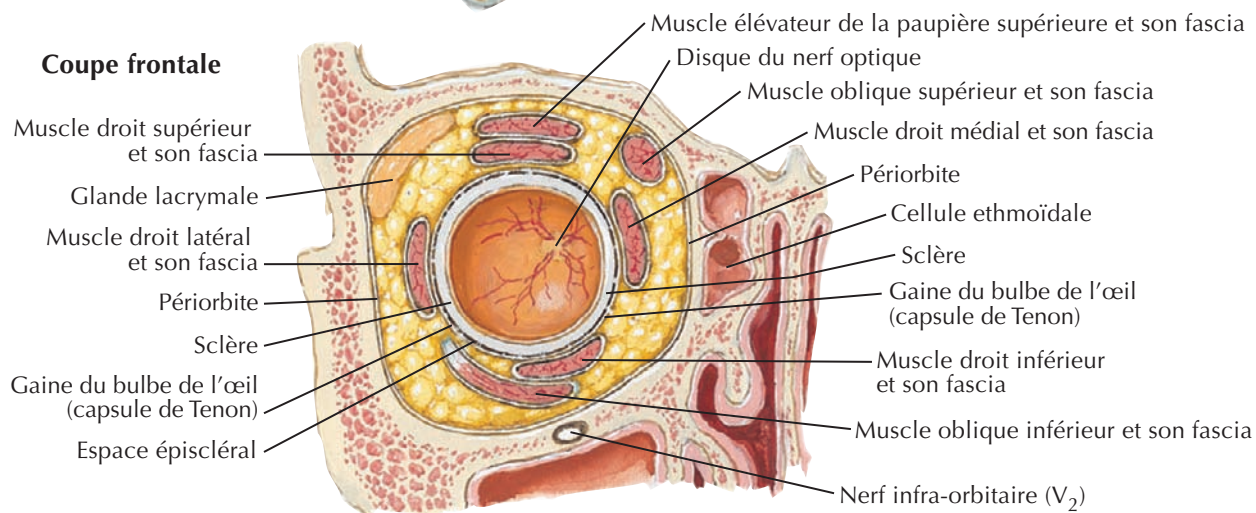
Fascias de l'orbite et de l'œil



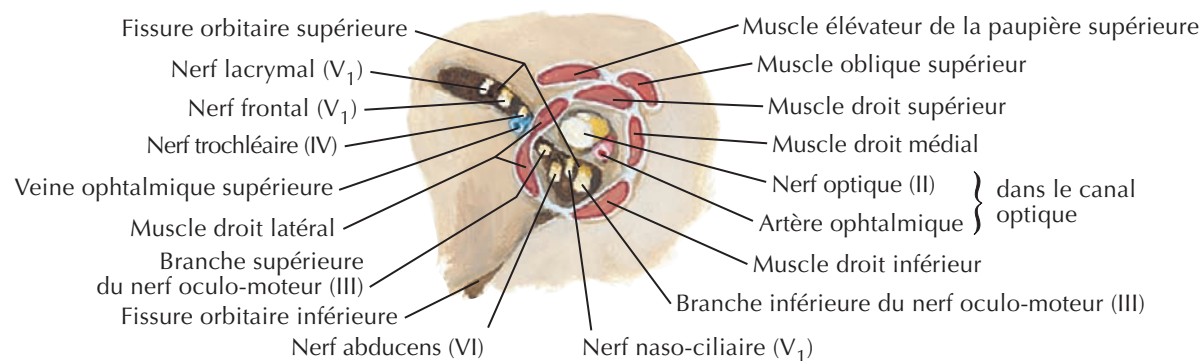
Coupe horizontale



Coupe frontale

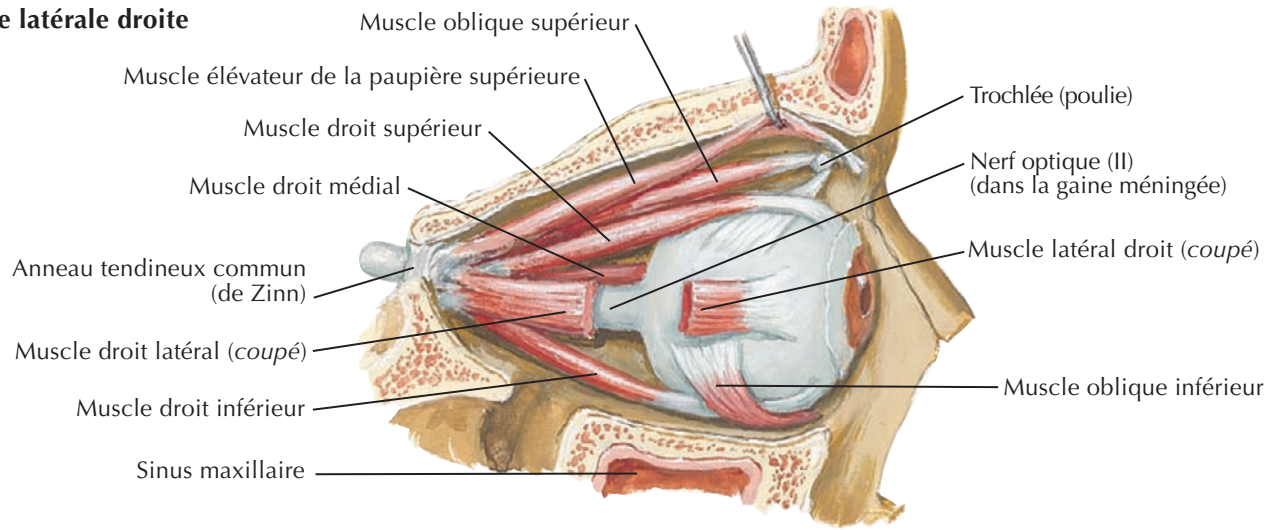


Insertions musculaires et nerfs et vaisseaux pénétrant dans l'orbite

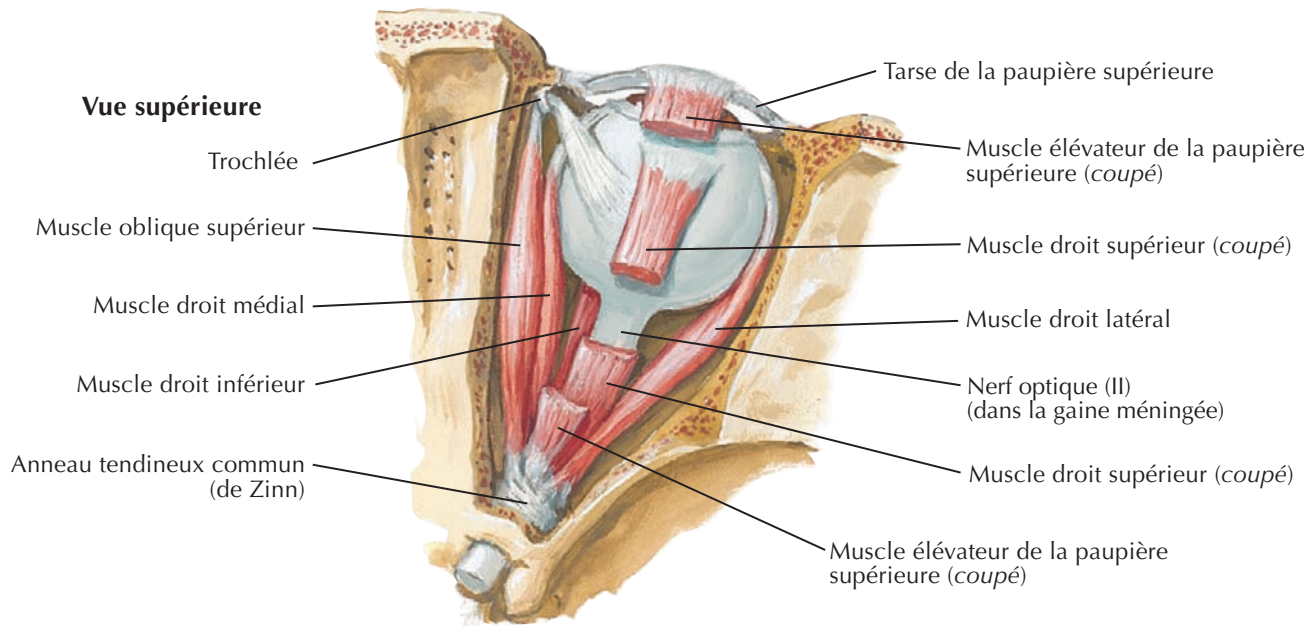


Muscles extrinsèques de l'œil

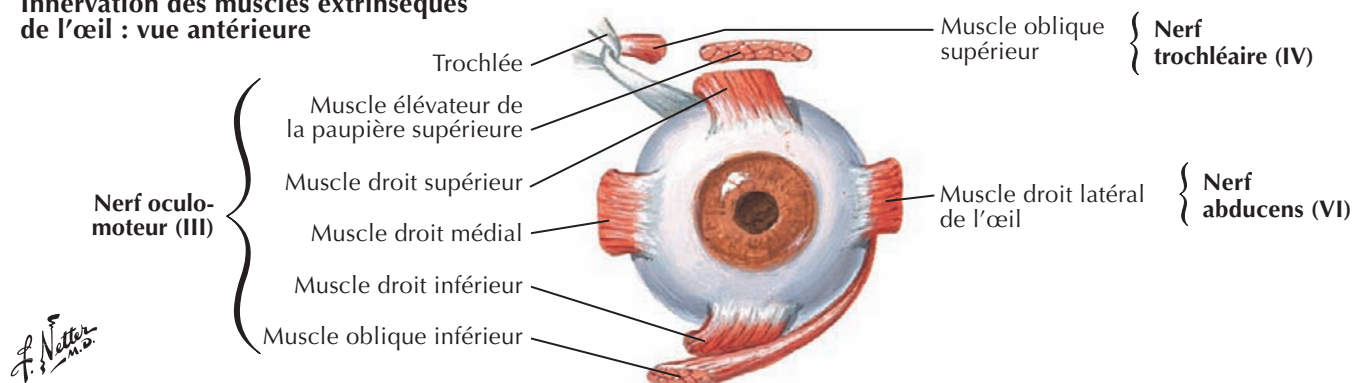
Vue latérale droite



Vue supérieure



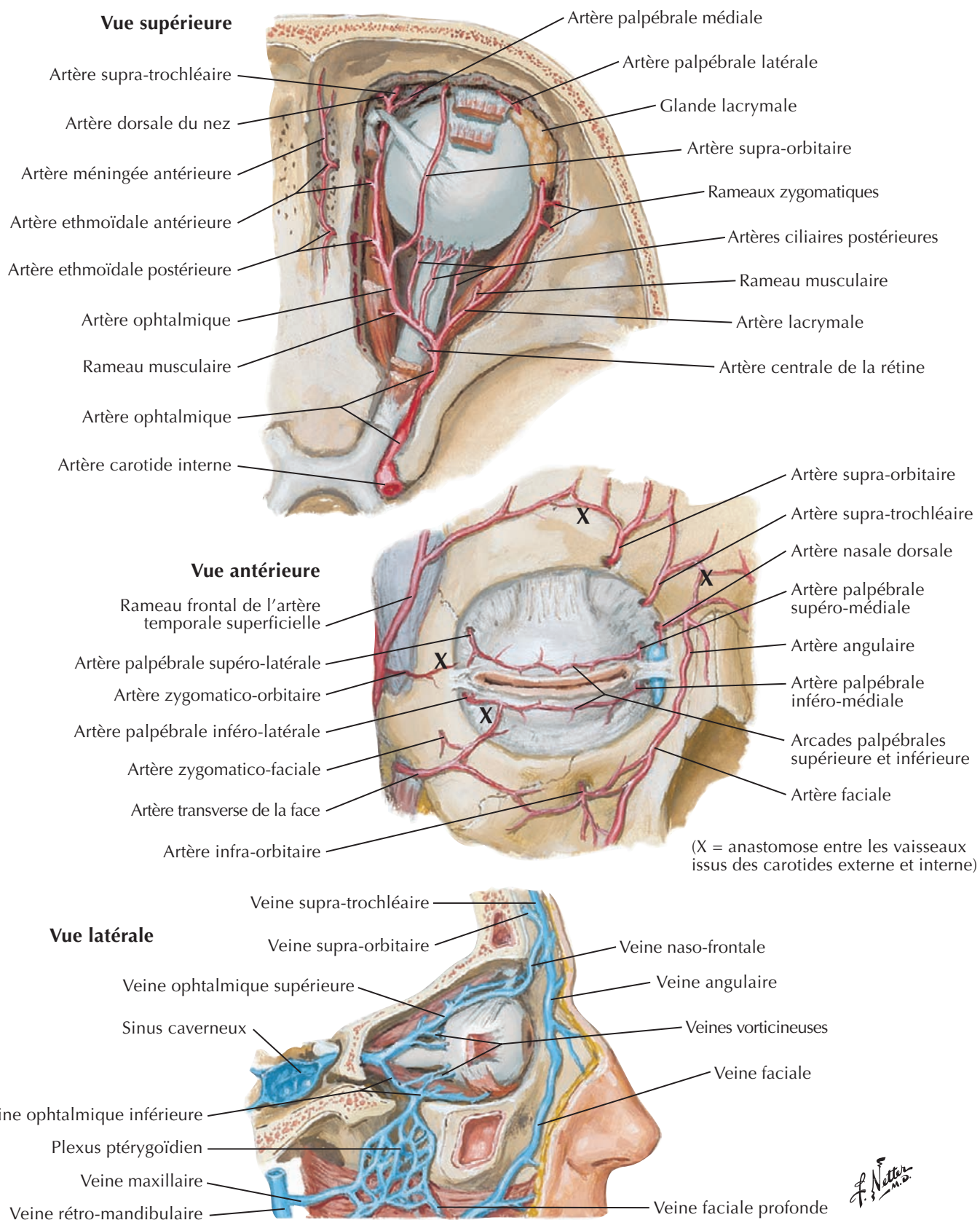
Innervation des muscles extrinsèques de l'œil : vue antérieure





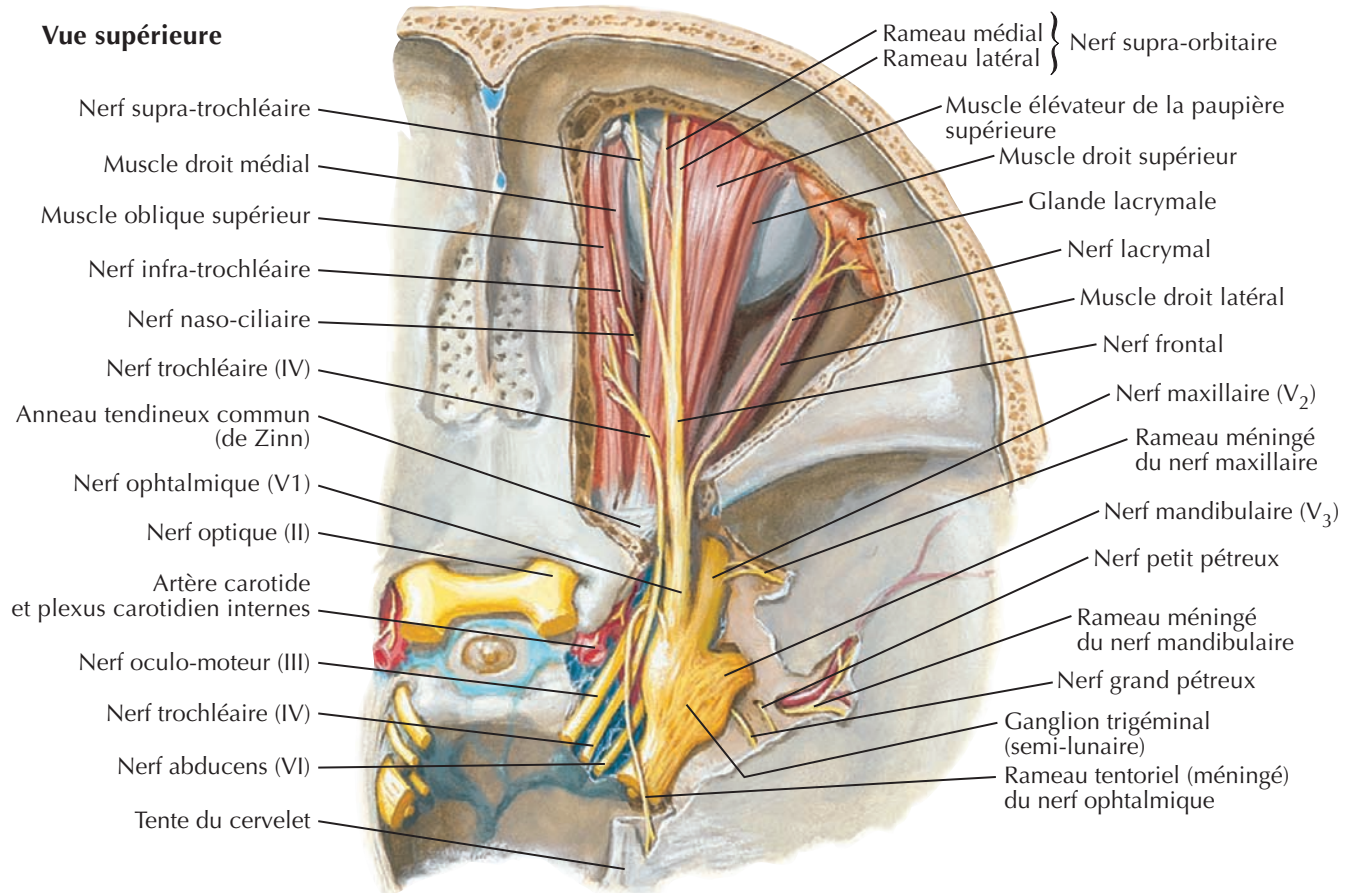
Artères et veines de l'orbite et des paupières

Voir aussi Planches 3, 103

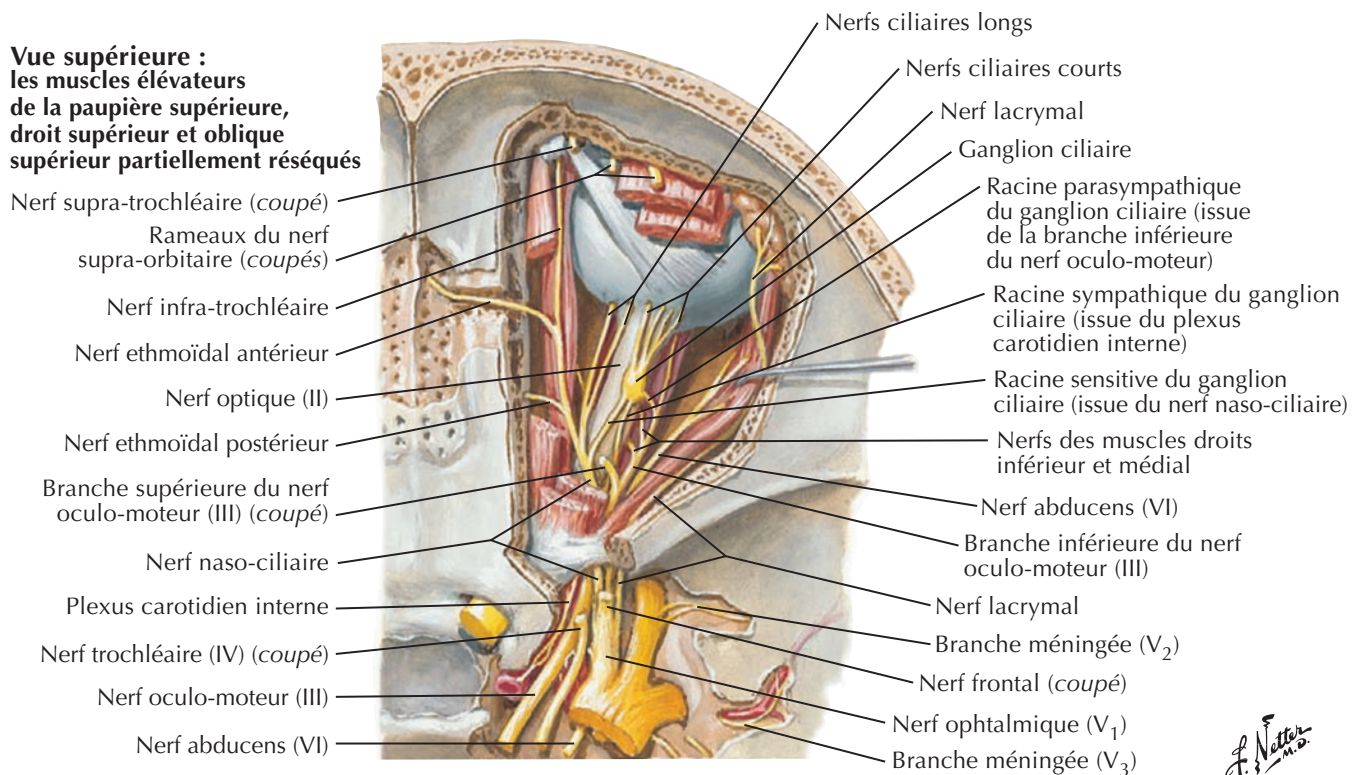


F. Netter M.D.

Voir aussi Planches 44, 120, 131

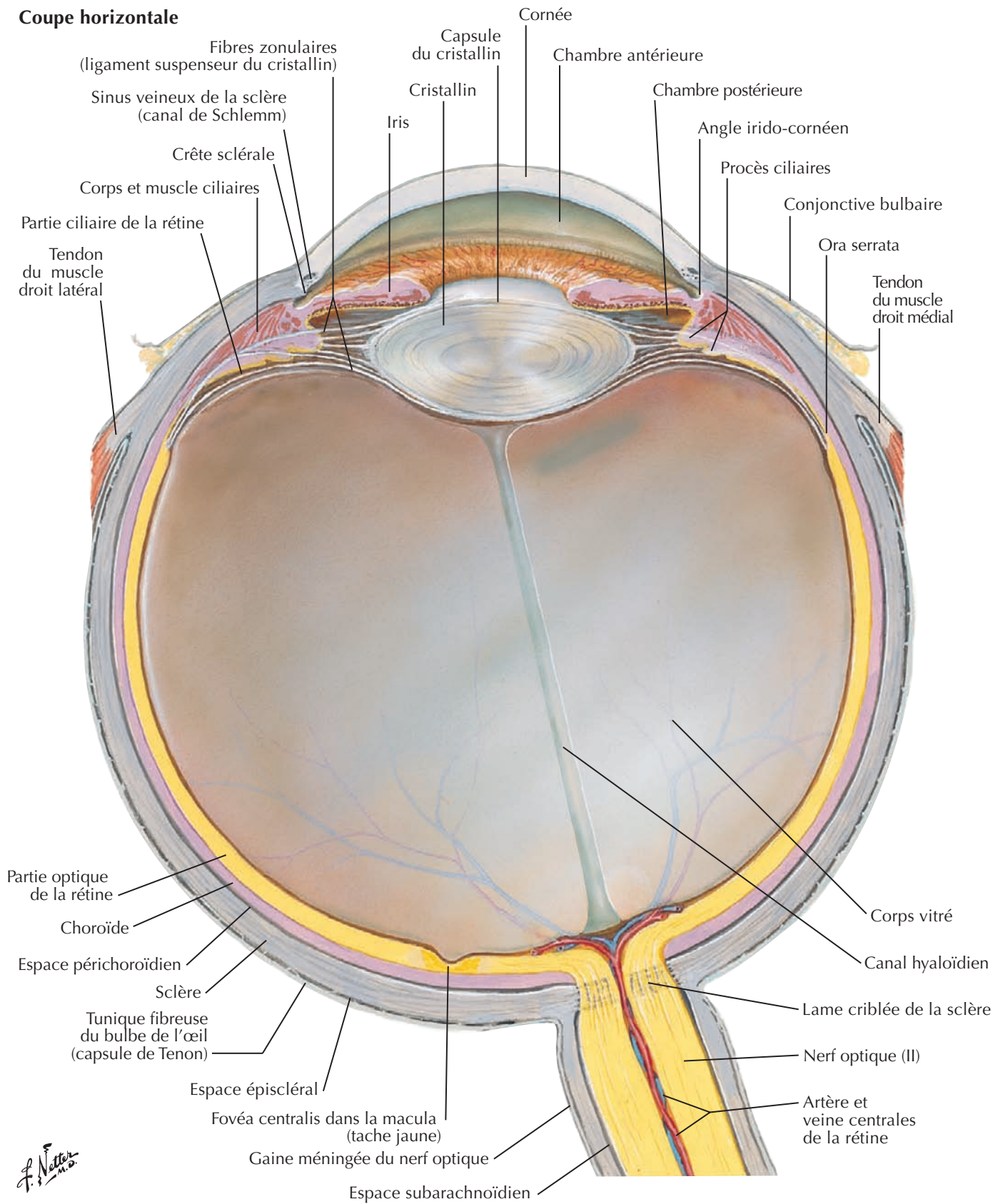


**Vue supérieure :
les muscles élévateurs
de la paupière supérieure,
droit supérieur et oblique
supérieur partiellement réséqués**

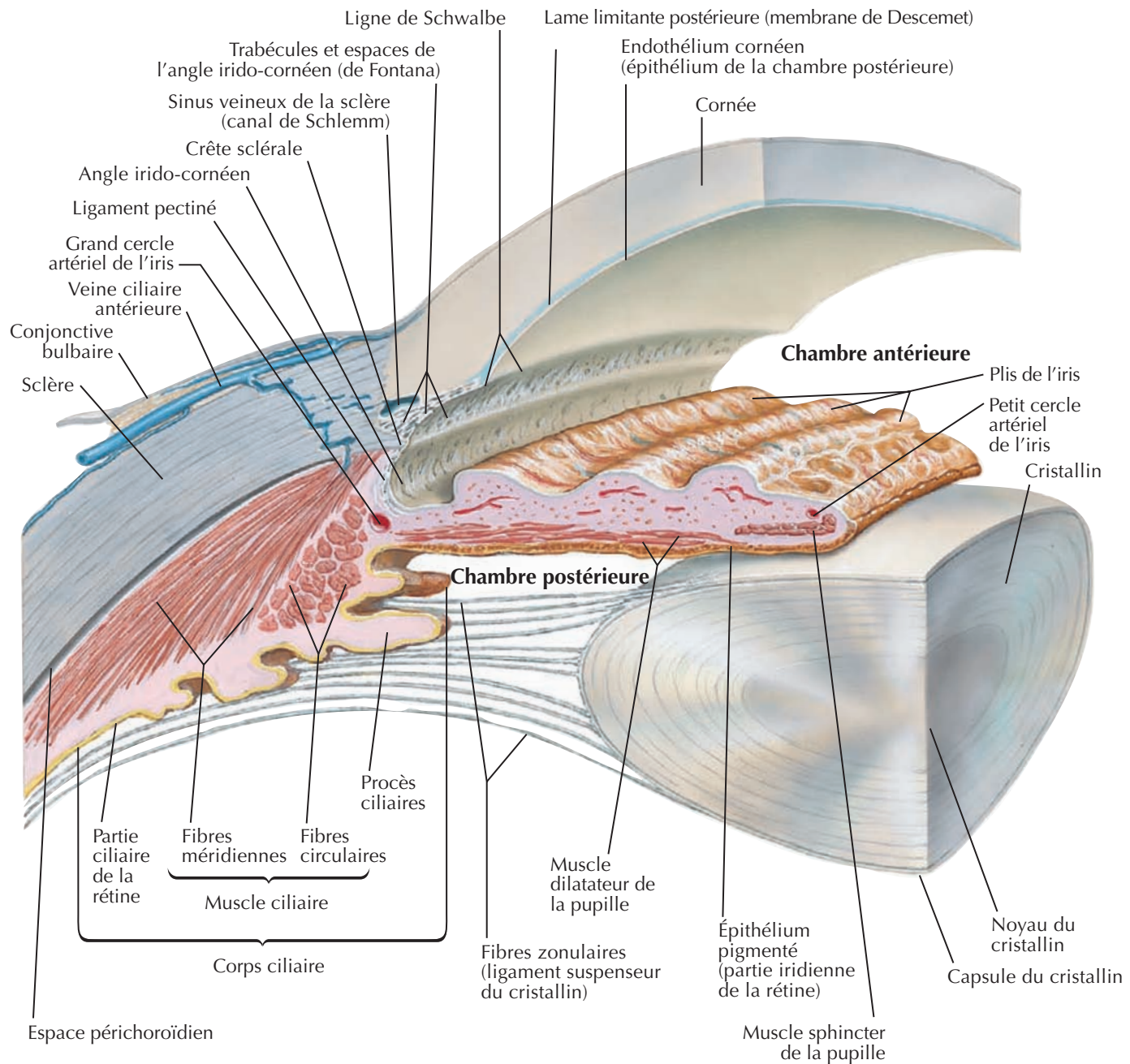




Coupe horizontale



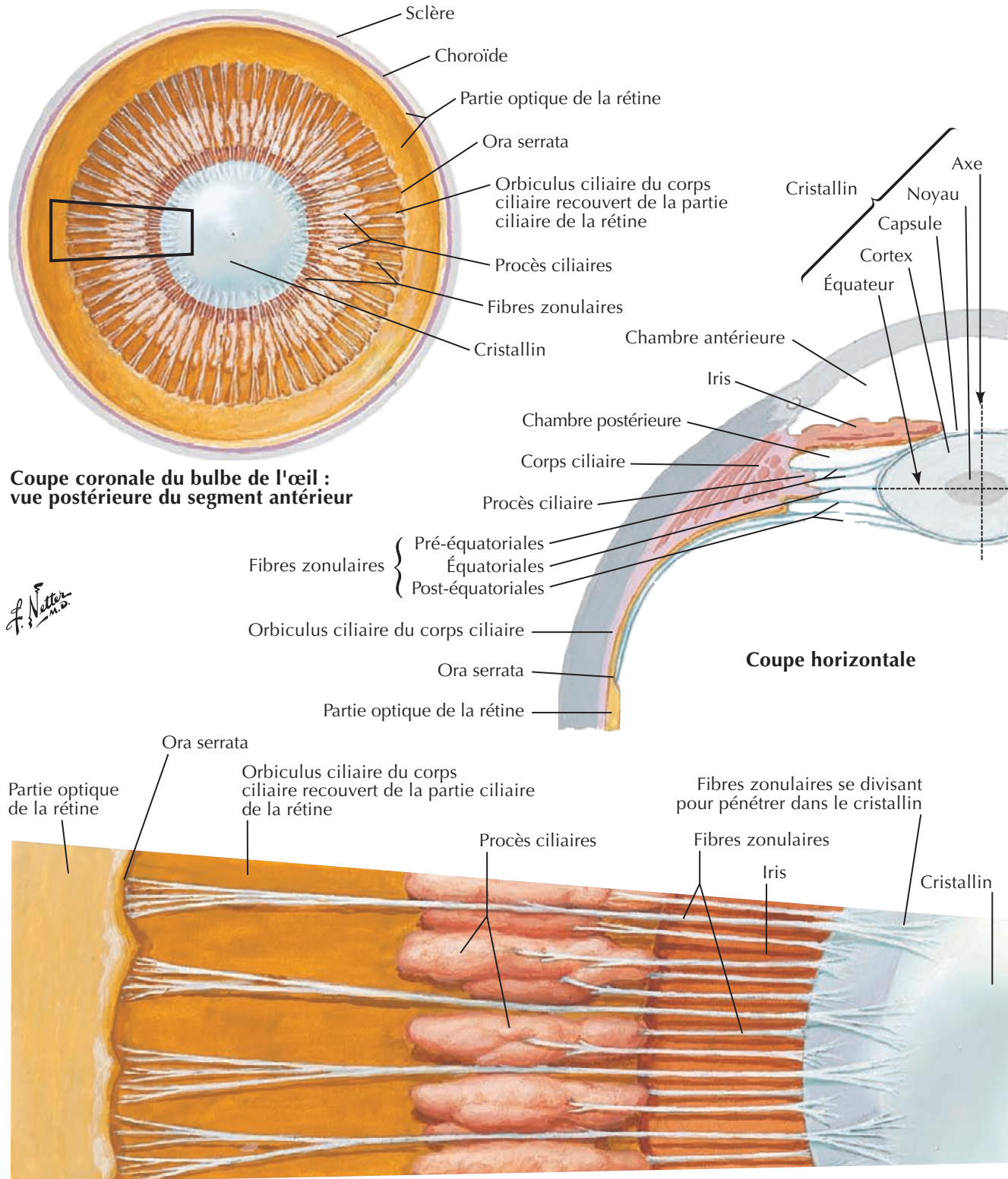
Chambres antérieure et postérieure de l'œil



Note : par souci de clarté, il est représenté un seul plan de fibres zonulaires ; en fait, ces fibres entourent complètement l'équateur du cristallin

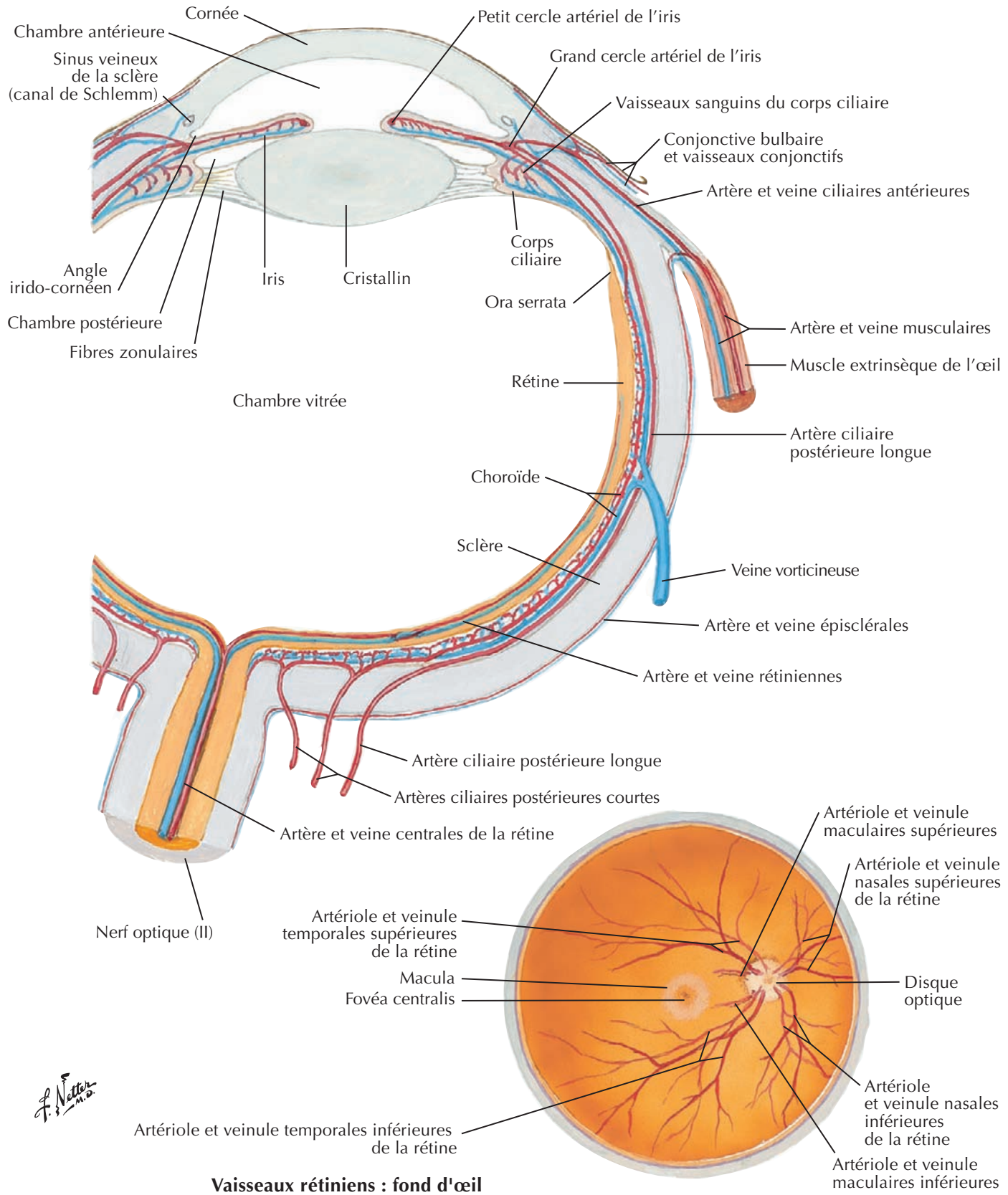
F. Netter M.D.

Cristallin et structures de maintien



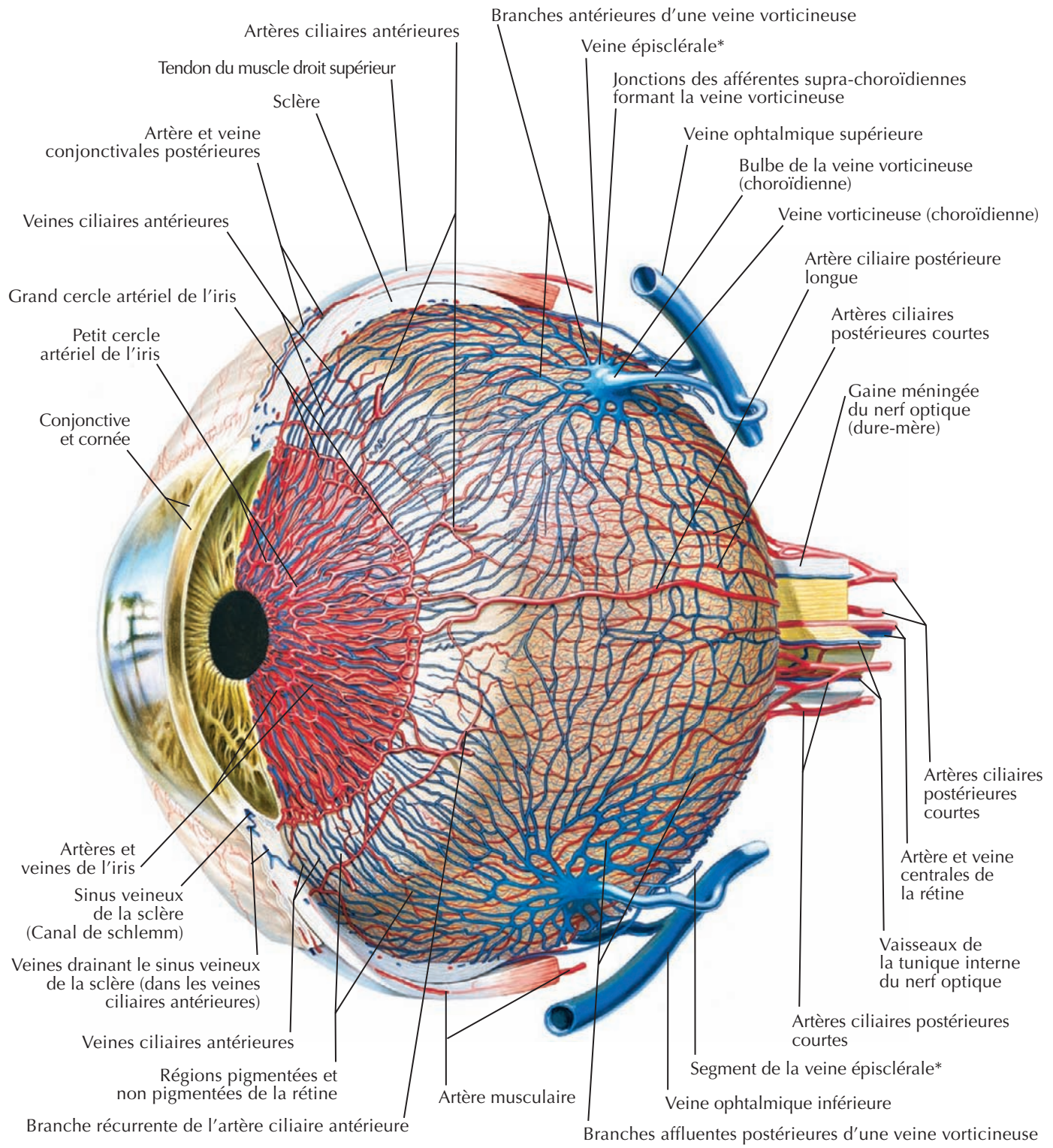
Artères et veines intrinsèques de l'œil

Voir aussi **Planche 85**





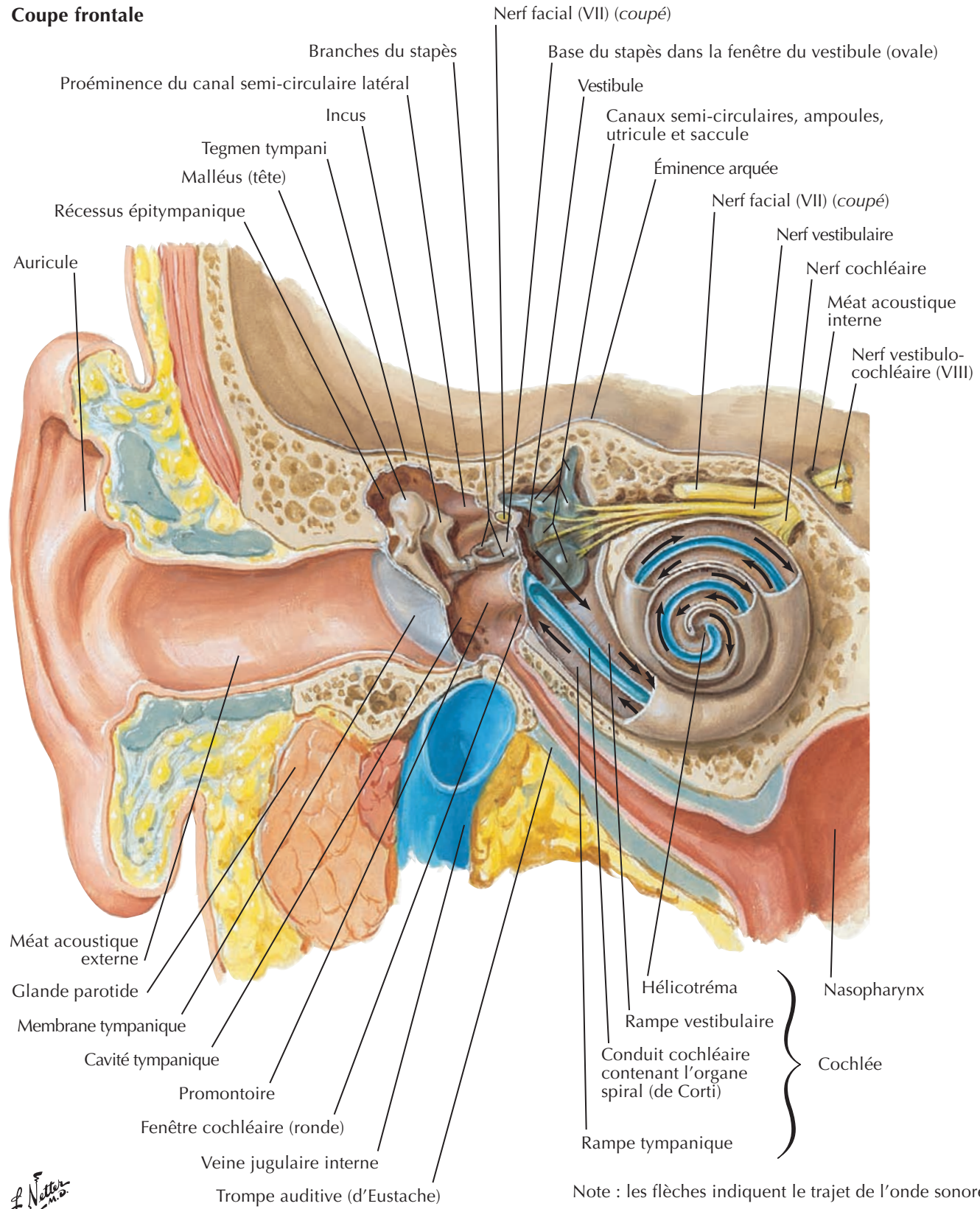
Organisation des vaisseaux à l'intérieur de la choroïde (tunique vasculaire) de l'œil



*Les veines épisclérales sont montrées ici s'anastomosant avec les veines vorticineuses de façon normale; cependant, elles se drainent aussi dans les veines ciliaires antérieures.

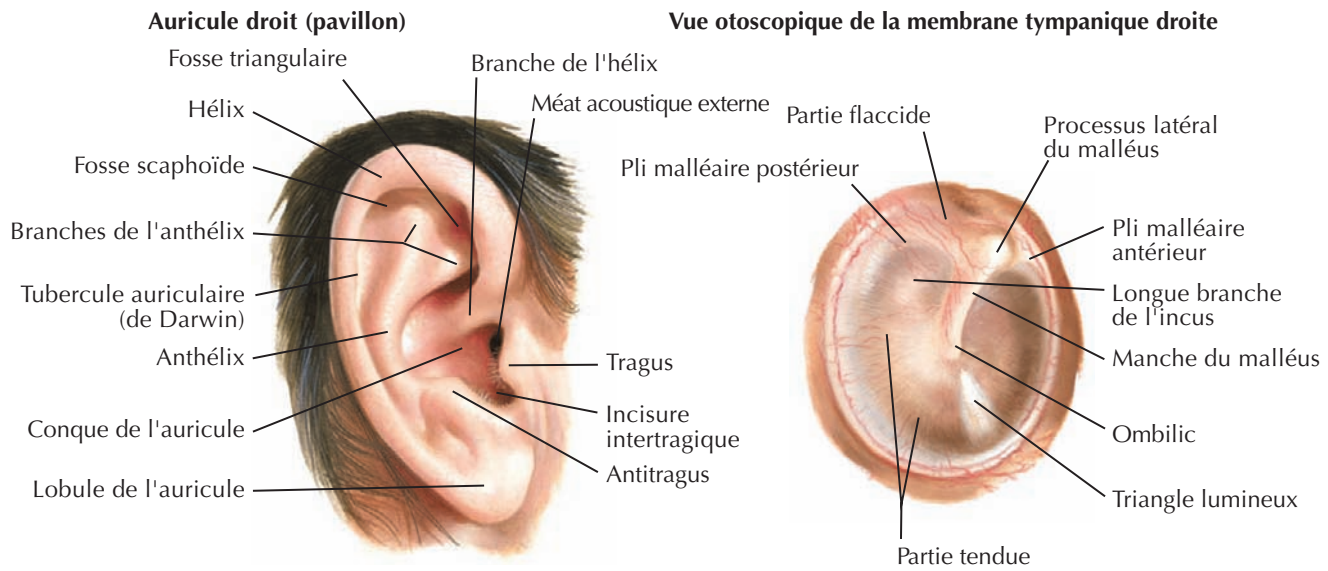
C. Machado
—M.D.

Coupe frontale

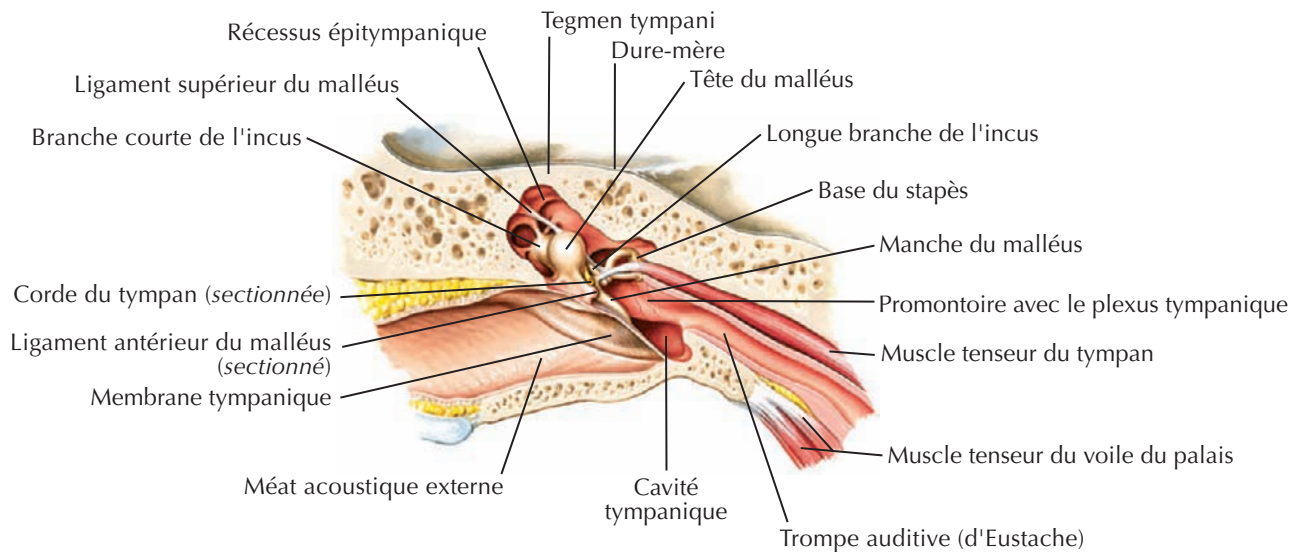


F. Natta

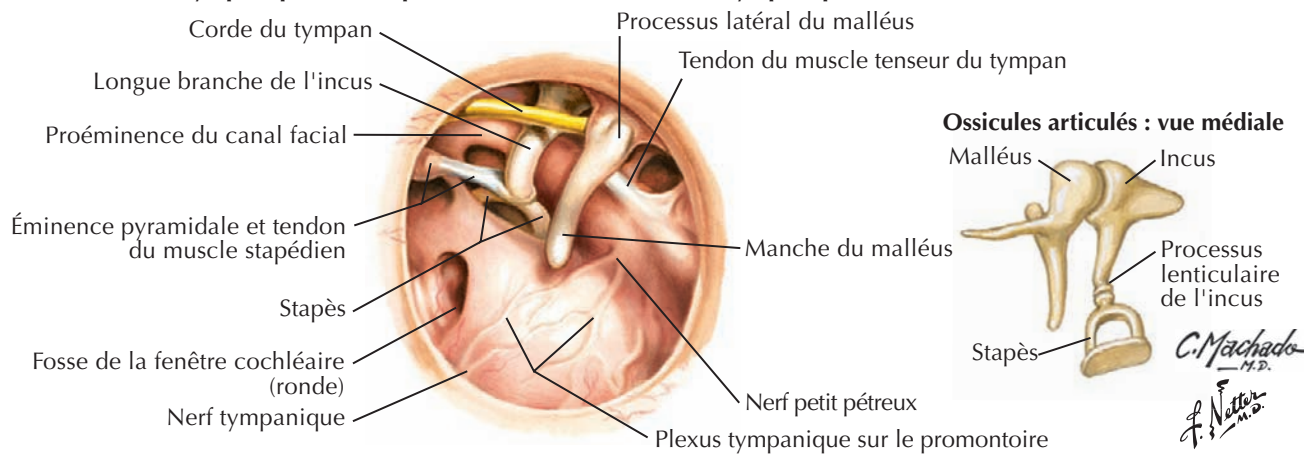
Oreille externe et cavité tympanique



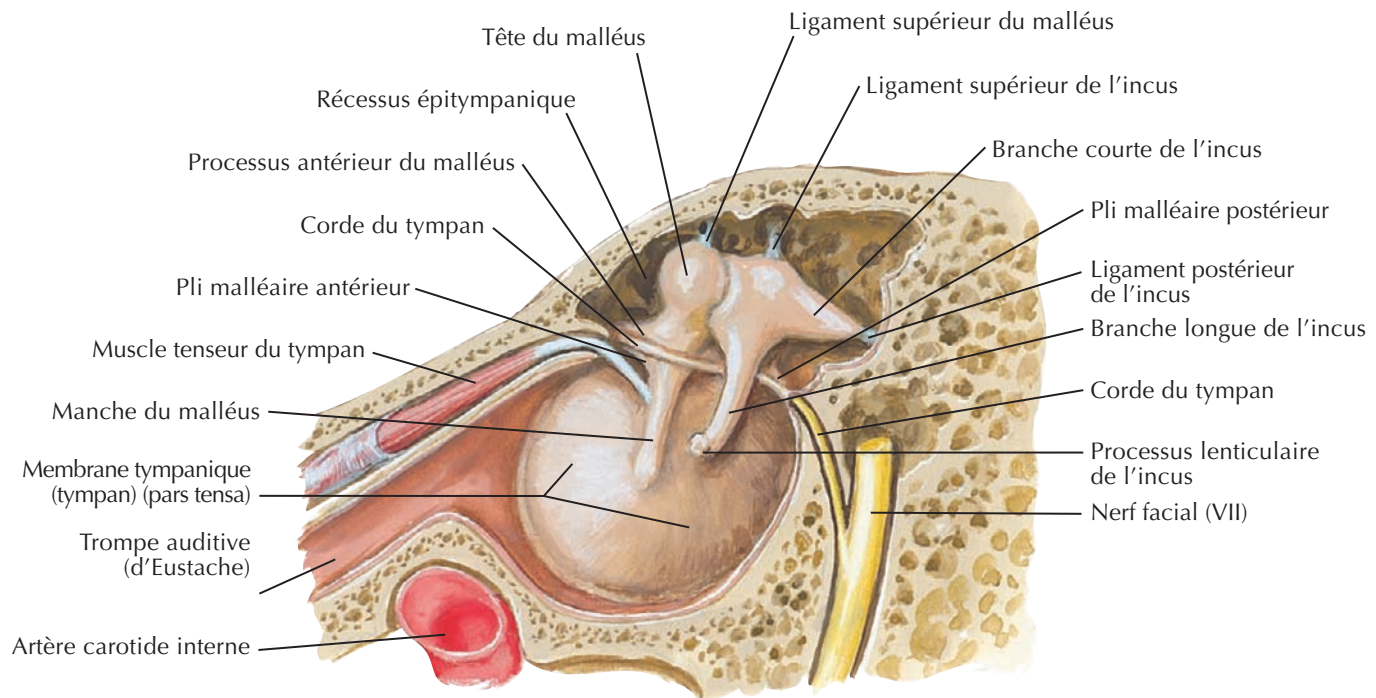
Coupe coronale oblique du méat acoustique externe et de l'oreille moyenne (cavité tympanique)



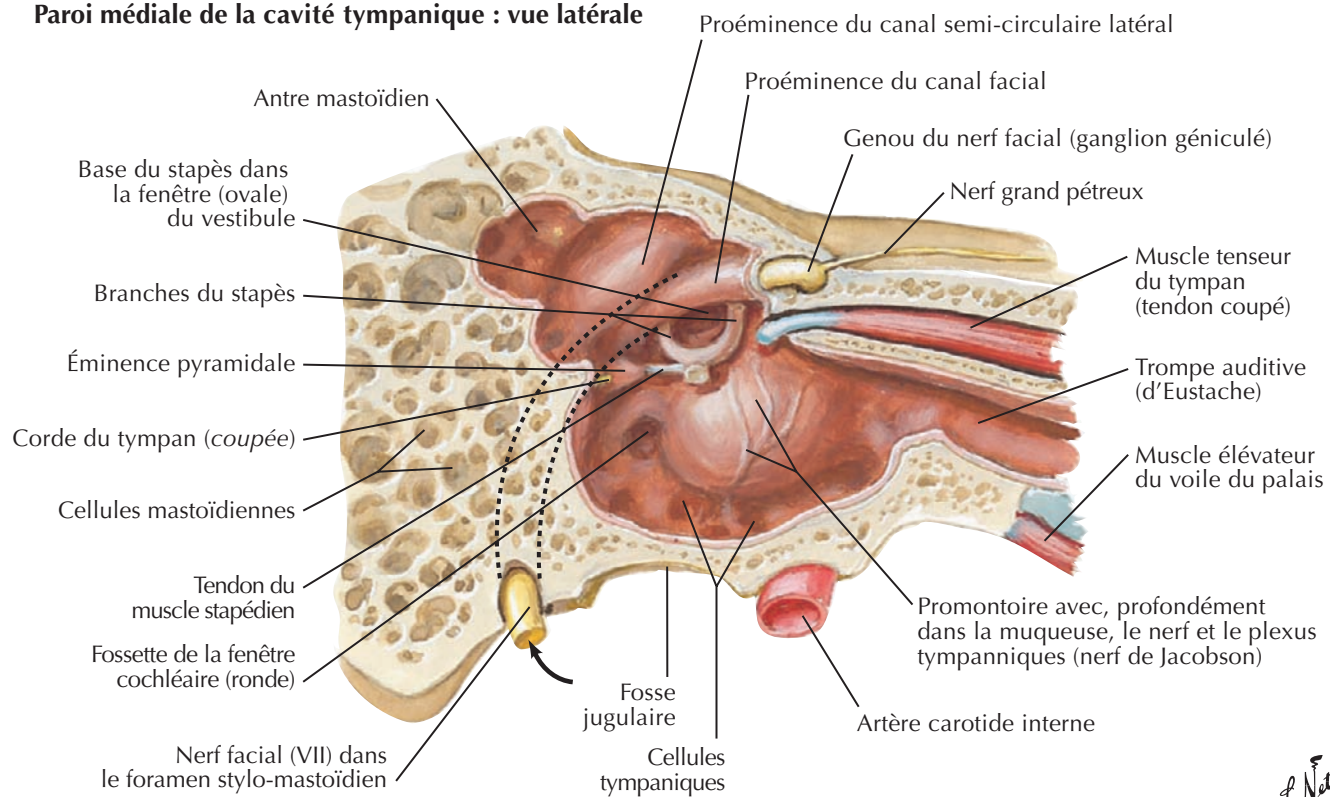
Cavité tympanique droite après ablation de la membrane tympanique (vue latérale)



Paroi latérale de la cavité tympanique : vue médiale



Paroi médiale de la cavité tympanique : vue latérale

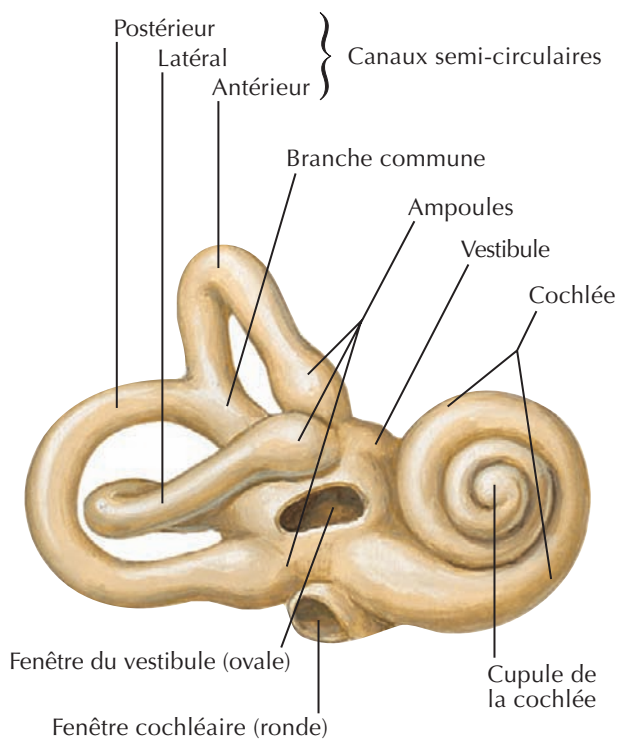




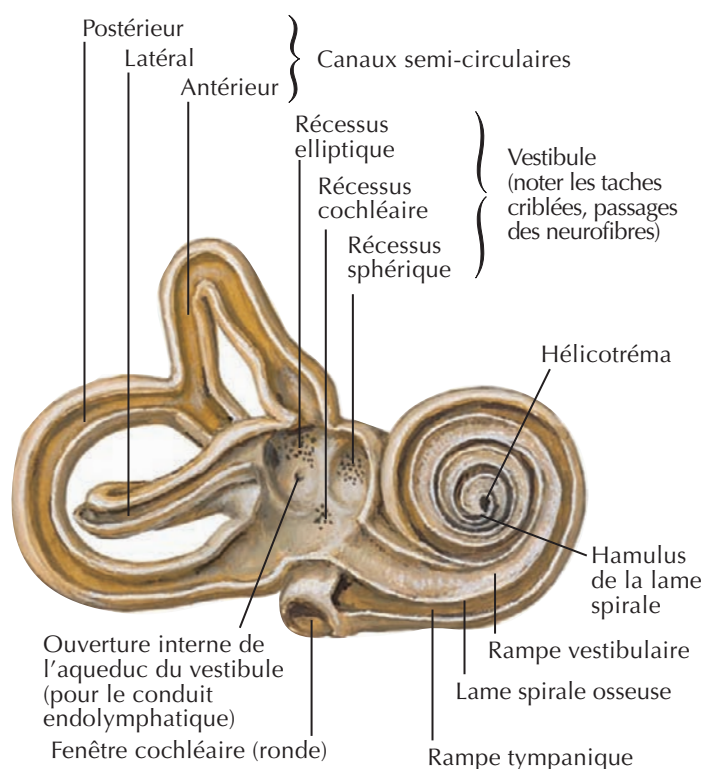
Os et labyrinthe membraneux

Voir aussi **Planche 123**

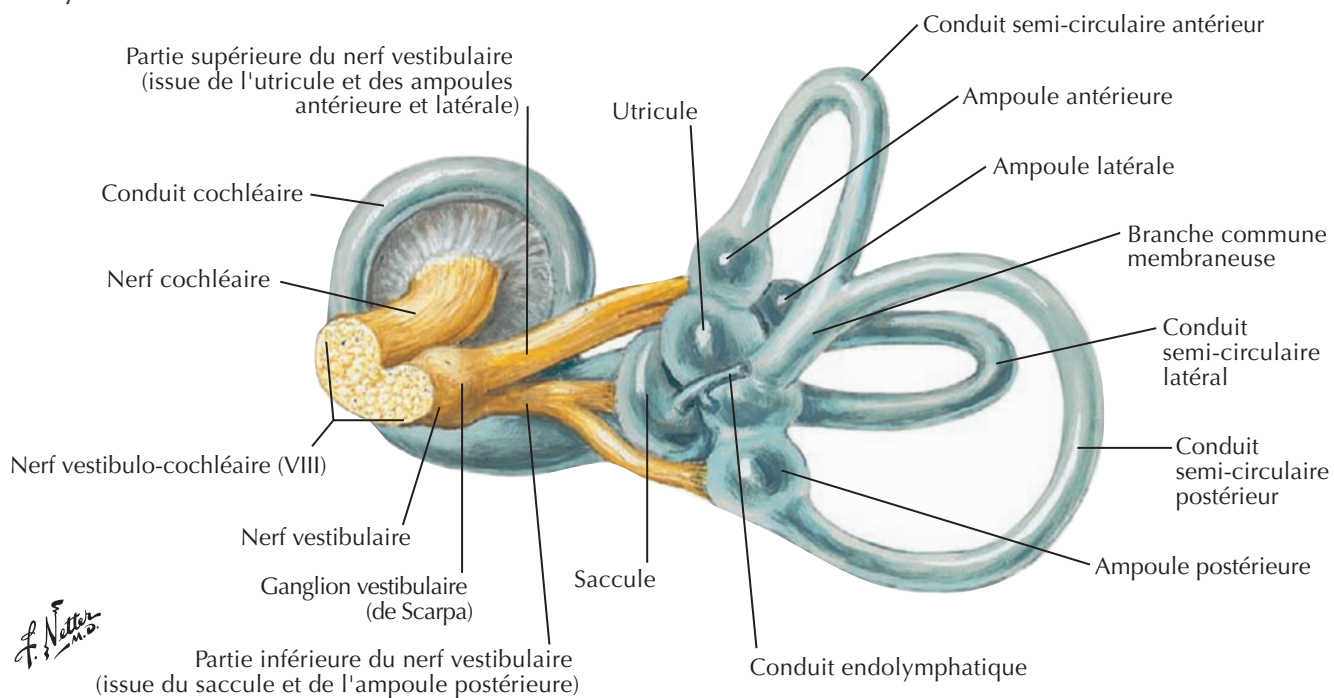
**Labyrinthe osseux droit (capsule otique),
vue antéro-latérale : après ablation de l'os environnant**



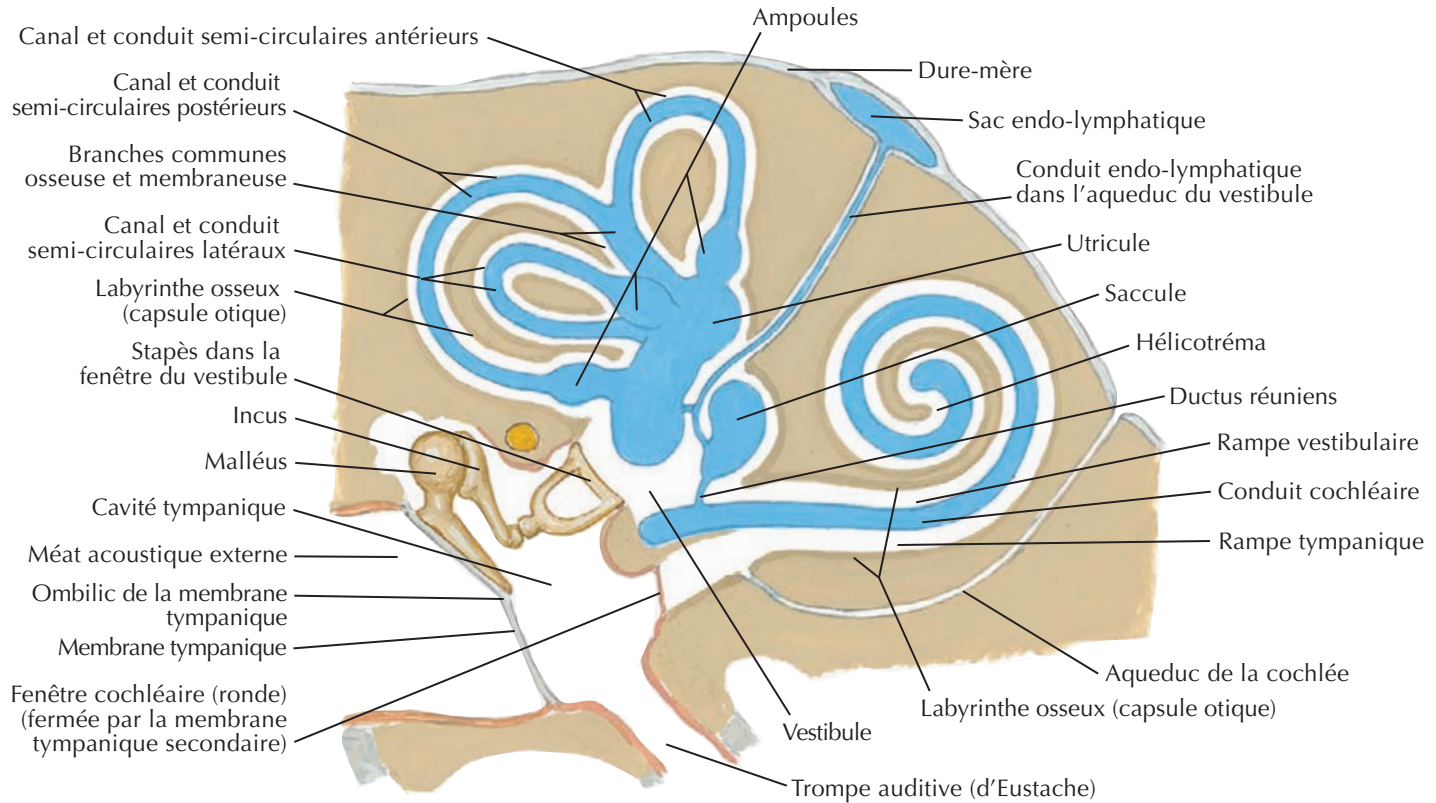
**Labyrinthe osseux droit (capsule otique) disséqué :
labyrinthe membraneux ôté**



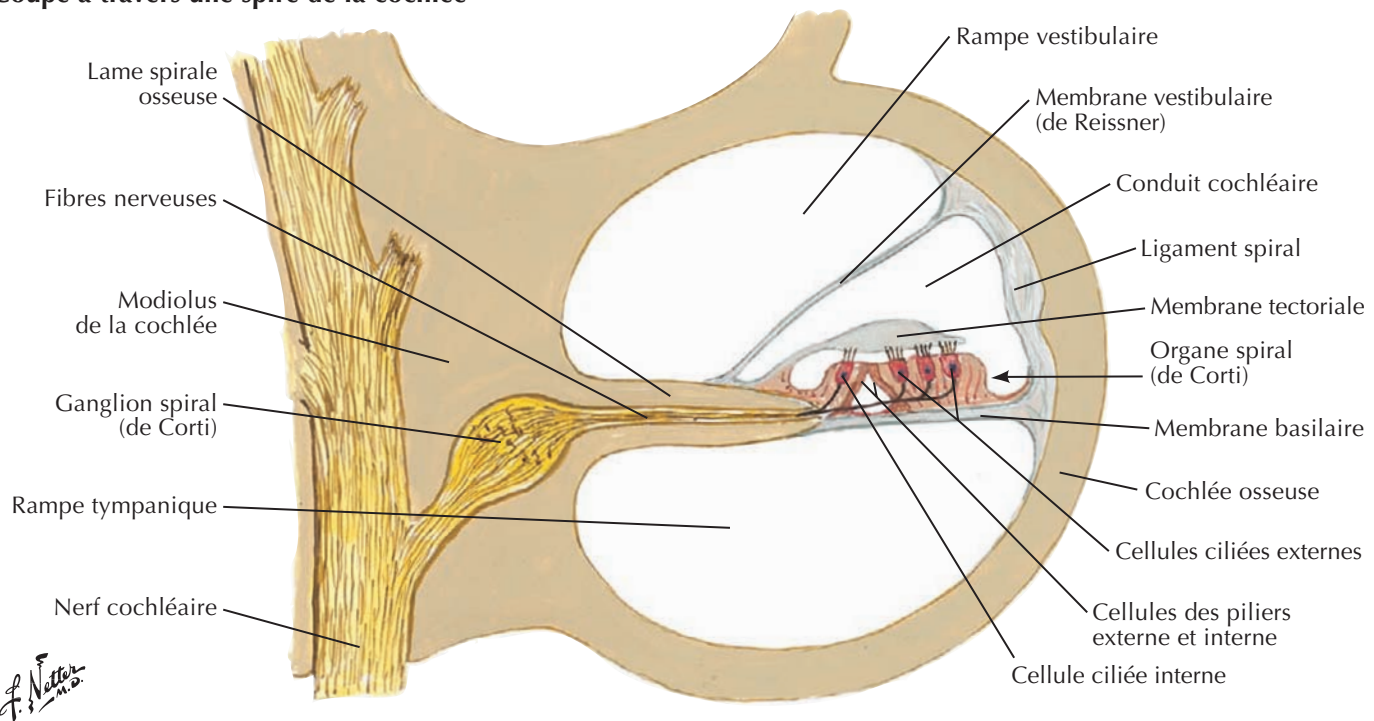
Labyrinthe membraneux droit avec ses nerfs : vue médiale



Labyrinthes osseux et membraneux : schéma



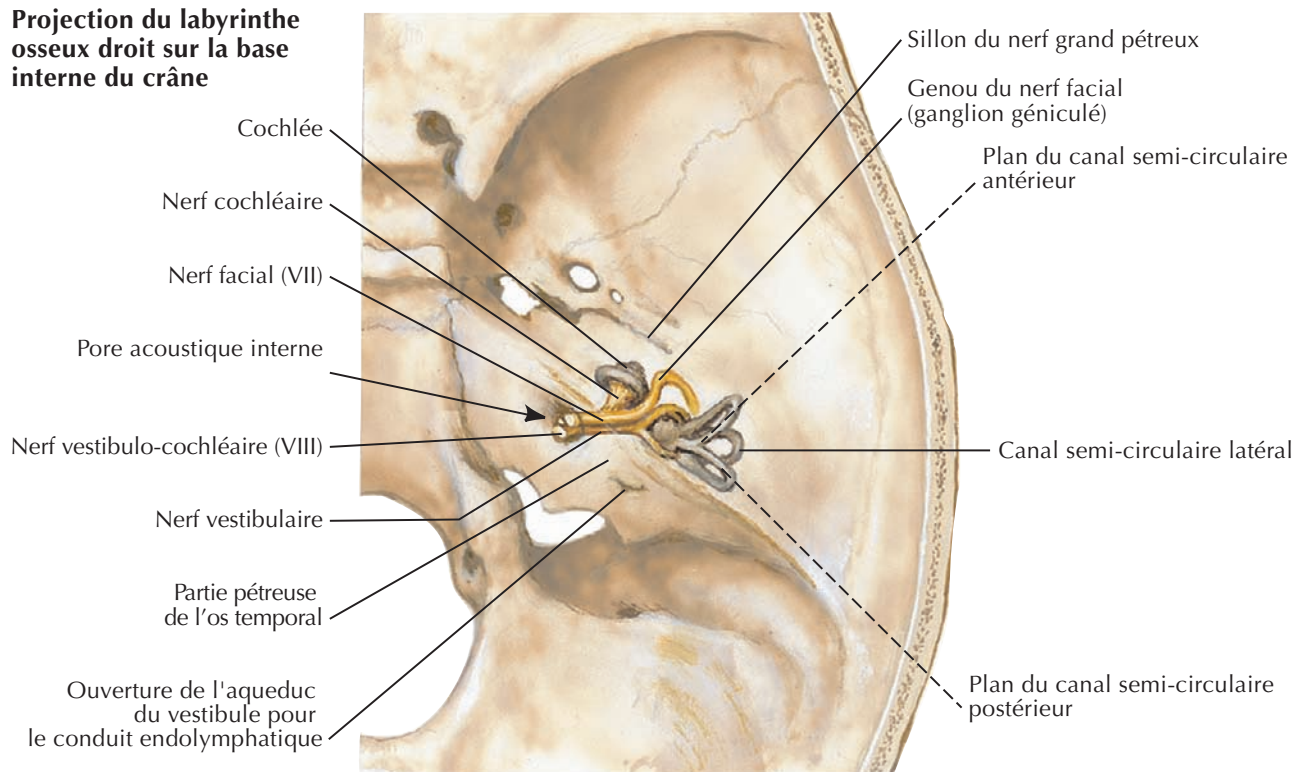
Coupe à travers une spire de la cochlée



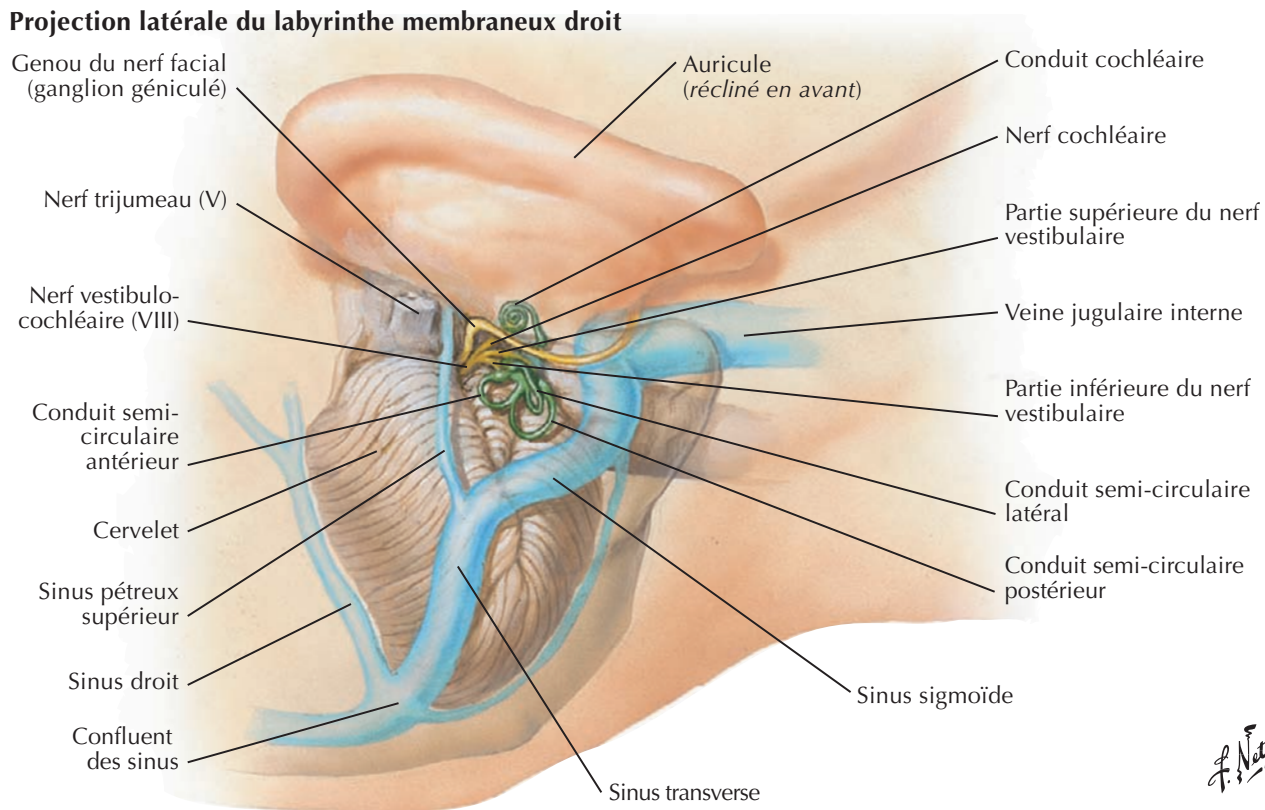
Orientation du labyrinthe dans le crâne



Projection du labyrinthe osseux droit sur la base interne du crâne

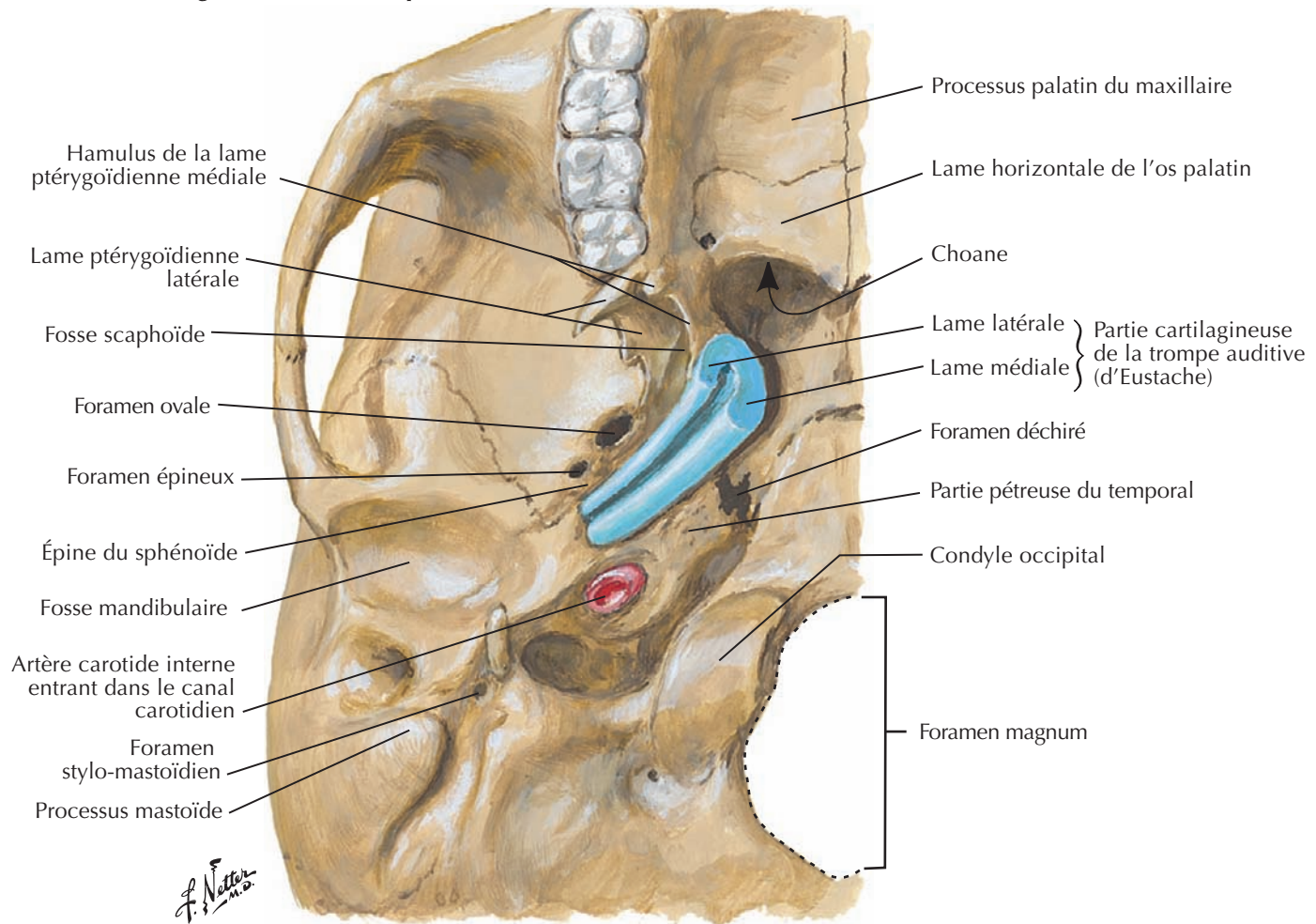


Projection latérale du labyrinthe membraneux droit



F. Netter M.D.

Partie cartilagineuse de la trompe auditive (d'Eustache) au niveau de la base du crâne : vue inférieure

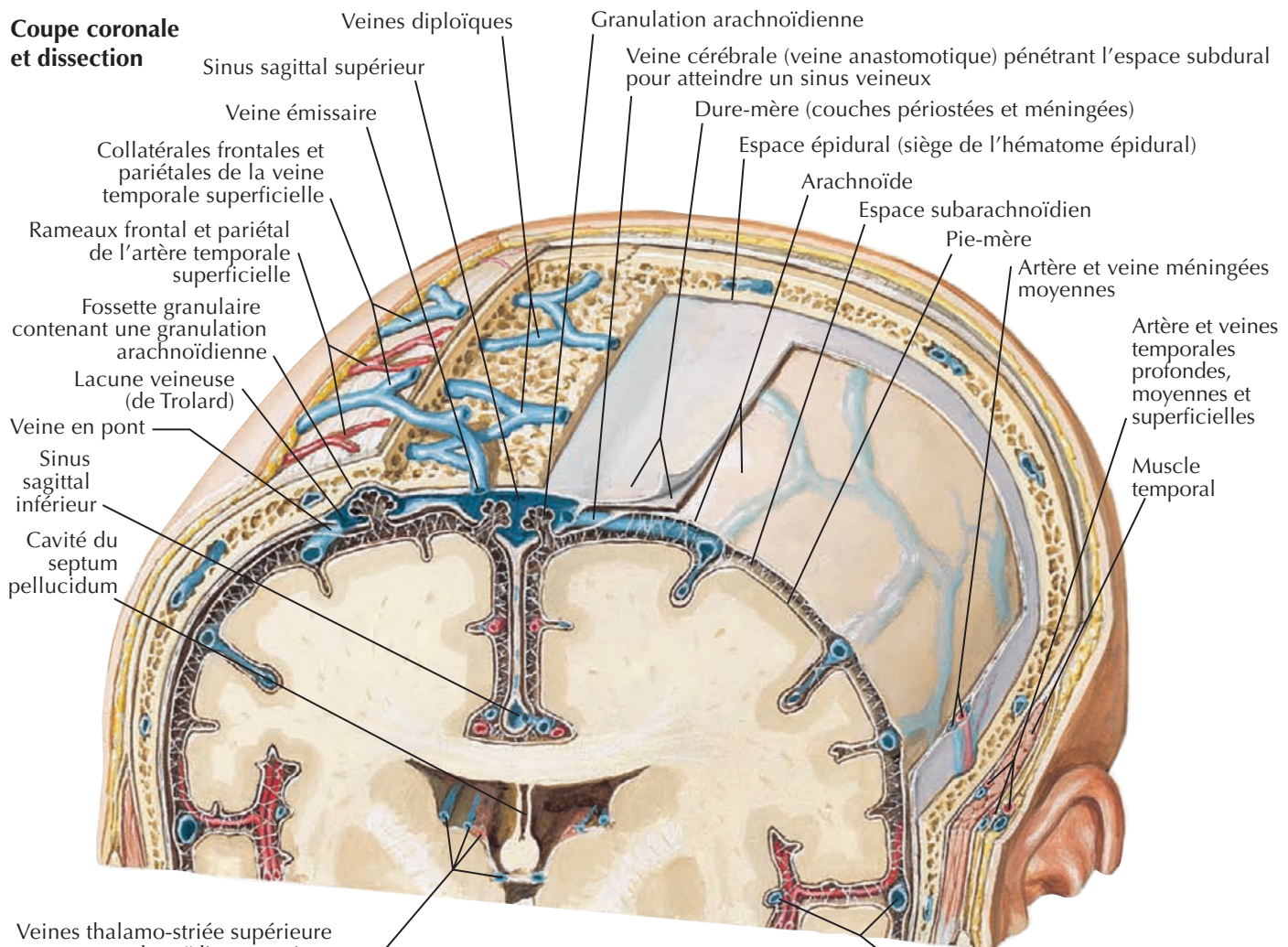


Méninges et veines diploïques



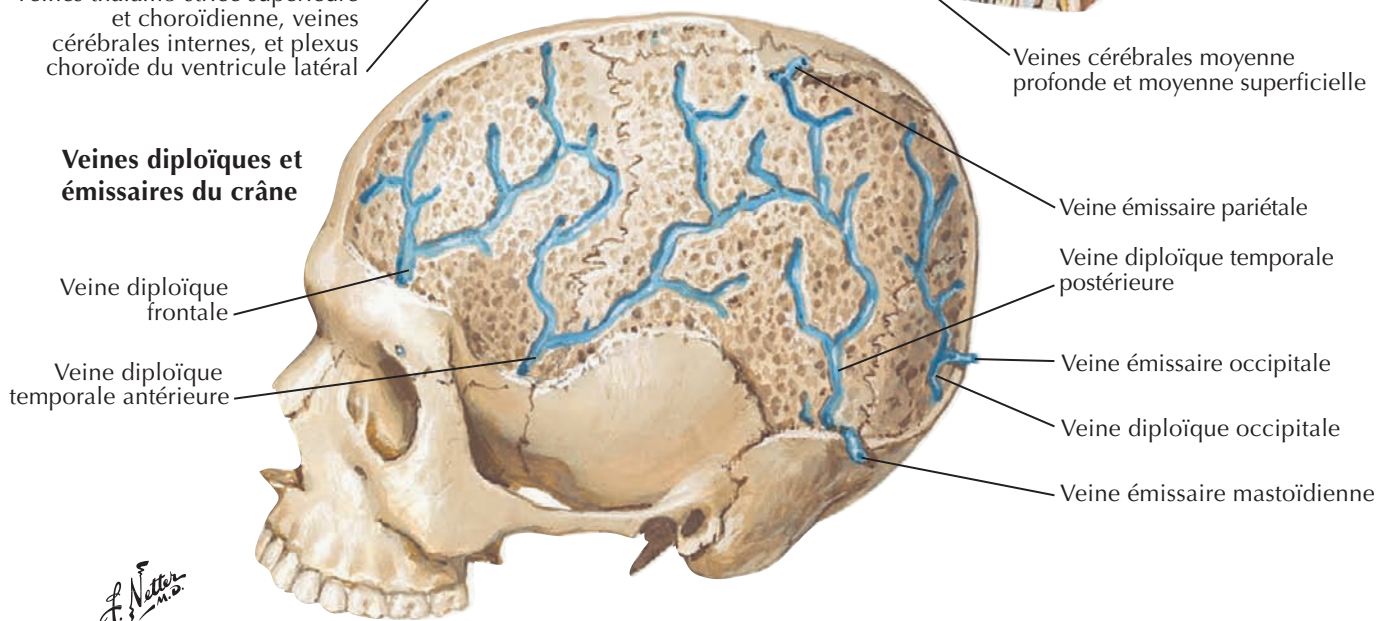
Voir aussi **Planche 3**

Coupe coronale et dissection



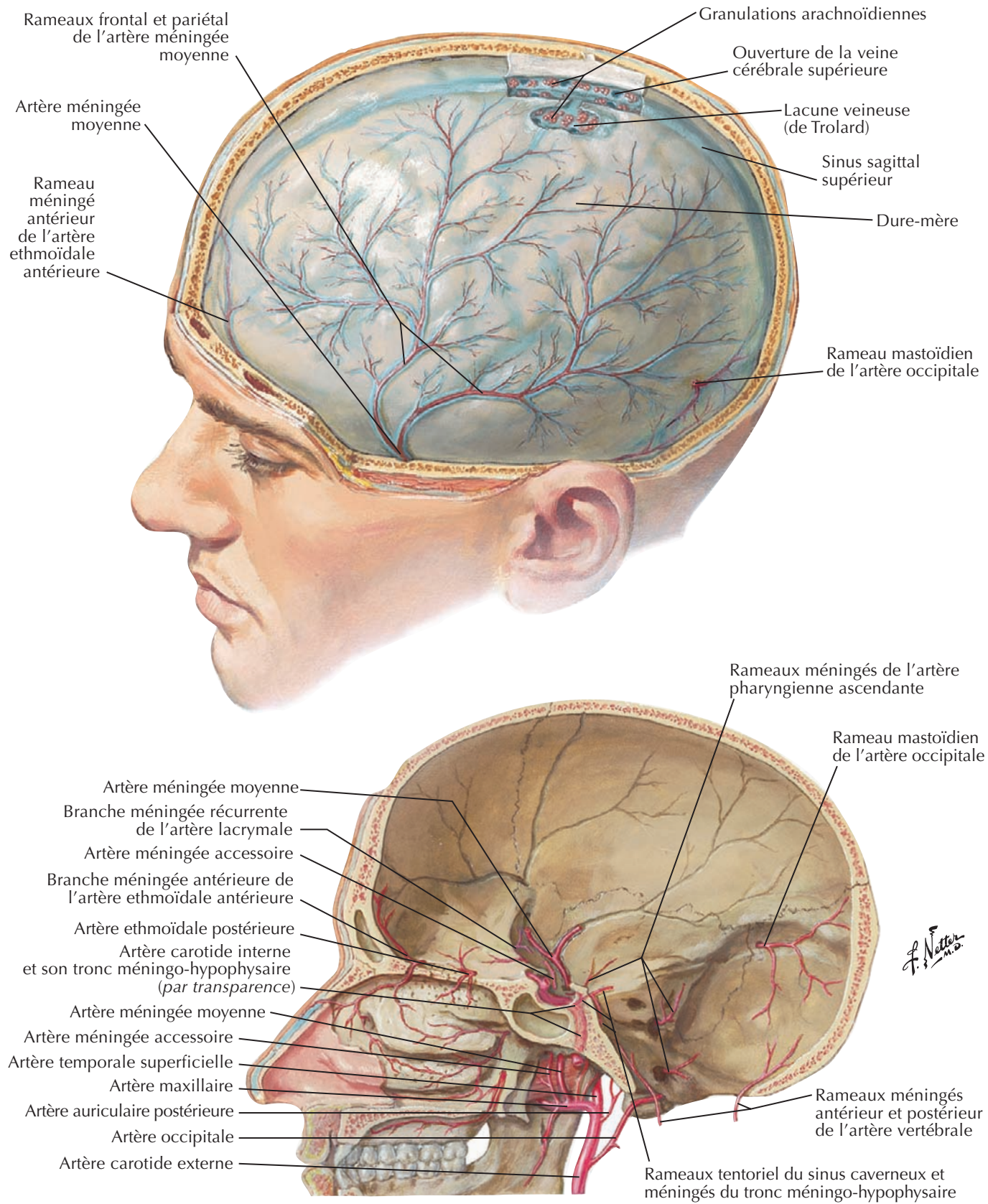
Veines thalamo-striée supérieure et choroïdienne, veines cérébrales internes, et plexus choroïde du ventricule latéral

Veines diploïques et émissaires du crâne



F. Netter M.D.

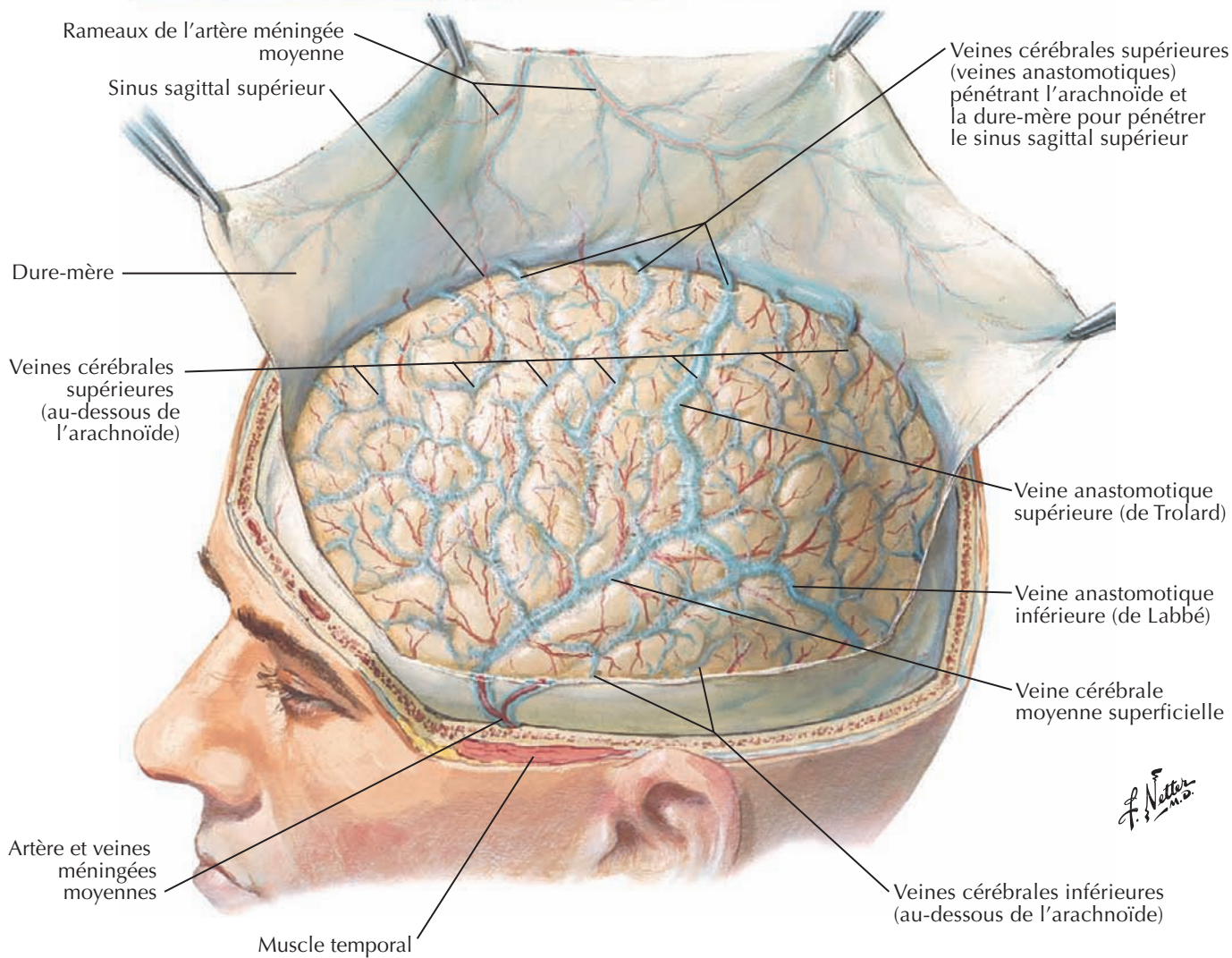
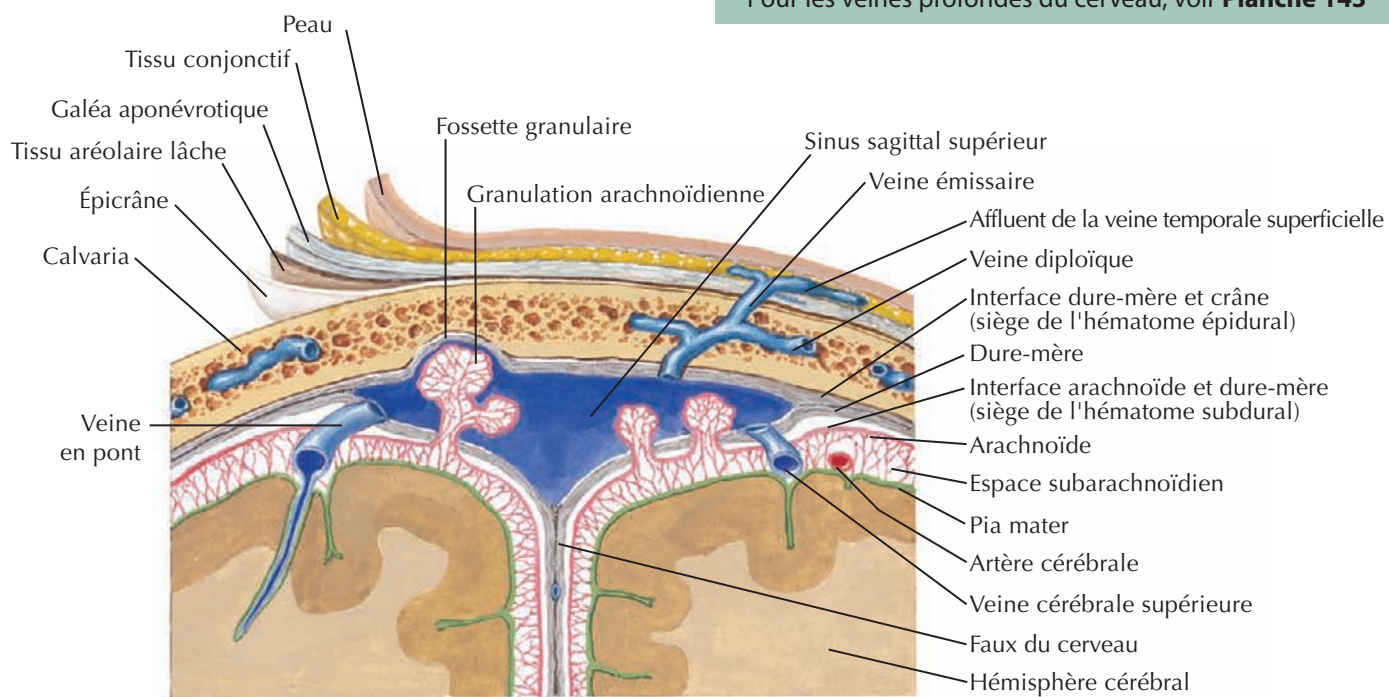
Voir aussi Planches 39, 135



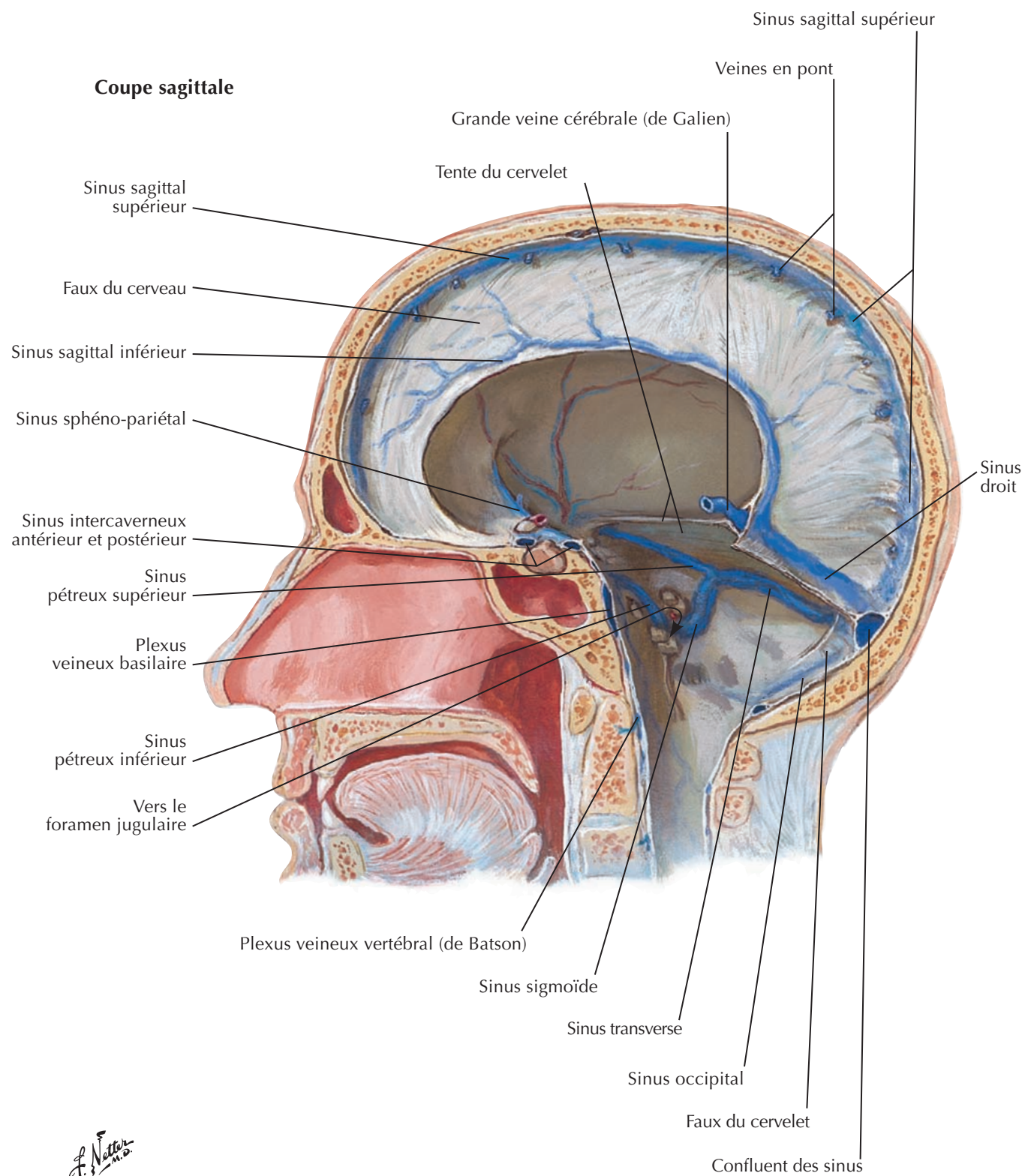


Méninges et veines cérébrales superficielles

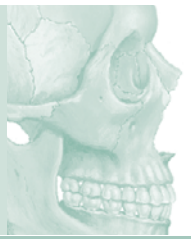Pour les veines profondes du cerveau, voir **Planche 143**



F. Netter M.D.

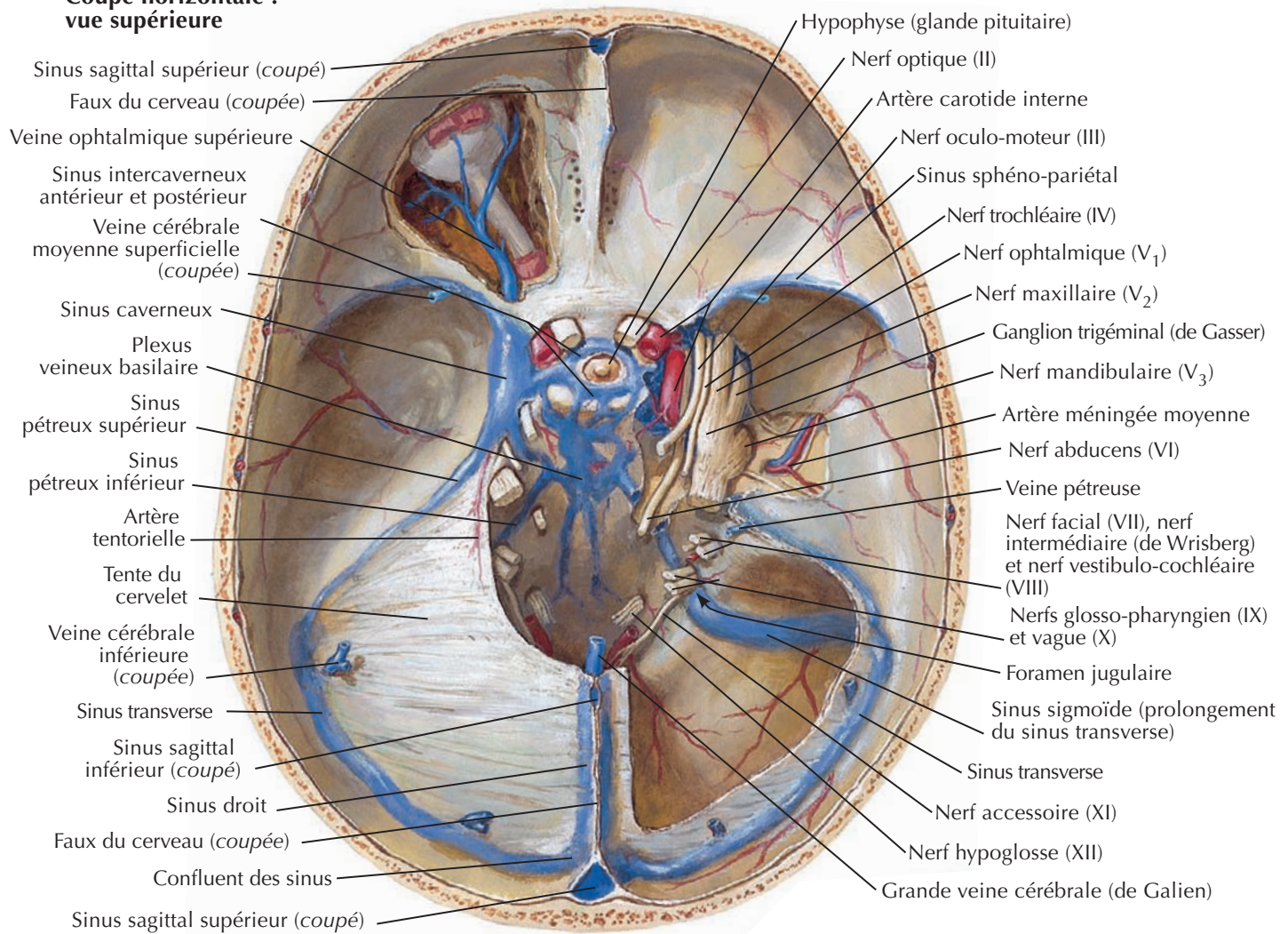


Sinus veineux de la dure-mère (suite)

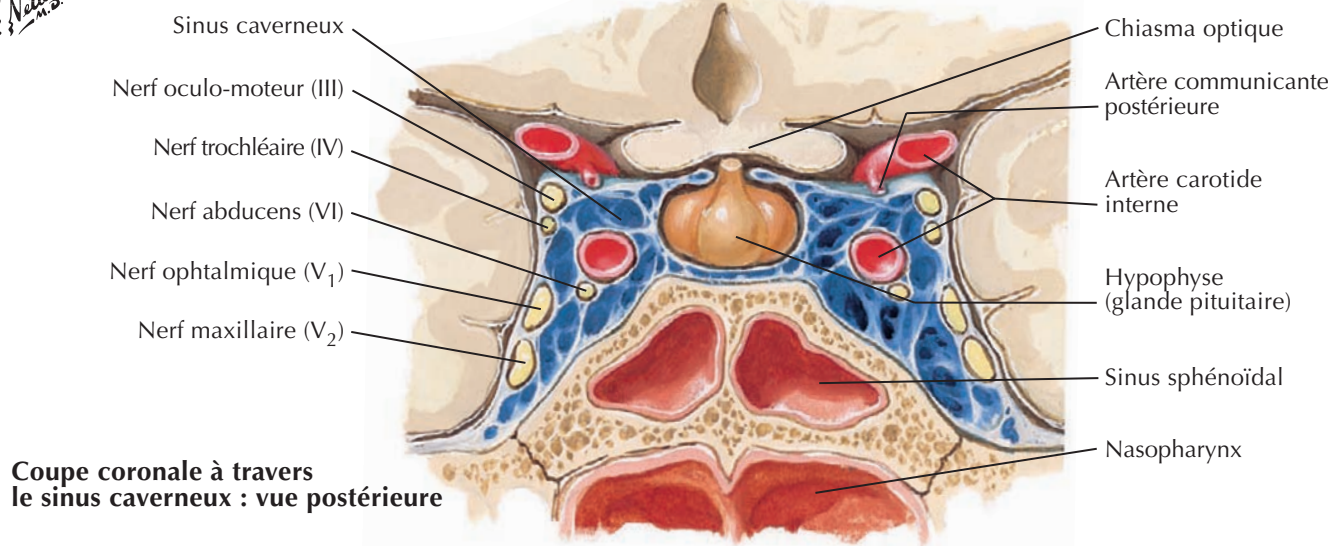


Voir aussi **Planche 85**

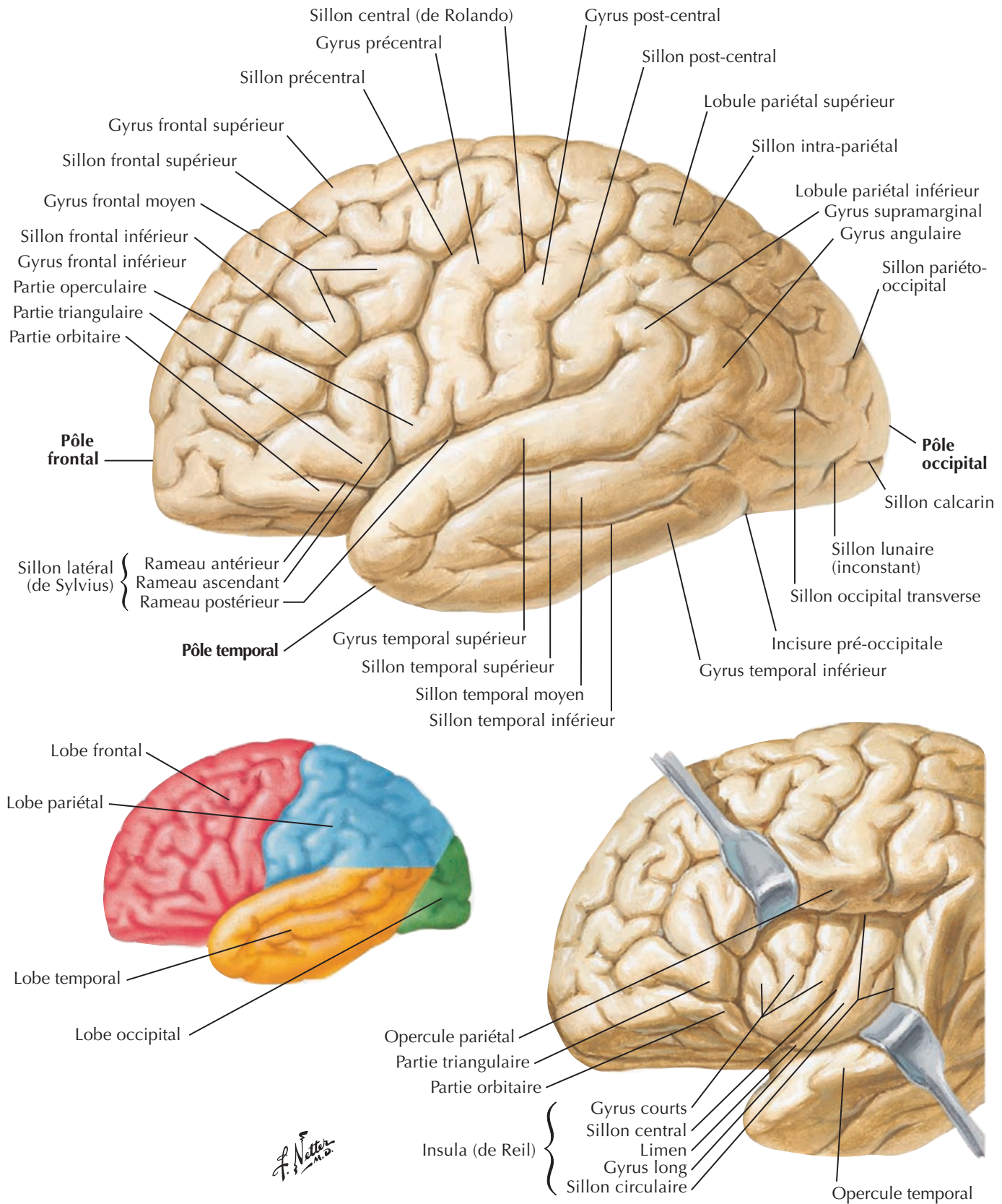
Coupe horizontale : vue supérieure



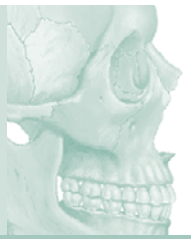F. Netter M.D.



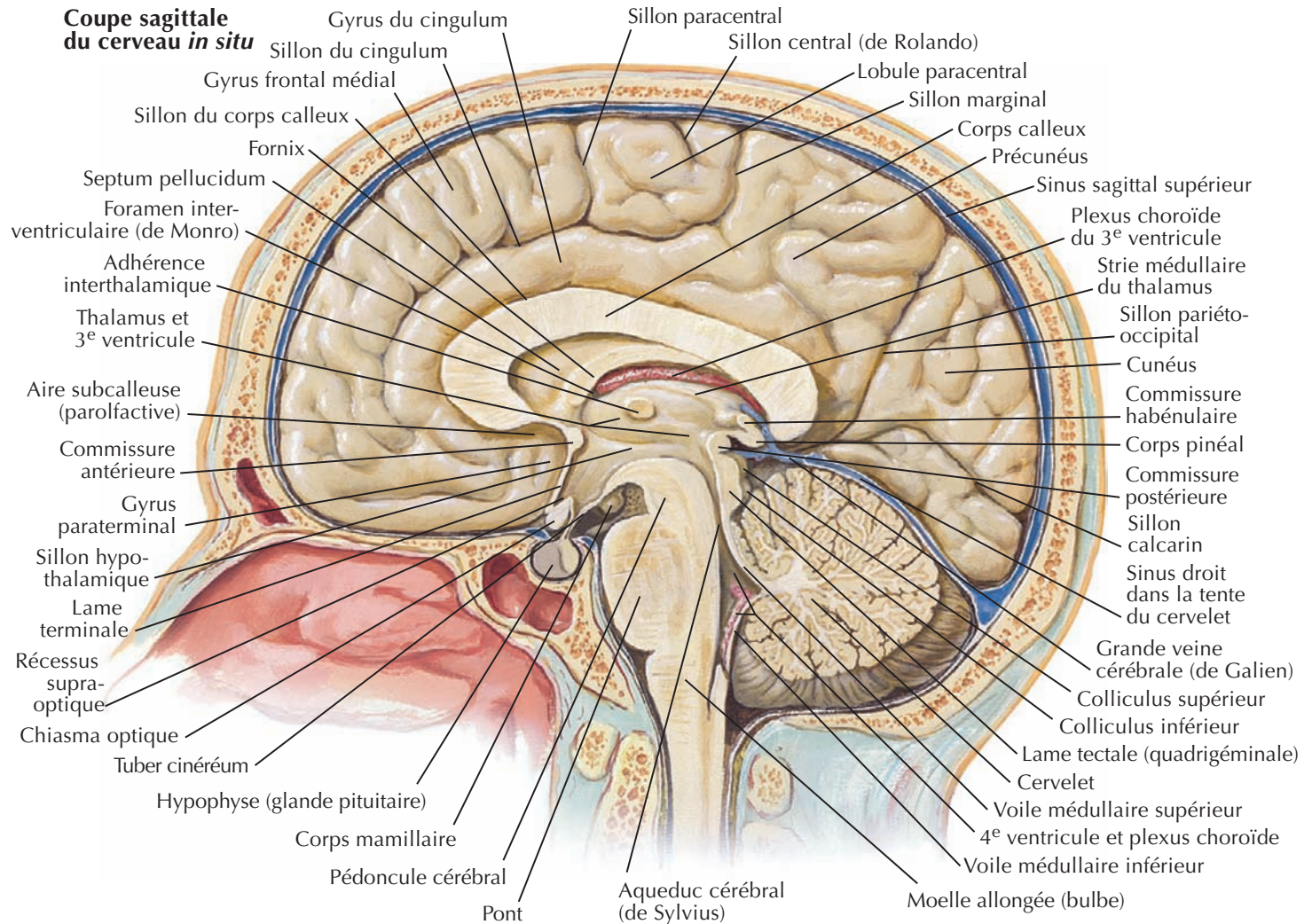
Coupe coronale à travers le sinus caverneux : vue postérieure



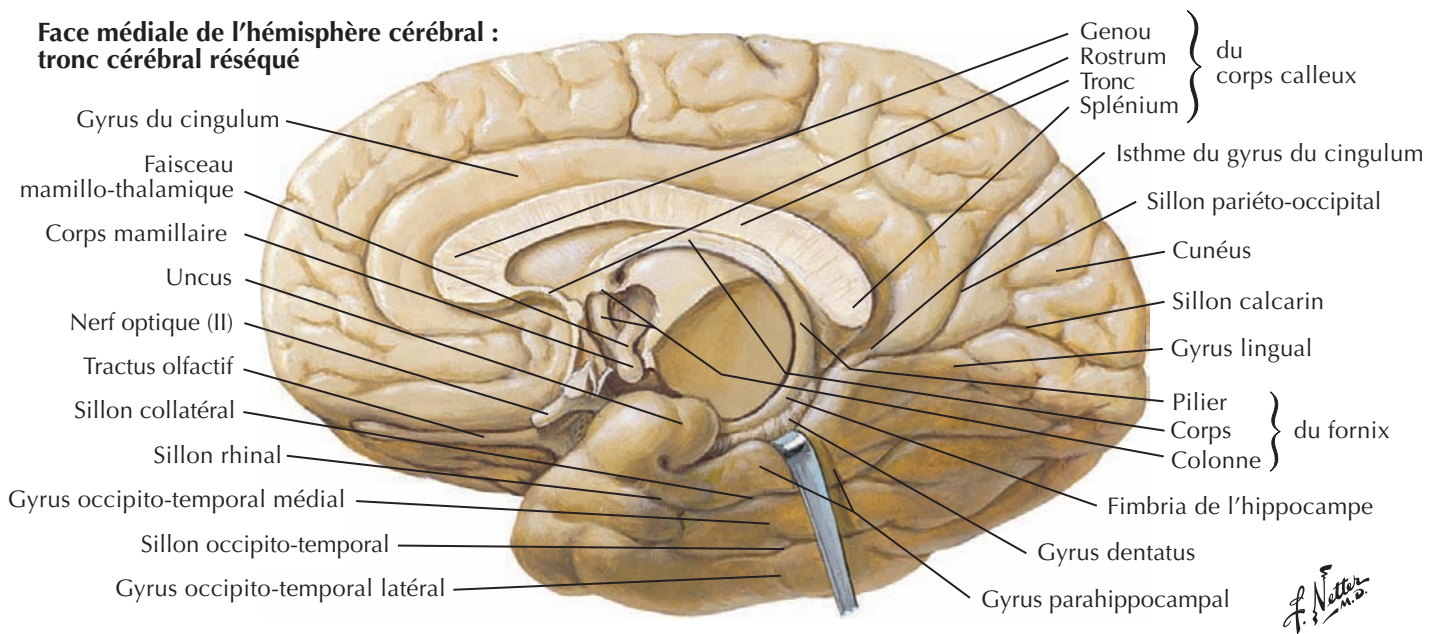
Cerveau : vues médiales



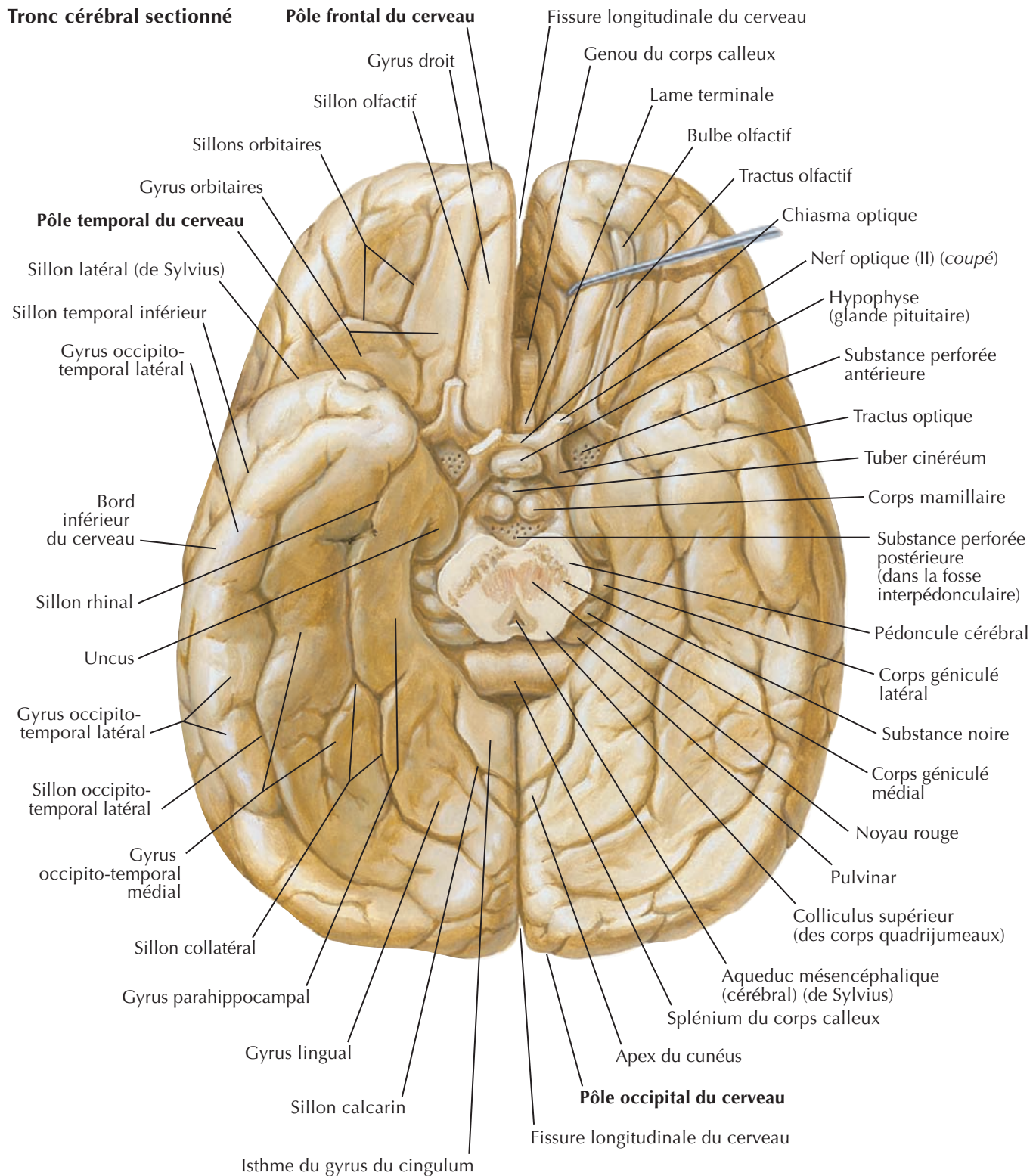
Pour l'hypophyse, voir **Planche 145**



Face médiale de l'hémisphère cérébral : tronc cérébral réséqué



F. Netter M.D.

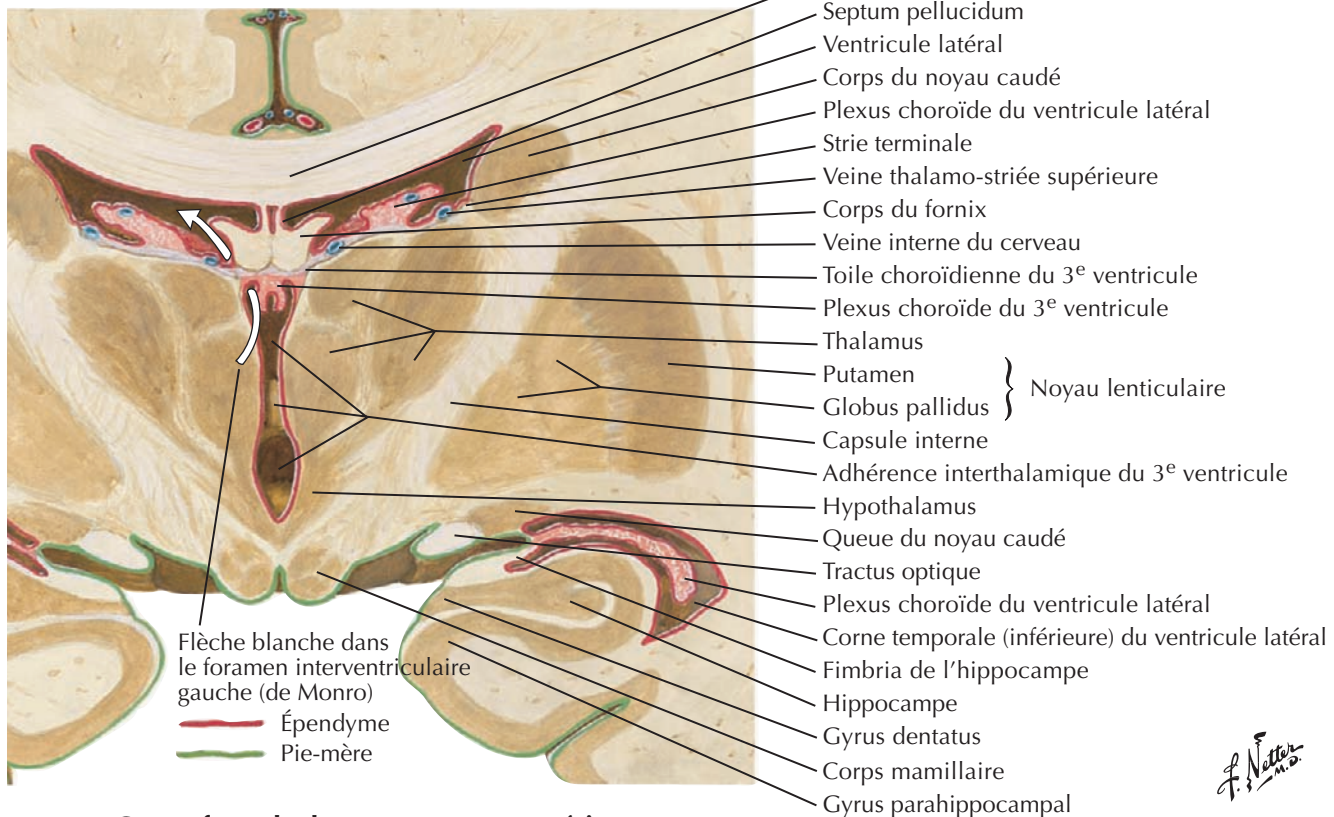
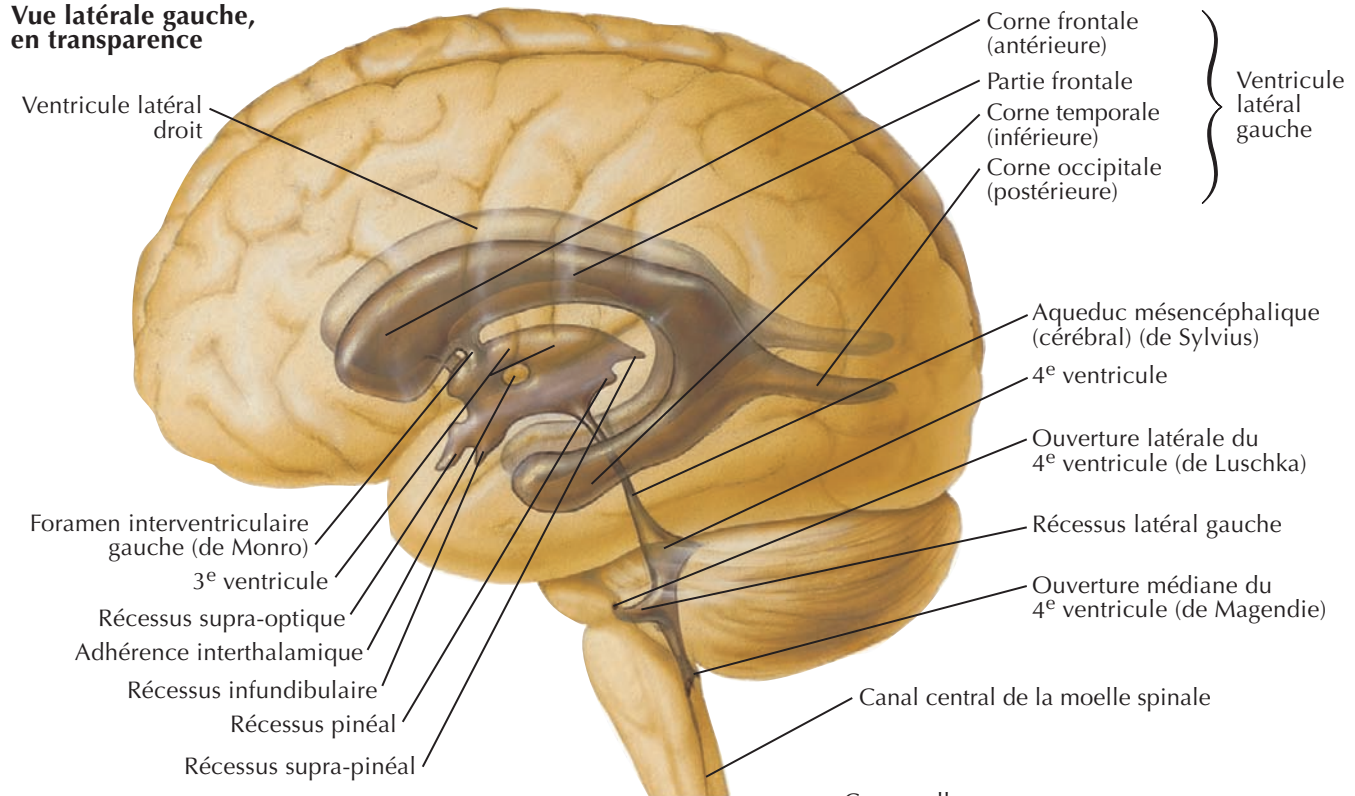
Pour l'hypophyse, voir **Planche 145**

F. Netter M.D.

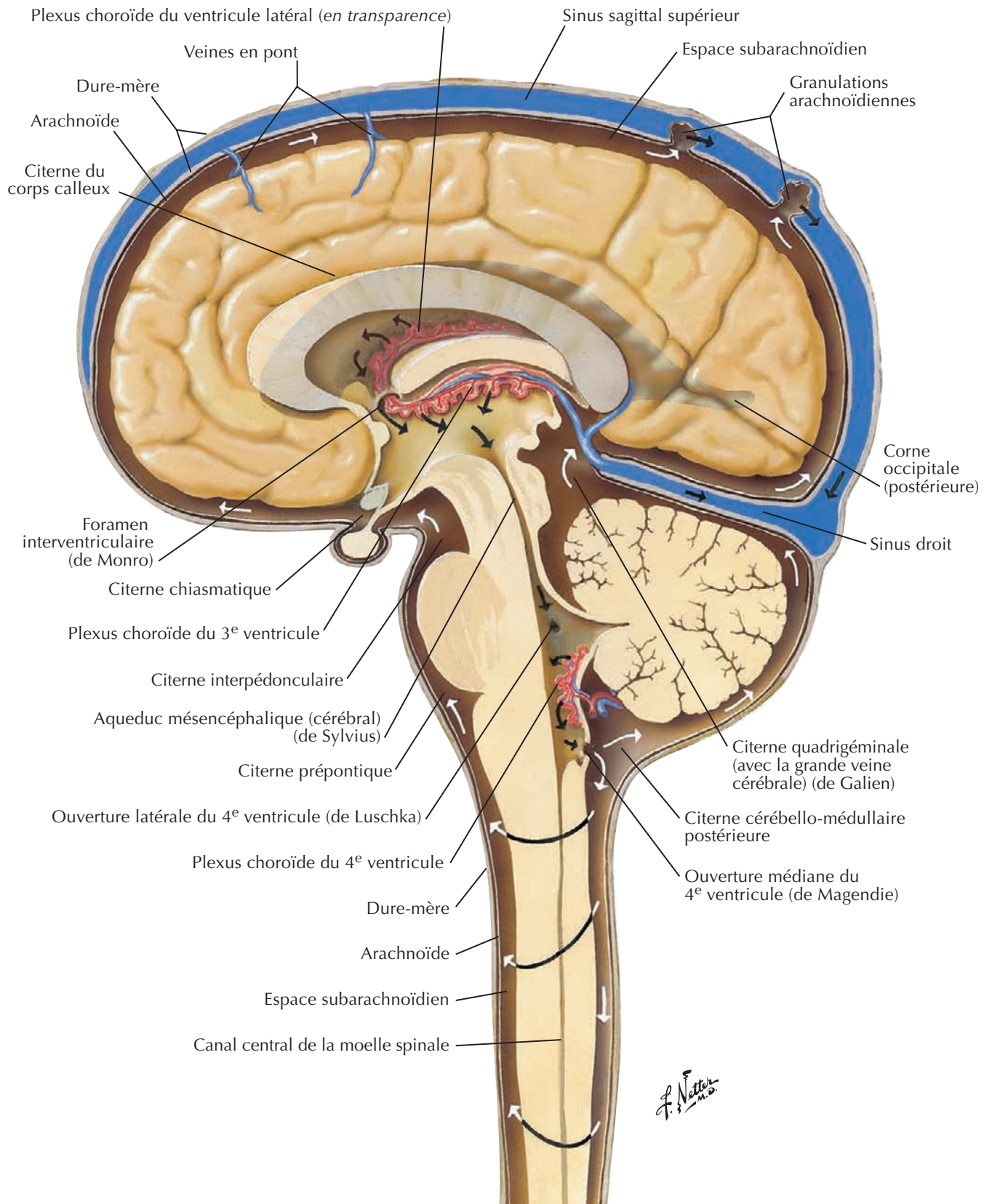
Ventricules de l'encéphale



Vue latérale gauche, en transparence



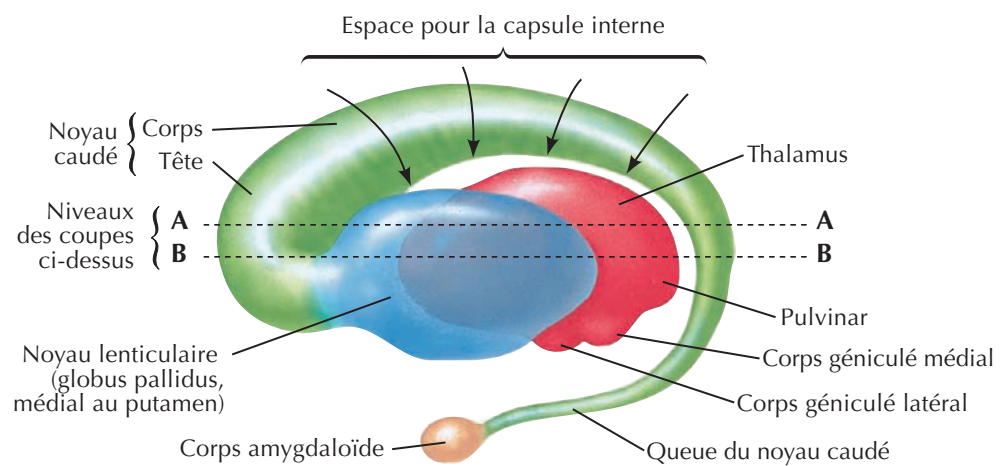
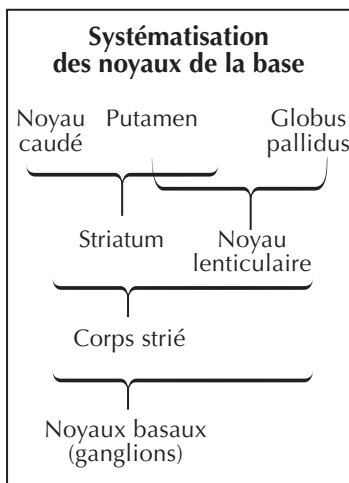
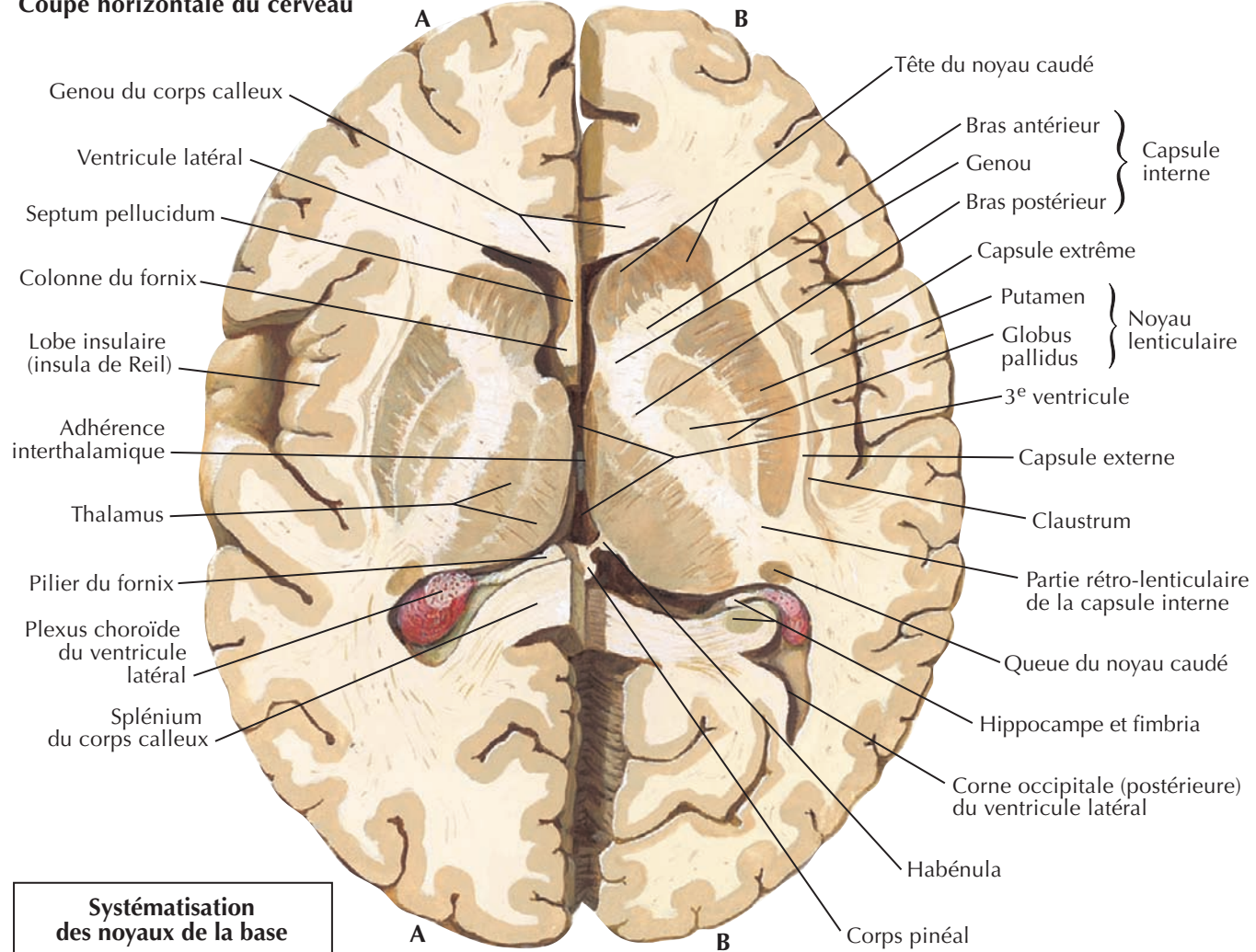
Coupe frontale du cerveau : vue postérieure



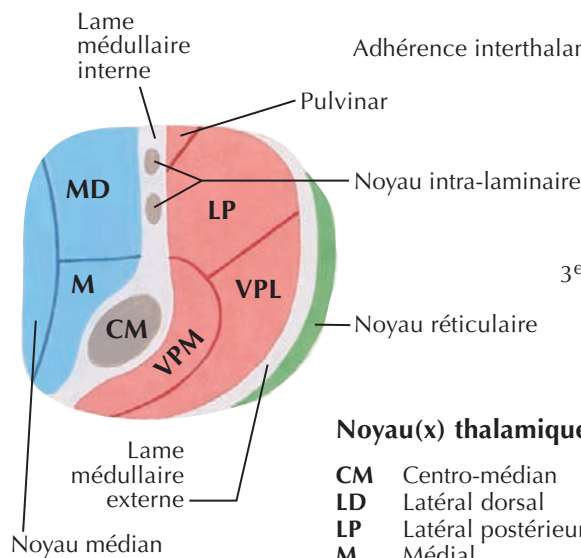
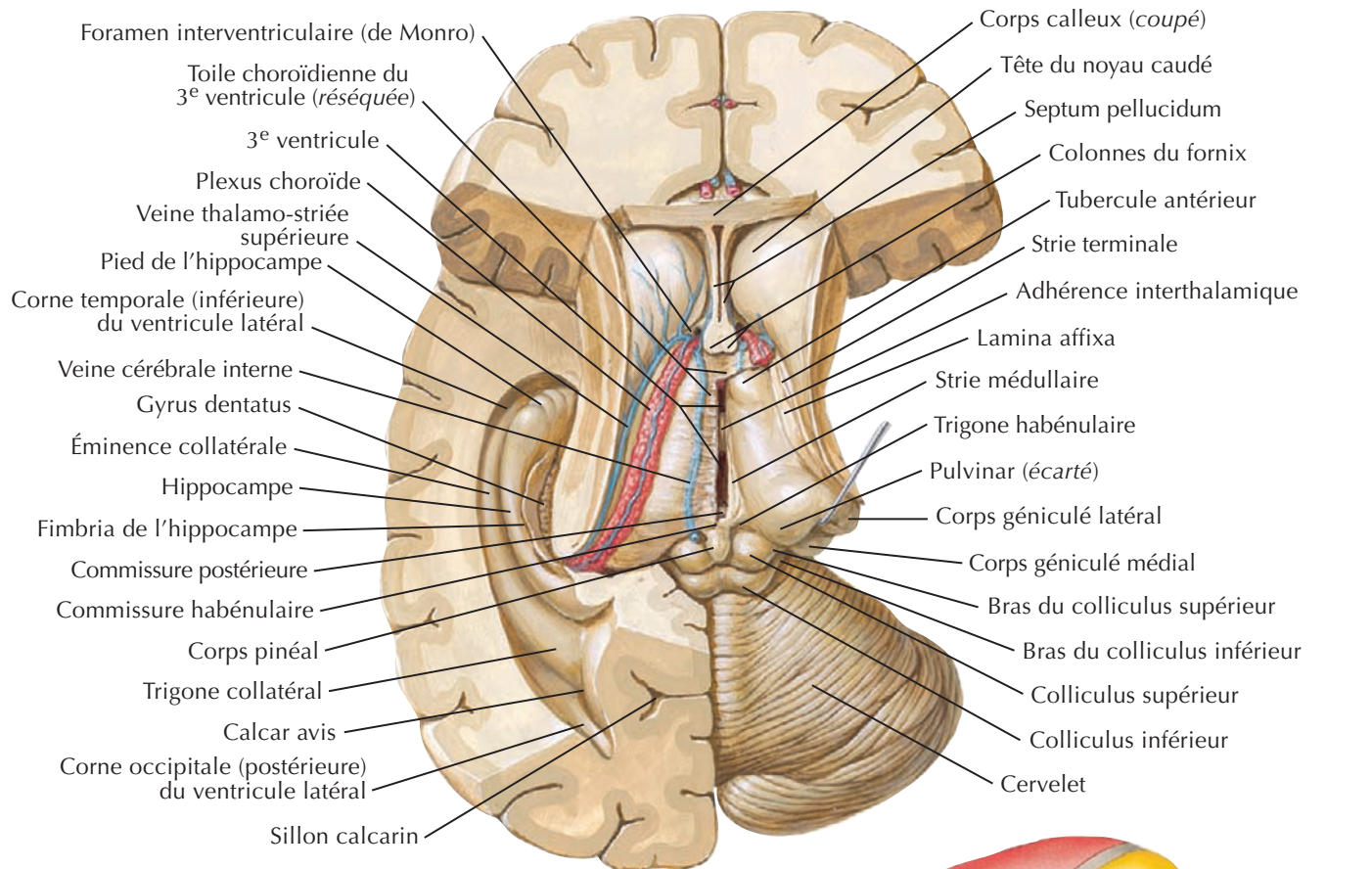
Noyaux basaux du cerveau (ganglions)



Coupe horizontale du cerveau



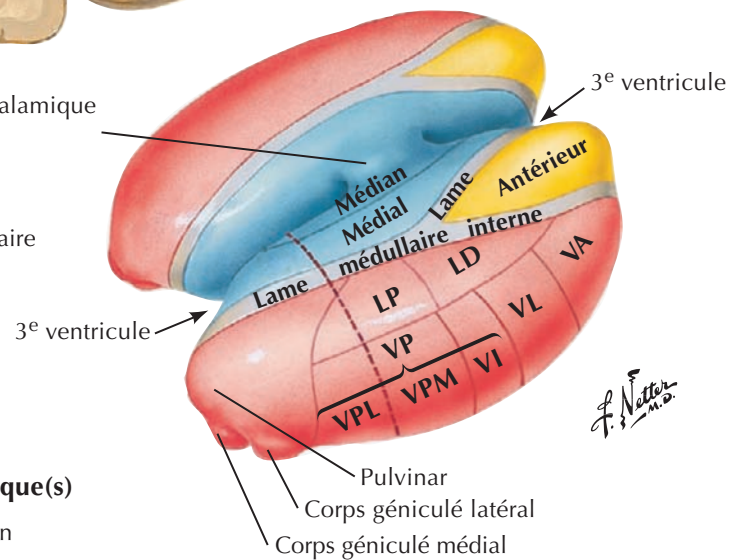
Rapports du thalamus, du noyau lenticulaire, du noyau caudé et du corps amygdaloïde (schéma) : vue latérale gauche



Coupe schématique à travers le thalamus
(au niveau du pointillé de la figure de droite)

Noyau(x) thalamique(s)

- CM Centro-médian
- LD Latéral dorsal
- LP Latéral postérieur
- M Médial
- MD Médial dorsal
- VA Ventral antérieur
- VI Ventral intermédiaire
- VL Ventral latéral
- VP Ventral postérieur
- VPL Ventral postéro-latéral
- VPM Ventral postéro-médial



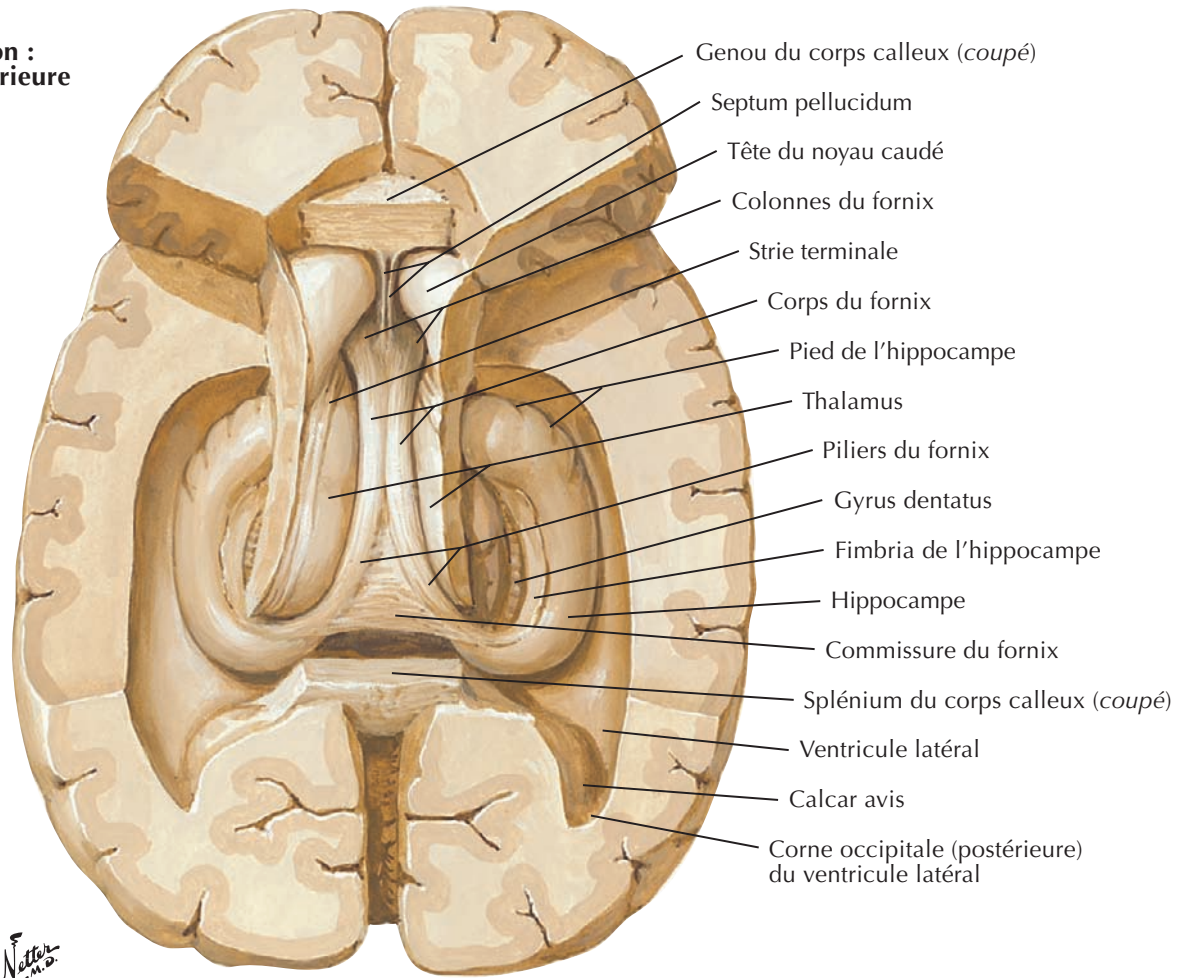
Représentation schématique du thalamus
(après résection de la lame médullaire externe et des noyaux réticulaires)

- Noyaux latéraux
- Noyaux médiaux
- Noyaux antérieurs

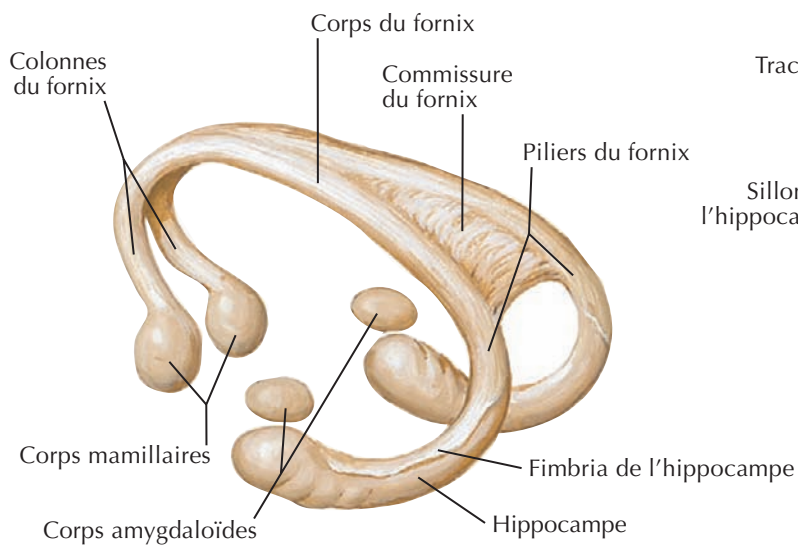
Hippocampe et fornix



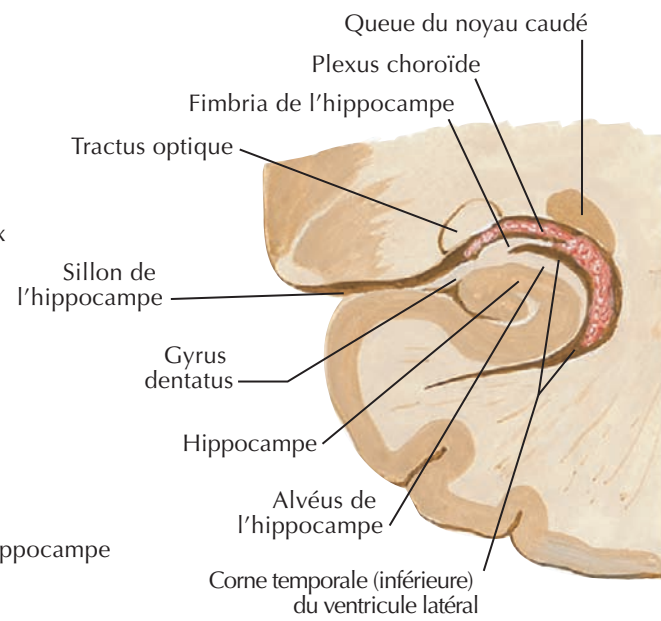
**Dissection :
vue supérieure**



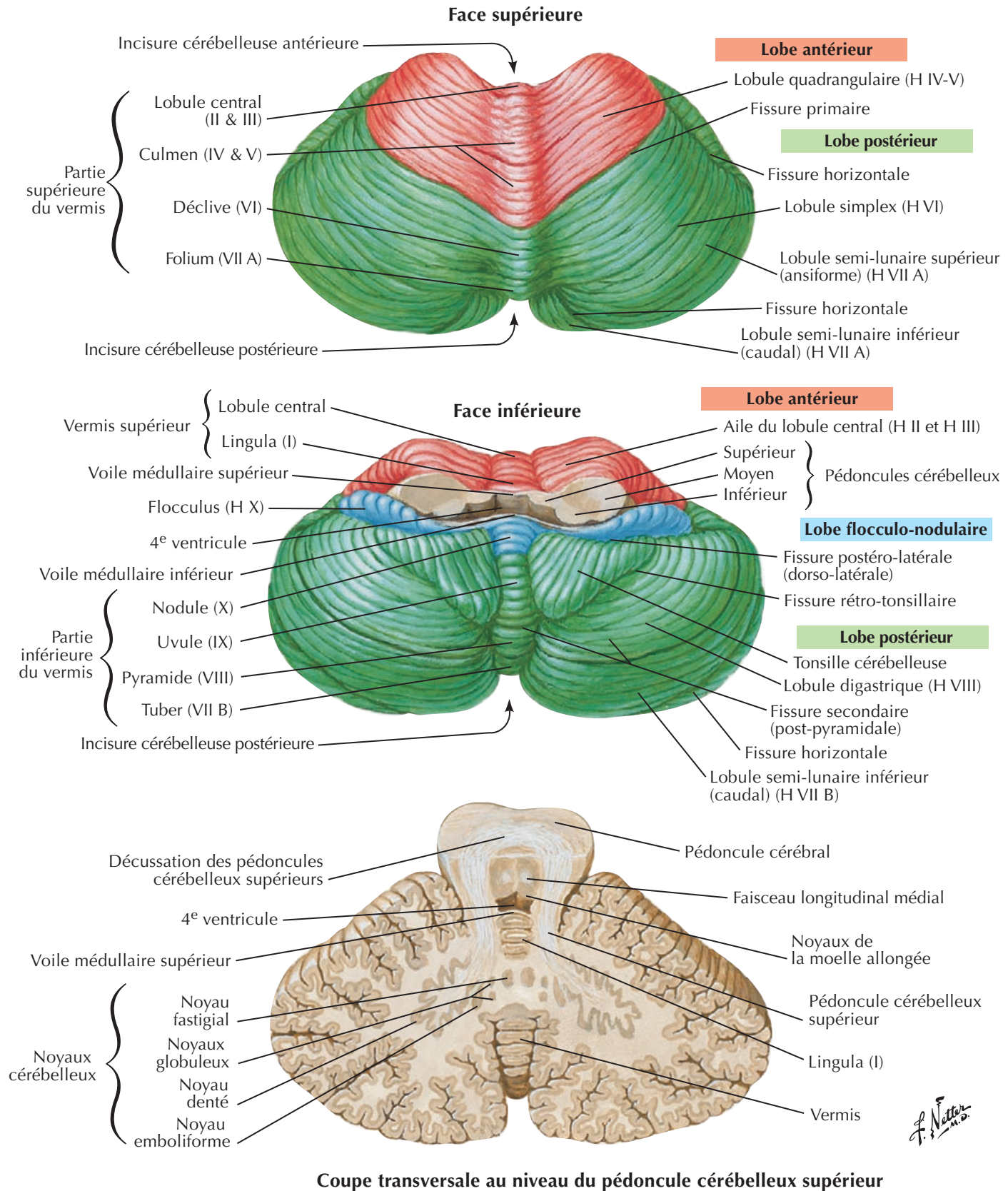
F. Netter M.D.

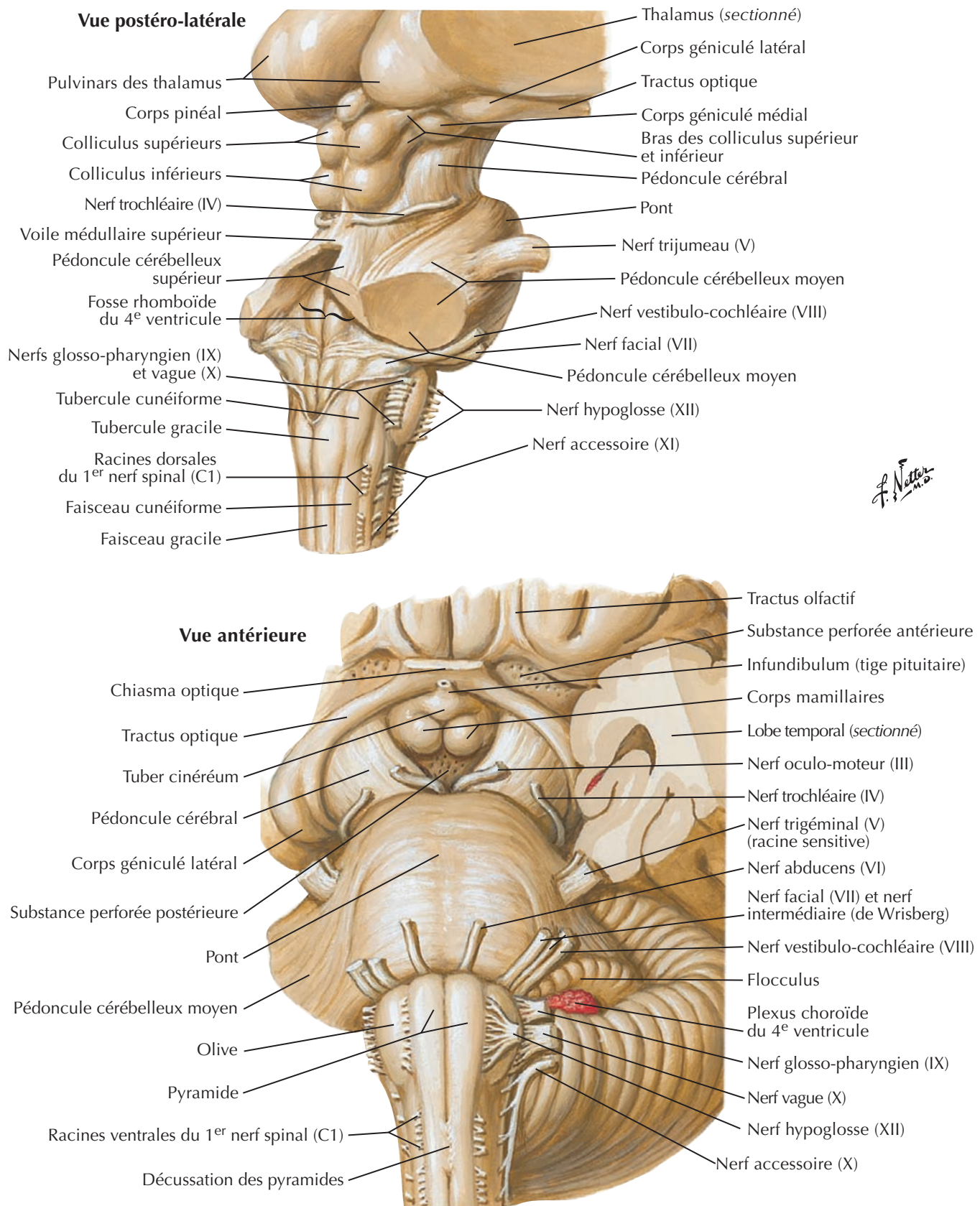


Fornix : schéma



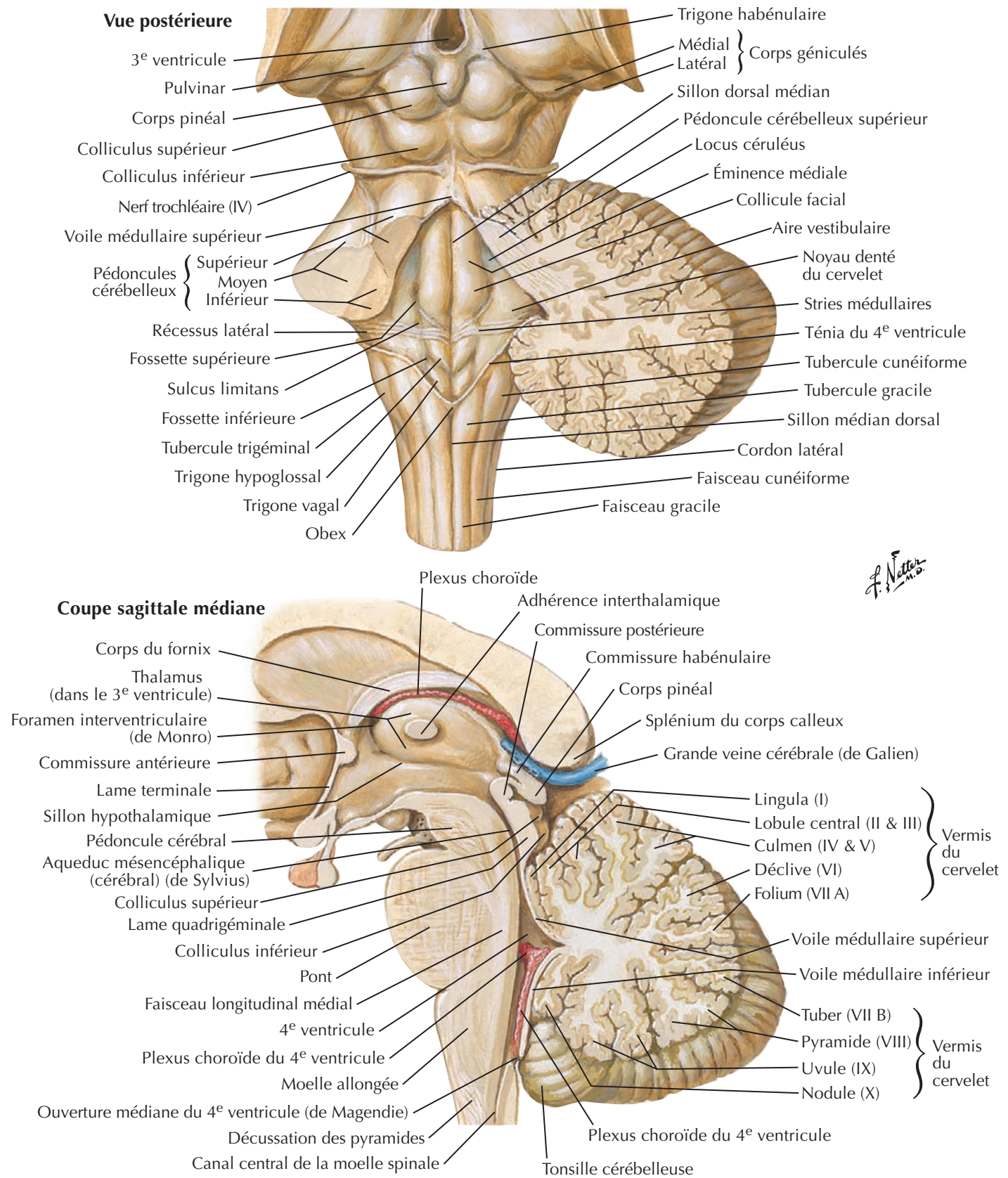
Coupe frontale : vue postérieure



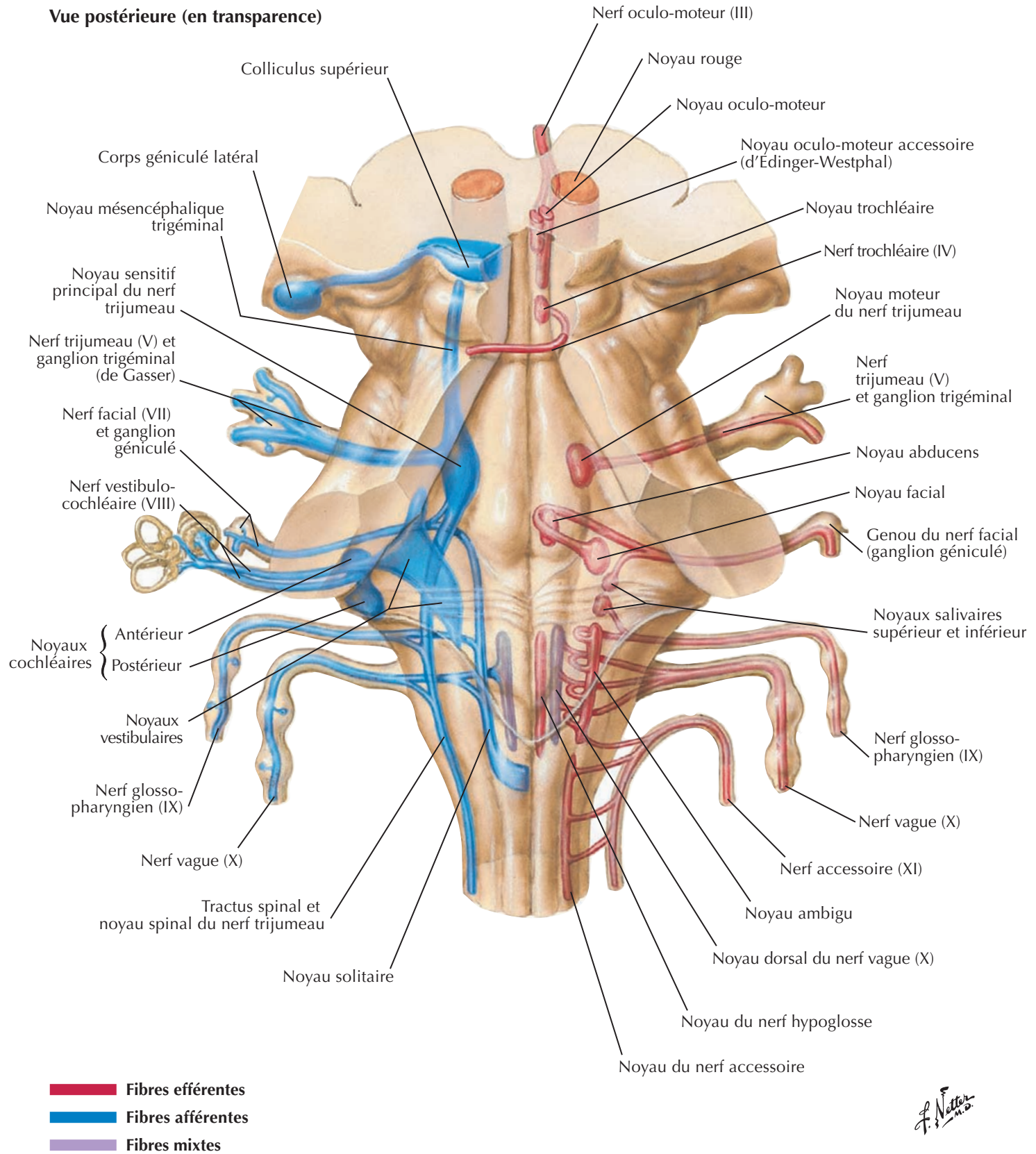


F. Netter M.D.

Quatrième ventricule et cervelet

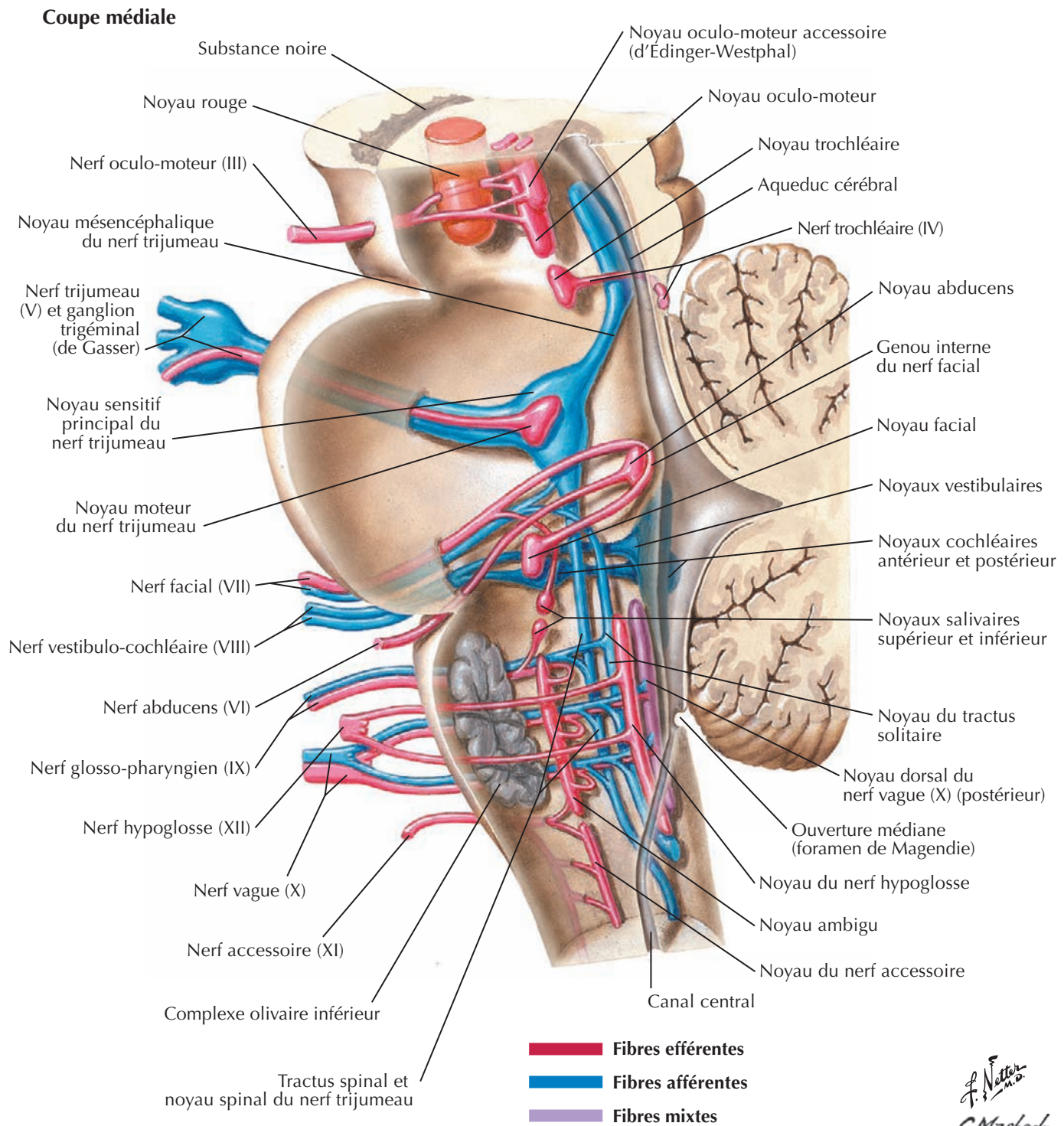


Noyaux des nerfs crâniens dans le tronc cérébral

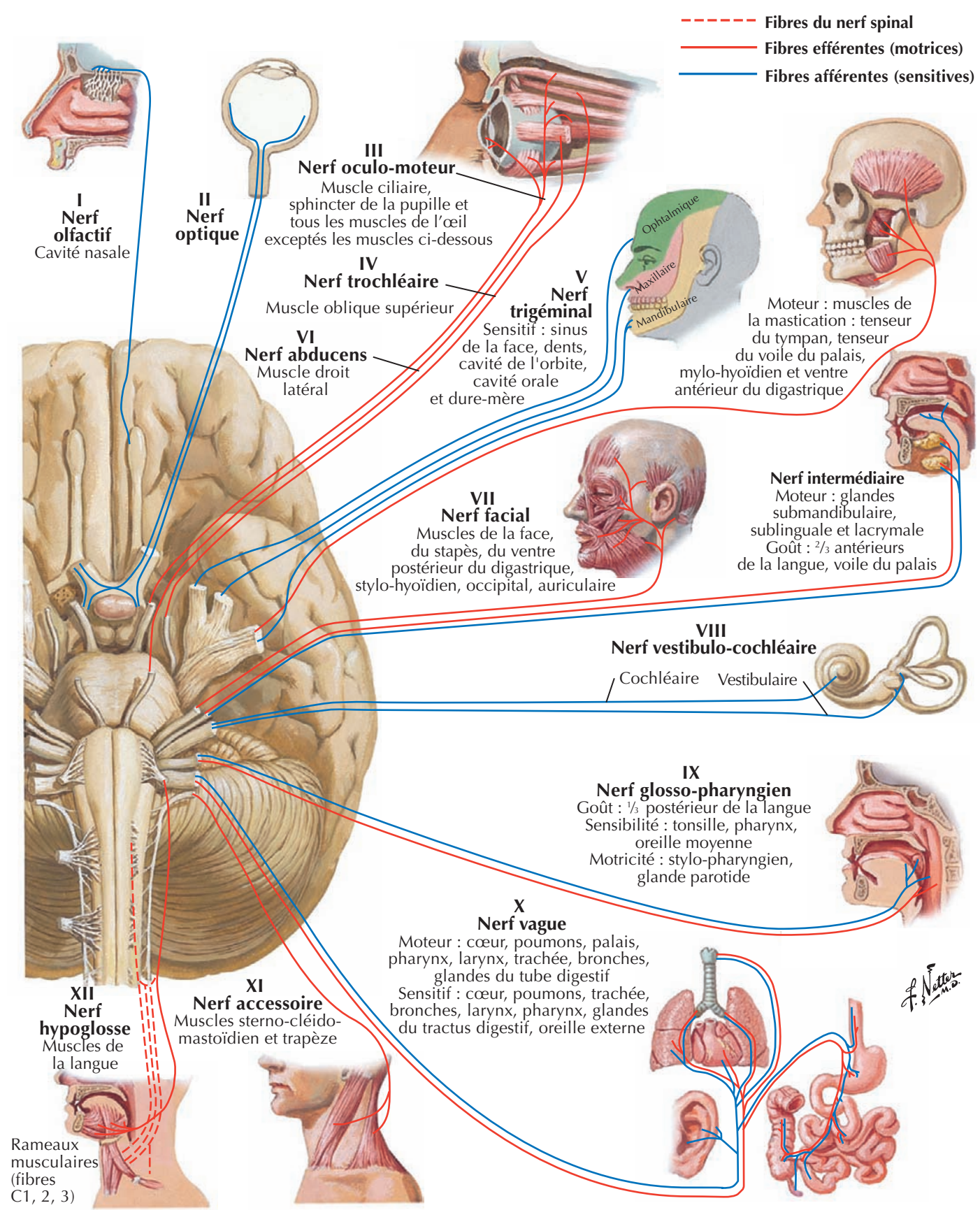


F. Netter M.D.

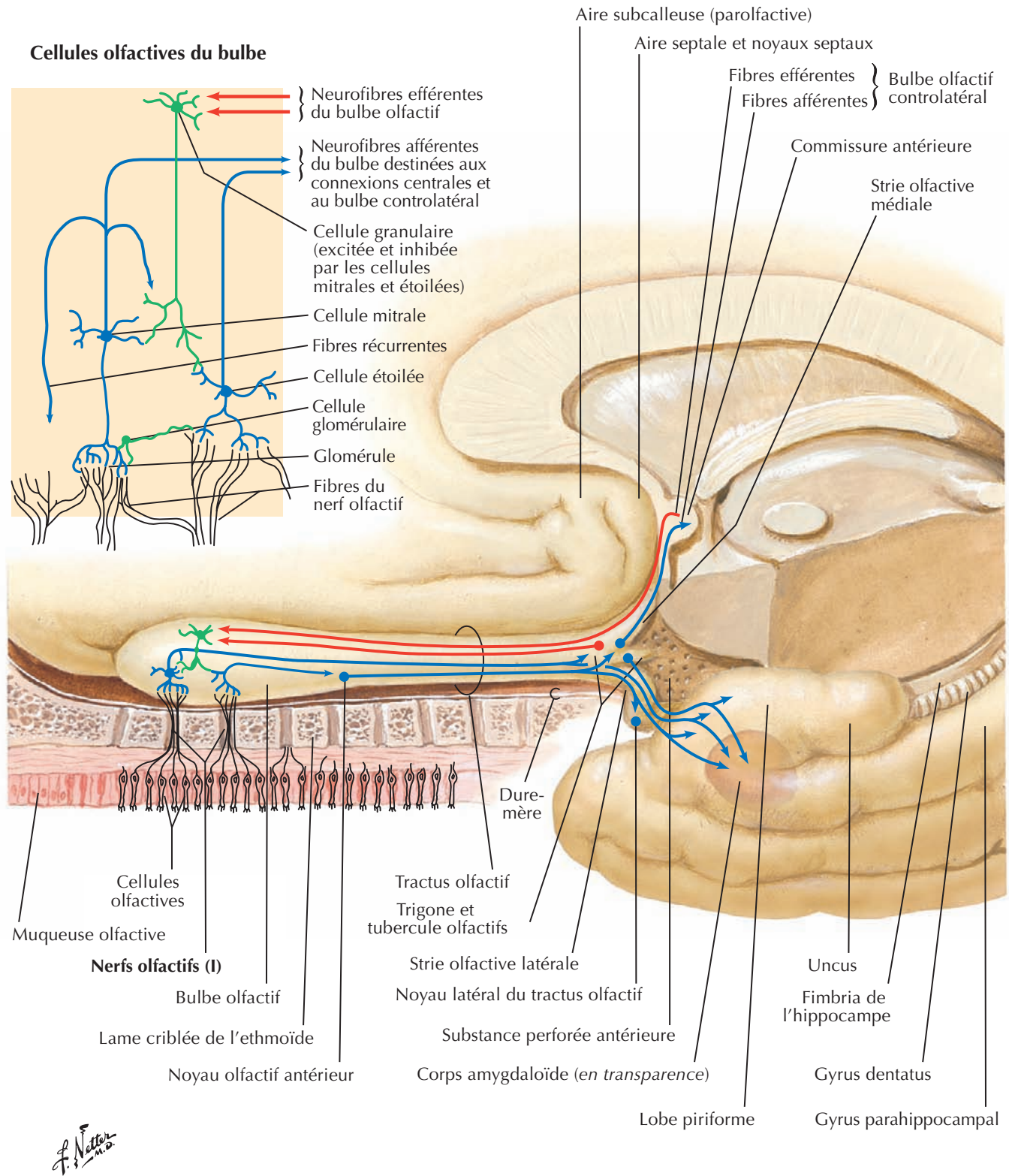
Noyaux des nerfs crâniens dans le tronc cérébral (suite)

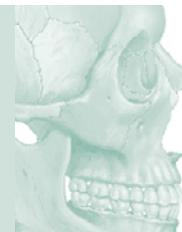

Nerfs crâniens (distribution motrice et sensitive) : schéma

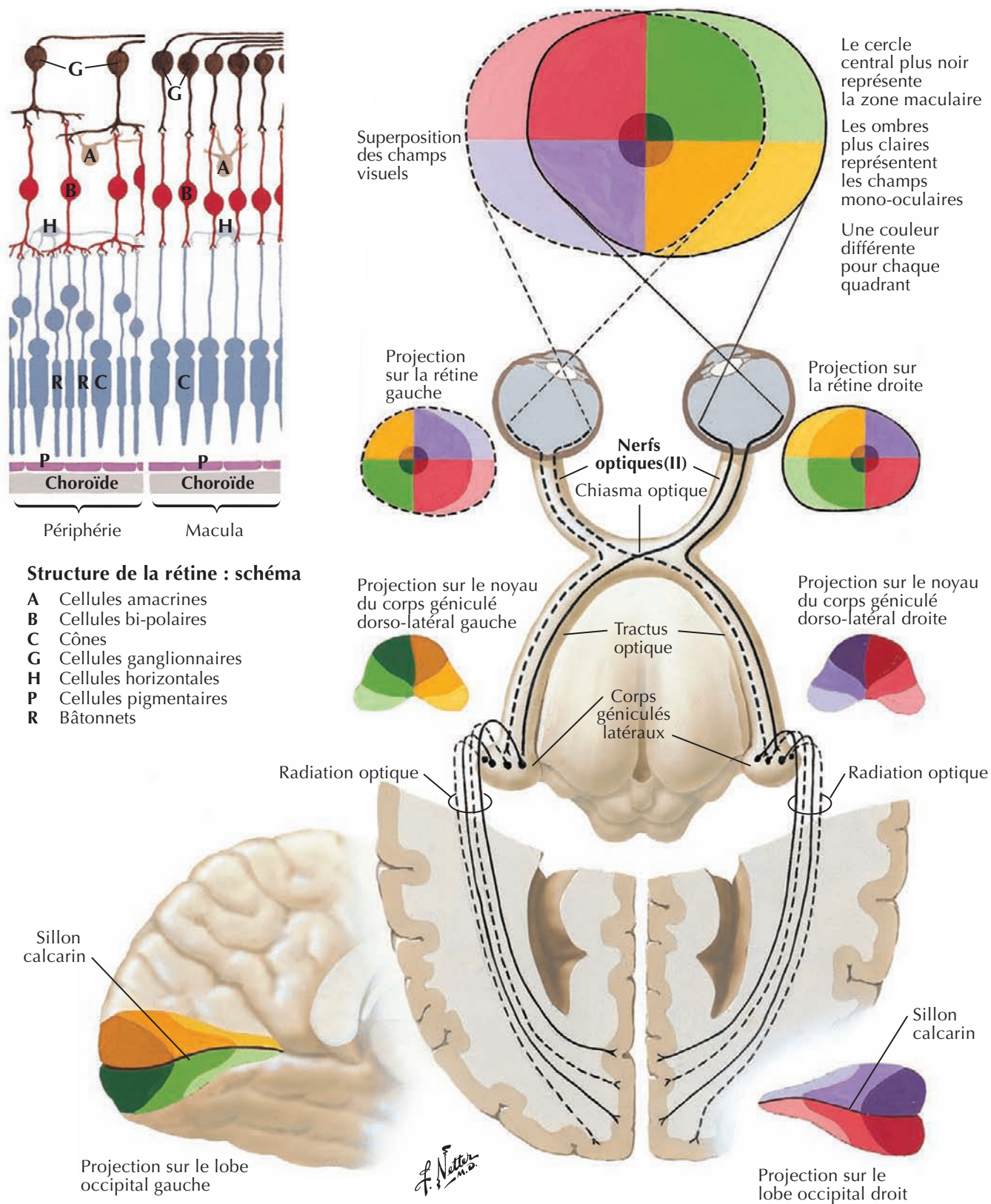


Voir aussi Planche 42



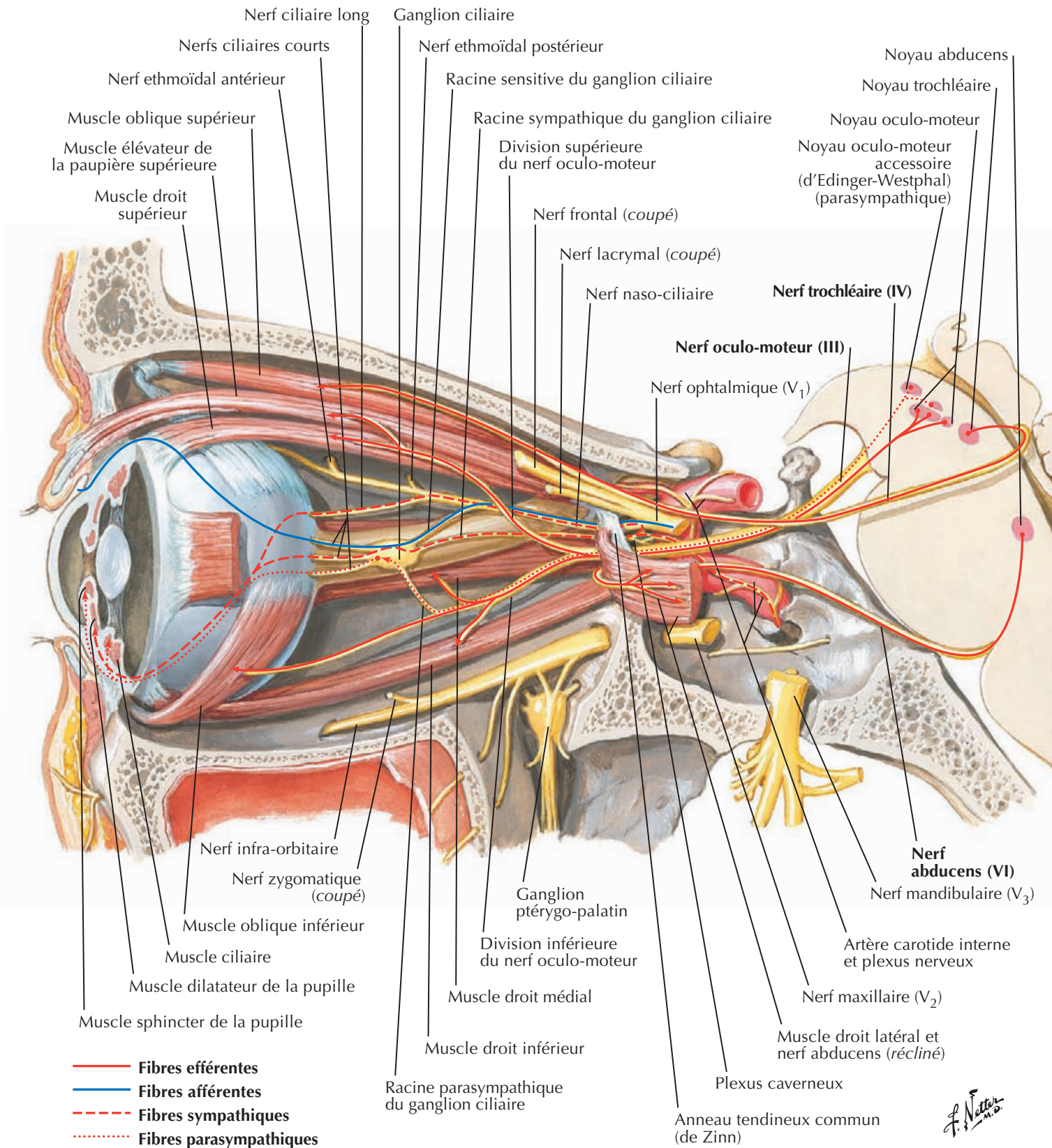


Nerf optique (II) (voie visuelle) : schéma



Nerfs oculo-moteur (III), trochléaire (IV) et abducens (VI) : schéma

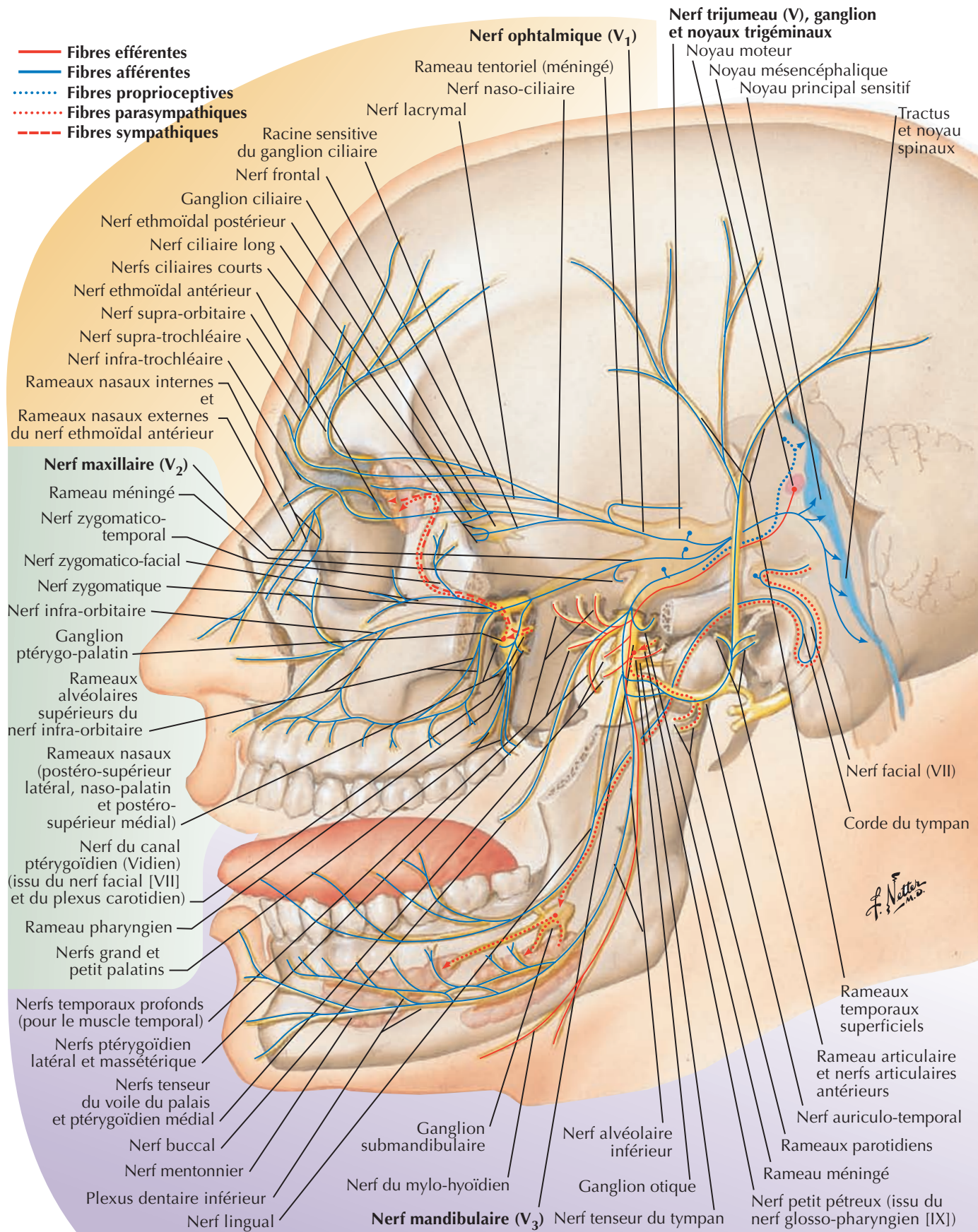
Voir aussi Planches 86, 131, 160, 161



Nerf trijumeau (V) : schéma

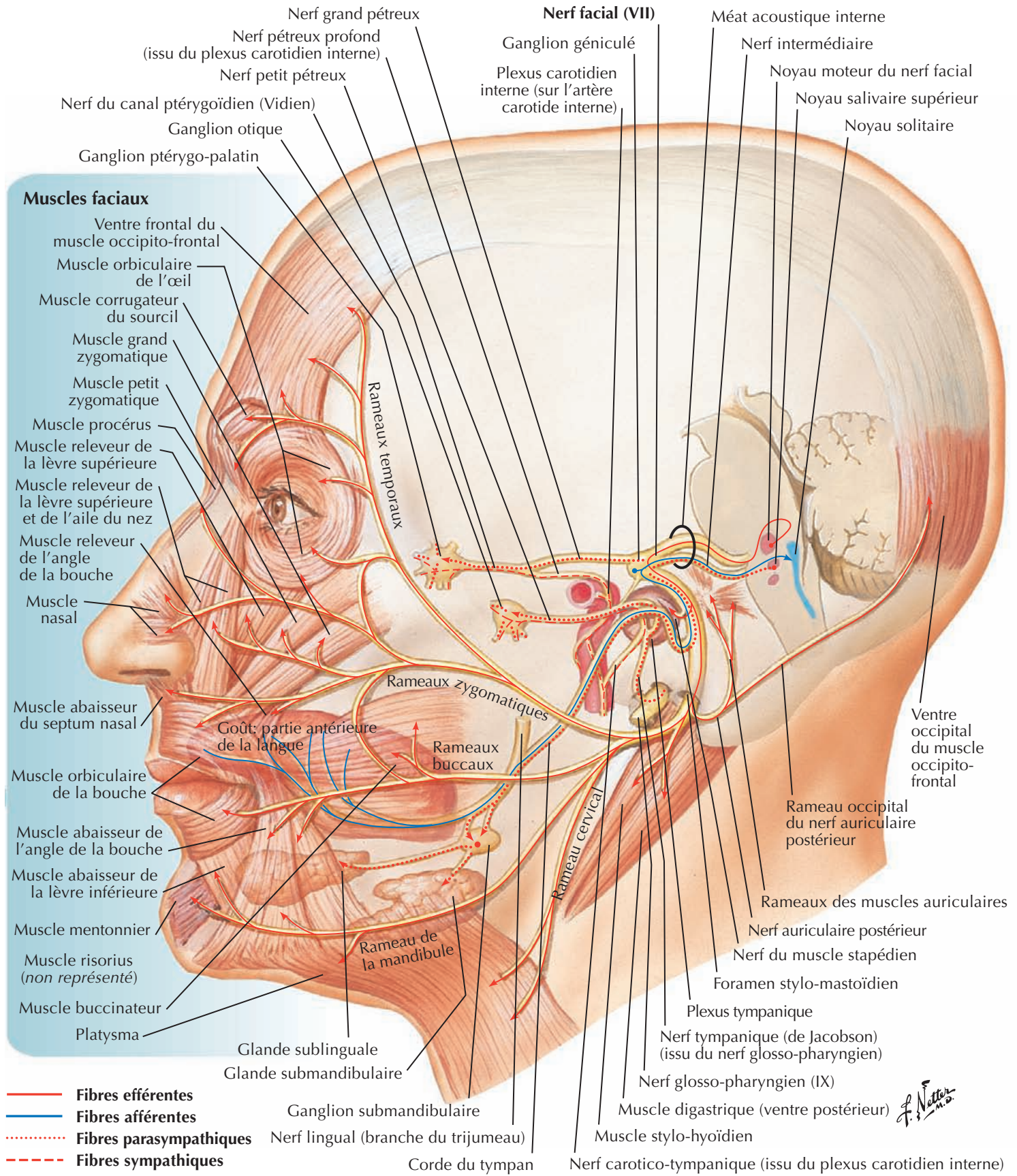


Voir aussi Planches 2, 41, 42, 44, 45, 160, 161

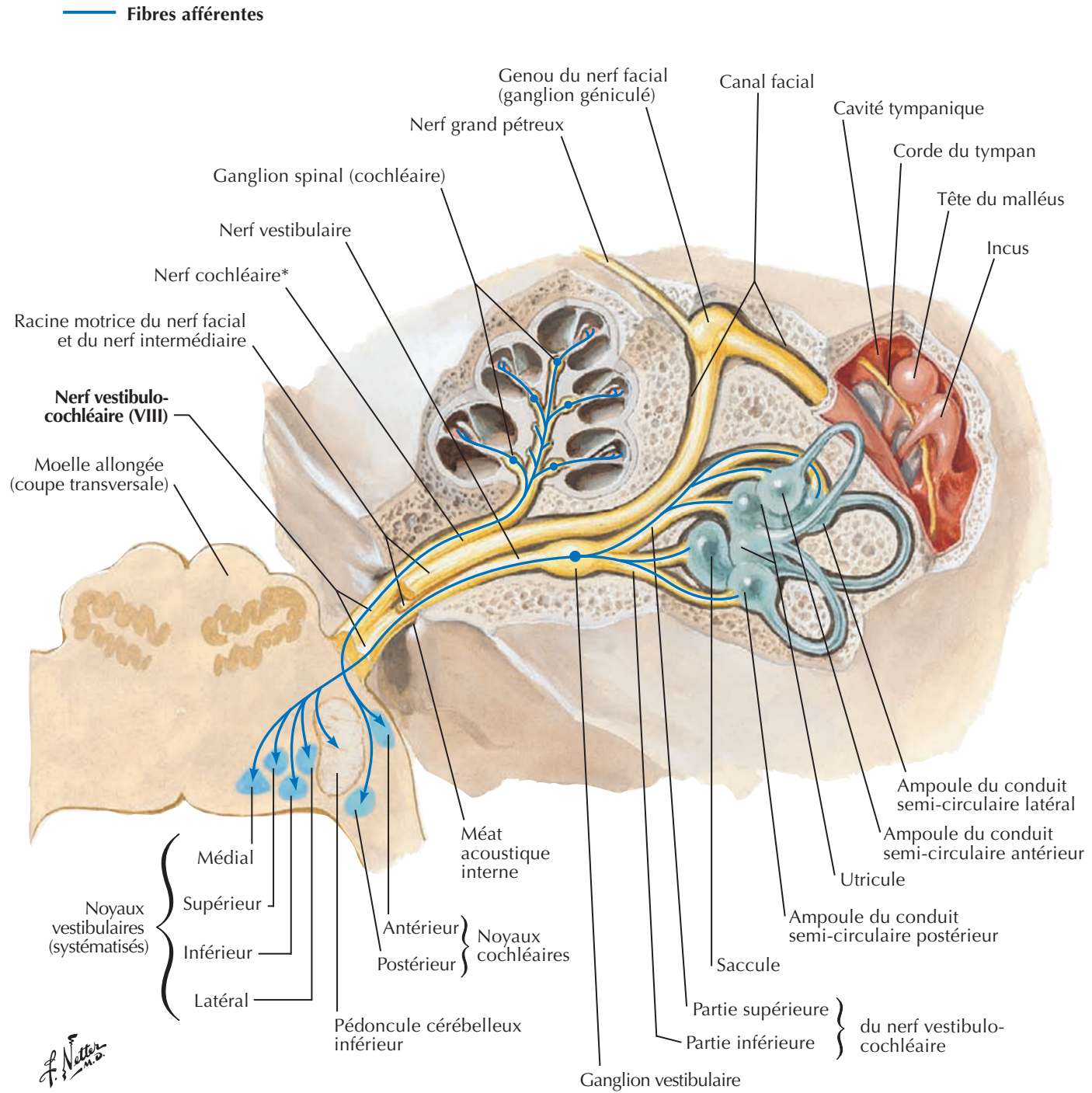


Nerf facial (VII) : schéma

Voir aussi Planches 24, 71, 160, 161



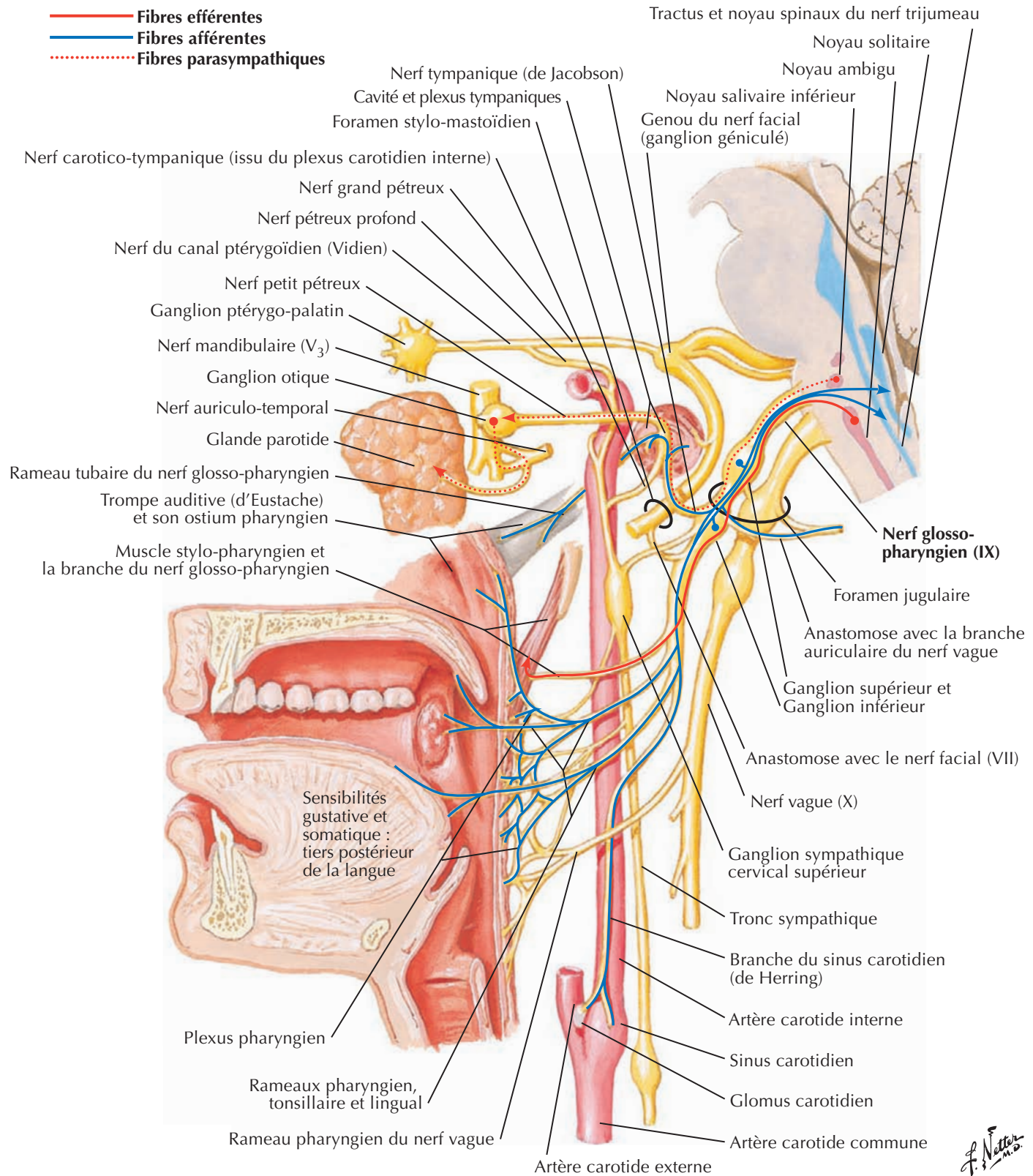
Nerf vestibulo-cochléaire (VIII) : schéma



* **Note :** Le nerf cochléaire contient aussi des fibres efférentes de l'épithélium sensoriel. Ces fibres dérivent du nerf vestibulaire lorsqu'il est dans le méat acoustique interne.

Nerf glosso-pharyngien (IX) : schéma

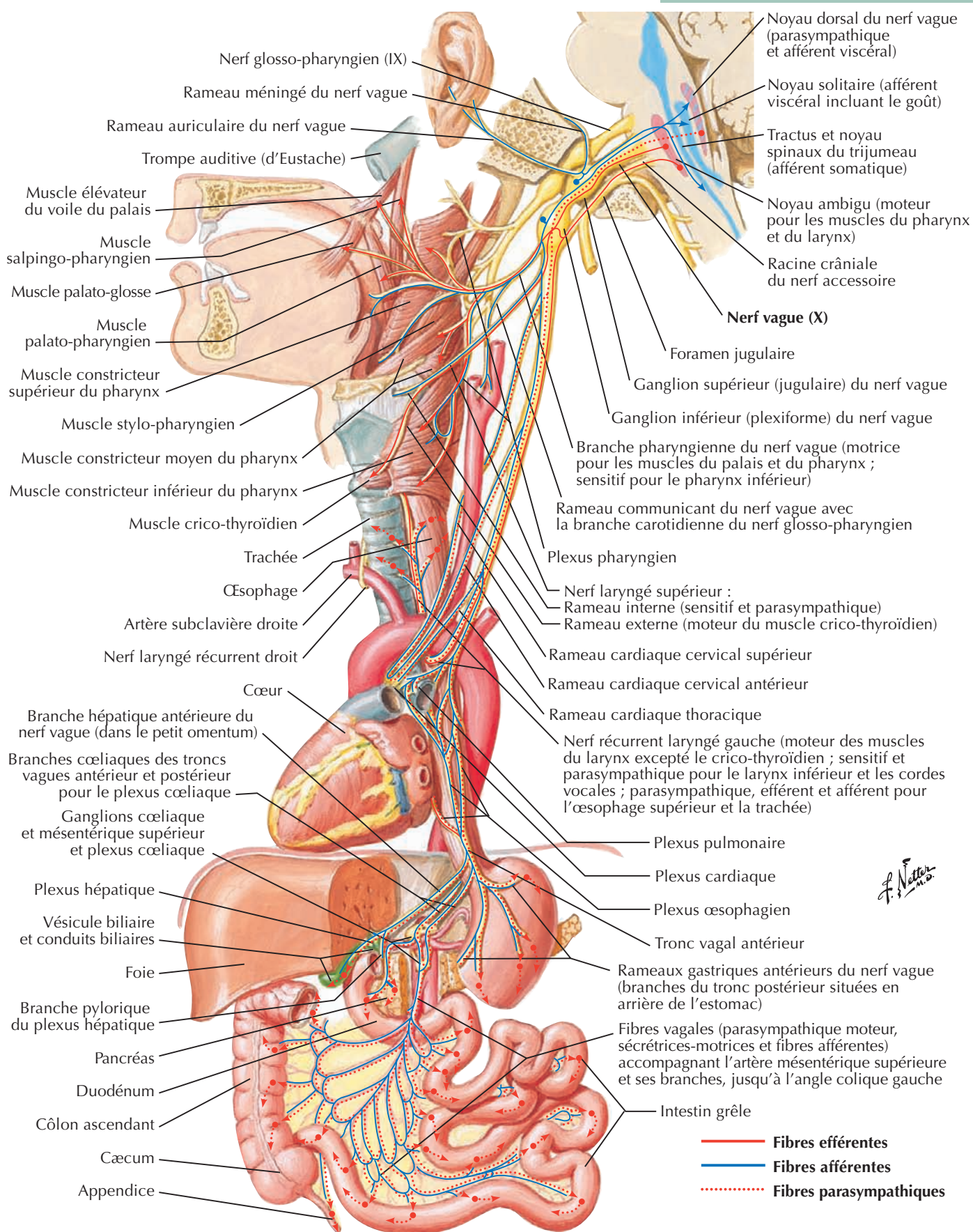
Voir aussi Planches 160, 161





Nerf vague (X) : schéma

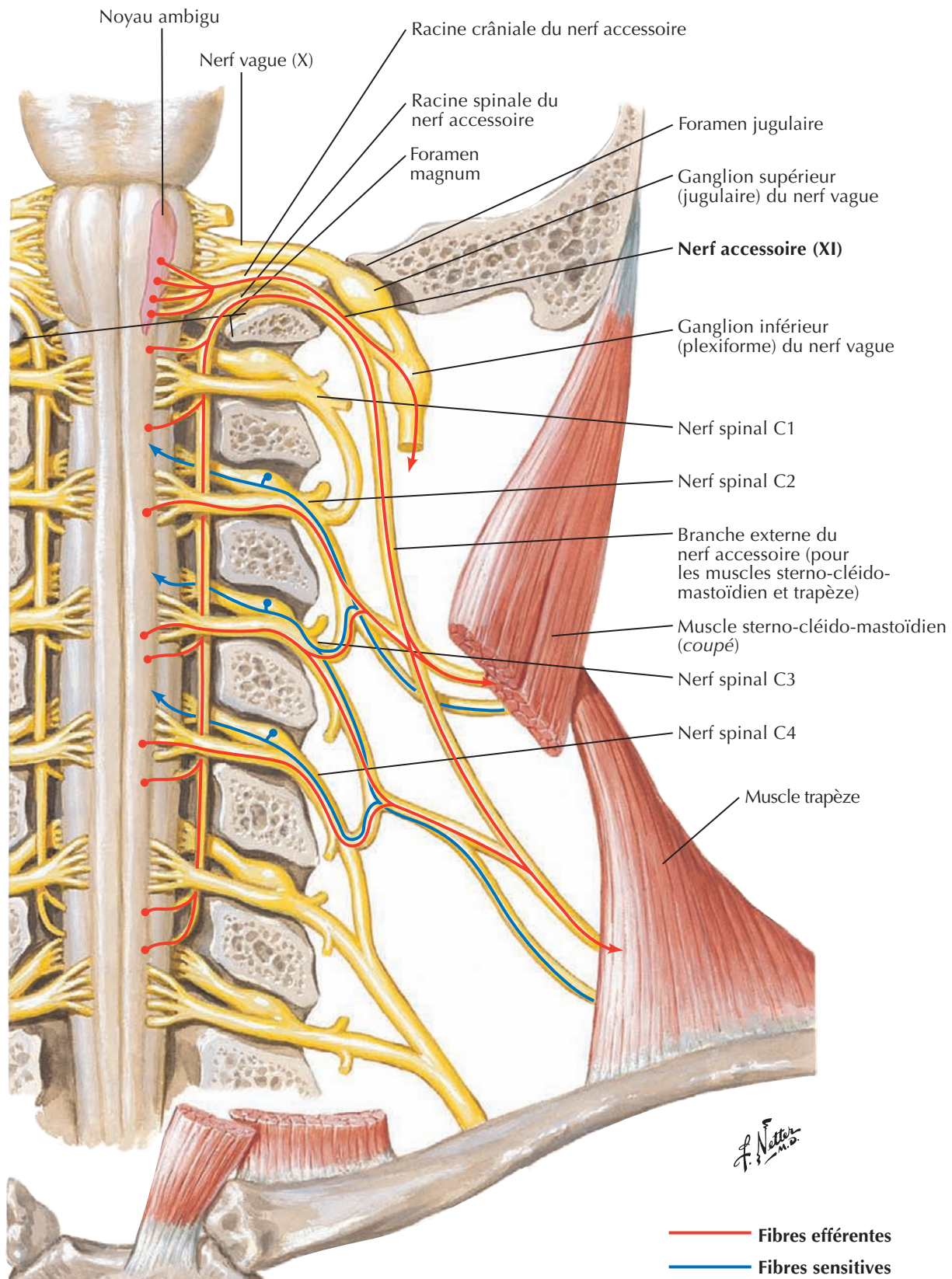
Voir aussi Planches 160, 161, 220



1

Nerf accessoire (XI) : schéma

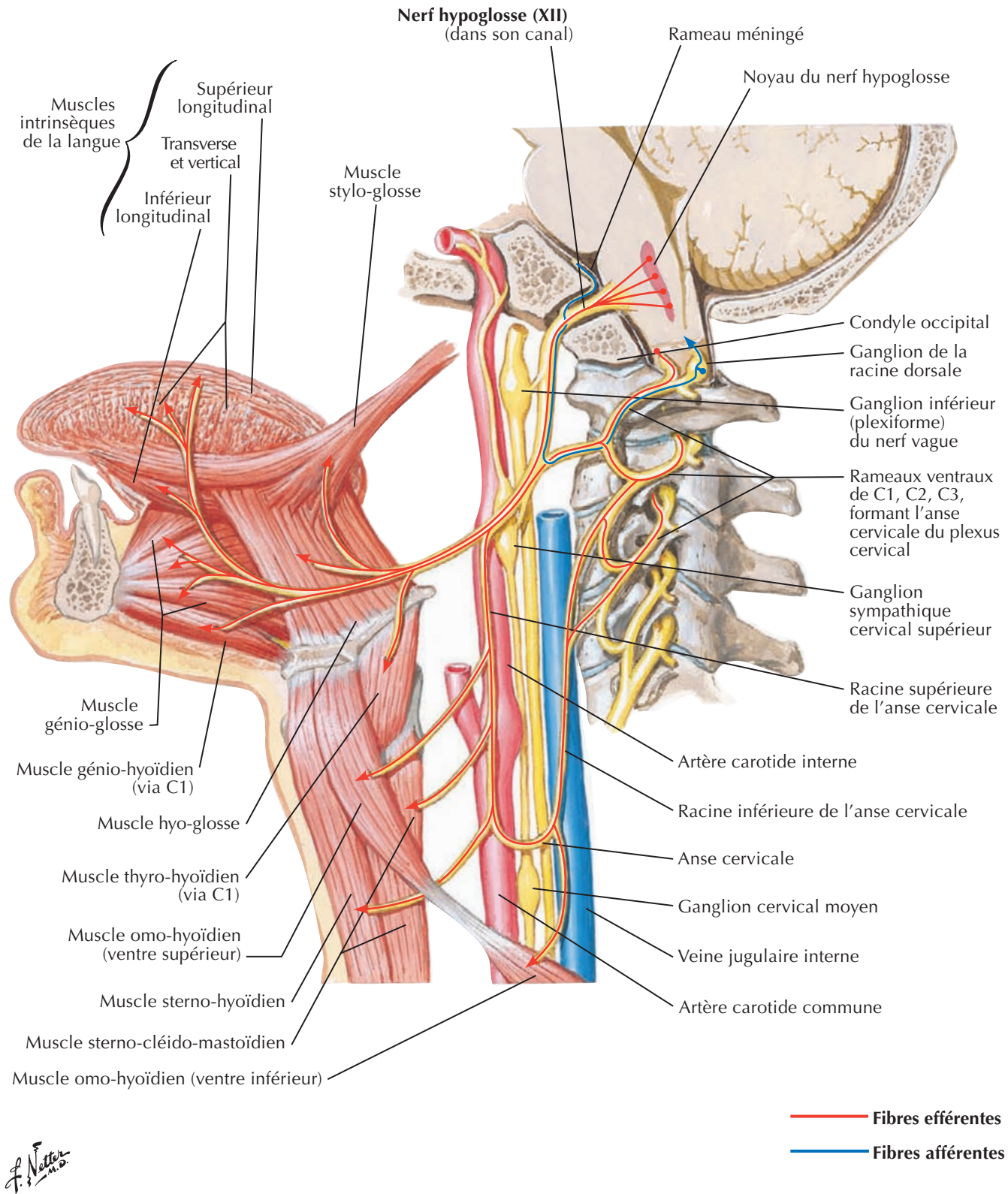
Voir aussi **Planche 31**



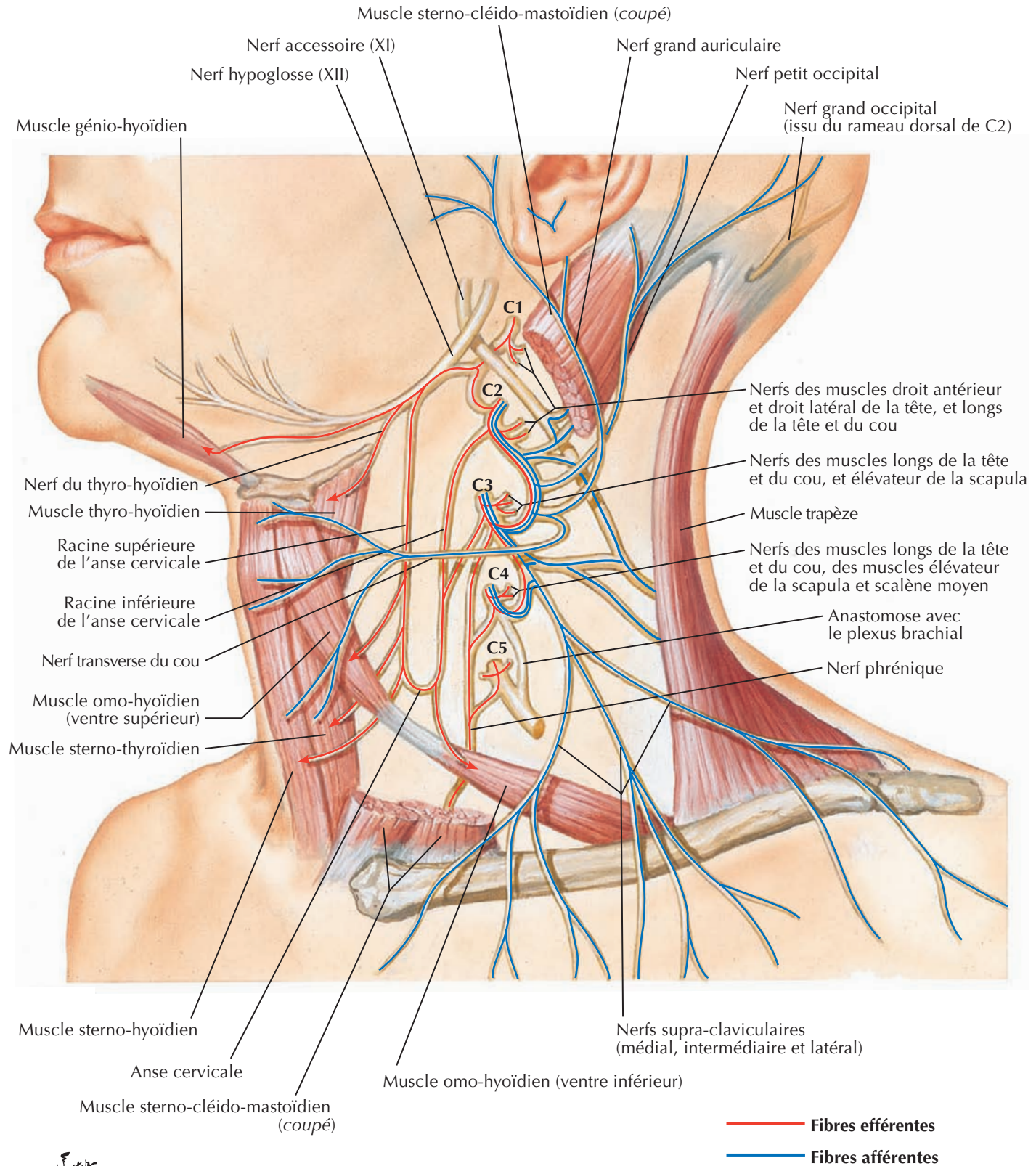
Nerf hypoglosse (XII) : schéma



Voir aussi **Planche 31**

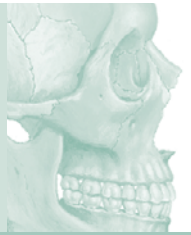

Voir aussi **Planche 31**

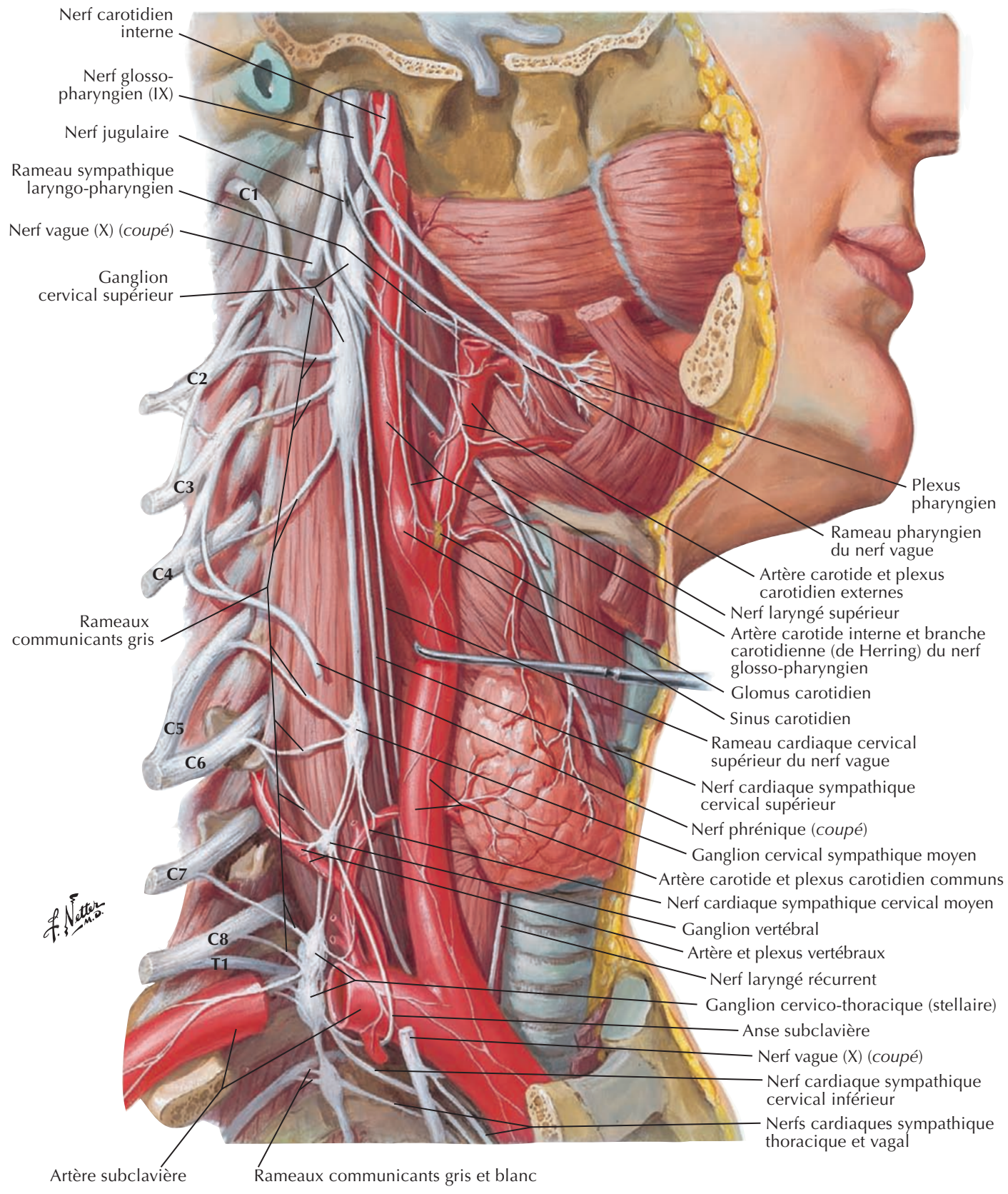


F. Netter M.D.

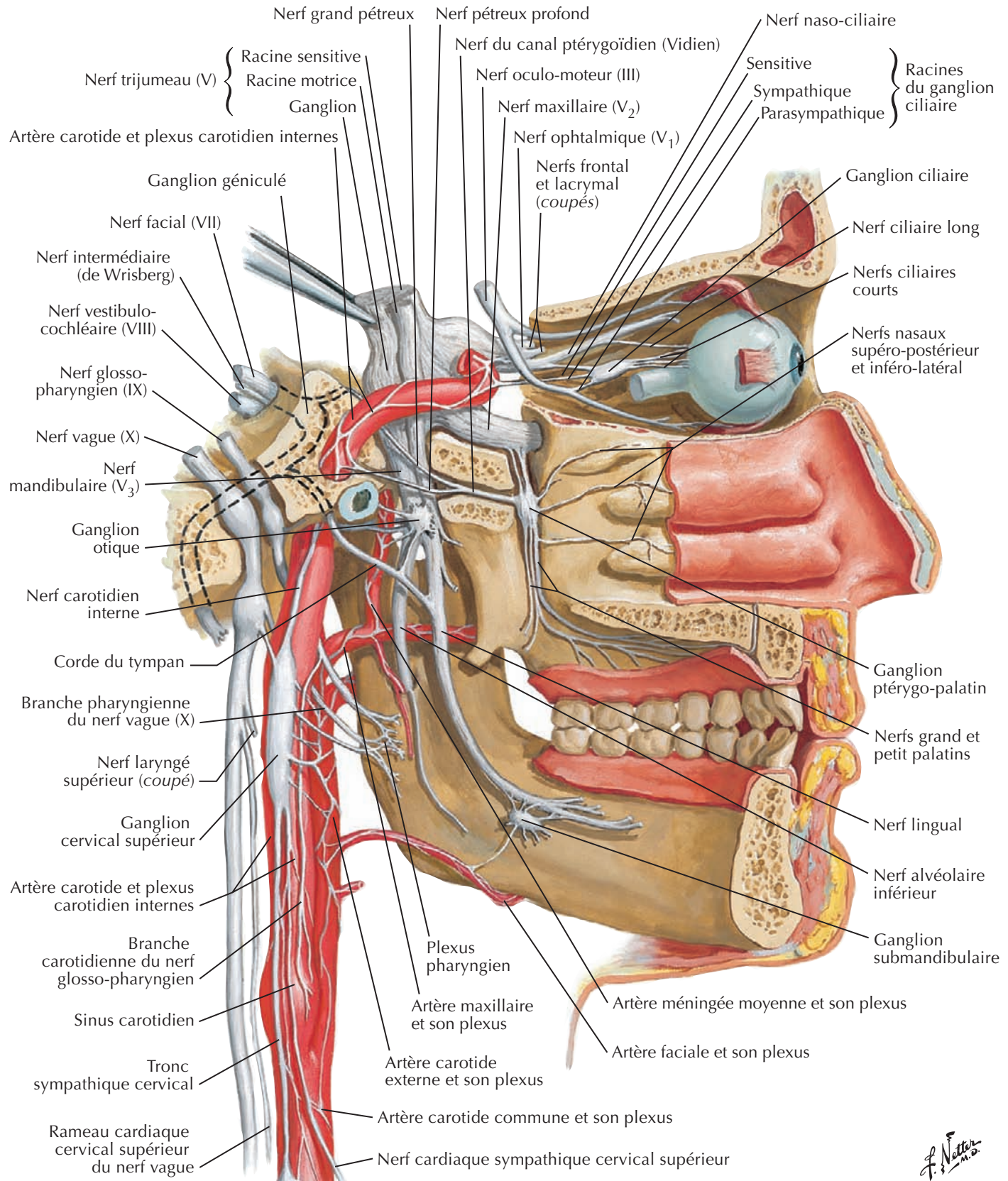
Nerfs autonomes du cou



Voir aussi Planches 71, 124, 125, 203, 220, 234, 297



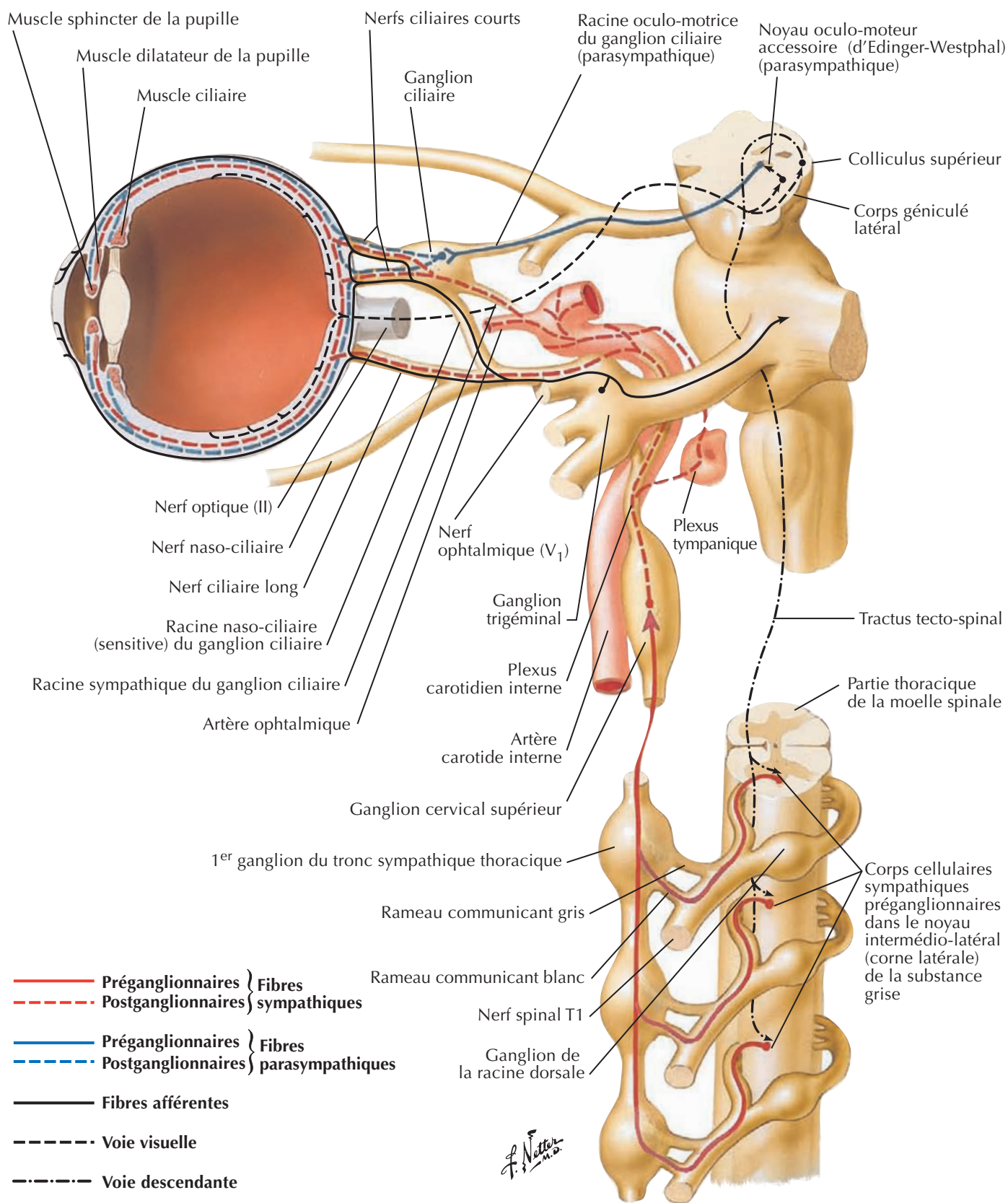
Voir aussi **Planches 43-45, 86, 120, 131-133**



F. Netter M.D.

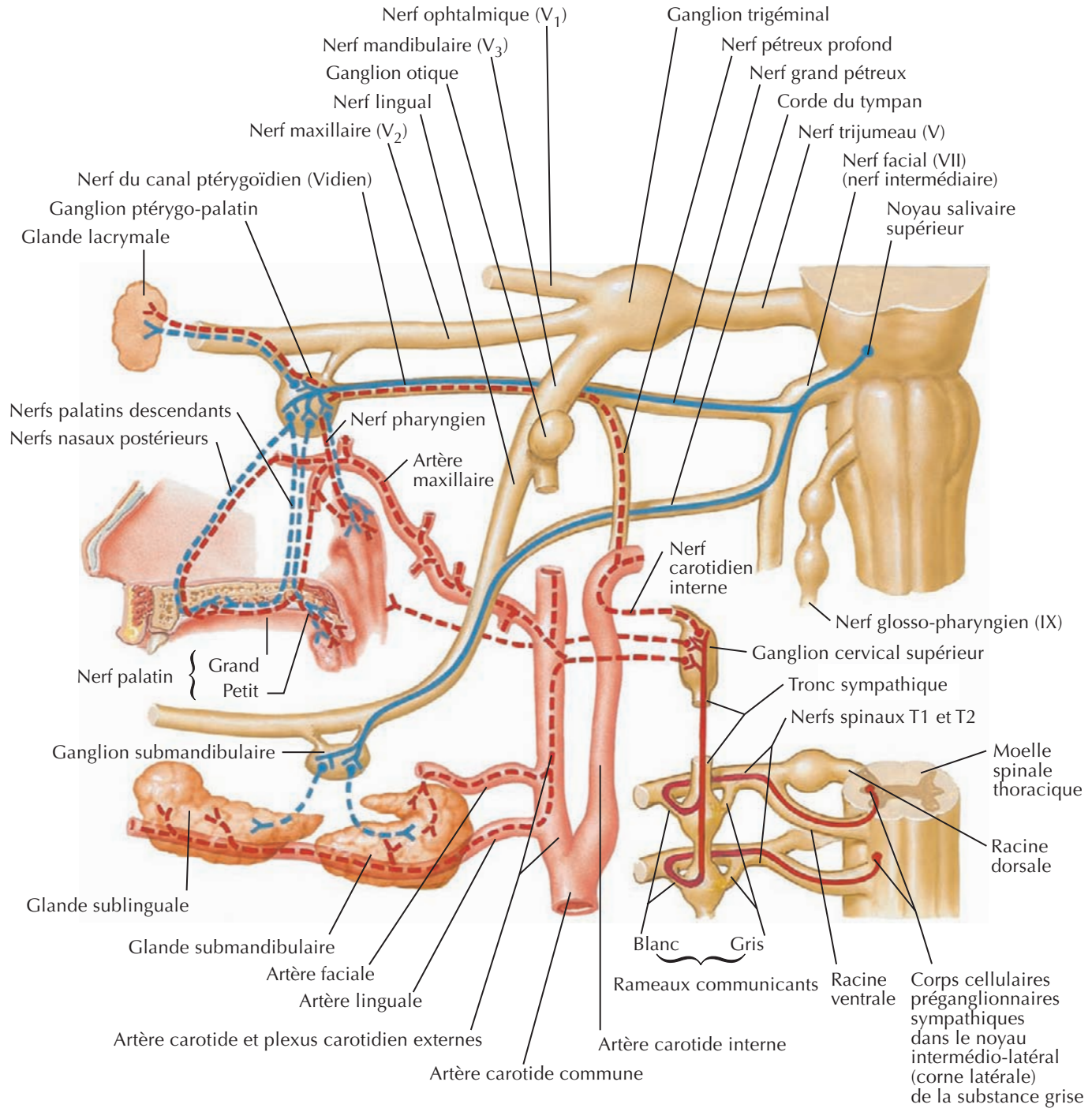
Ganglion ciliaire : schéma

Voir aussi Planches 43, 160, 161



Ganglions ptérygo-palatin et submandibulaire : schéma

Voir aussi Planches 160, 161



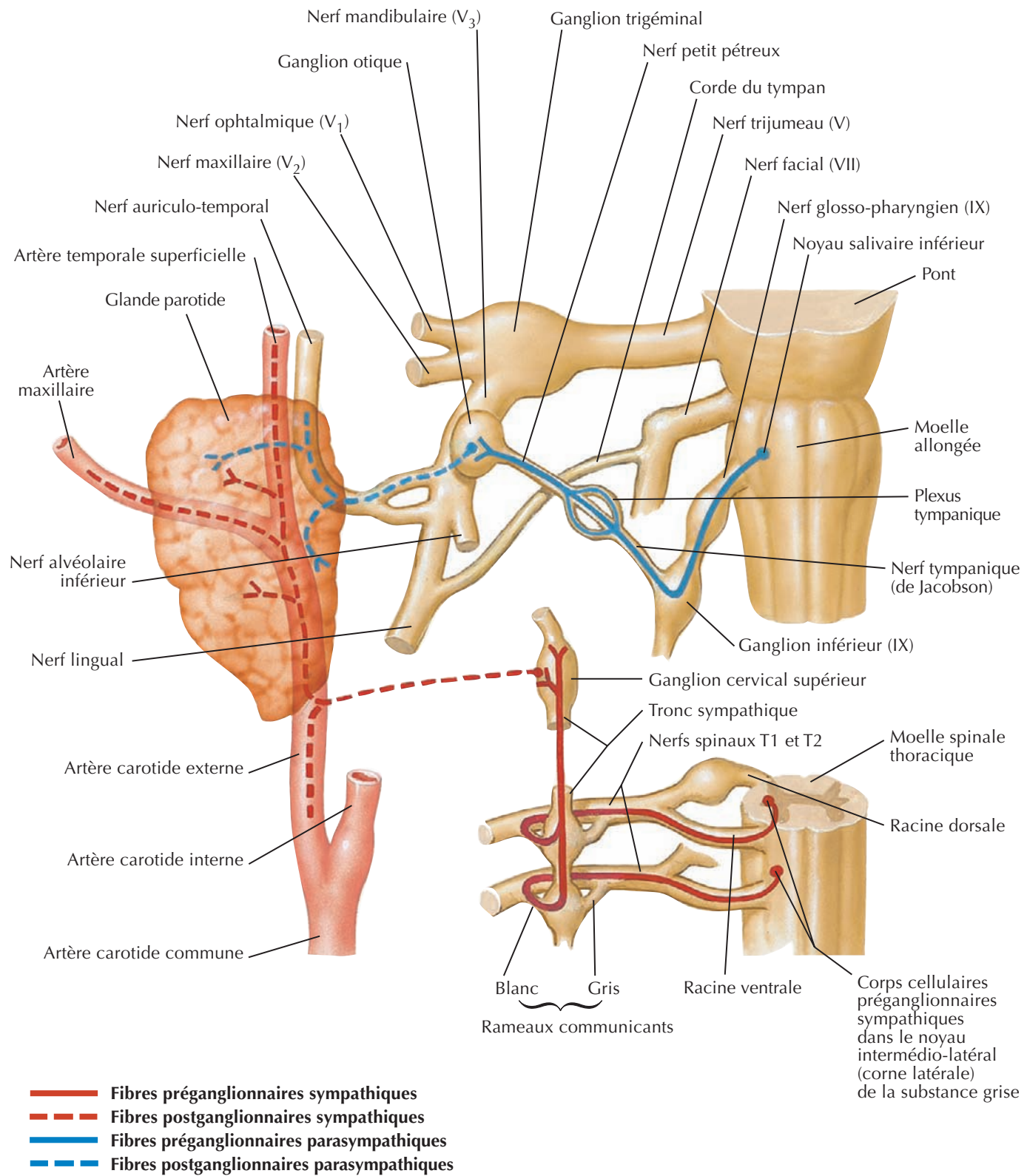
F. Netter M.D.

- Fibres préganglionnaires sympathiques
- - - Fibres postganglionnaires sympathiques
- Fibres préganglionnaires parasympathiques
- - - Fibres postganglionnaires parasympathiques

Ganglion otique : schéma

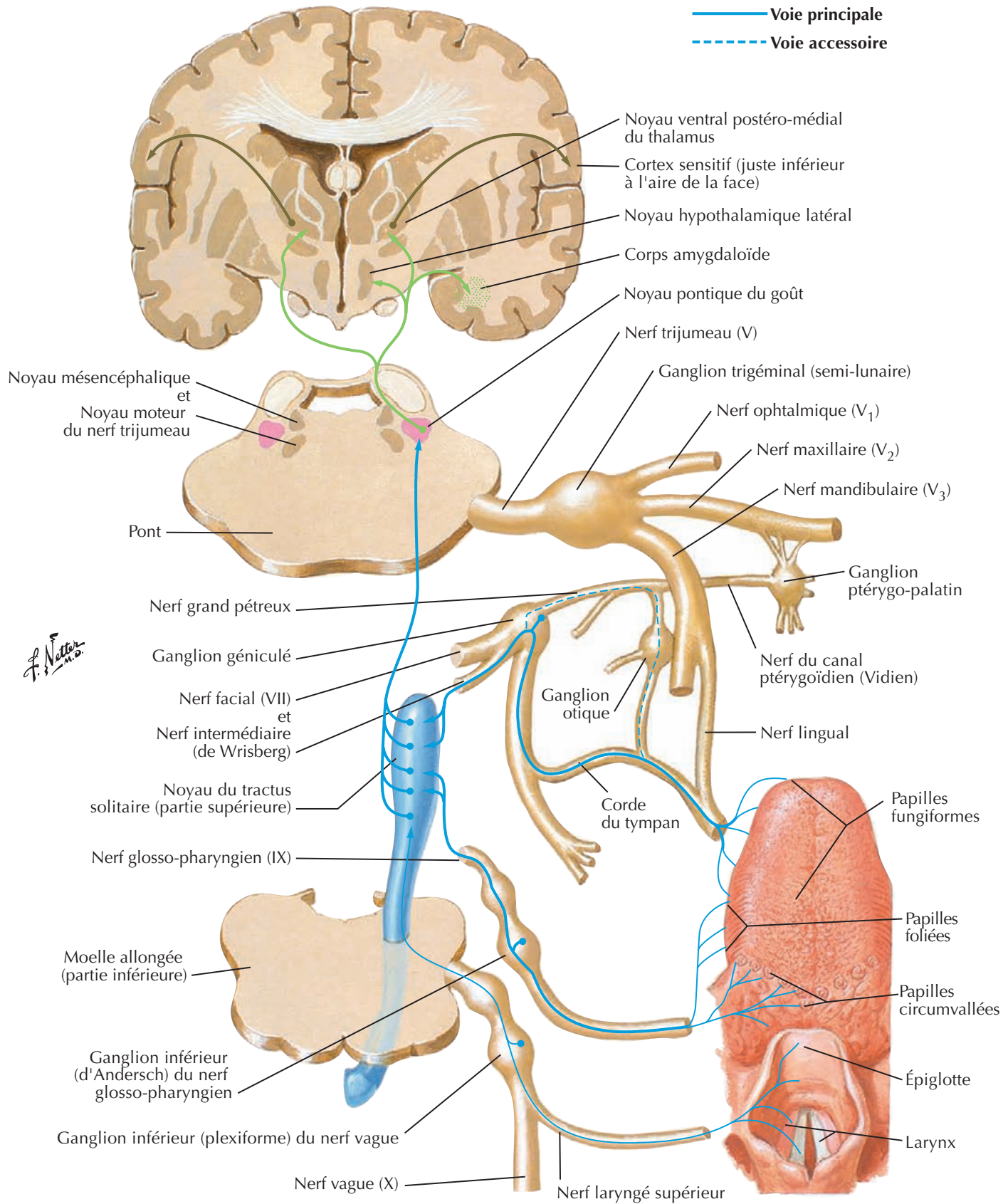


Voir aussi Planches 160, 161



F. Netter M.D.

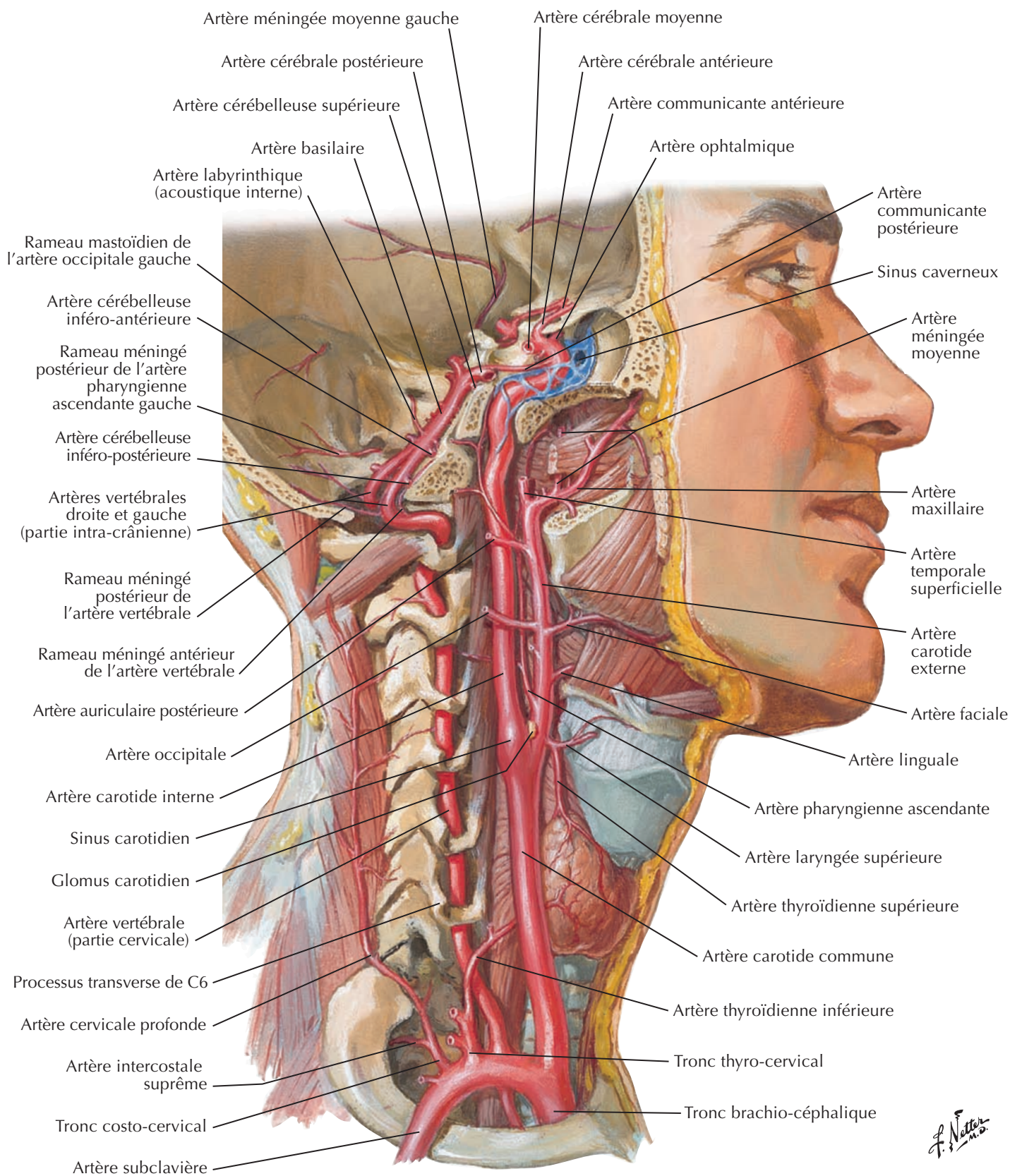
Voir aussi Planches 45, 94, 122, 124, 125



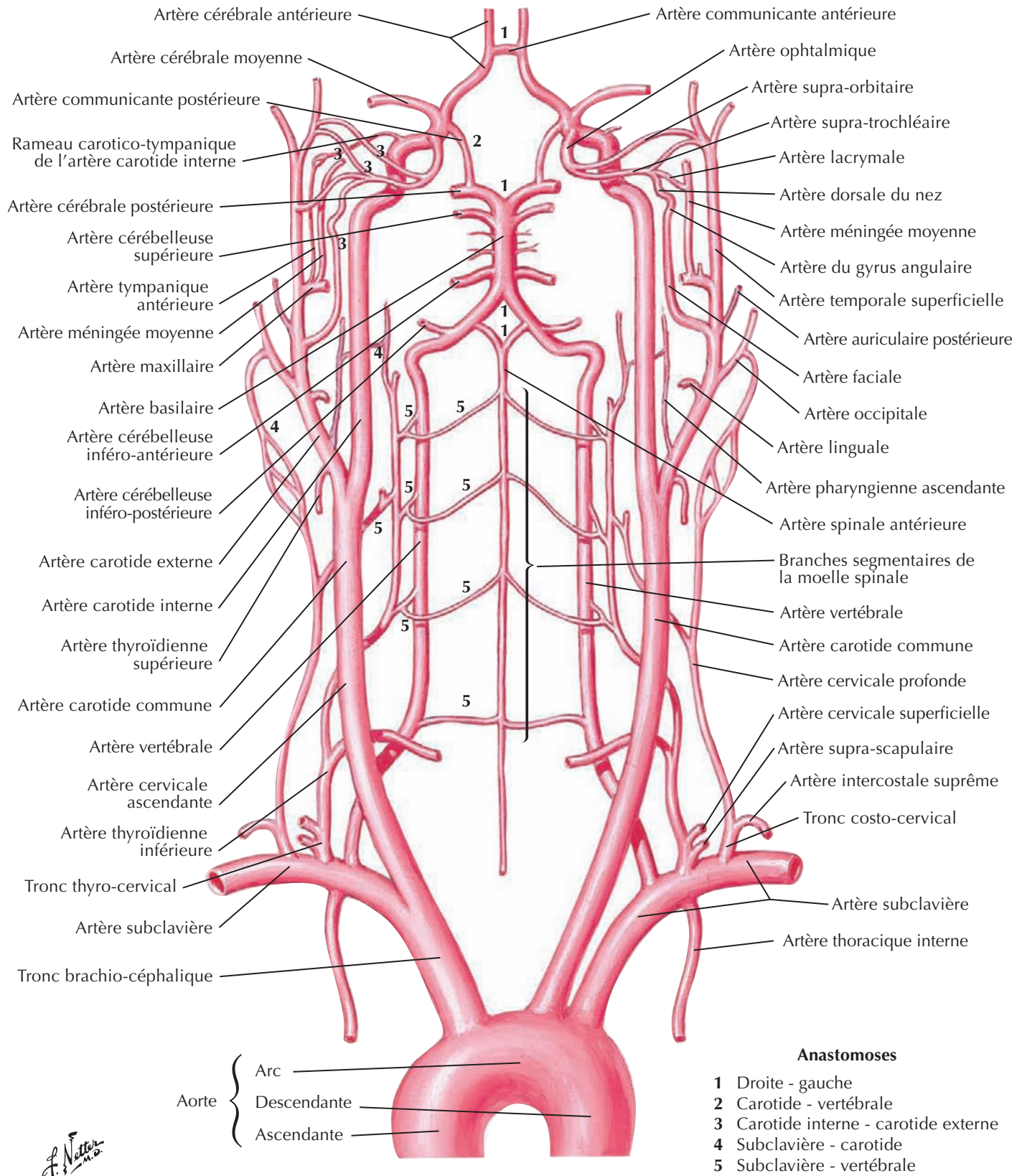
Artères destinées au cerveau et aux méninges



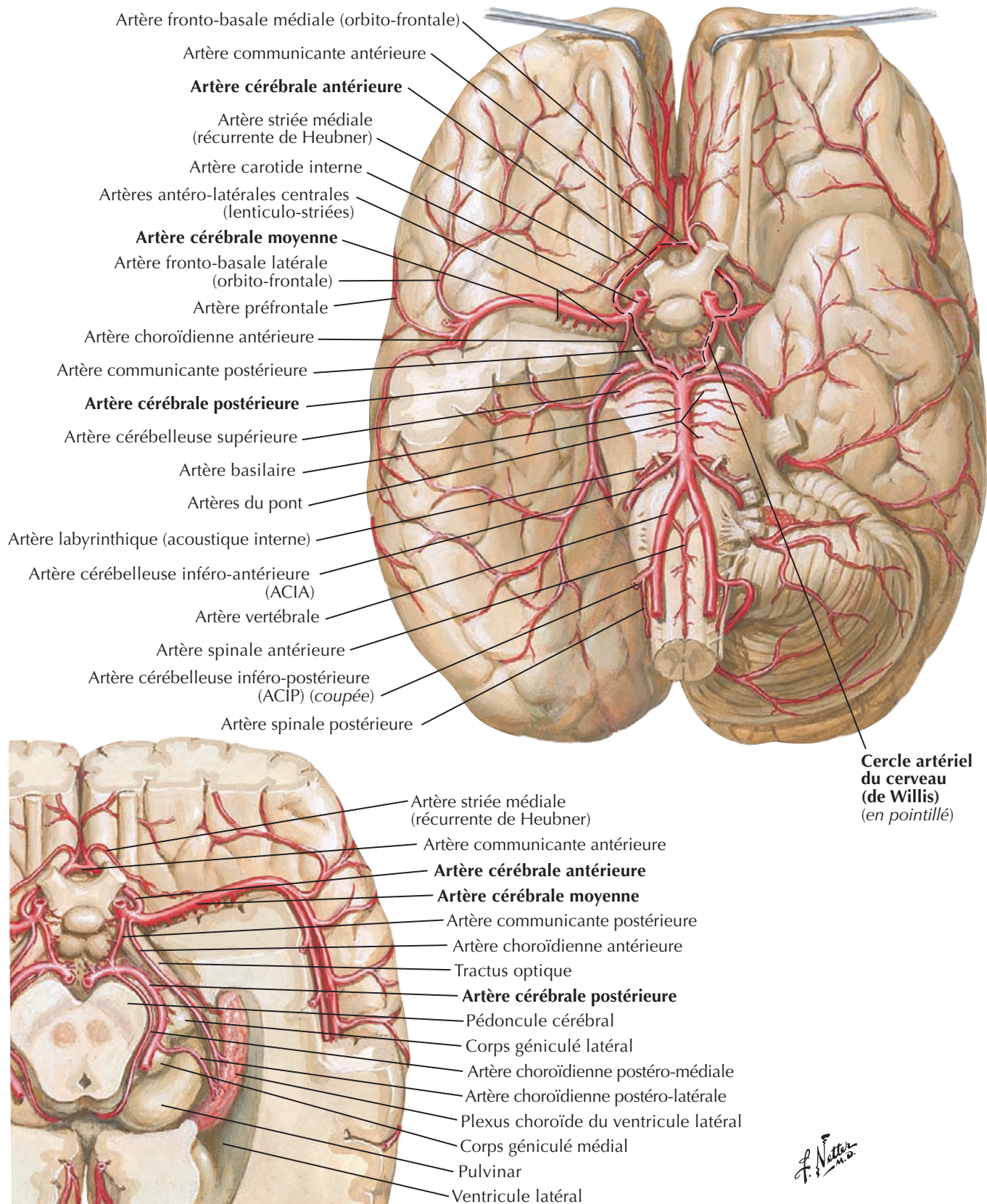
Voir aussi **Planche 33**



Artères destinées au cerveau : schéma



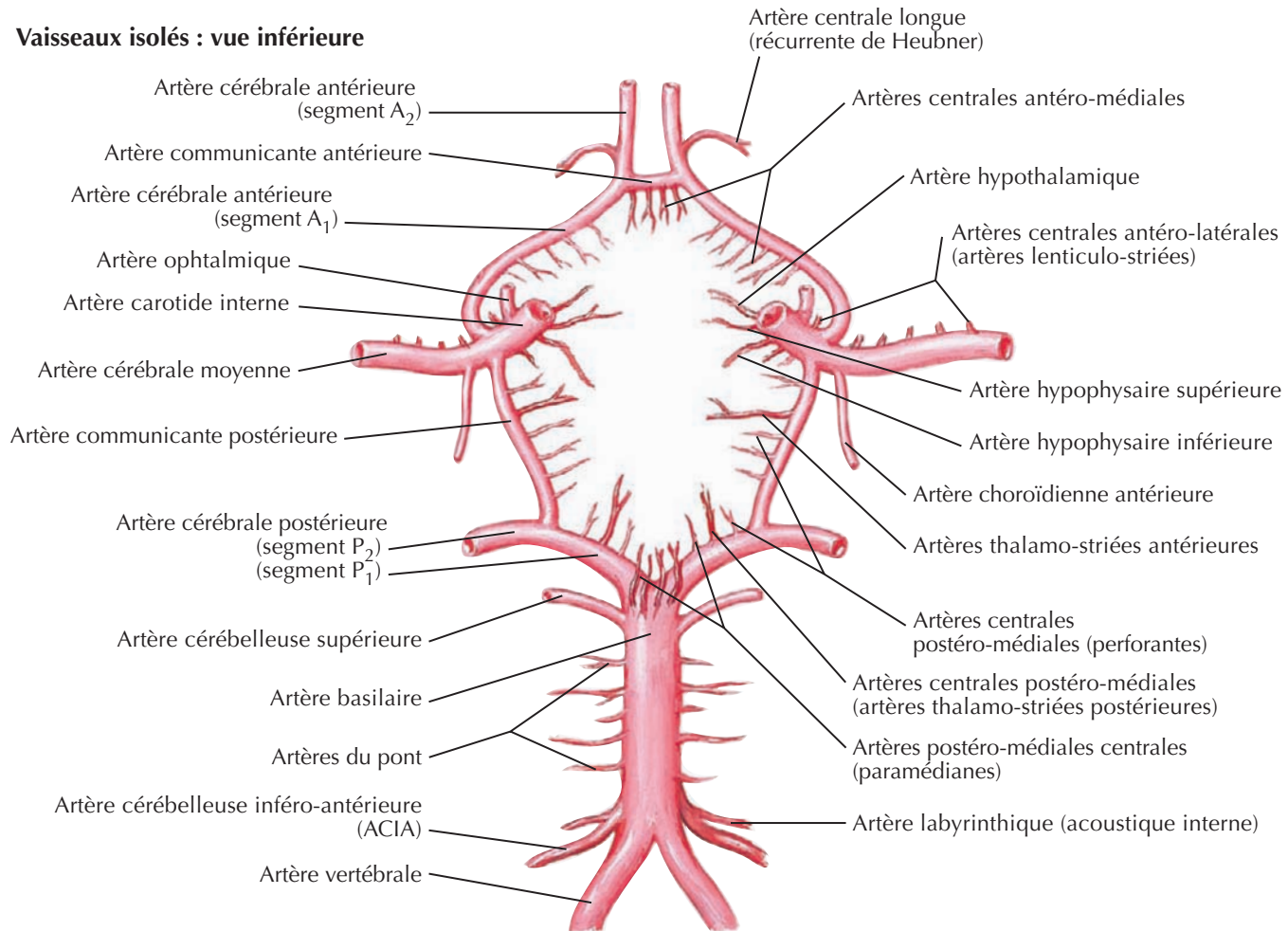
Artères de l'encéphale : vues inférieures



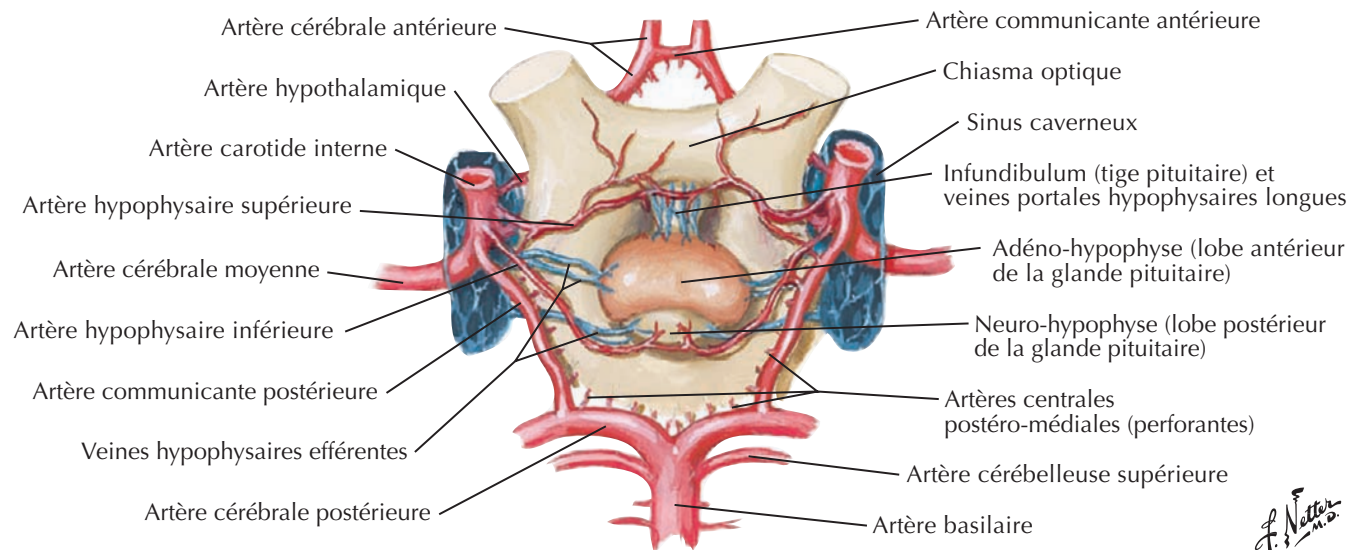
Cercle artériel du cerveau (de Willis)

Pour les artères hypophysaires, voir **Planche 146**

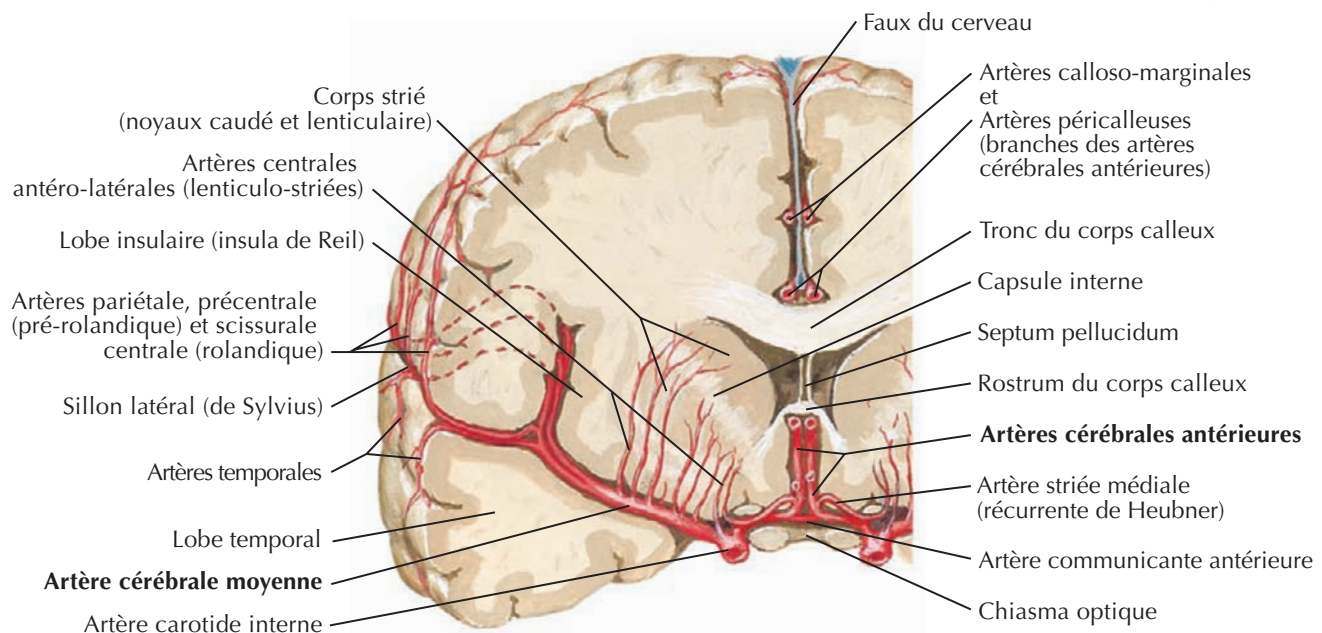
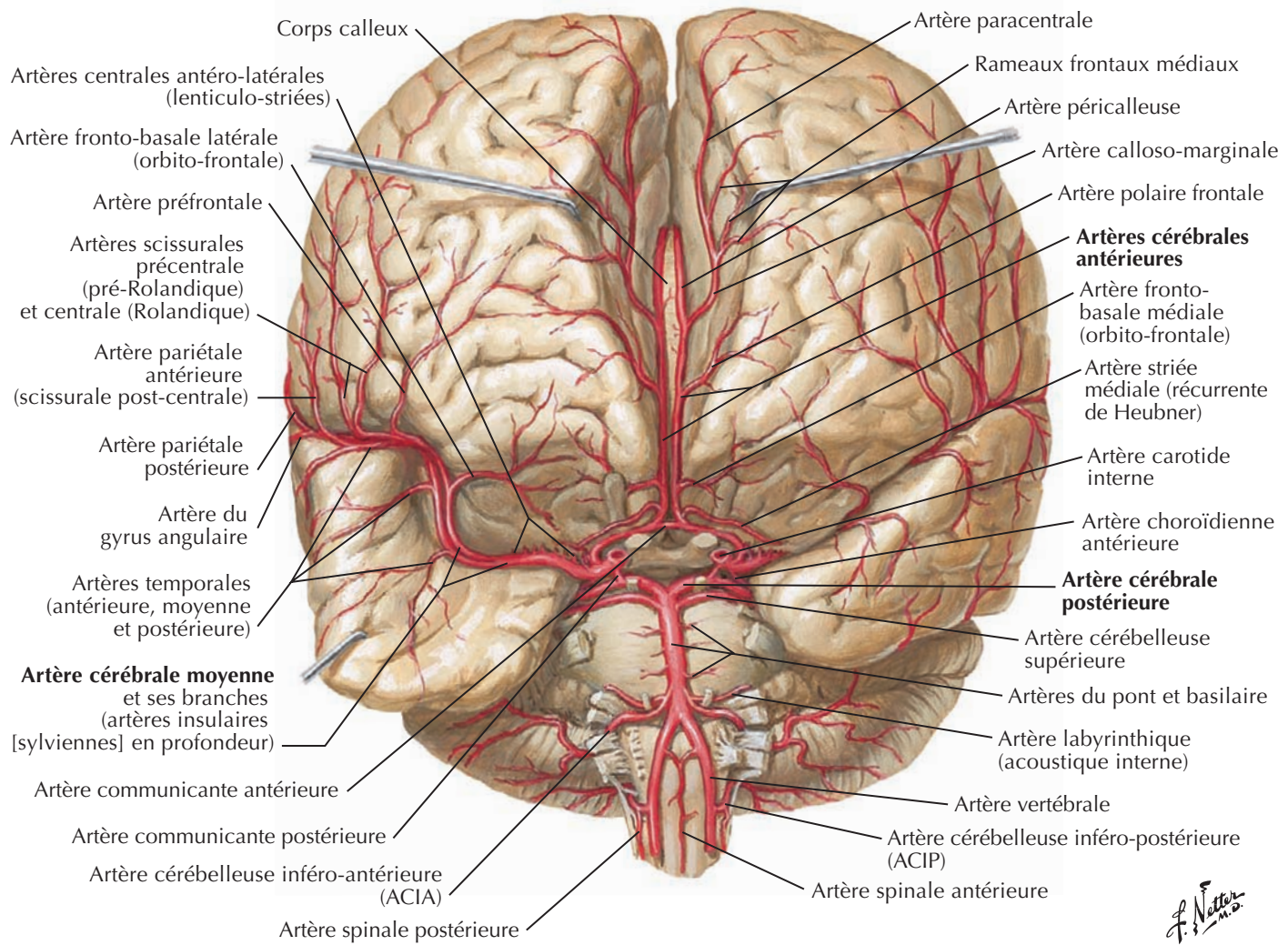
Vaisseaux isolés : vue inférieure



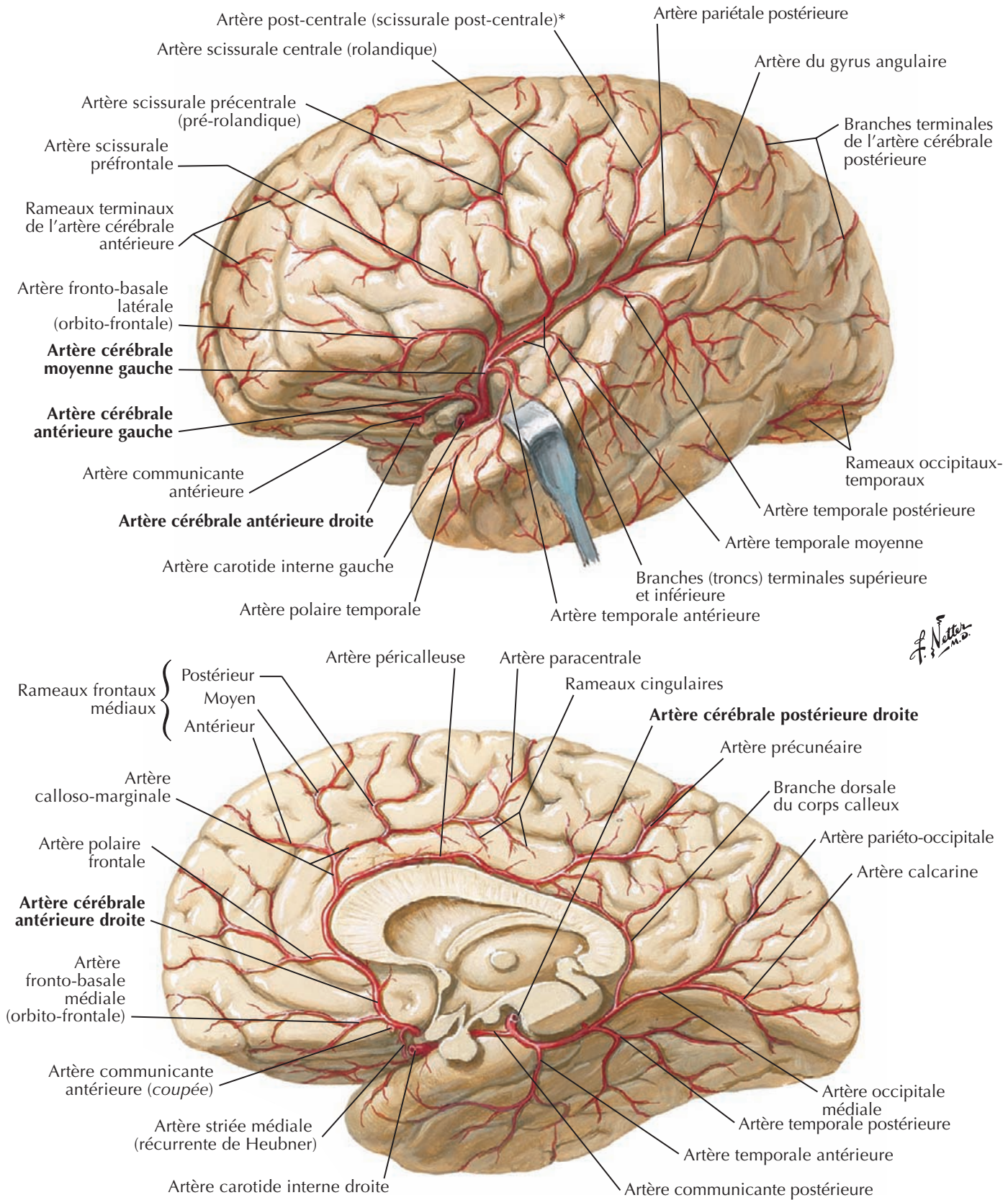
Vaisseaux *in situ* : vue inférieure



Artères de l'encéphale : vue frontale et coupe

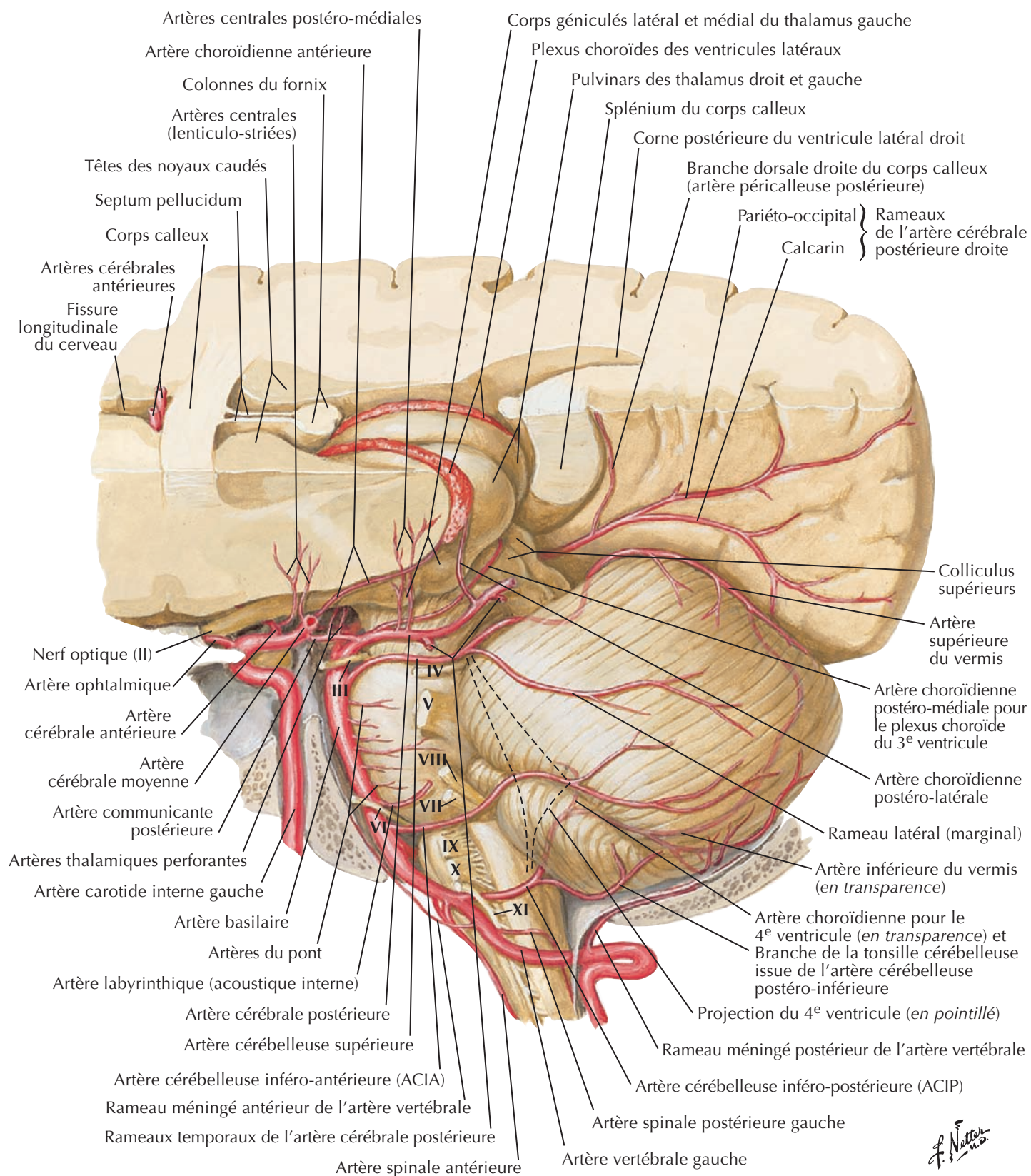


Artères du cerveau : vues latérale et médiale

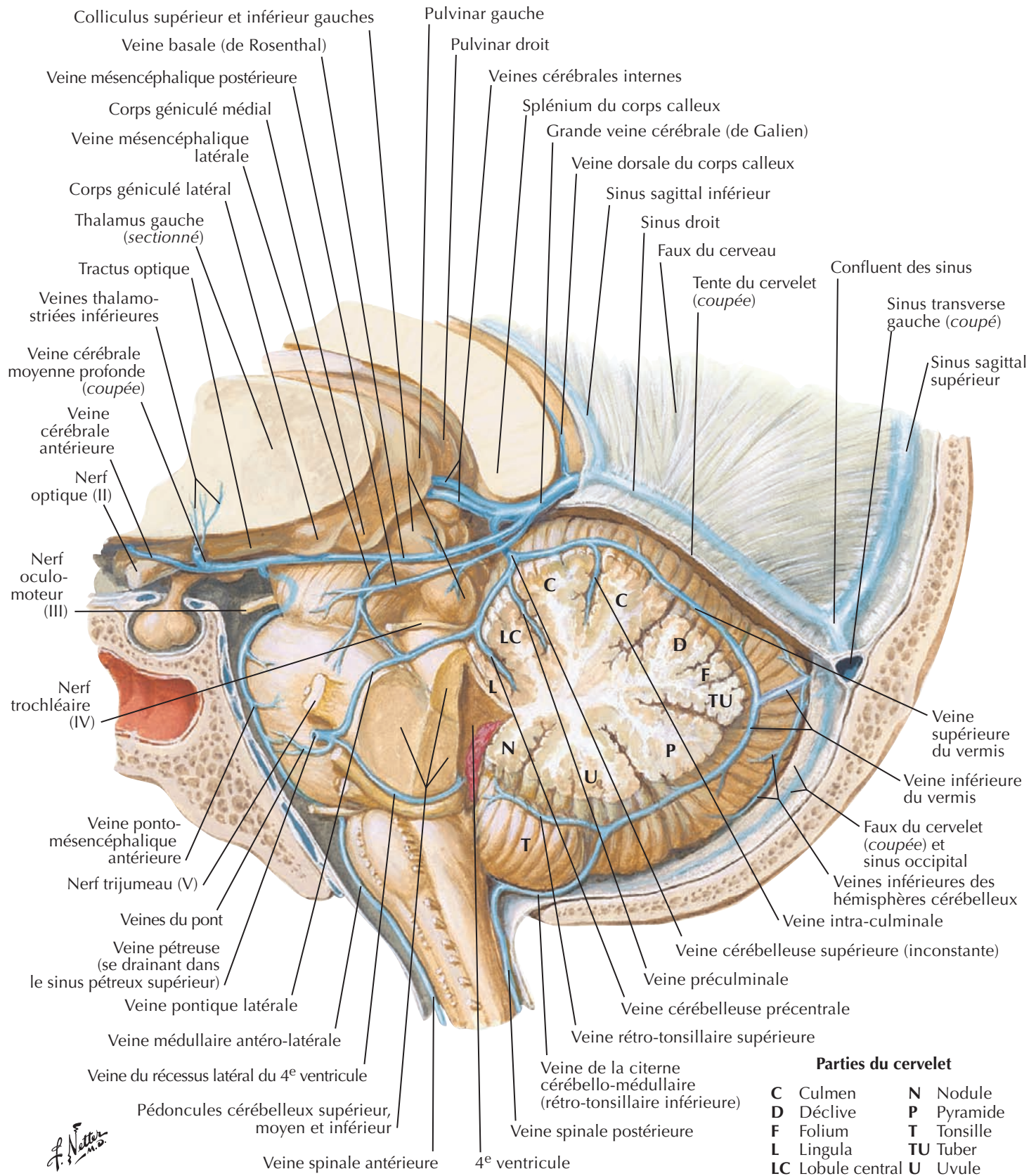


*Note : il peut arriver que l'artère pariétale antérieure (scissurale post-centrale) se divise en artères scissurales post-centrale et pariétale antérieure

Artères de la fosse crânienne postérieure



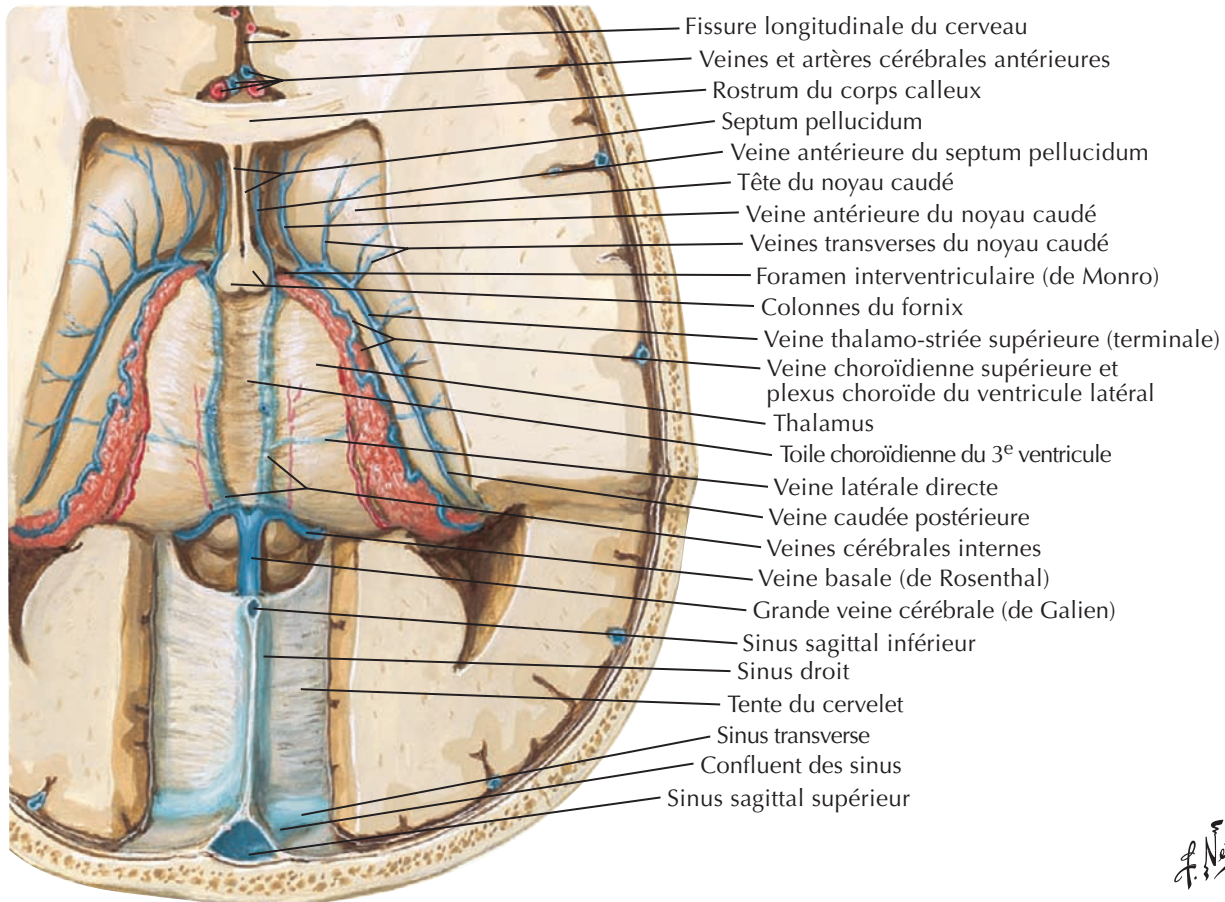
Veines de la fosse crânienne postérieure



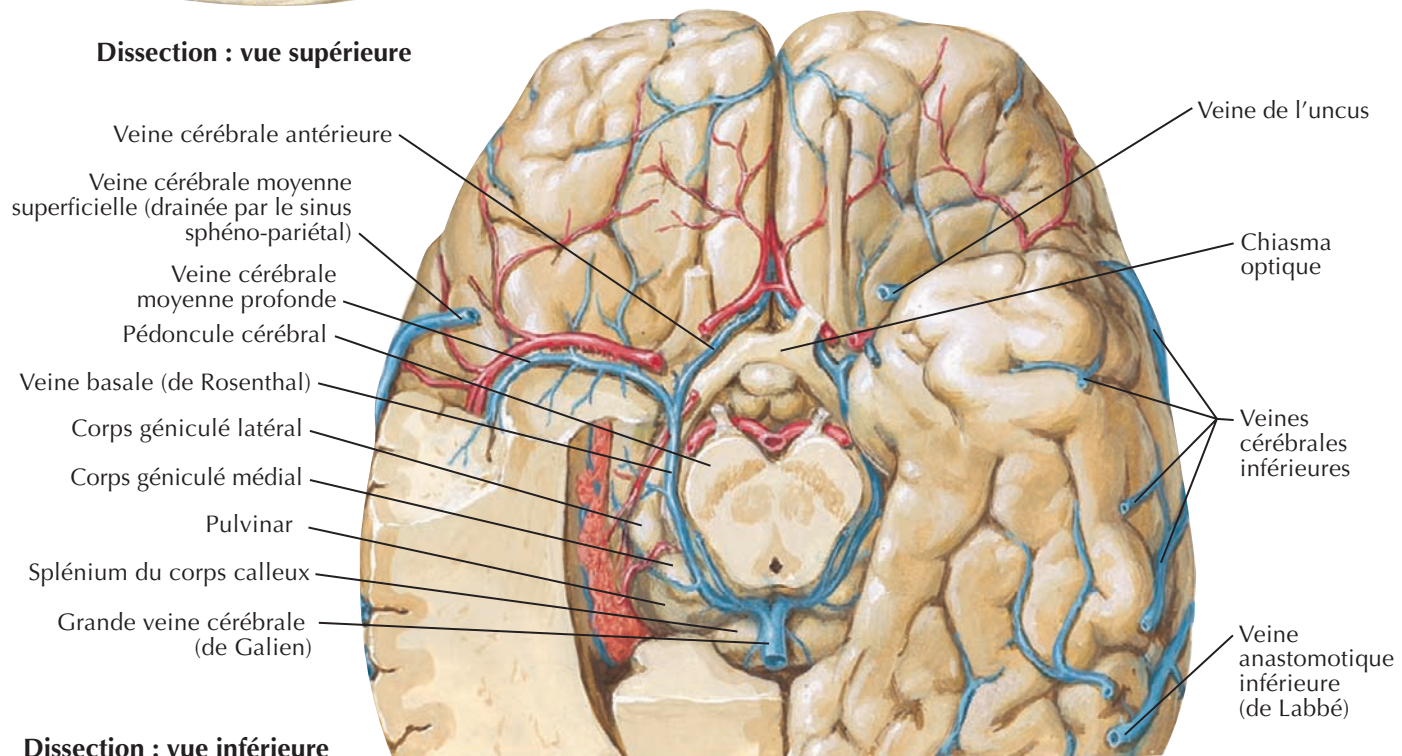
Veines profondes du cerveau



Pour les veines superficielles du cerveau, voir **Planche 101**

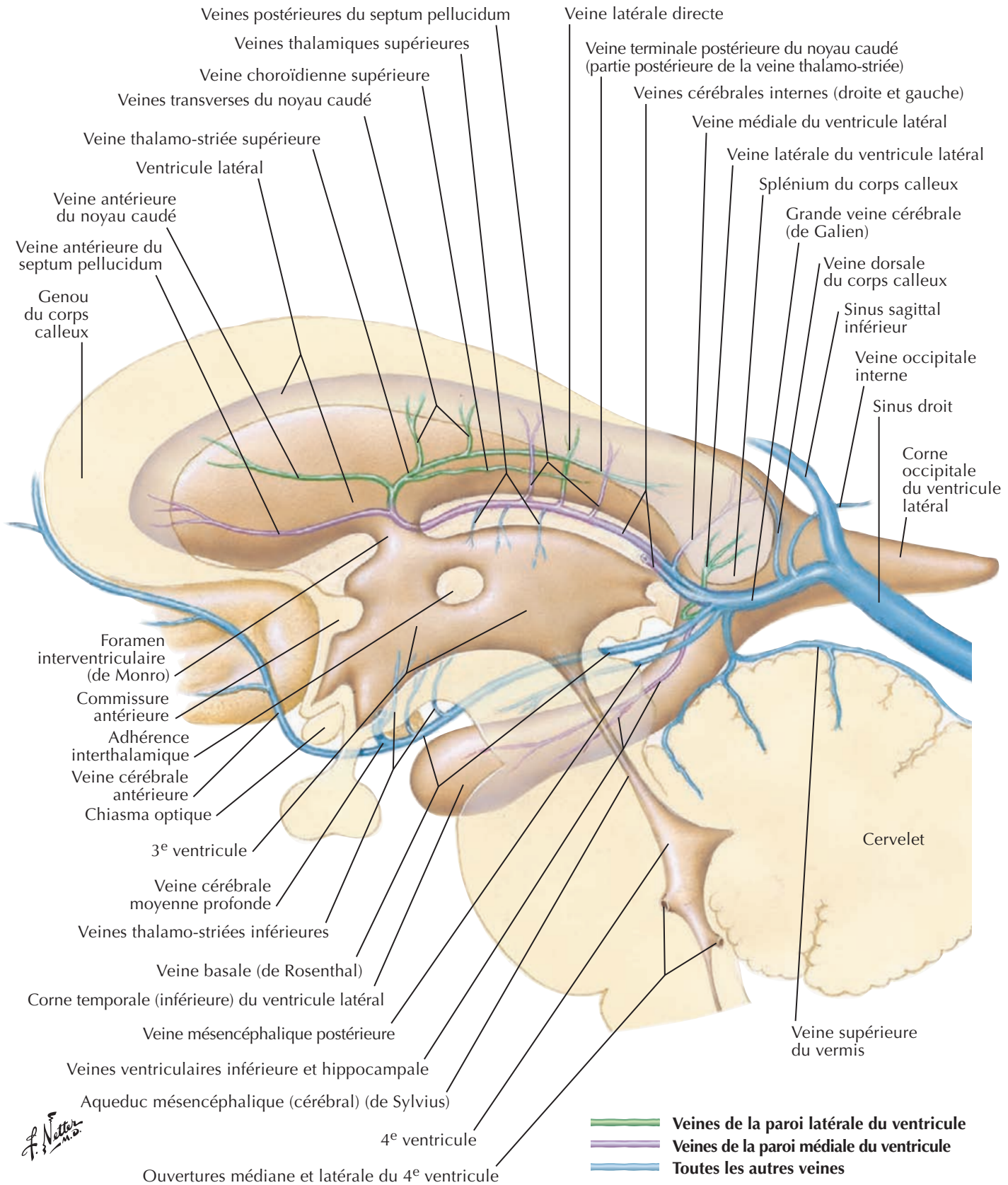


Dissection : vue supérieure



Dissection : vue inférieure

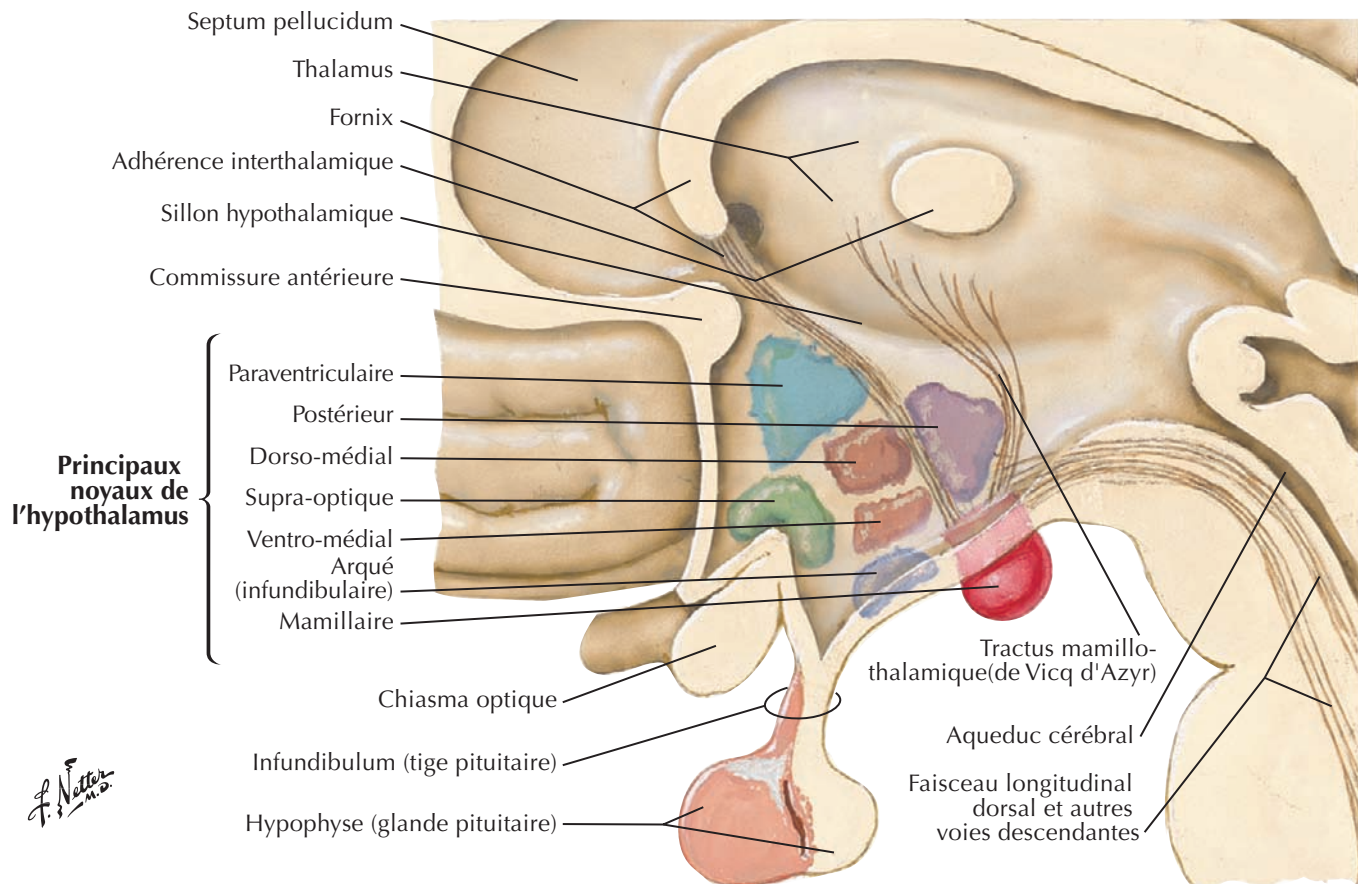
Veines sous-épendymaires de l'encéphale



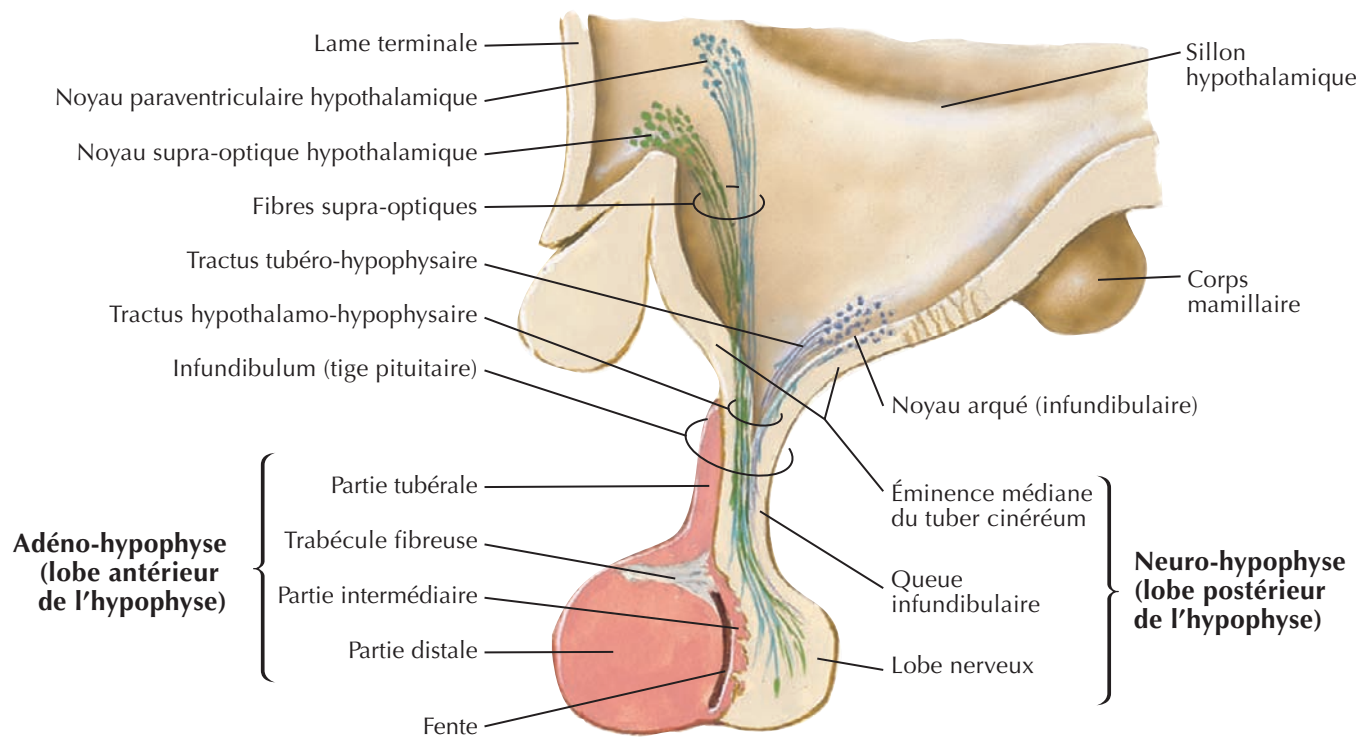
Hypothalamus et hypophyse



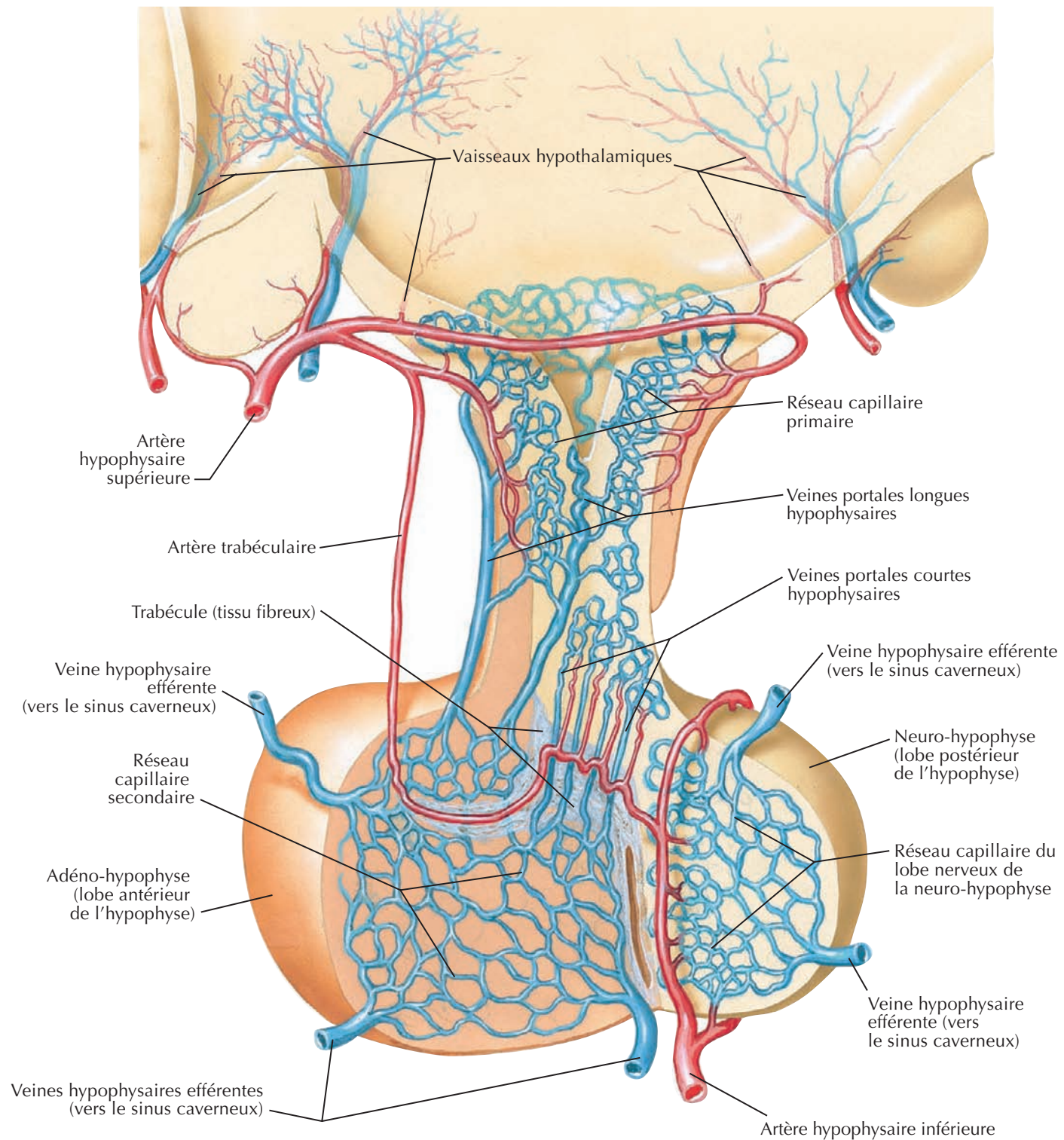
Voir aussi Planches 105, 106



F. Netter M.D.

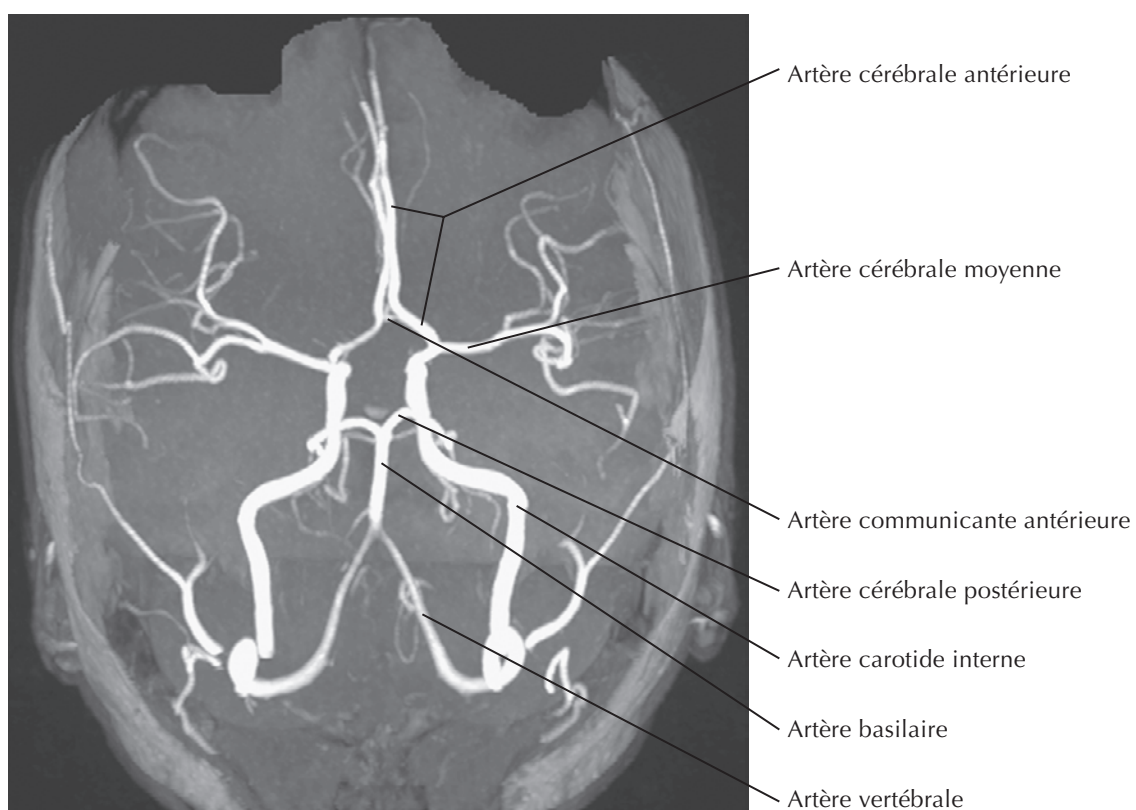
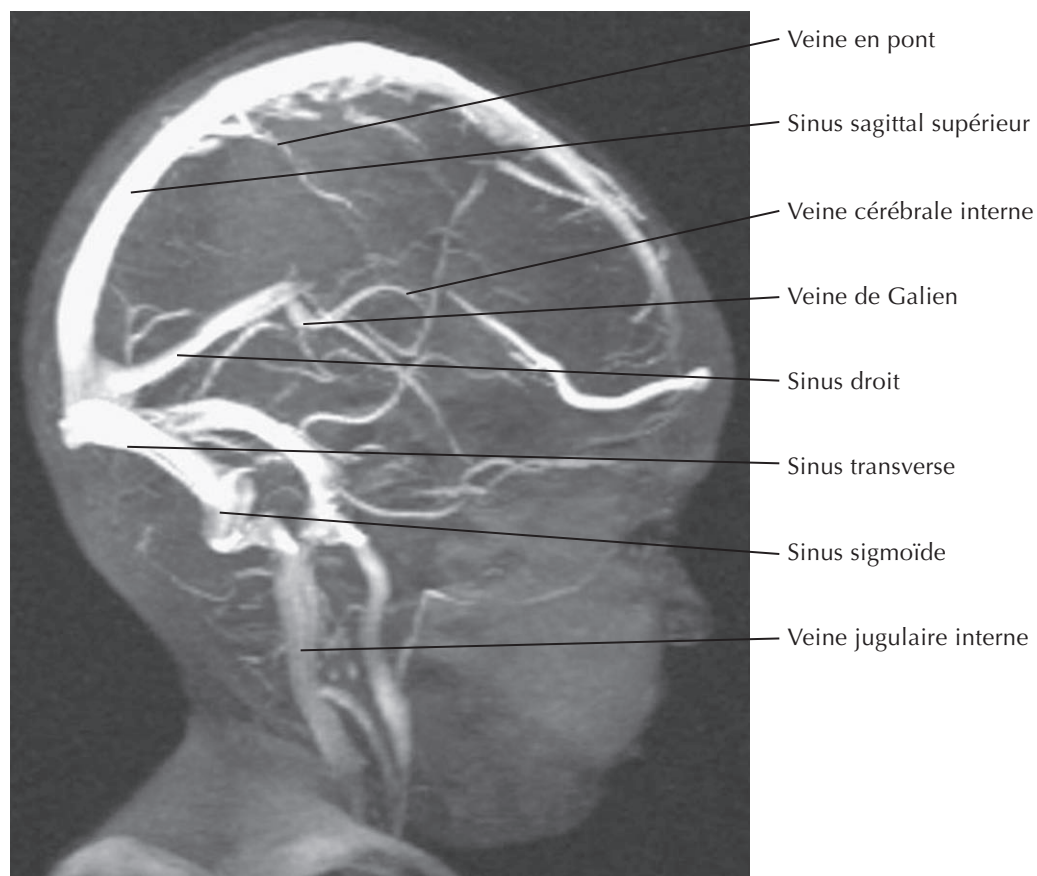


Voir aussi **Planche 138**



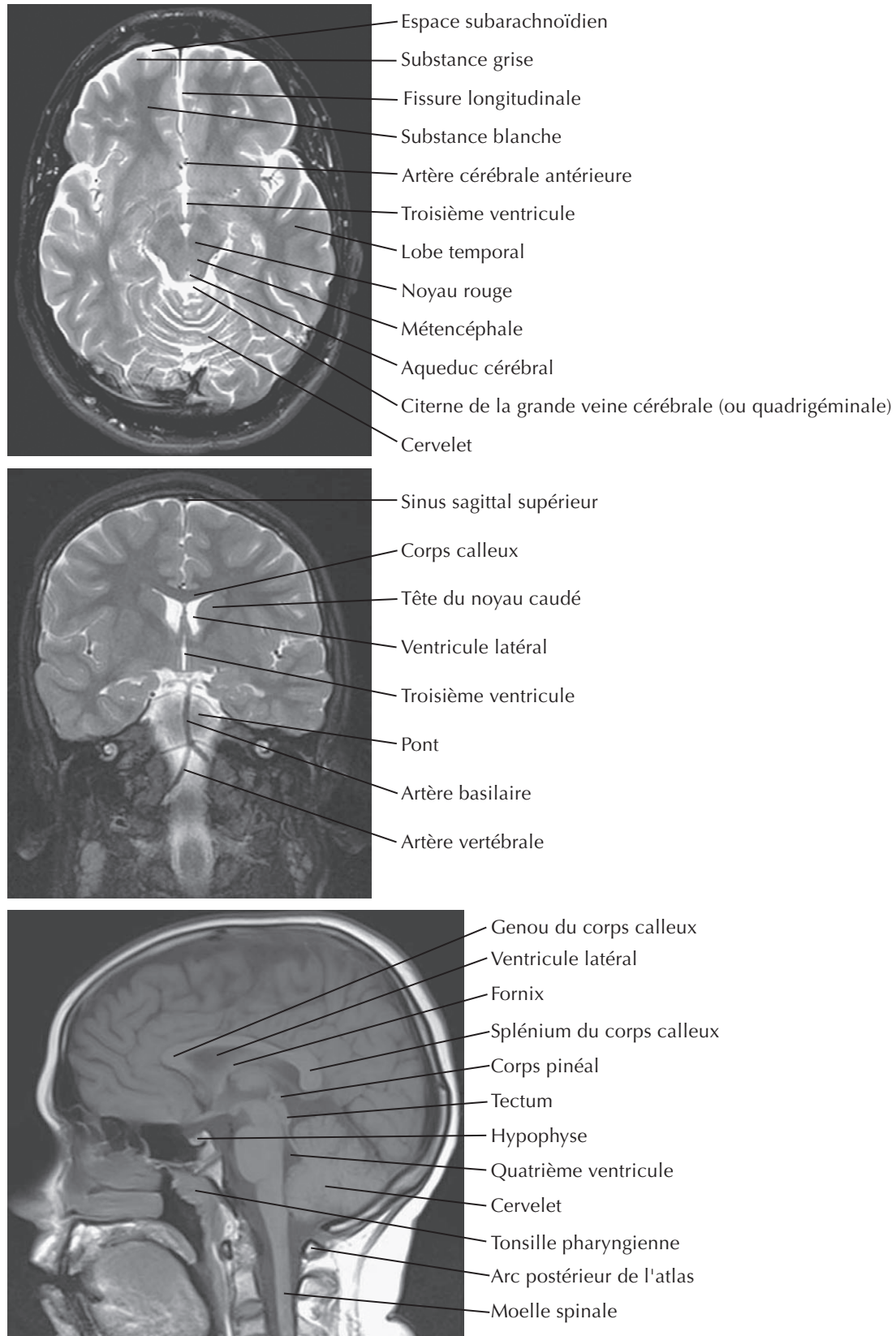
F. Netter M.D.

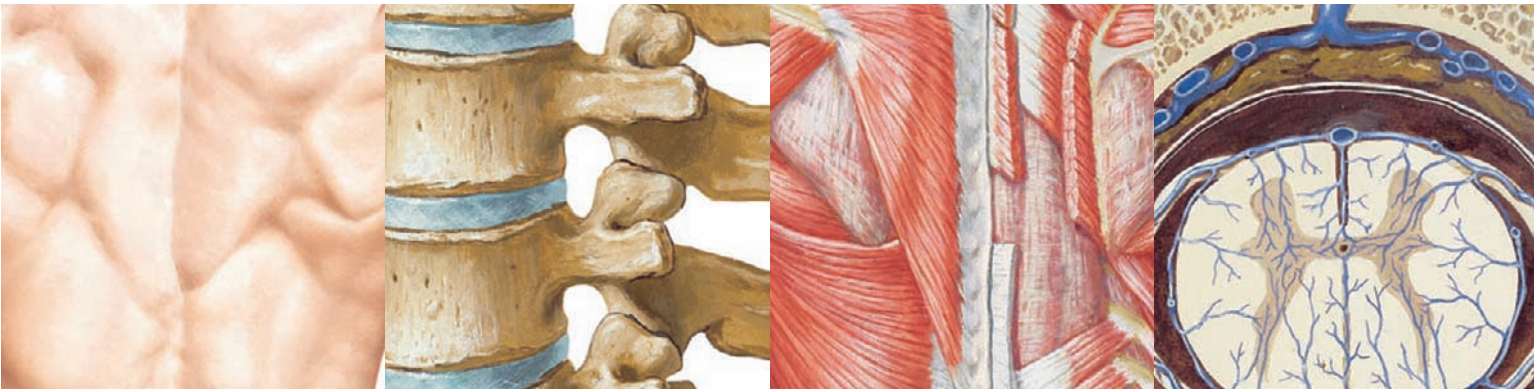
Imagerie crânienne (phlébo-IRM et artério-IRM)



1

Imagerie crânienne (IRM)





Section 2 DOS ET MOELLE SPINALE

Anatomie de surface

Planche 149

149 Dos

Os et ligaments

Planches 150-156

- 150 Colonne vertébrale
- 151 Vertèbres thoraciques
- 152 Vertèbres lombales
- 153 Vertèbres lombales : radiographies
- 154 Sacrum et coccyx
- 155 Ligaments vertébraux : région lombo-sacrale
- 156 Ligaments vertébraux : région lombale

Moelle spinale

Planches 157-167

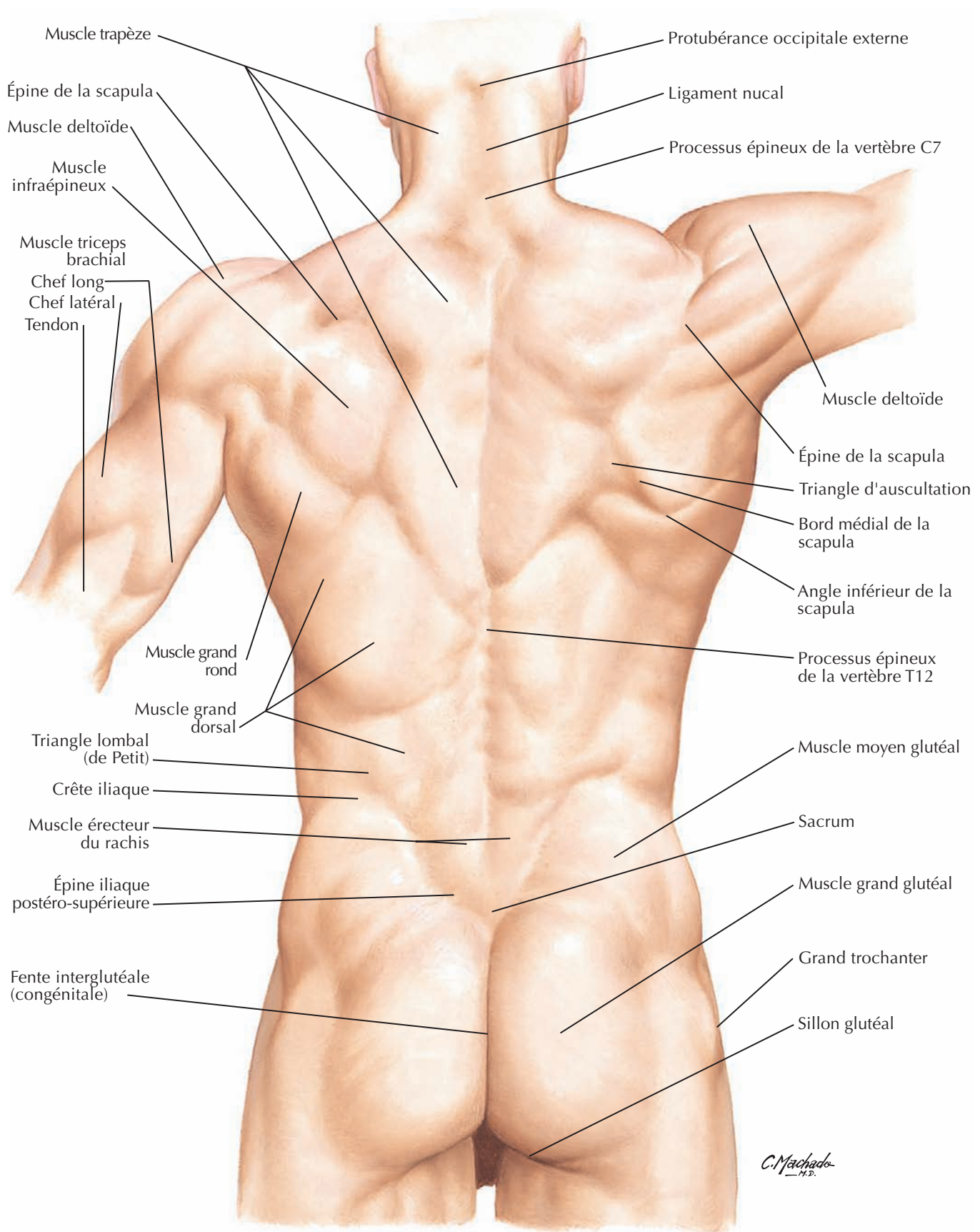
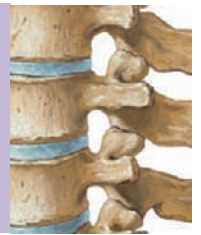- 157 Moelle spinale *in situ*
- 158 Rapports vertébraux des racines des nerfs spinaux
- 159 Dermatomes
- 160 Système nerveux sympathique : schéma
- 161 Système nerveux parasympathique : schéma
- 162 Méninges et racines nerveuses spinales
- 163 Origine du nerf spinal : coupes transversales
- 164 Artères de la moelle spinale : schéma
- 165 Artères de la moelle spinale : distribution intrinsèque
- 166 Veines de la moelle spinale et de la colonne vertébrale
- 167 Veines de la colonne vertébrale : veines vertébrales

Muscles et nerfs**Planches 168-172**

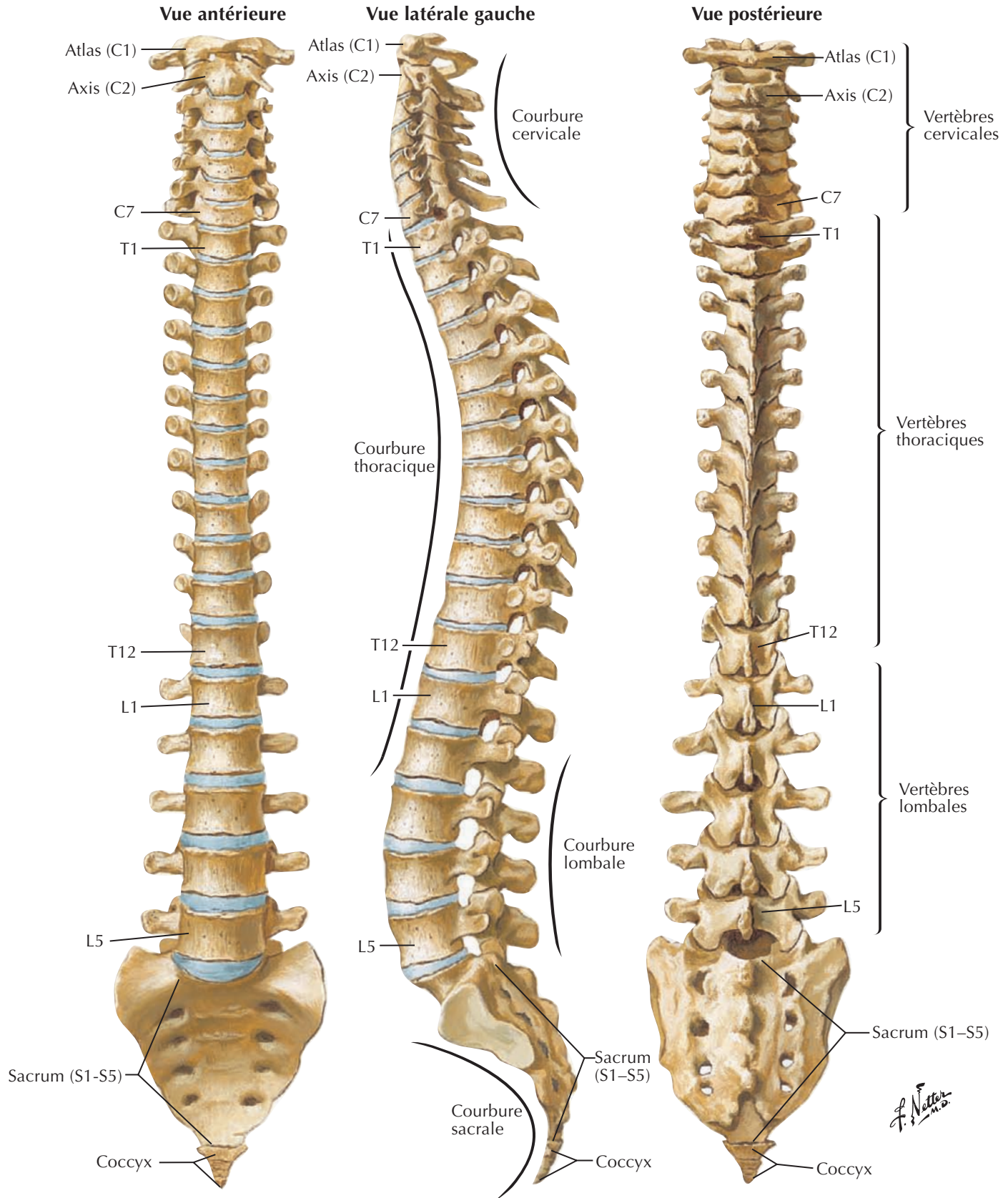
- 168 Muscles du dos : couches superficielles
- 169 Muscles du dos : couches intermédiaires
- 170 Muscles du dos : couches profondes
- 171 Nerfs du dos
- 172 Triangle suboccipital

Coupes transversales**Planches 173-174**

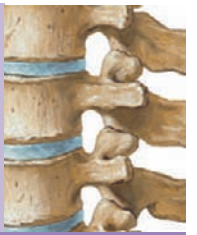- 173 Région lombale postérieure : coupe transversale (vue supérieure)
- 174 Nerf spinal thoracique type



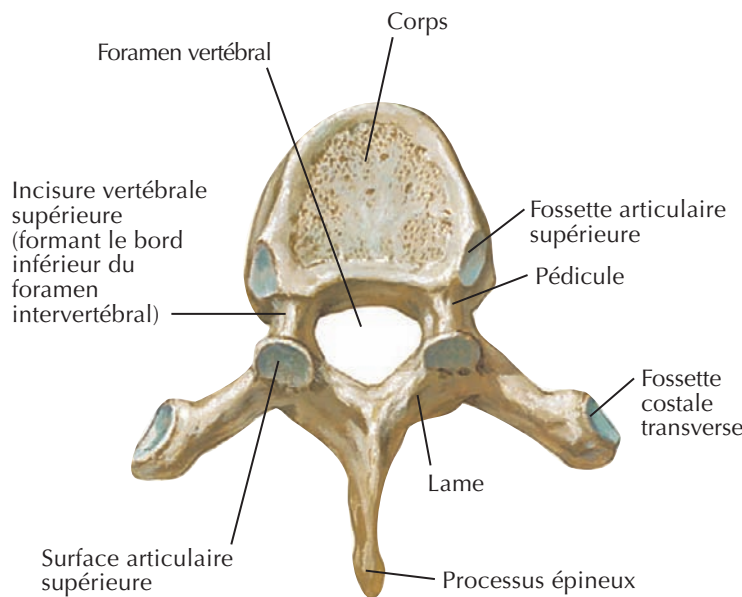
Voir aussi Planches 15, 19, 20, 151, 152, 153, 154, 179, 241



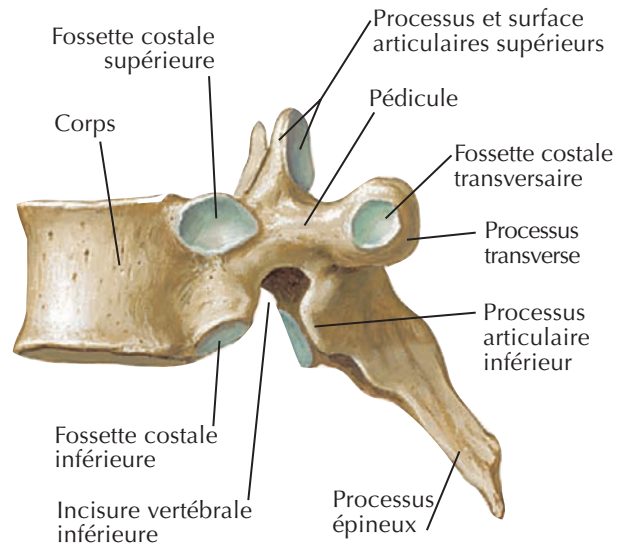
Vertèbres thoraciques



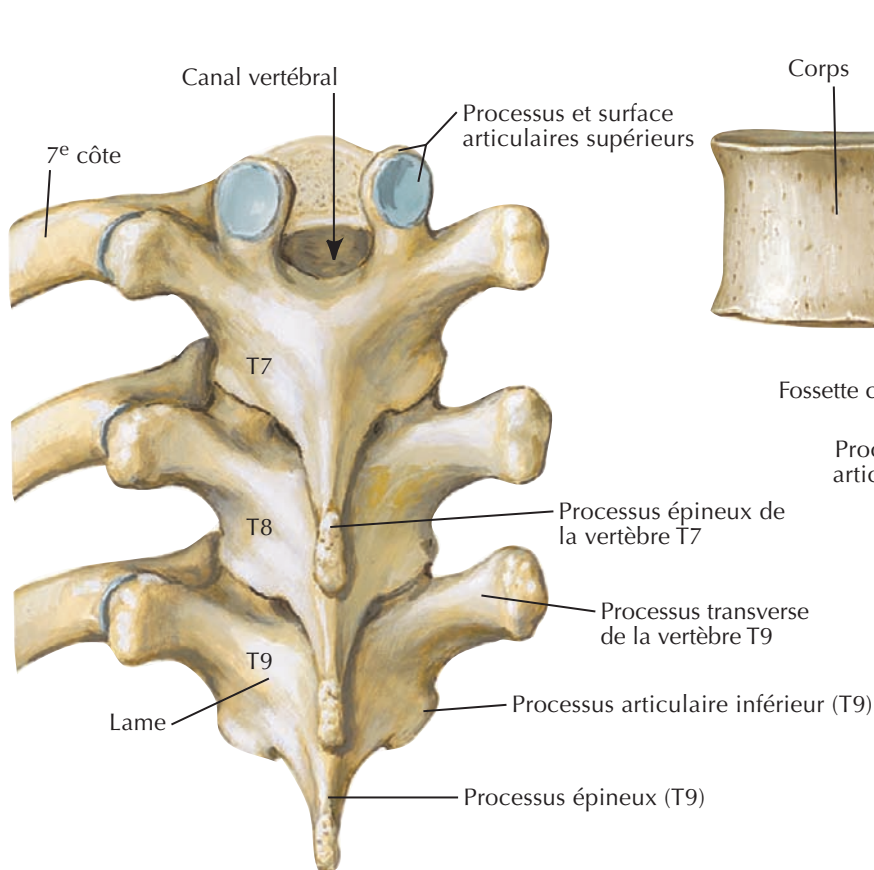
Voir aussi **Planche 181**



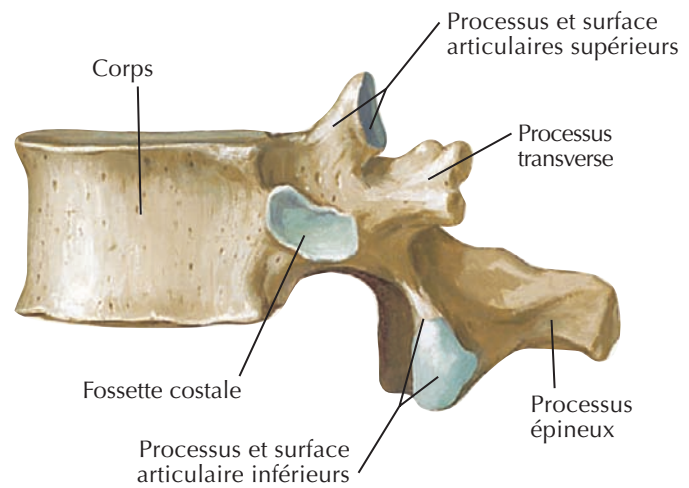
**Vertèbre T6 :
vue supérieure**



**Vertèbre T6 :
vue latérale**

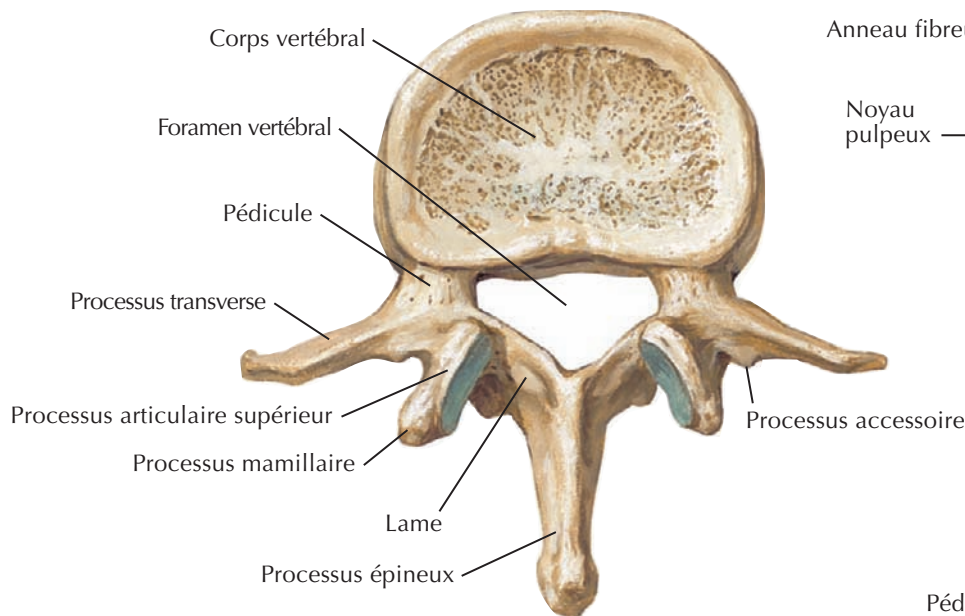


**Vertèbres T7, T8 et T9 :
vue postérieure**

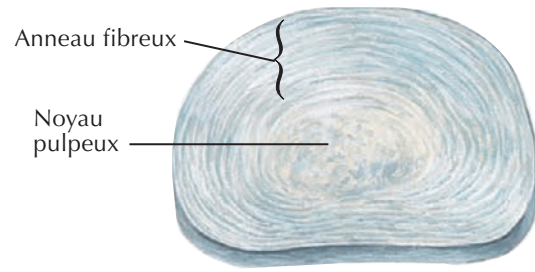


**Vertèbre T12 :
vue latérale**

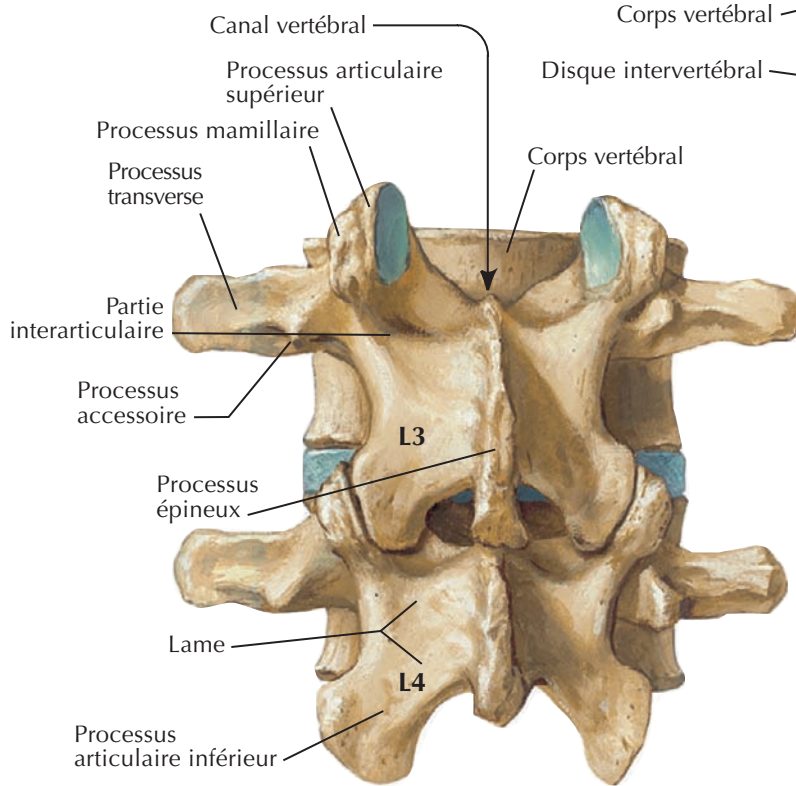
F. Netter M.D.



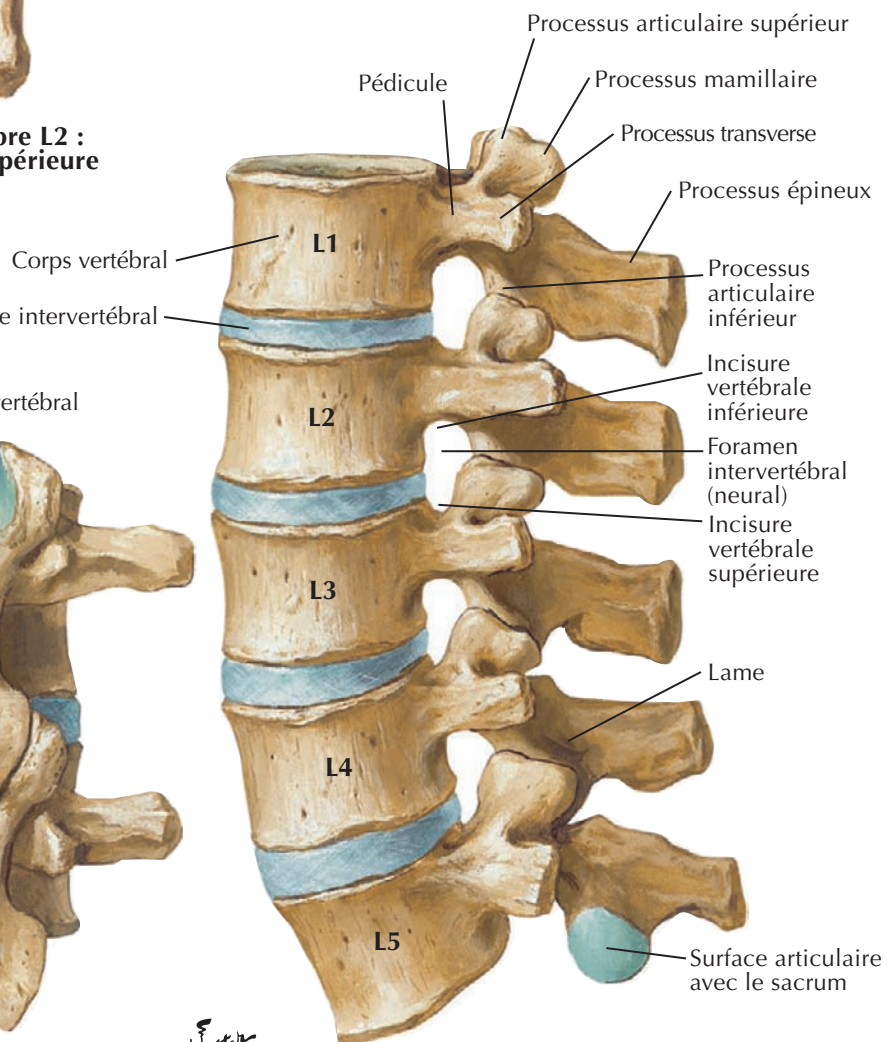
**Vertèbre L2 :
vue supérieure**



Disque intervertébral



**Vertèbres L3 et L4 :
vue postérieure**



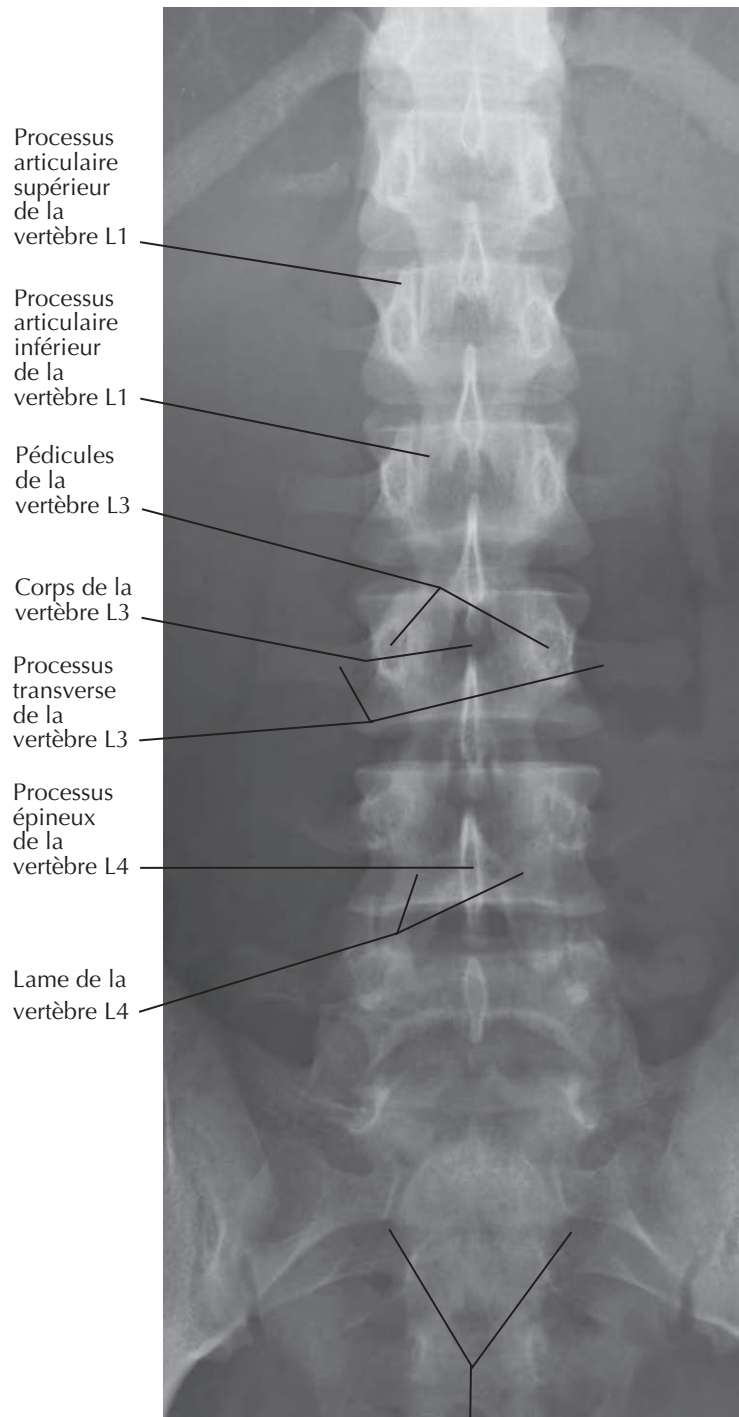
**Vertèbres lombales :
vue latérale gauche**

F. Netter M.D.

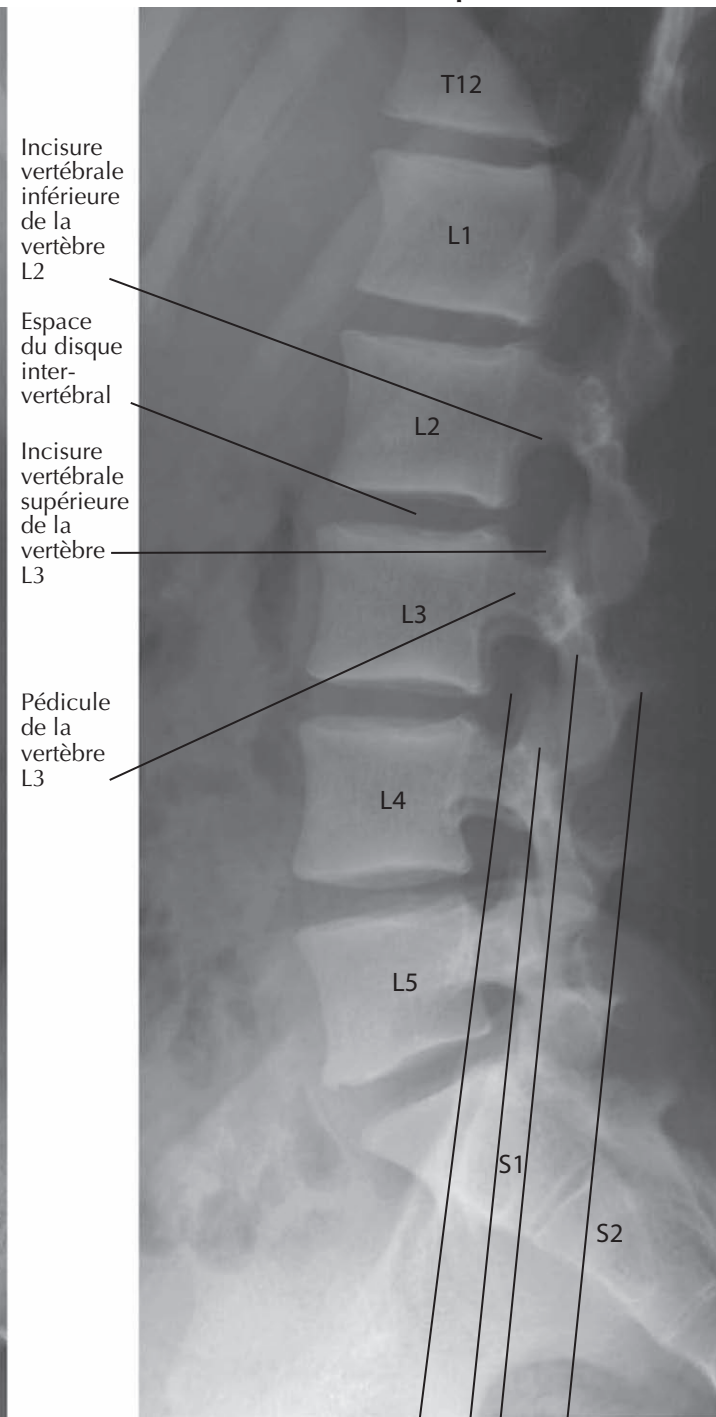
Vertèbres lombales : radiographies



Cliché de surface

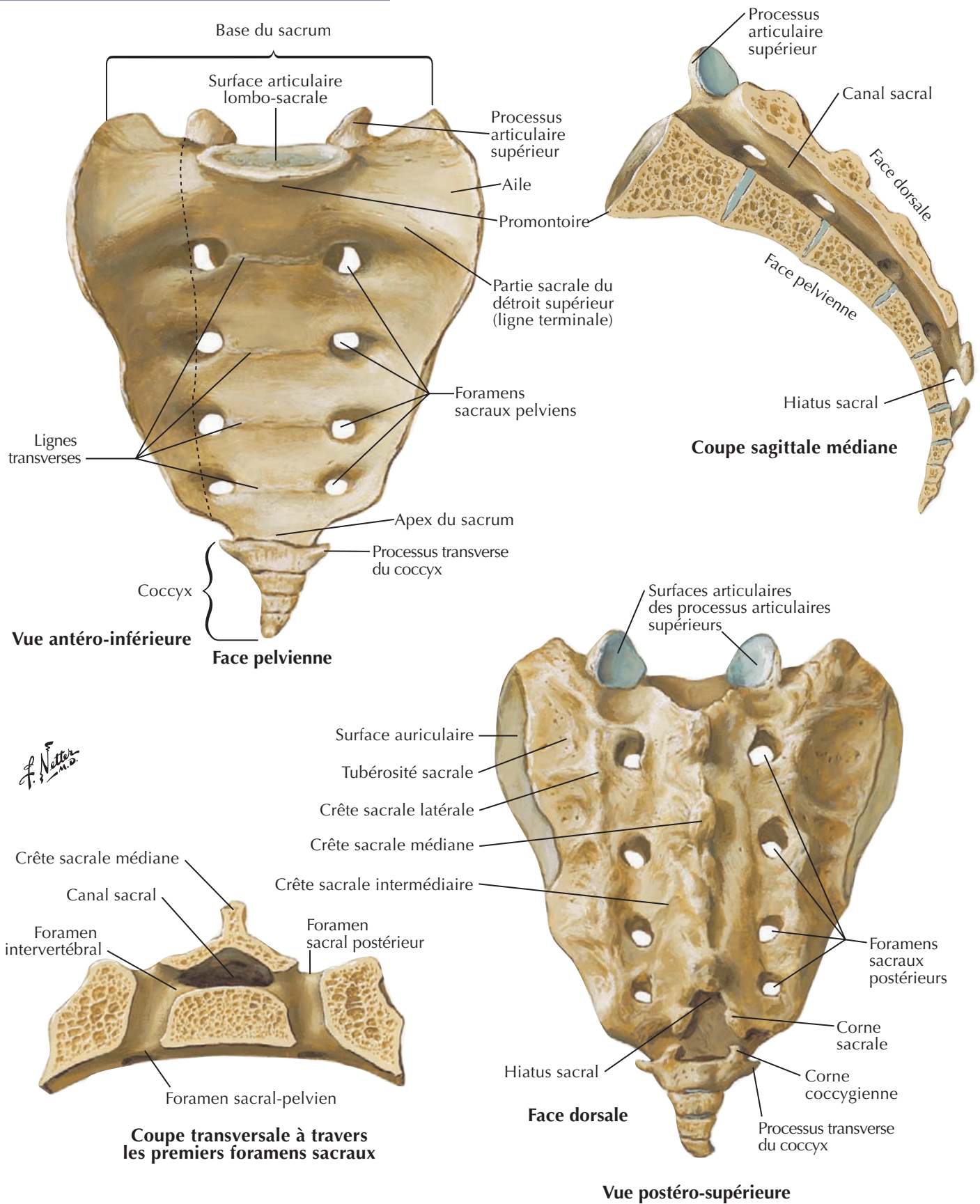


Cliché de profil

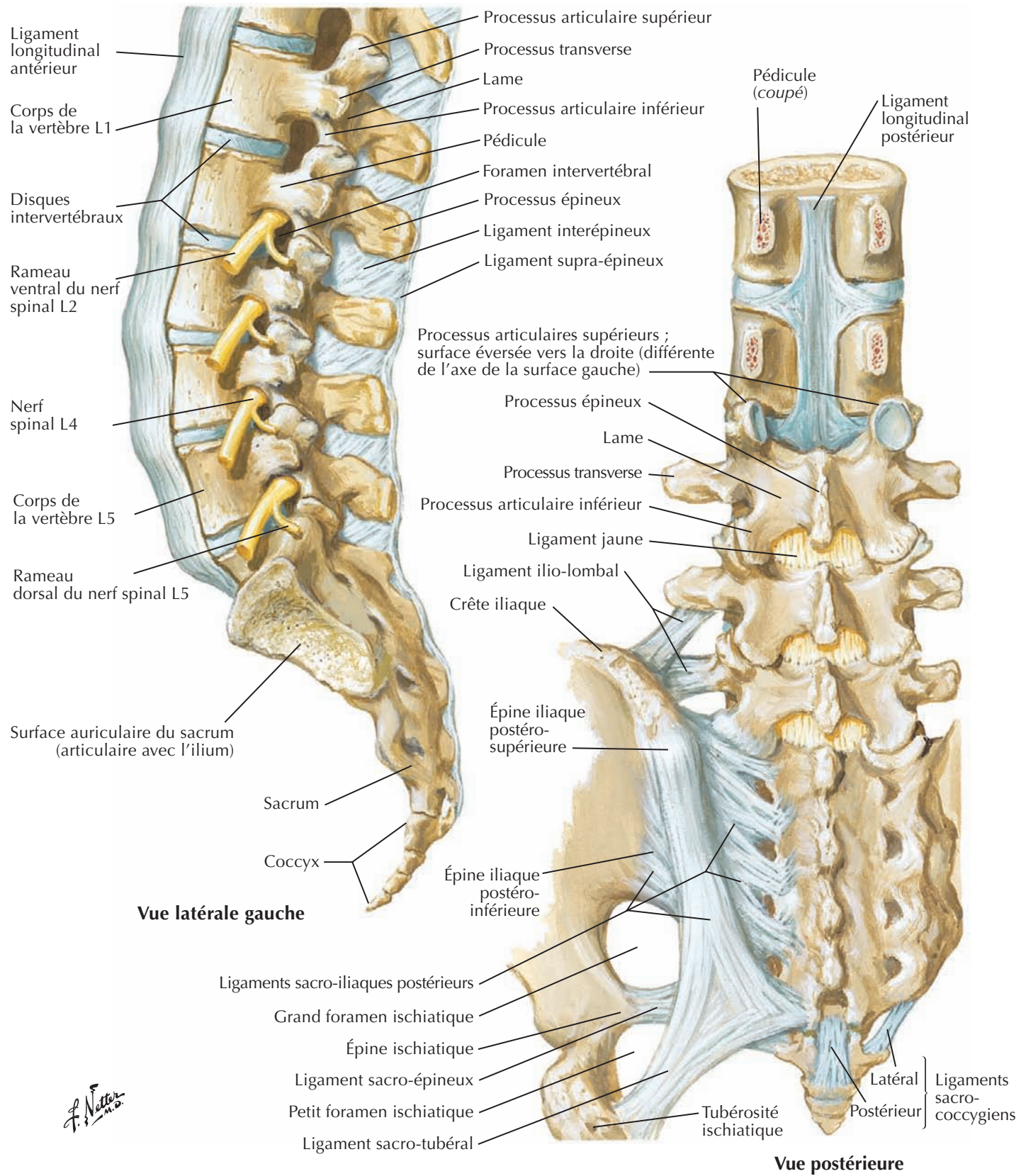


Note: Les corps vertébraux sont numérotés

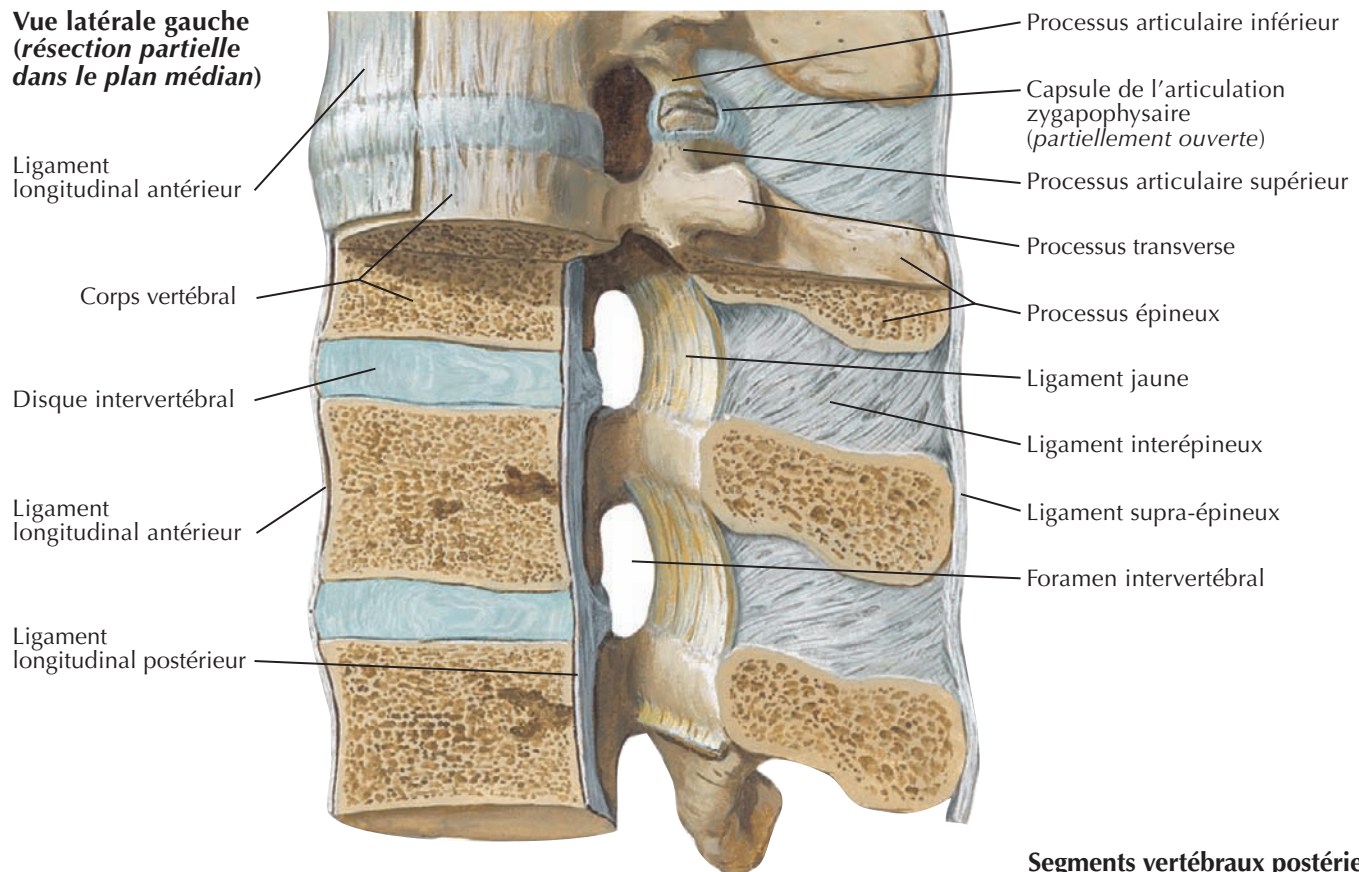
Voir aussi Planches 150, 155, 241, 334-336



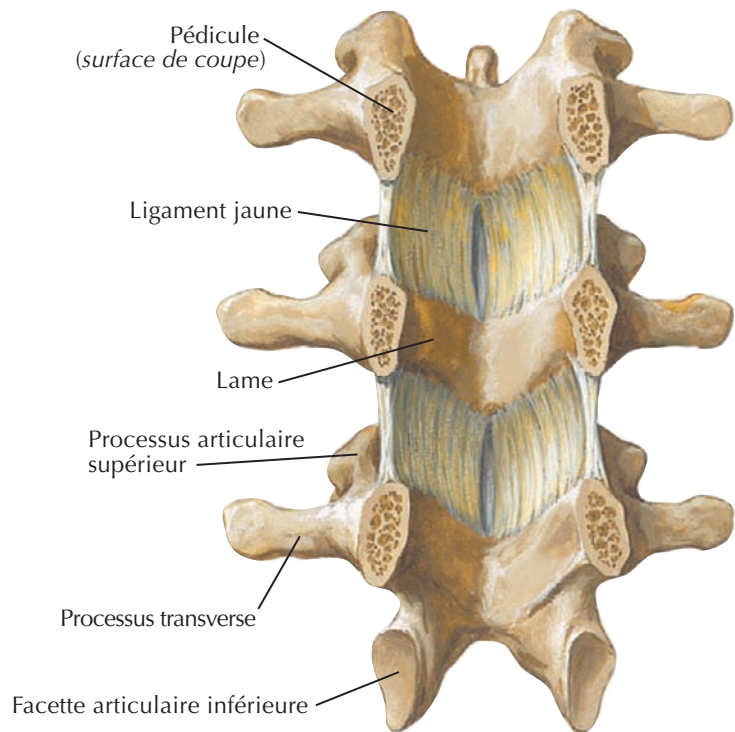
Ligaments vertébraux : région lombo-sacrée



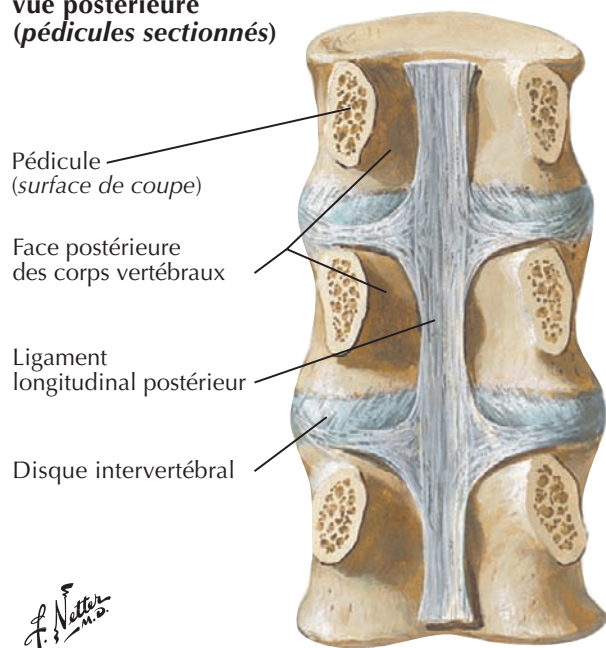
**Vue latérale gauche
(résection partielle
dans le plan médian)**



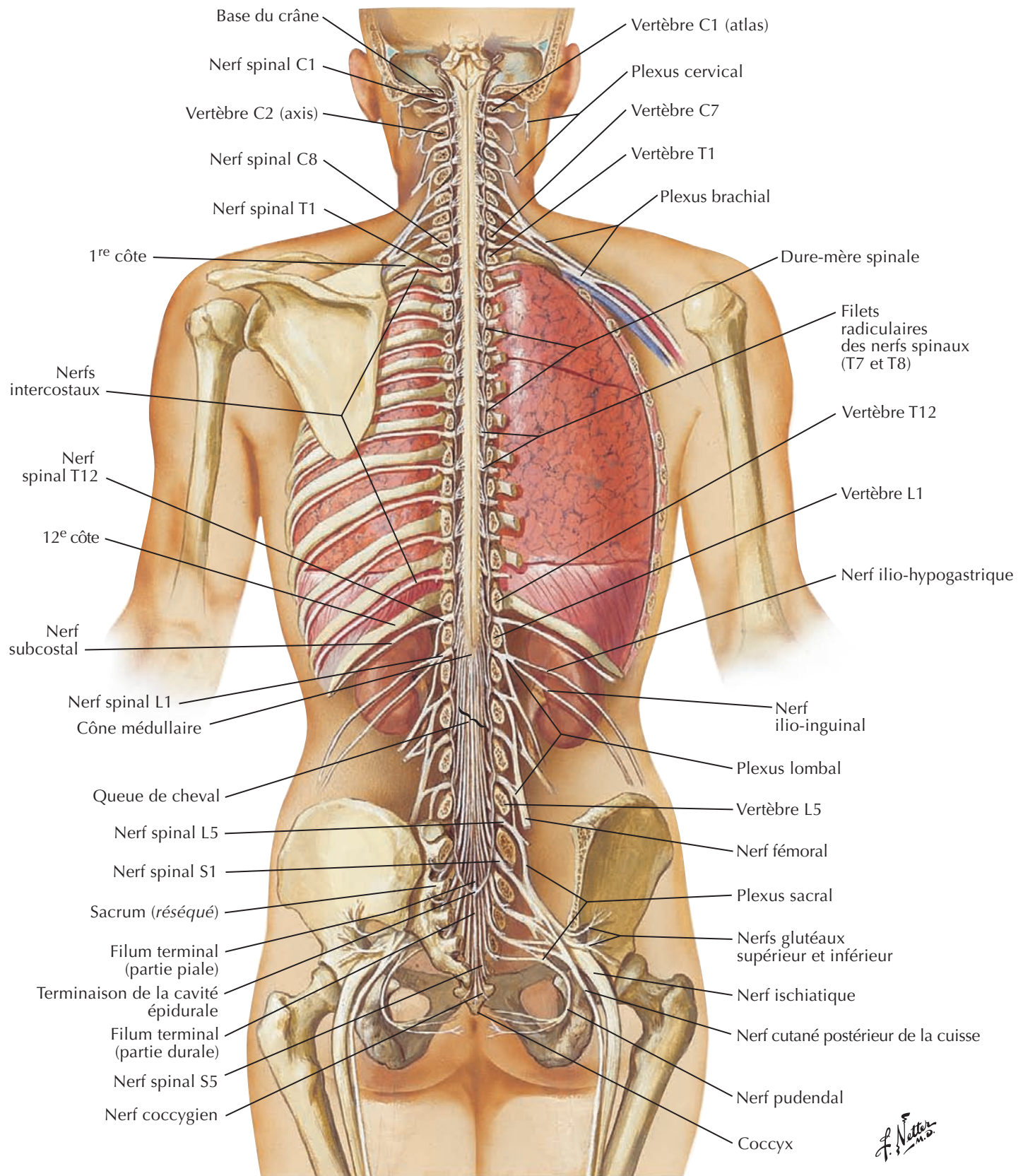
**Segments vertébraux postérieurs :
vue antérieure**

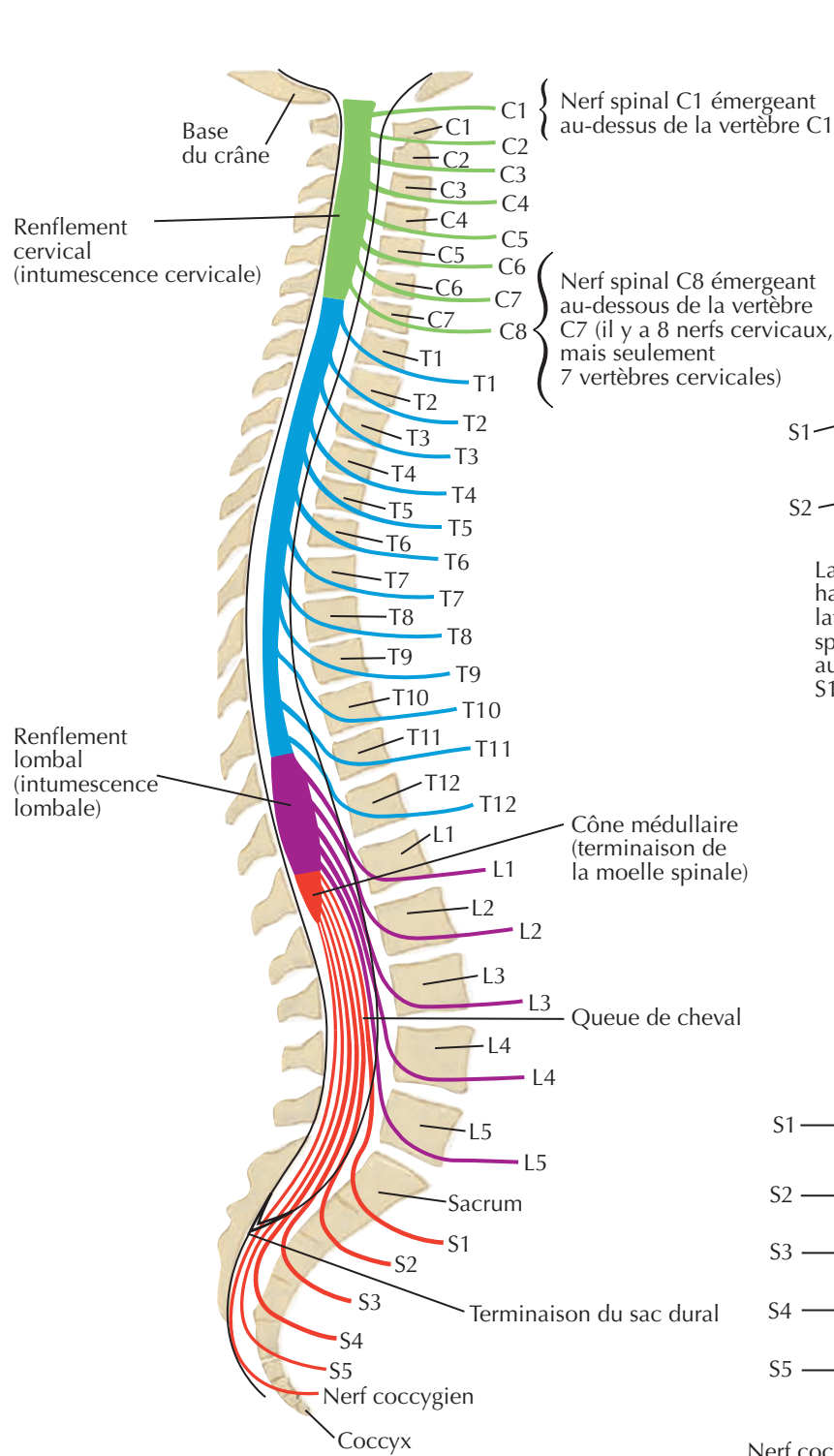


**Segments vertébraux antérieurs :
vue postérieure
(pédicules sectionnés)**

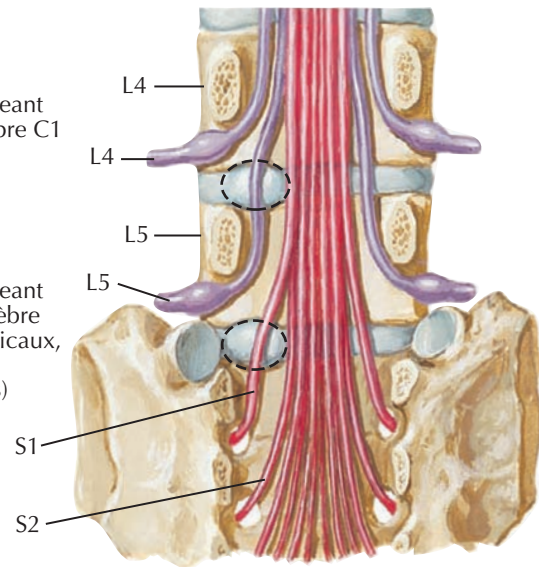


F. Netter M.D.

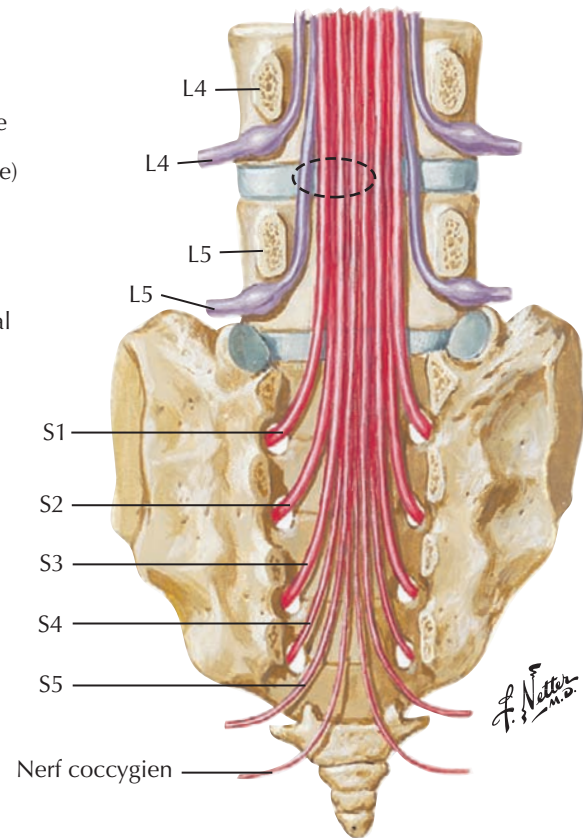




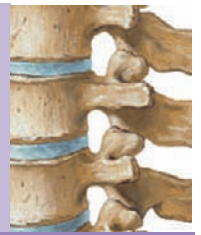- Nerfs cervicaux
- Nerfs thoraciques
- Nerfs lombaux
- Nerfs sacraux et coccygiens



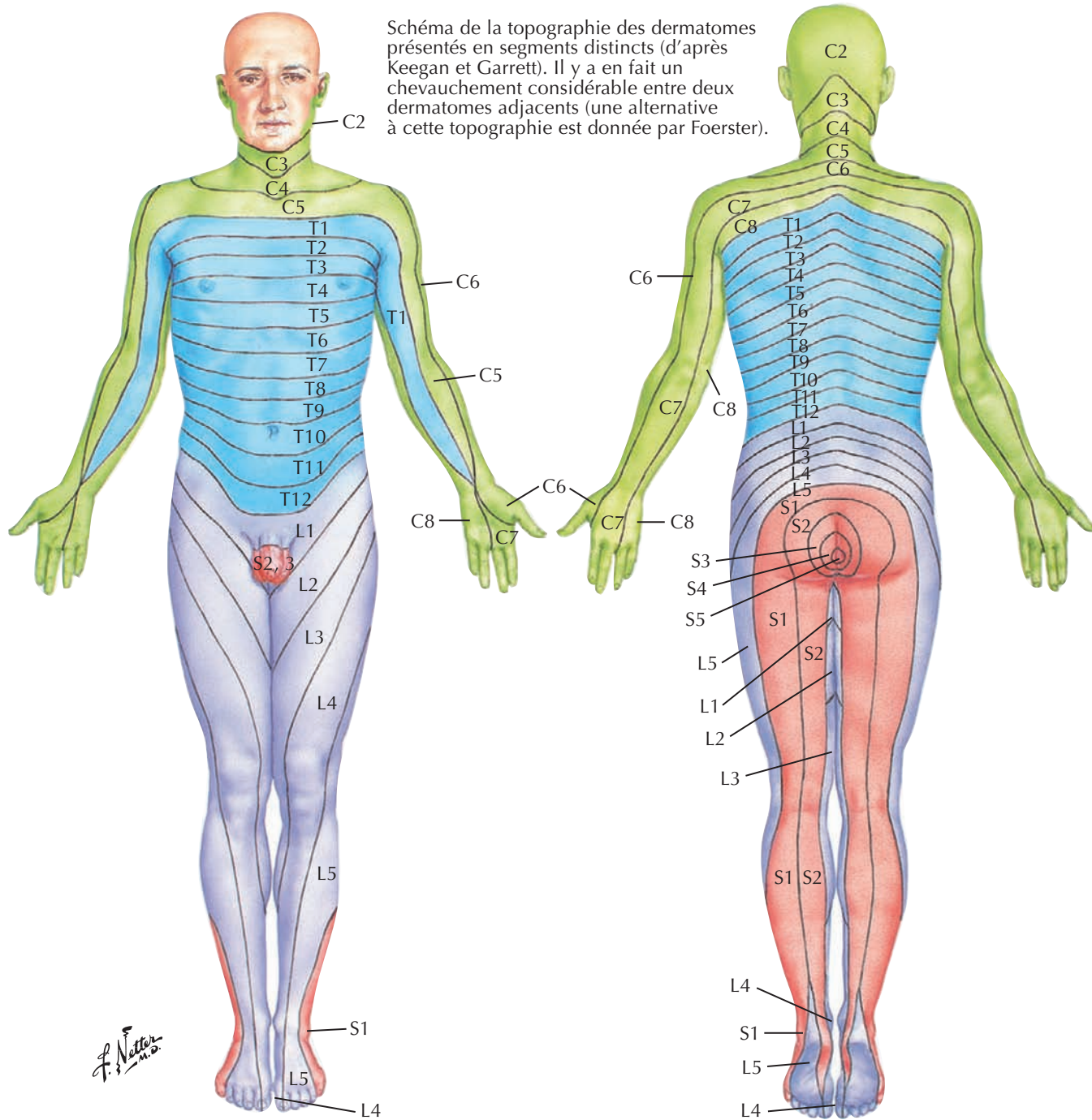
La protrusion du disque lombal n'affecte pas habituellement le nerf sus-jacent. Une protrusion latérale au niveau du disque de L4-L5 affecte le nerf spinal L5, pas le nerf spinal L4. Une protrusion au niveau du disque de L5-S1 affecte le nerf spinal S1, et non le nerf spinal L5.



La protrusion médiale au niveau du disque de L4-L5 affecte rarement le nerf spinal L4, mais peut affecter le nerf spinal L5 et parfois les nerfs spinaux S1-S4.



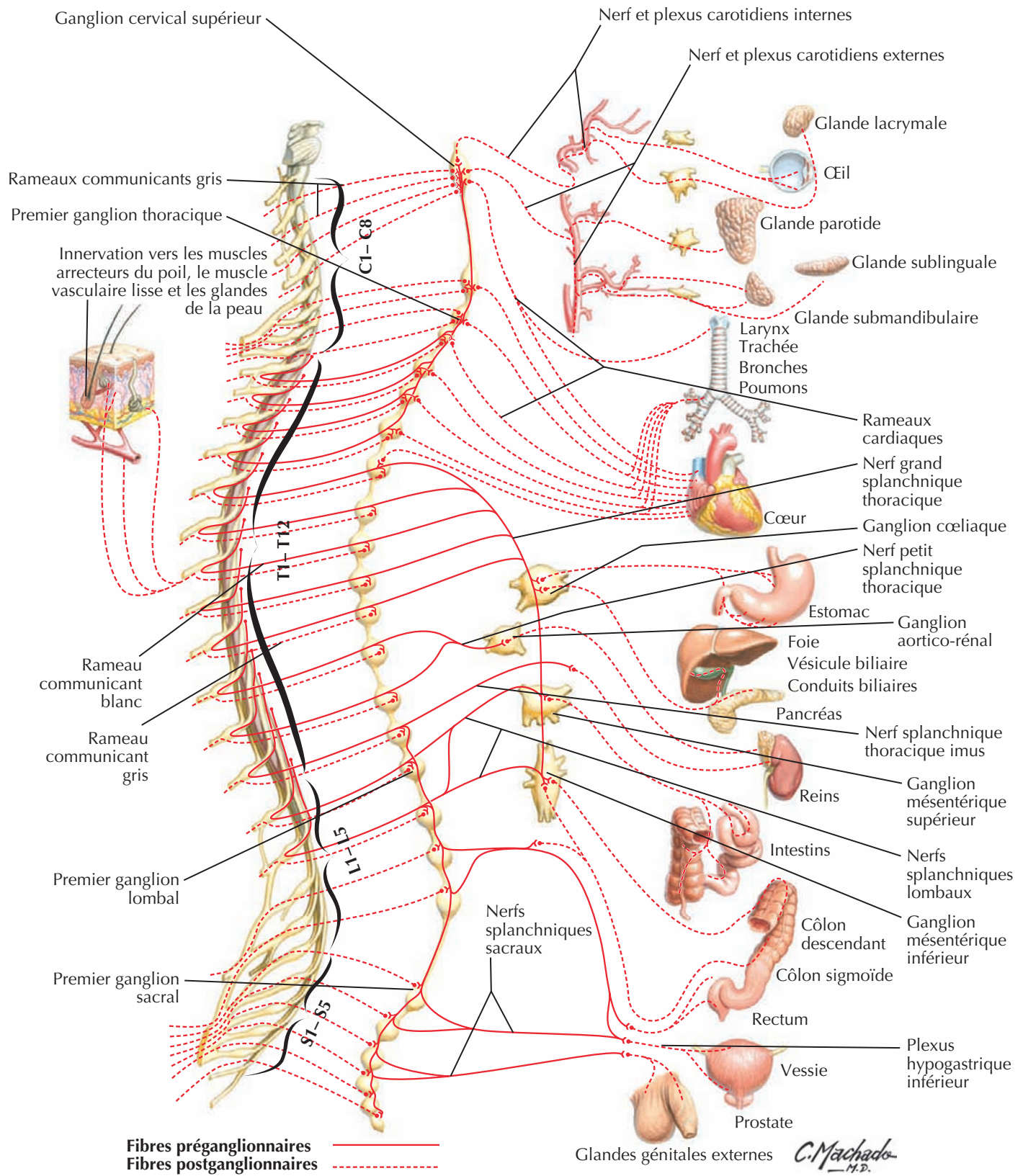
Voir aussi **Planches 401, 470** ; pour la topographie des nerfs cutanés, voir **Planches 2, 402, 460, 462-464, 466, 467, 526-530**



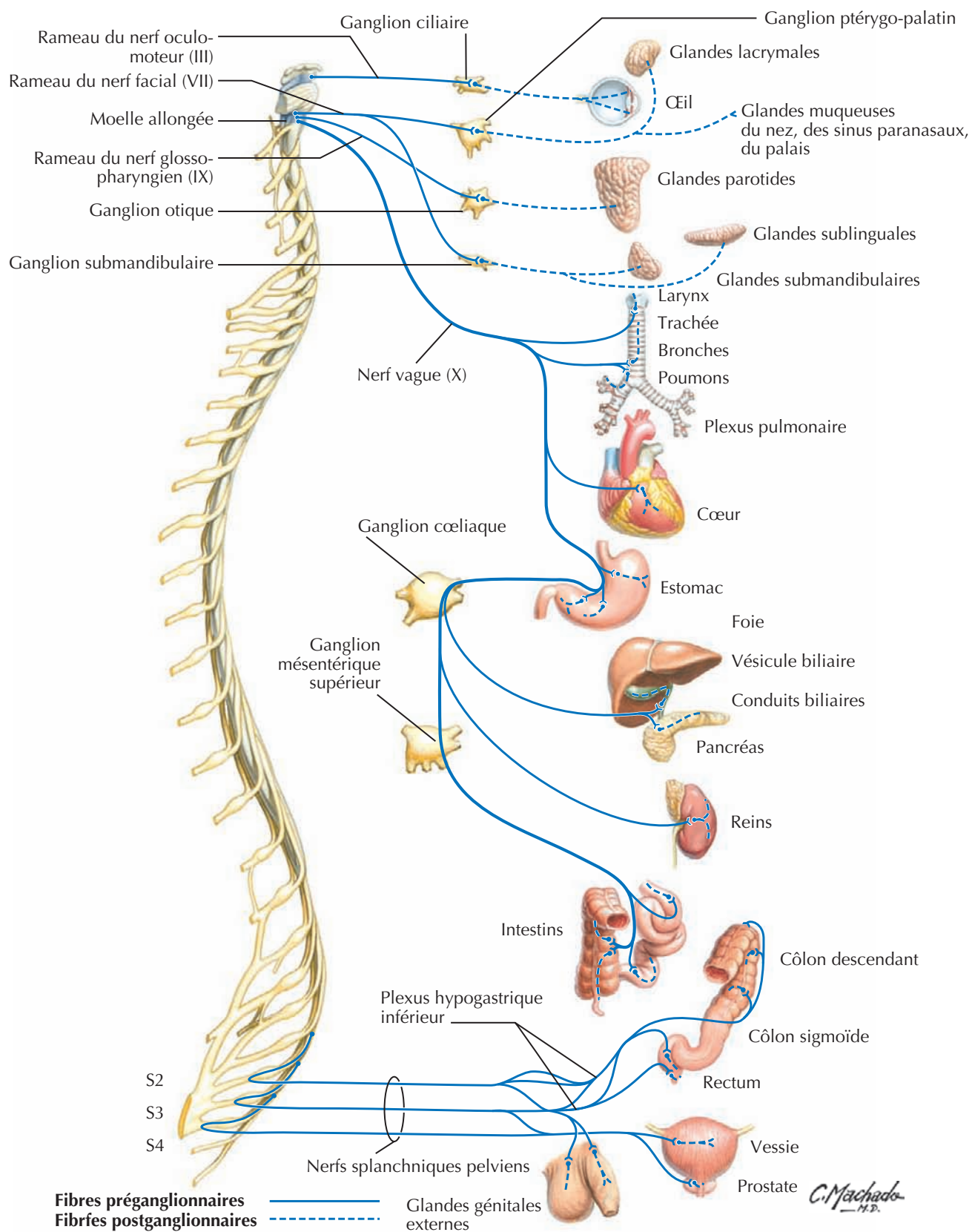
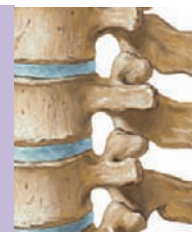Niveaux des principaux dermatomes

- C5** Clavicules
- C5, 6** Faces latérales des membres supérieurs
- C6** Pouce
- C6, 7, 8** Main
- C8** Annulaire et auriculaire
- C8, T1** Faces médiales des membres supérieurs
- L1** Régions inguinales ou aines
- L1, 2, 3, 4** Faces antérieure et médiale des membres inférieurs

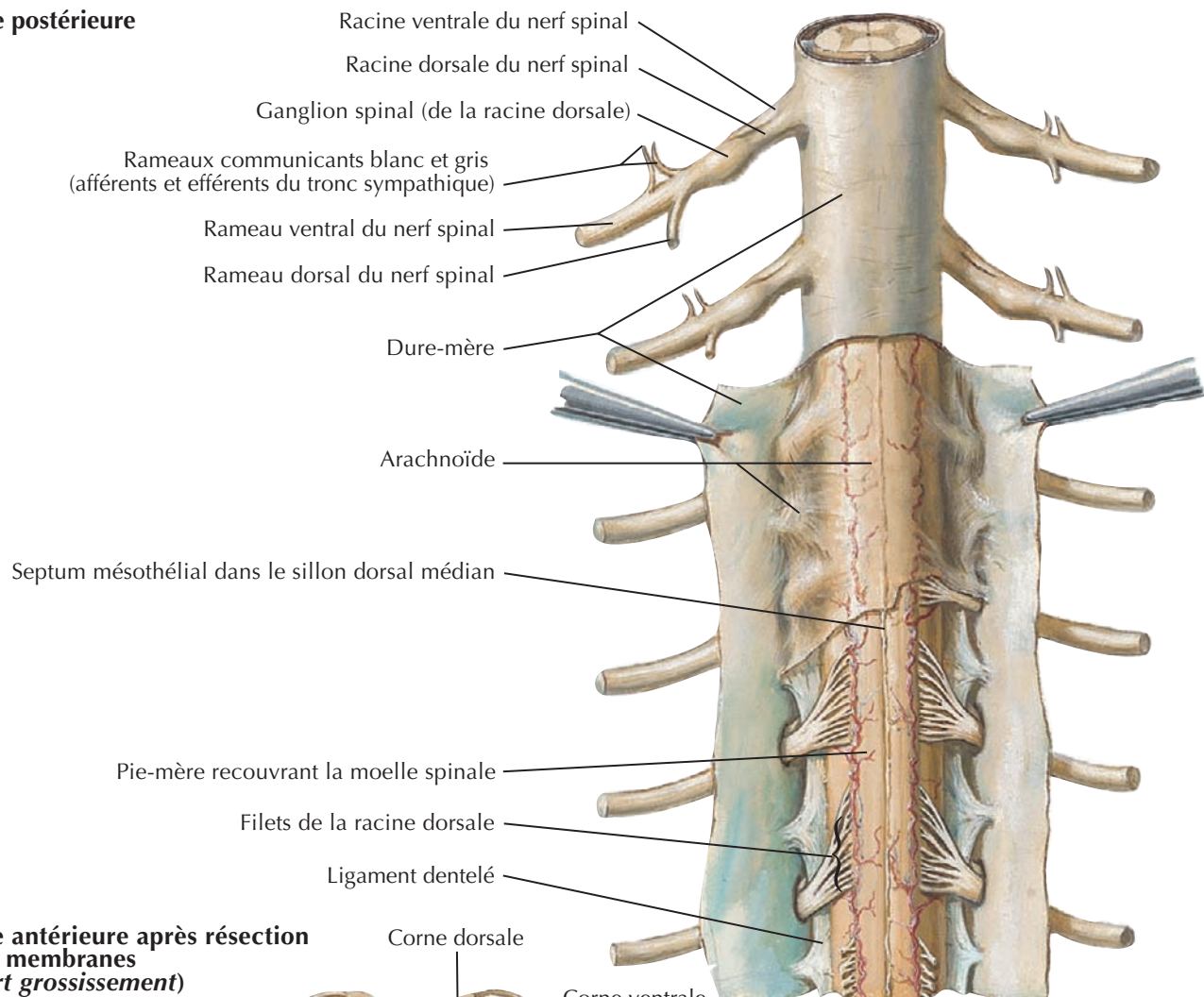
- L4** Face médiale du gros orteil
- L4, 5, S1** Pied
- S1** Bord latéral du pied et du petit orteil
- S1, 2, L5** Faces latérale et postérieure des membres supérieurs
- S2, 3, 4** Périnée
- T4** Niveau du mamelon
- T10** Niveau de l'ombilic
- T12** Régions inguinales ou aines



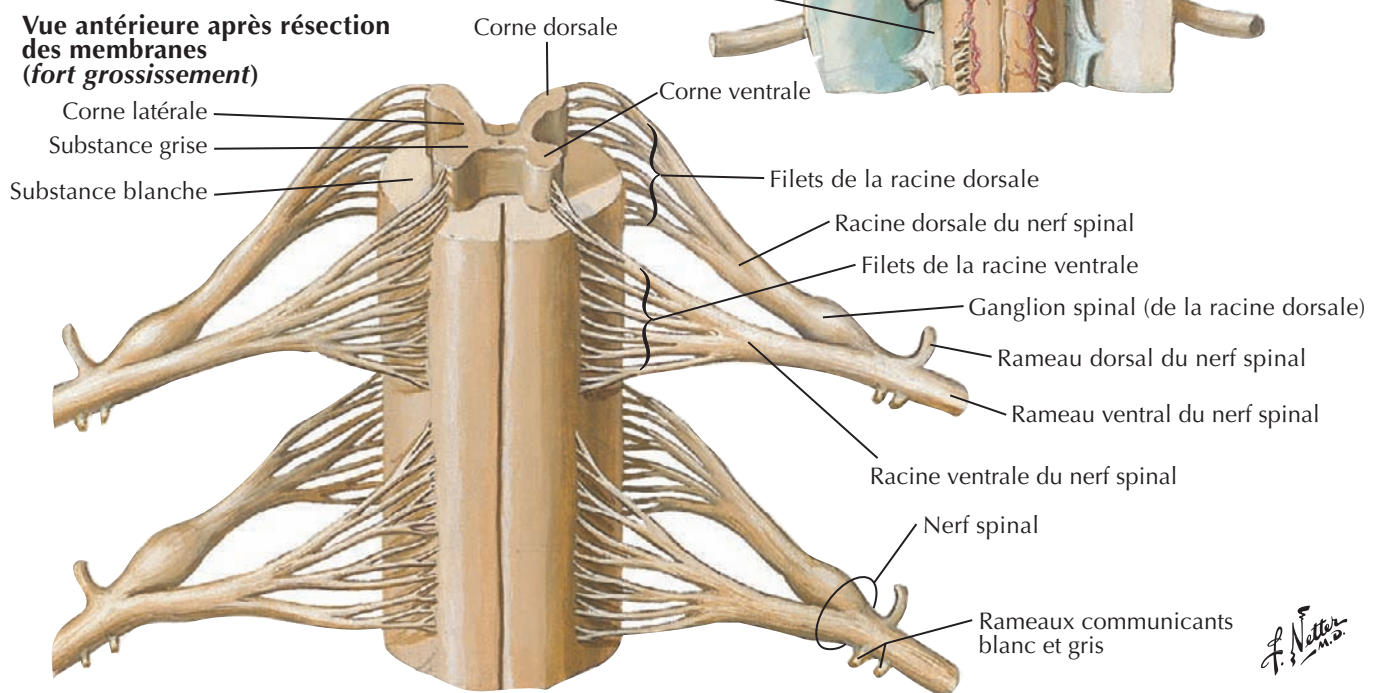
Systeme nerveux parasymphatique : schéma



Vue postérieure

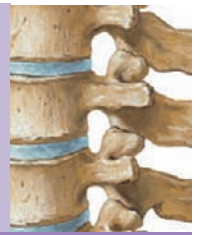

Vue antérieure après résection des membranes (fort grossissement)



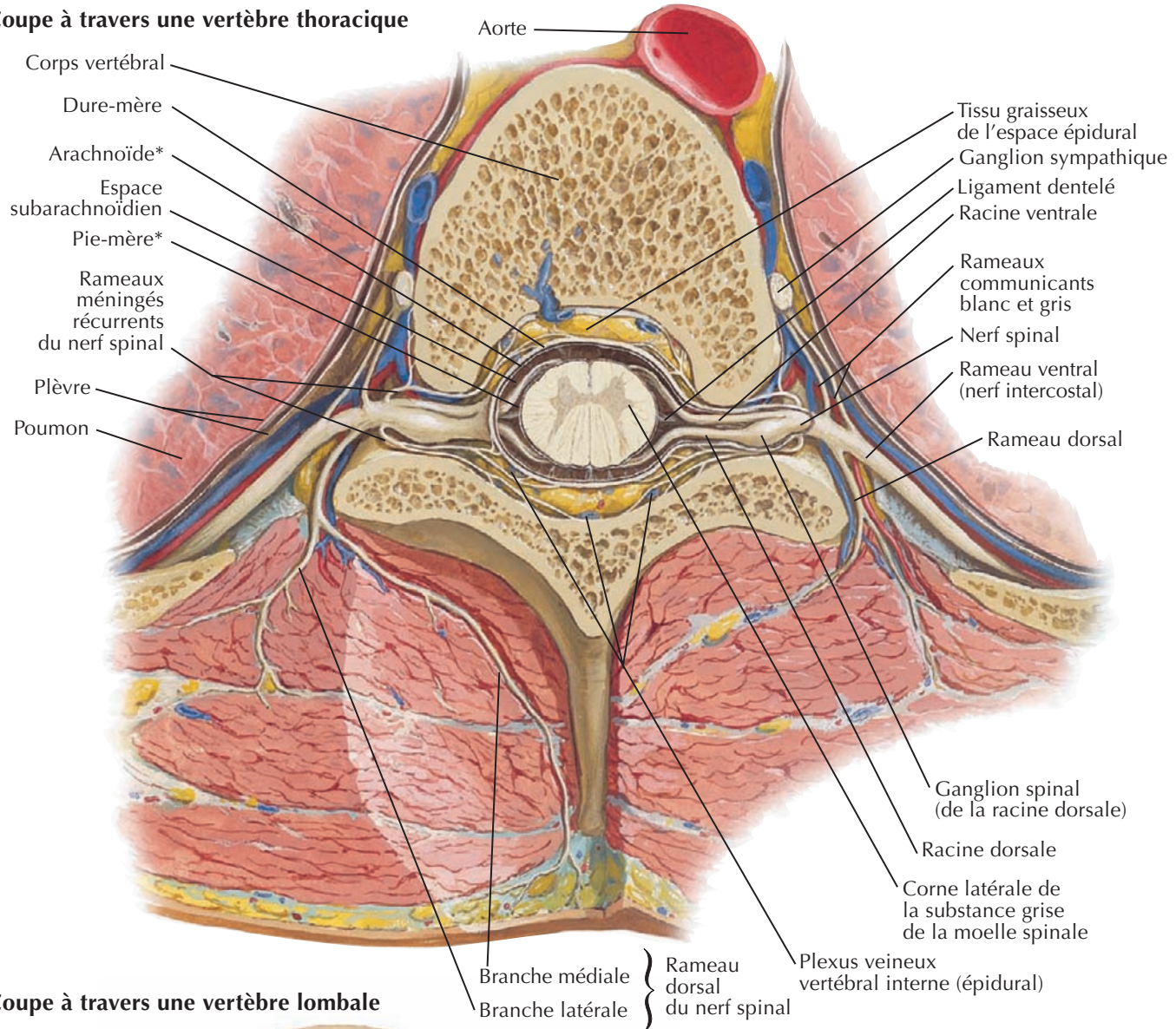
F. Netter M.D.

Origine du nerf spinal : coupes transversales

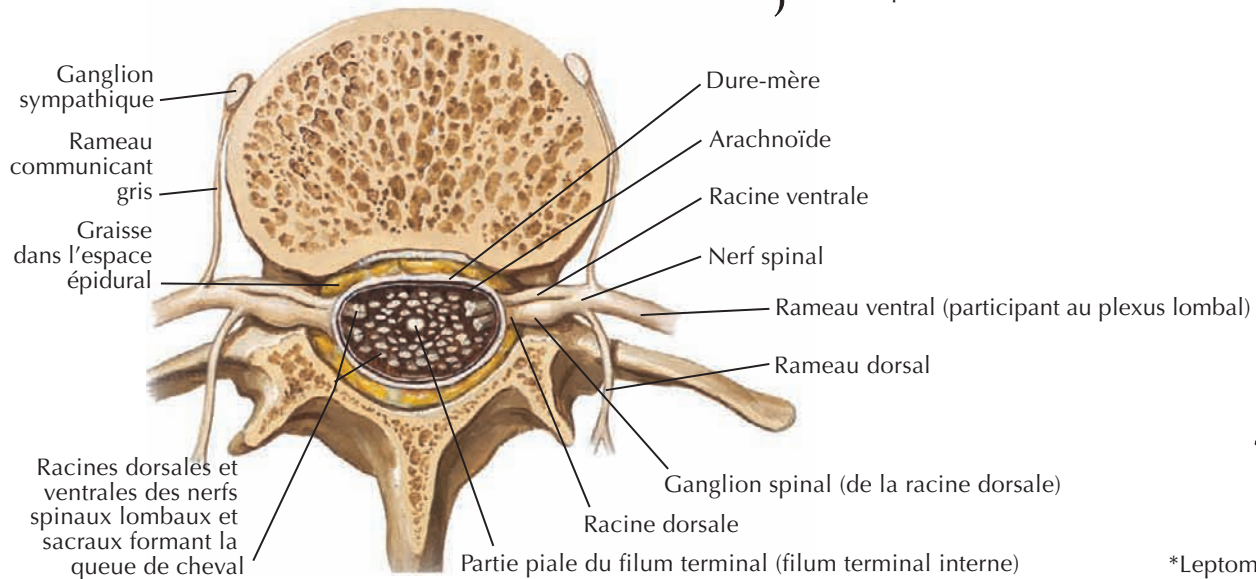


Voir aussi Planches 162, 166, 167

Coupe à travers une vertèbre thoracique

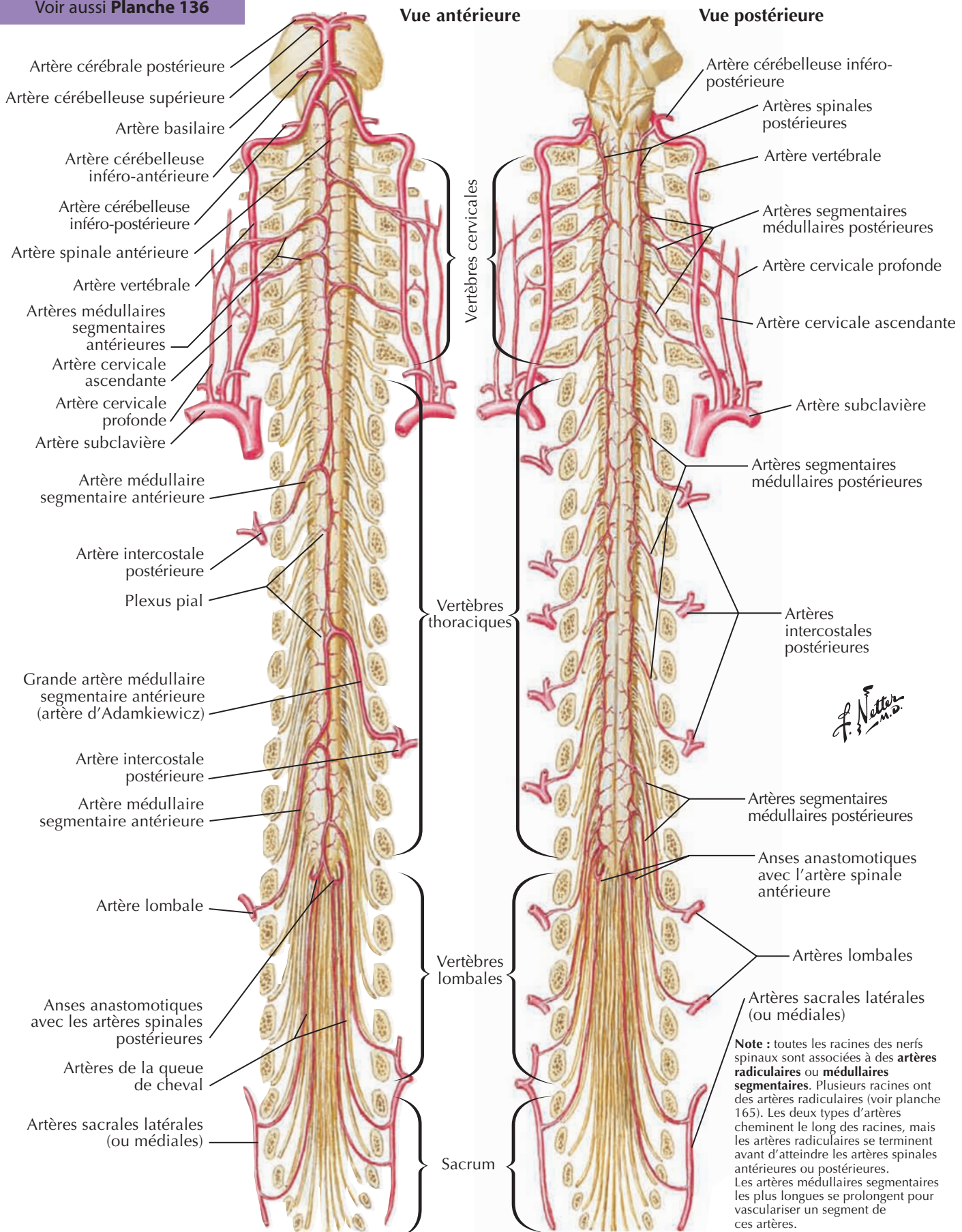


Coupe à travers une vertèbre lombale

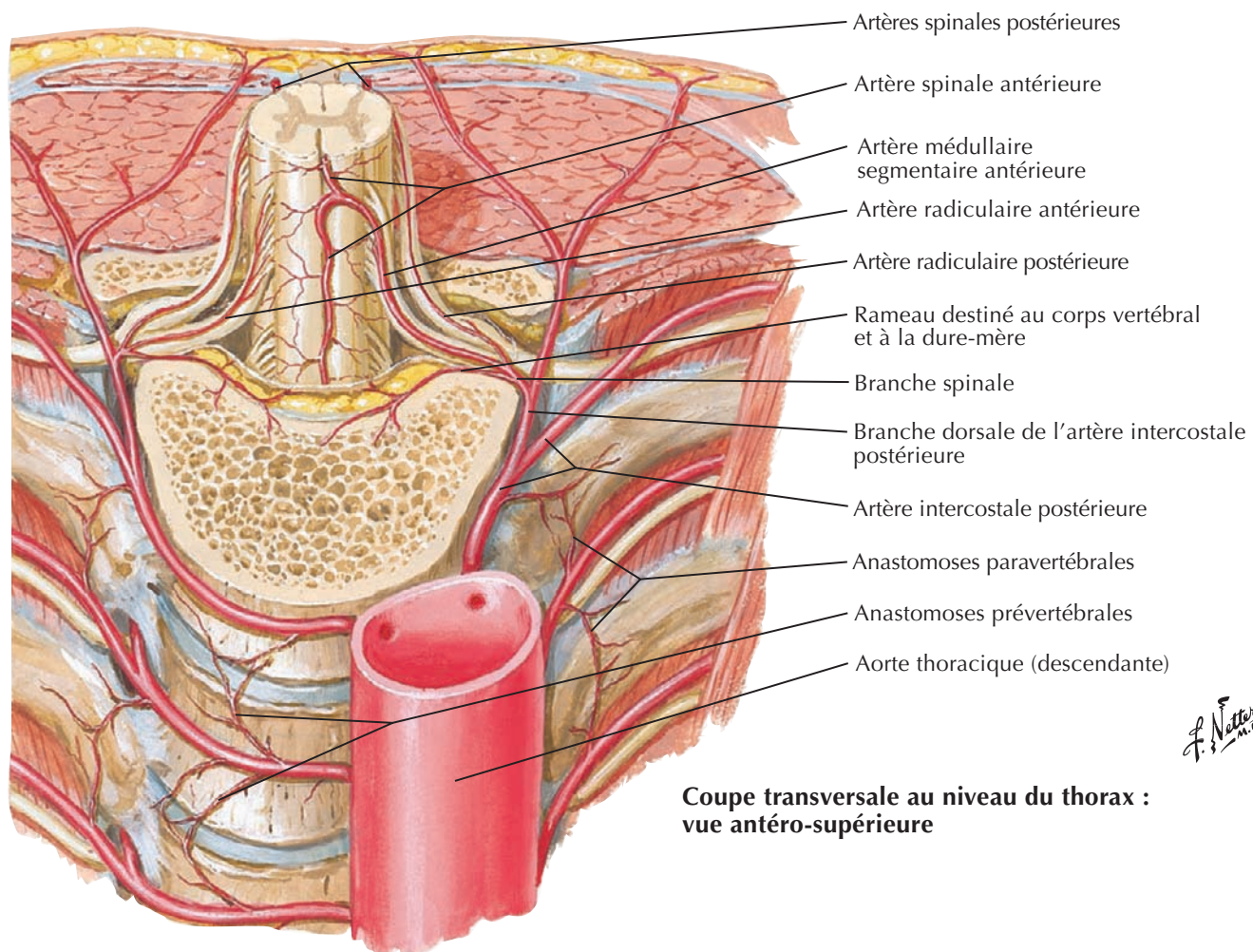
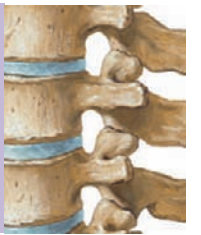

F. Netter M.D.

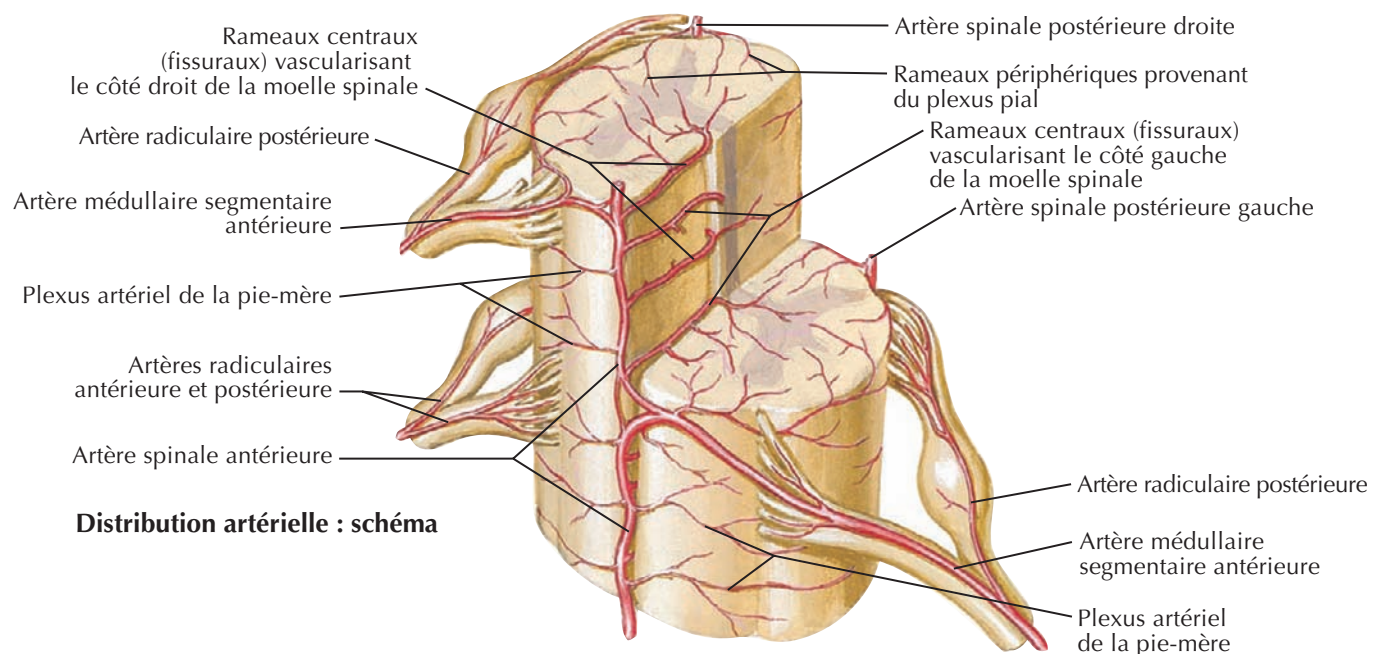
Voir aussi **Planche 136**



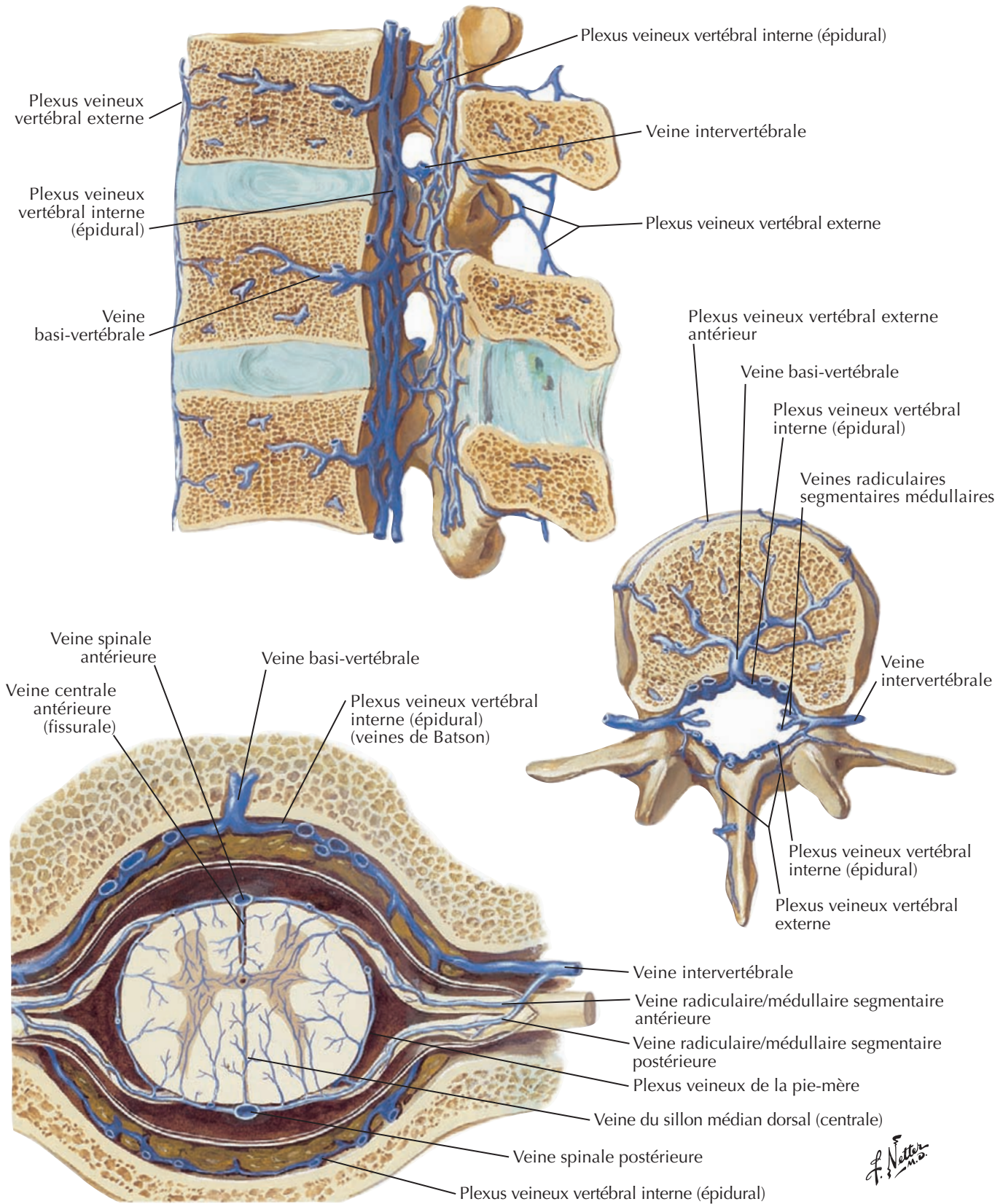
Artères de la moelle spinale : distribution intrinsèque



Coupe transversale au niveau du thorax :
 vue antéro-supérieure



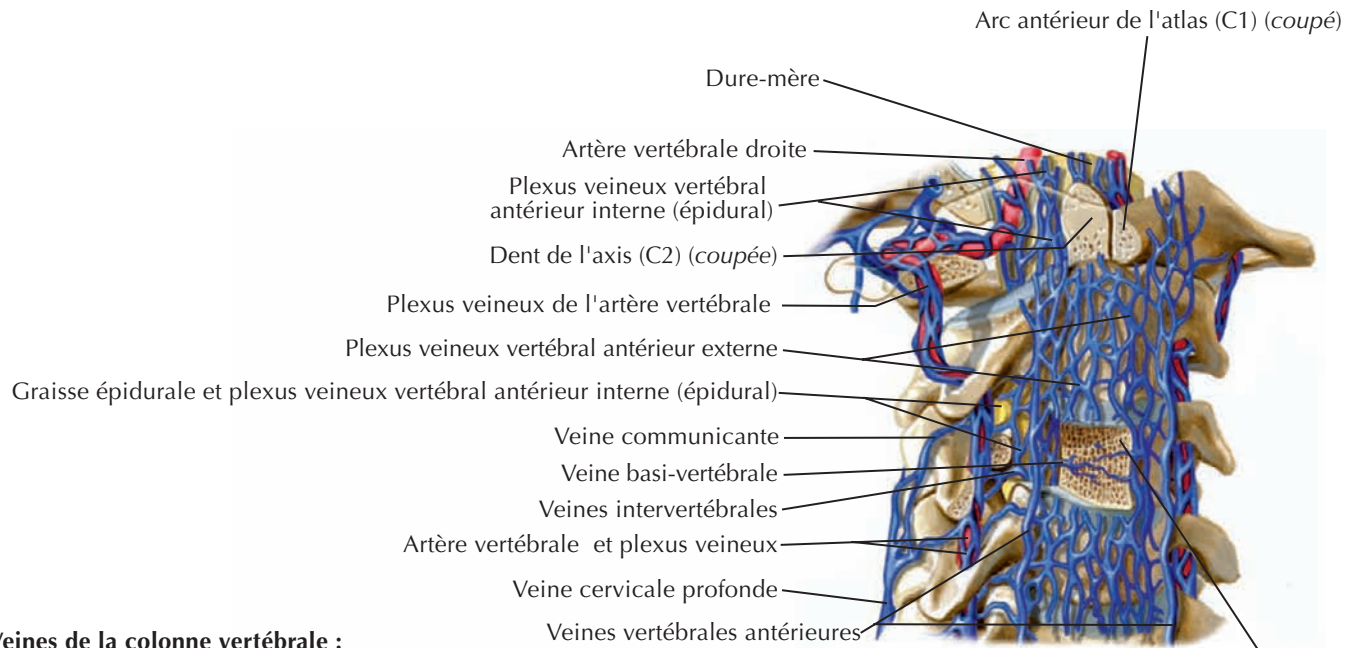
Distribution artérielle : schéma



Veines de la colonne vertébrale : veines vertébrales

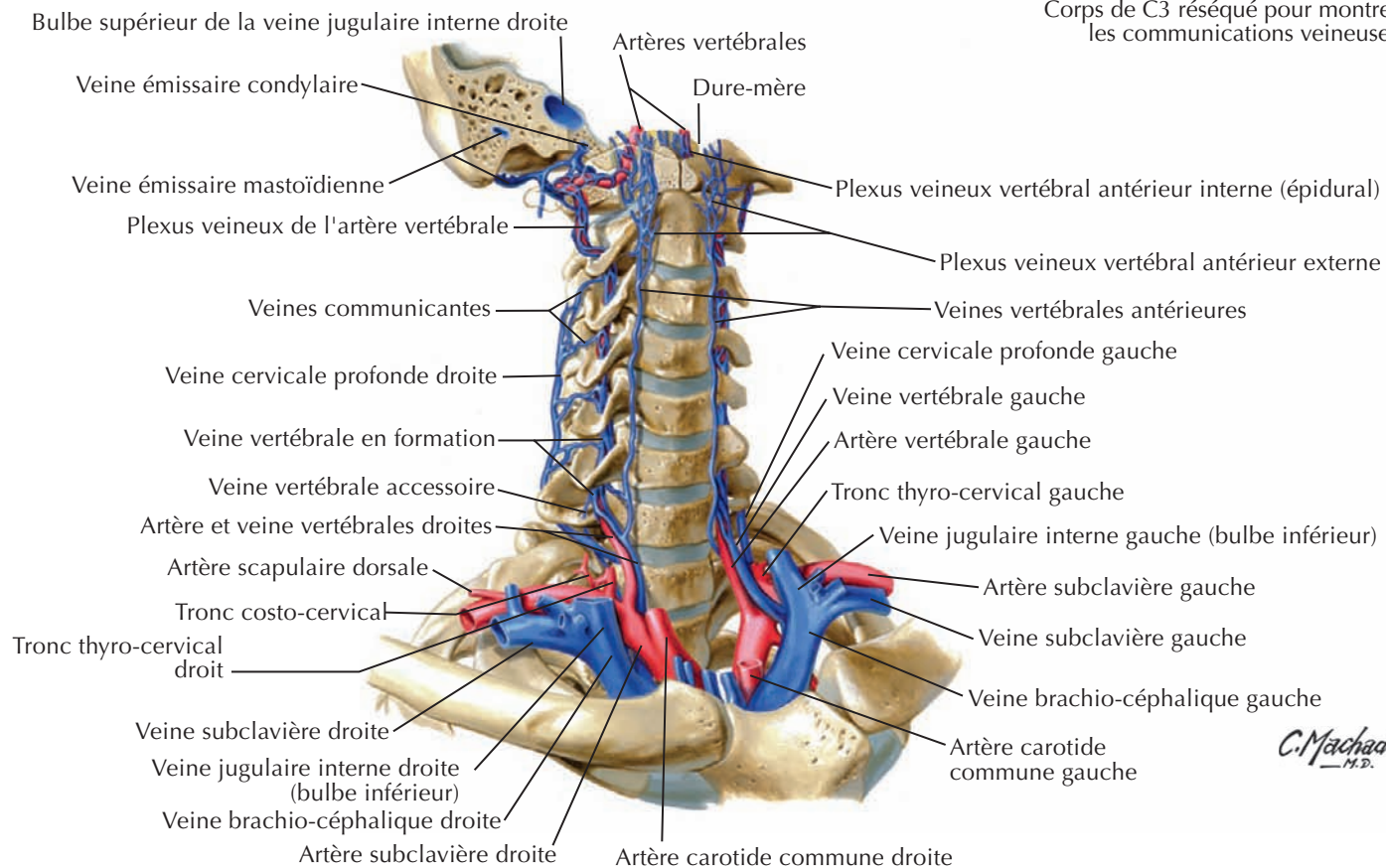


Veines vertébrales : détail montrant les communications veineuses

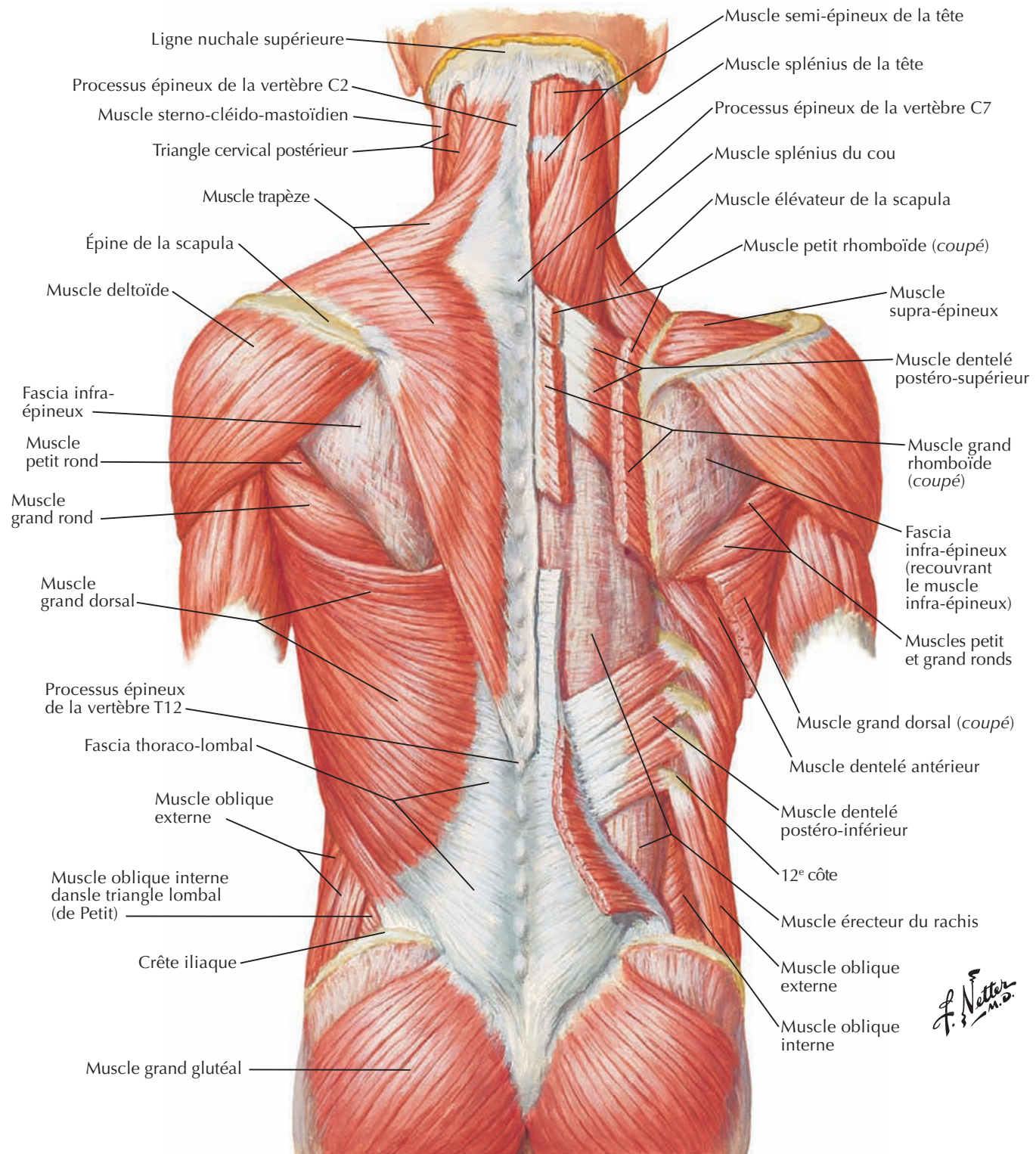


Corps de C3 réséqué pour montrer les communications veineuses

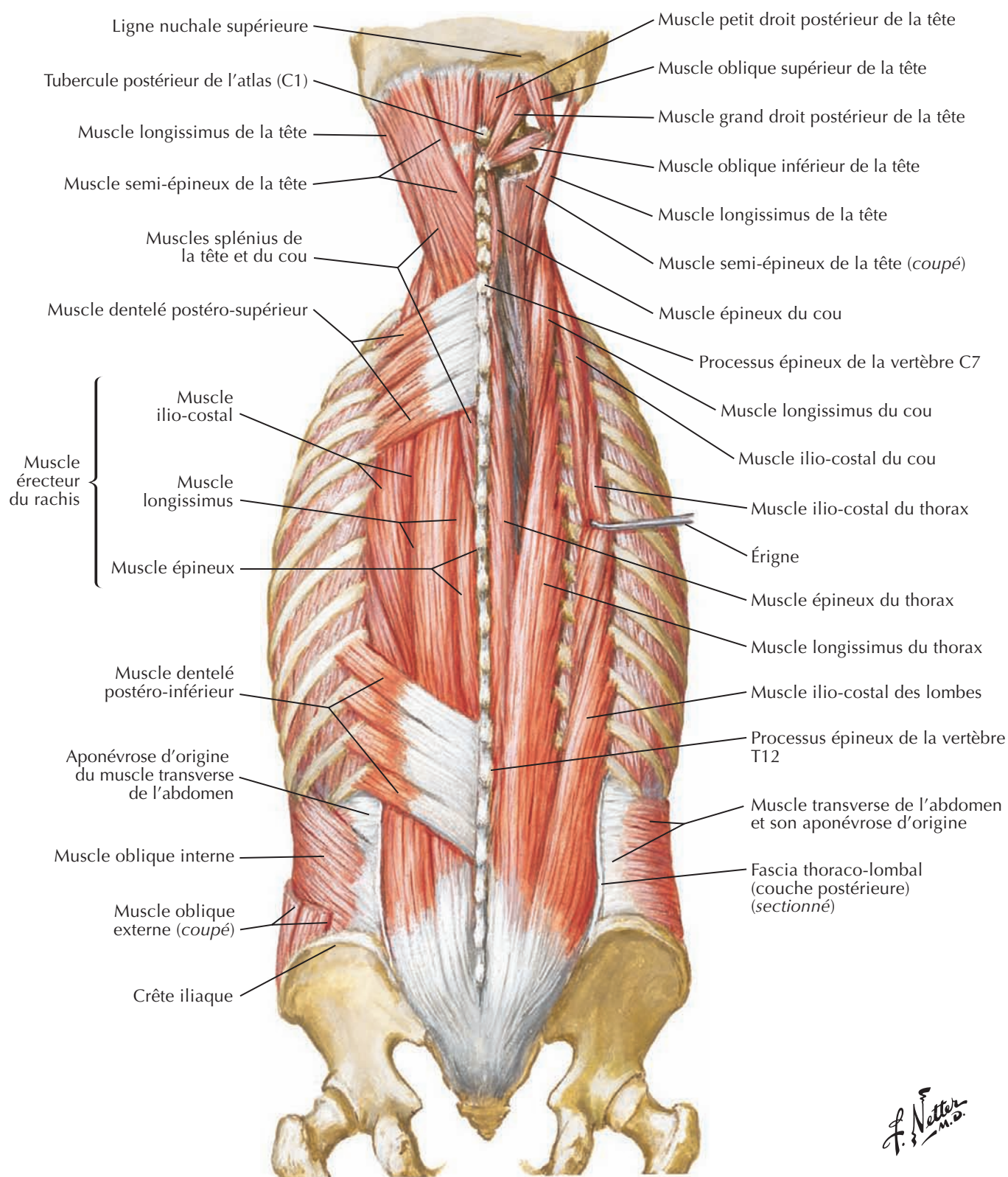
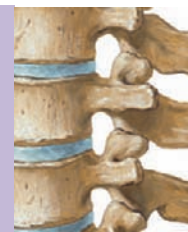Veines de la colonne vertébrale : veines vertébrales



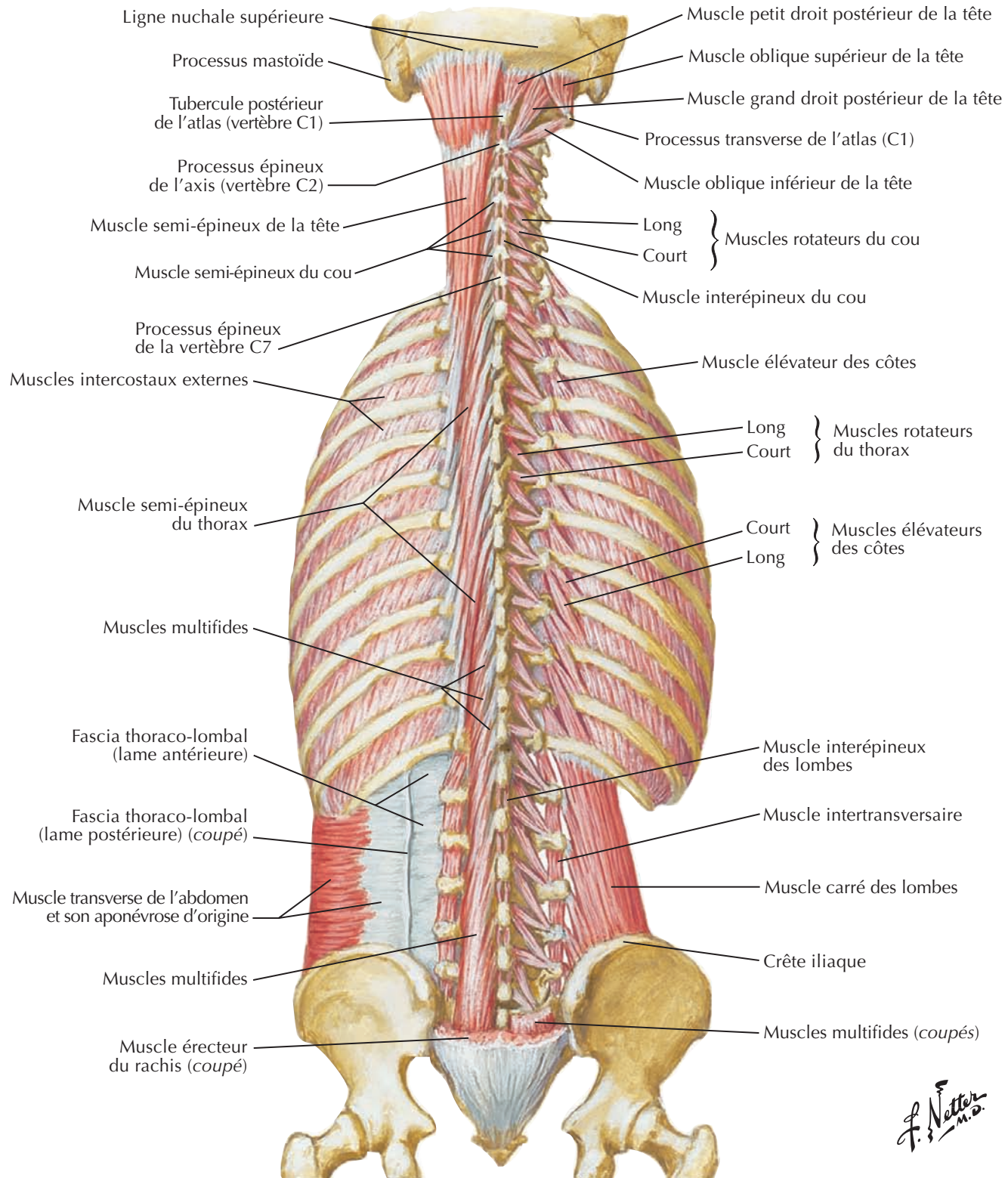
C. Machado
— M.D.



Muscles du dos : couches intermédiaires



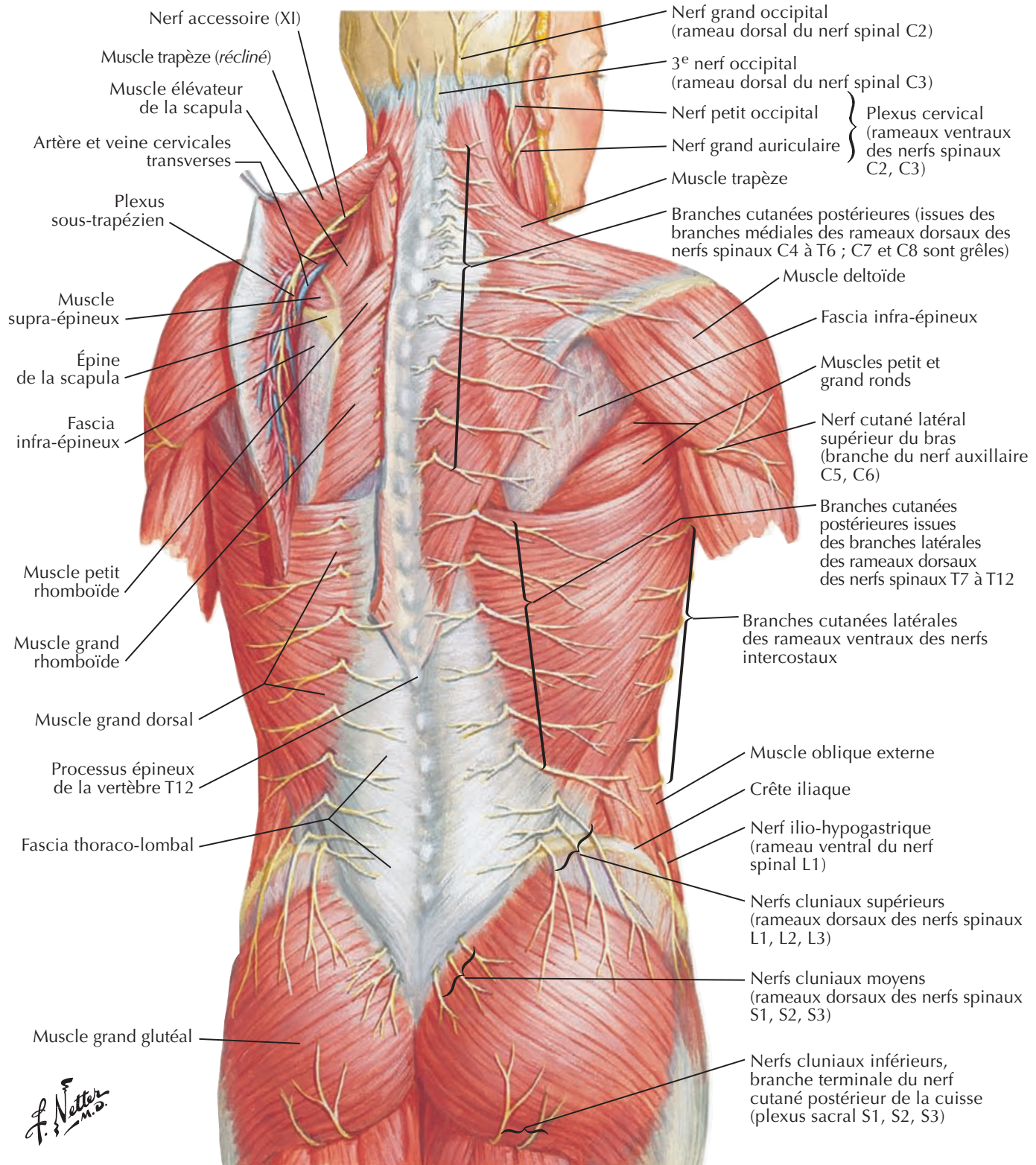
F. Netter M.D.

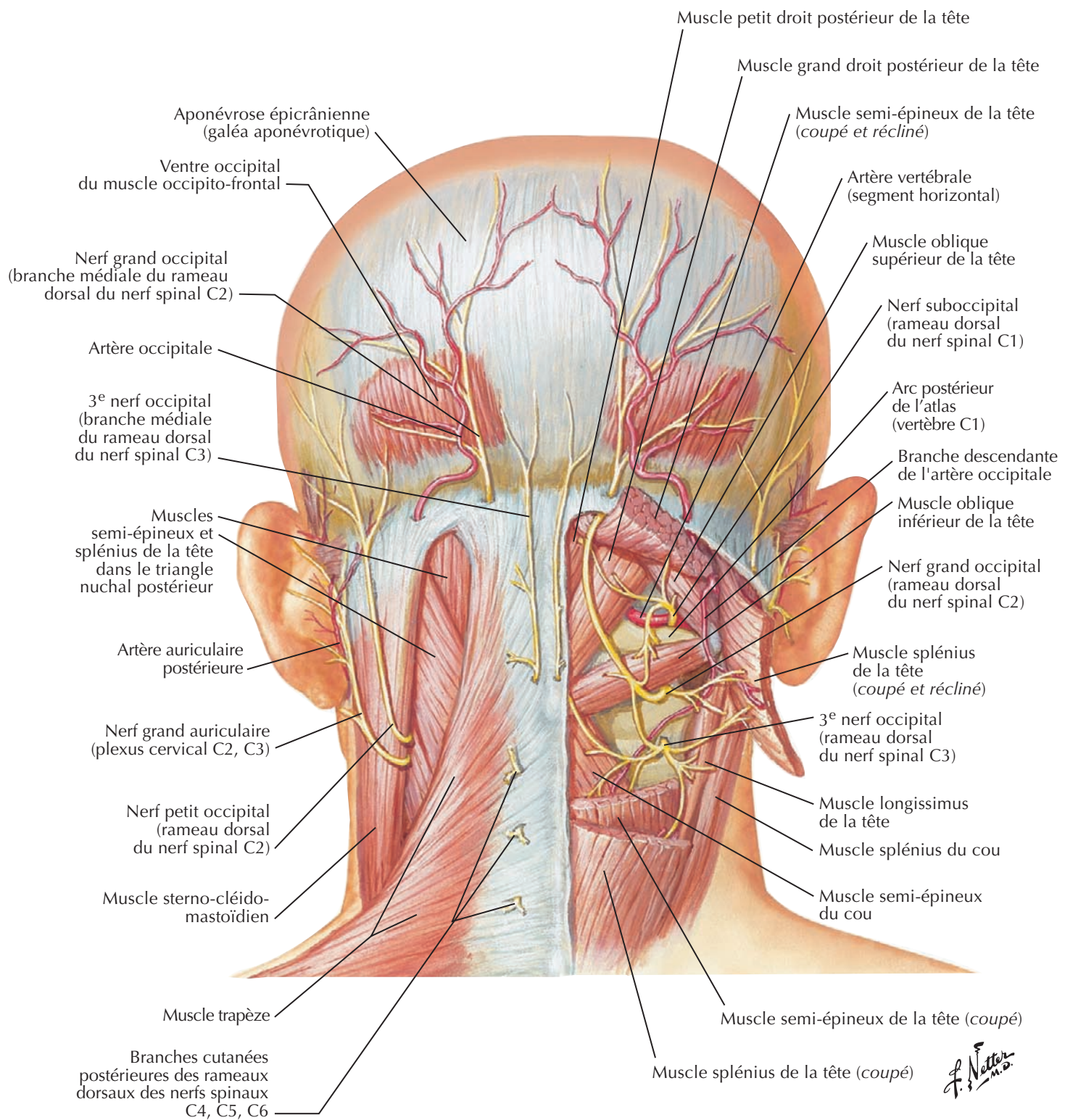


Nerfs du dos

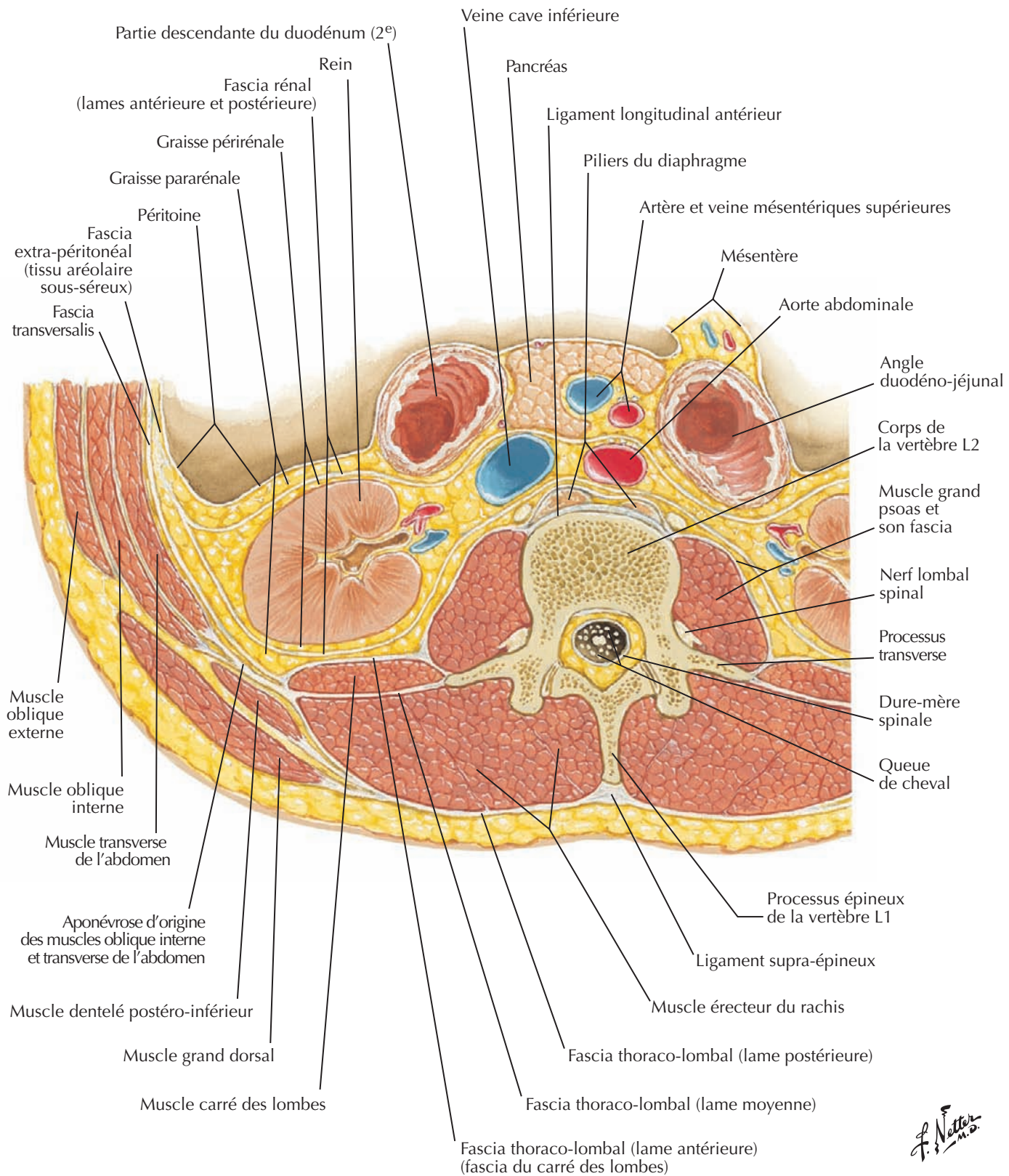


Voir aussi **Planches 174, 185, 248, 252**



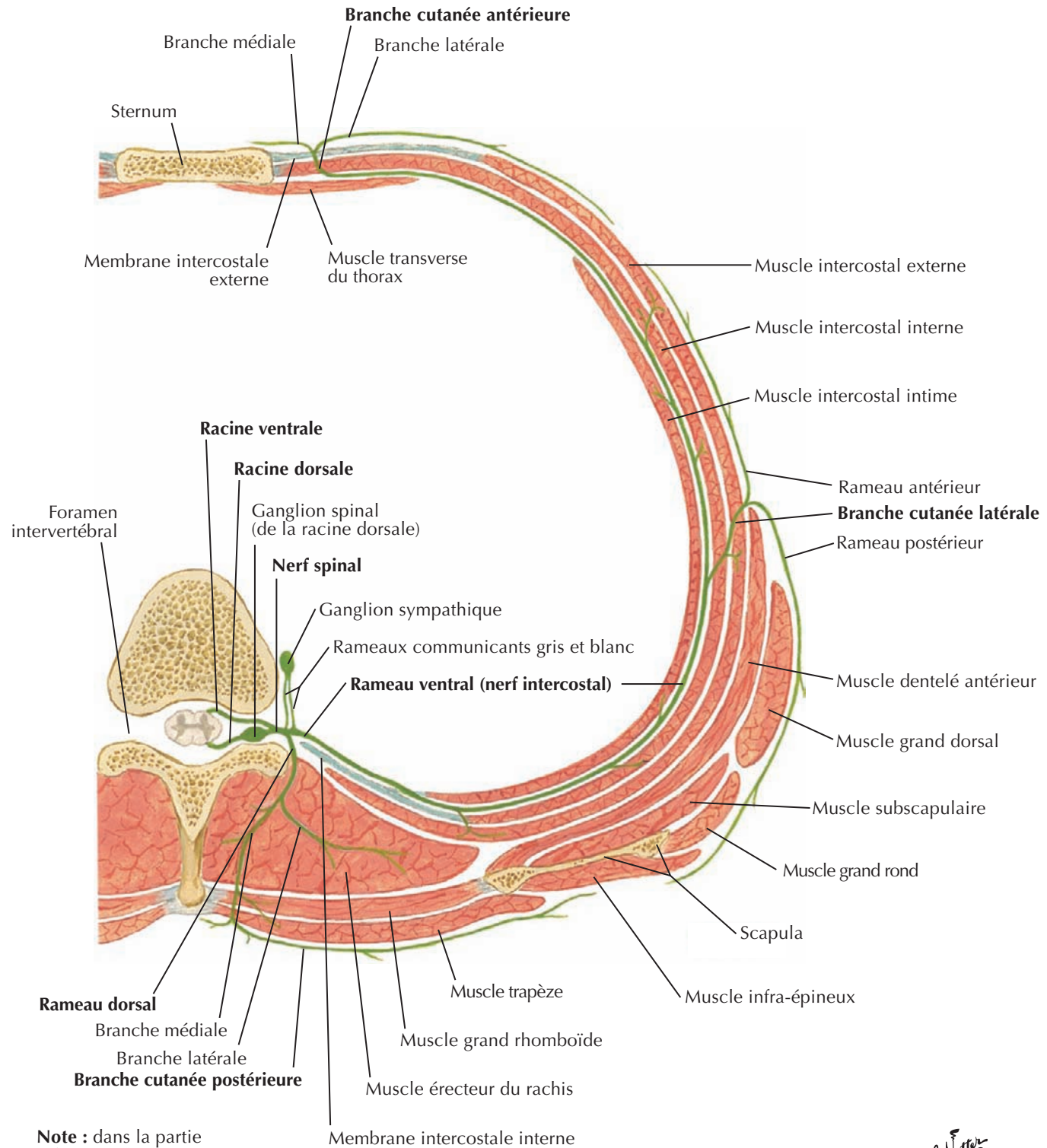


Région lombale postérieure : coupe transversale (vue supérieure)



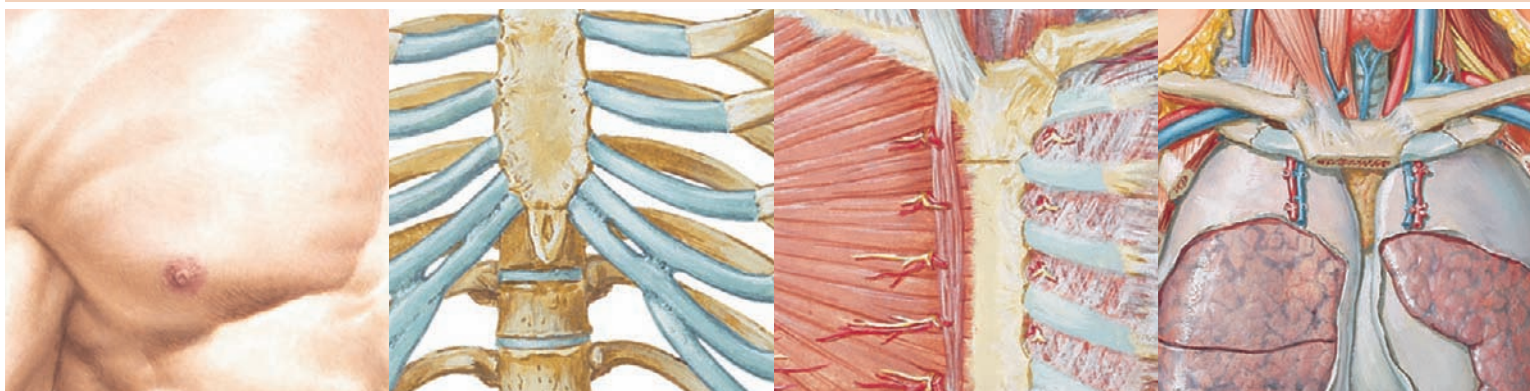
F. Netter M.D.

Voir aussi Planches 185, 252



Note : dans la partie inférieure du thorax la branche latérale du rameau dorsal est plus longue, motrice et cutanée ; la branche médiale est plus courte et uniquement motrice.

F. Netter M.D.



Section 3 THORAX

Anatomie de surface

Planche 175

175 Thorax

Glande mammaire

Planches 176-178

- 176 Glande mammaire
- 177 Artères de la glande mammaire
- 178 Vaisseaux et nœuds lymphatiques de la glande mammaire

Paroi du corps

Planches 179-189

- 179 Os de la cage thoracique
- 180 Côtes et articulations sterno-costales
- 181 Articulations costo-vertébrales
- 182 Paroi thoracique antérieure
- 183 Paroi thoracique antérieure (suite)
- 184 Paroi thoracique antérieure : vue interne
- 185 Nerfs et artères intercostaux
- 186 Veines de la paroi thoracique interne
- 187 Nerf phrénique
- 188 Diaphragme : face thoracique
- 189 Diaphragme : face abdominale

Poumons**Planches 190-204**

- 190 Topographie des poumons : vue antérieure
- 191 Topographie des poumons : vue postérieure
- 192 Poumons *in situ* : vue antérieure
- 193 Poumons : vues médiales
- 194 Segments broncho-pulmonaires
- 195 Segments broncho-pulmonaires (suite)
- 196 Trachée et bronches principales
- 197 Nomenclature des bronches : schéma
- 198 Voies aérifères intra-pulmonaires : schéma
- 199 Circulation sanguine intra-pulmonaire : schéma
- 200 Gros vaisseaux du médiastin supérieur
- 201 Artères et veines bronchiques
- 202 Vaisseaux et nœuds lymphatiques du poumon
- 203 Nerfs autonomes dans le thorax
- 204 Innervation de l'arbre trachéo-bronchique : schéma

Cœur**Planches 205-223**

- 205 Cœur *in situ*
- 206 Cœur : vue antérieure
- 207 Radiographie du thorax
- 208 Cœur : base et face diaphragmatique
- 209 Sac péricardique
- 210 Médiastin : coupe transversale (vue supérieure)
- 211 Artères coronaires et veines cardiaques
- 212 Artères coronaires : vues artériographiques
- 213 Artères coronaires : vues artériographiques (suite)
- 214 Atrium et ventricule droits
- 215 Atrium et ventricule gauches
- 216 Valves du squelette fibreux du cœur
- 217 Valves du squelette fibreux du cœur (suite)

- 218 Atriums, ventricules et septum interventriculaire
- 219 Système de conduction du cœur
- 220 Nerfs du cœur
- 221 Innervation du cœur : schéma
- 222 Innervation des vaisseaux sanguins : schéma
- 223 Circulation sanguine pré- et post-natale

Médiastin**Planches 224-234**

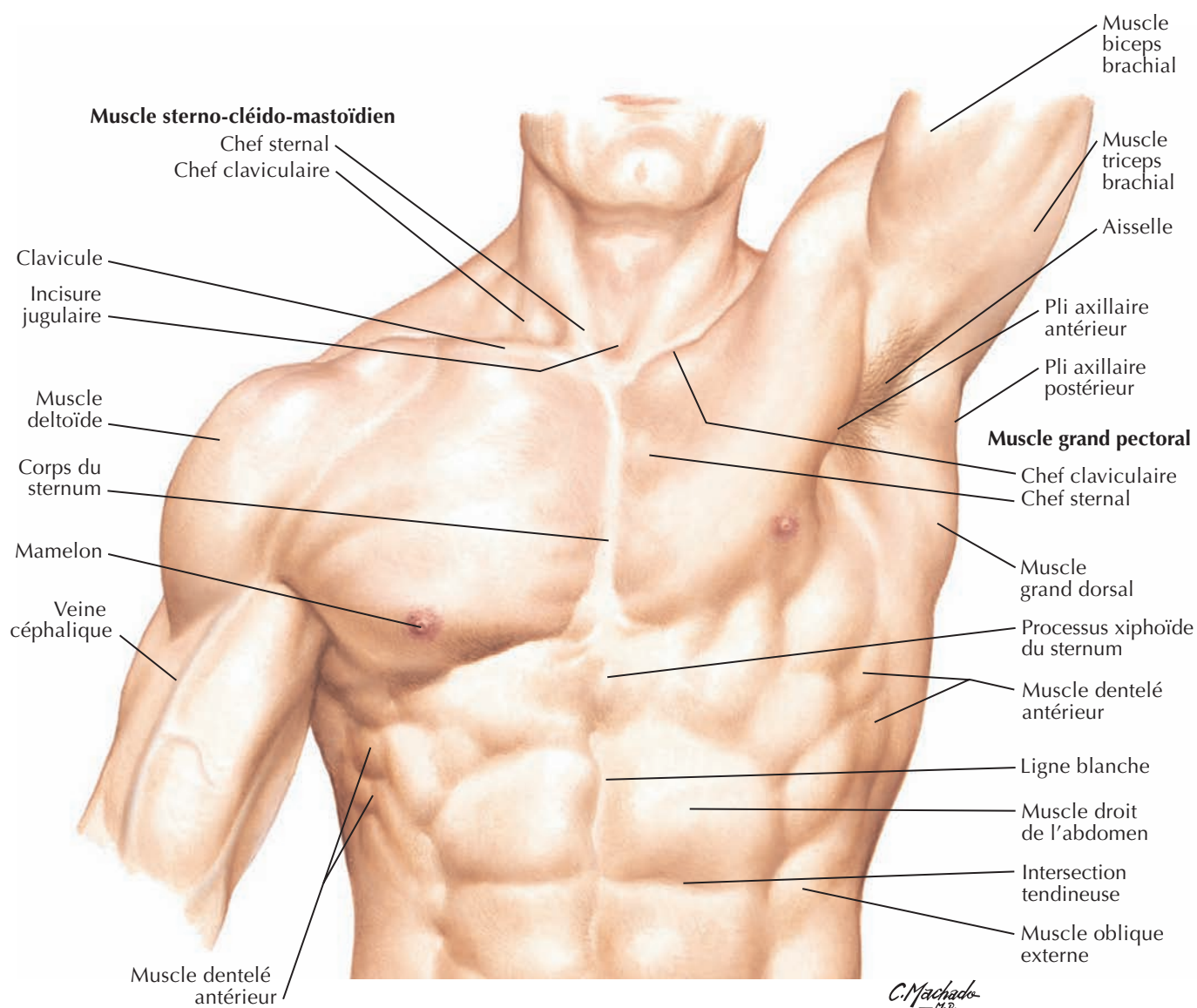
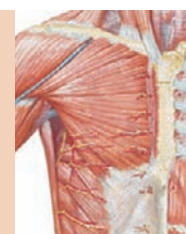- 224 Médiastin : vue latérale droite
- 225 Médiastin : vue latérale gauche
- 226 Œsophage *in situ*
- 227 Topographie et rétrécissements de l'œsophage
- 228 Muscles de l'œsophage
- 229 Jonction pharyngo-œsophagienne
- 230 Jonction gastro-œsophagienne
- 231 Artères de l'œsophage
- 232 Veines de l'œsophage
- 233 Vaisseaux et nœuds lymphatiques de l'œsophage
- 234 Nerfs de l'œsophage

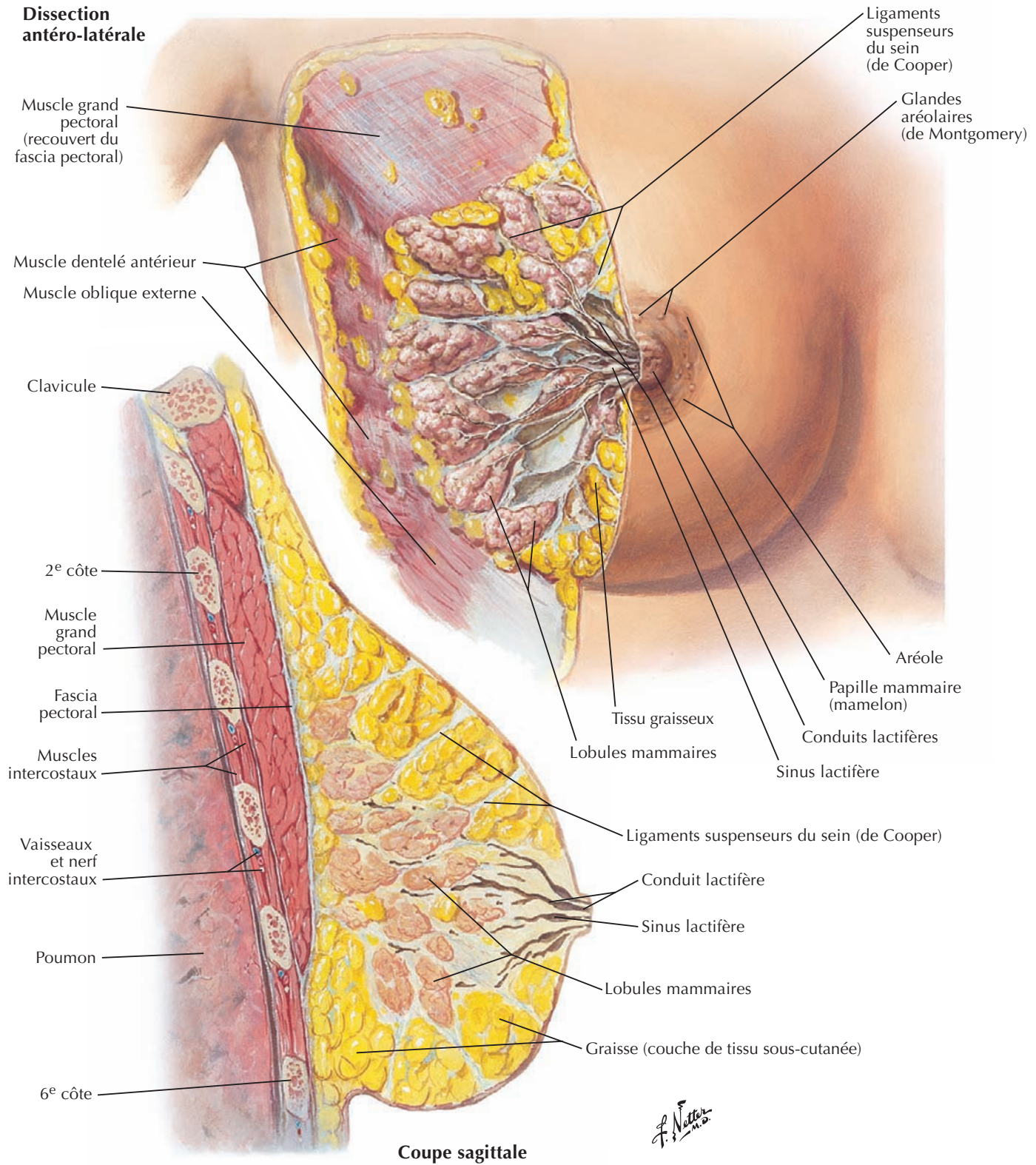
Coupes régionales**Planche 235**

- 235 Coupe du thorax : clichés axiaux TDM

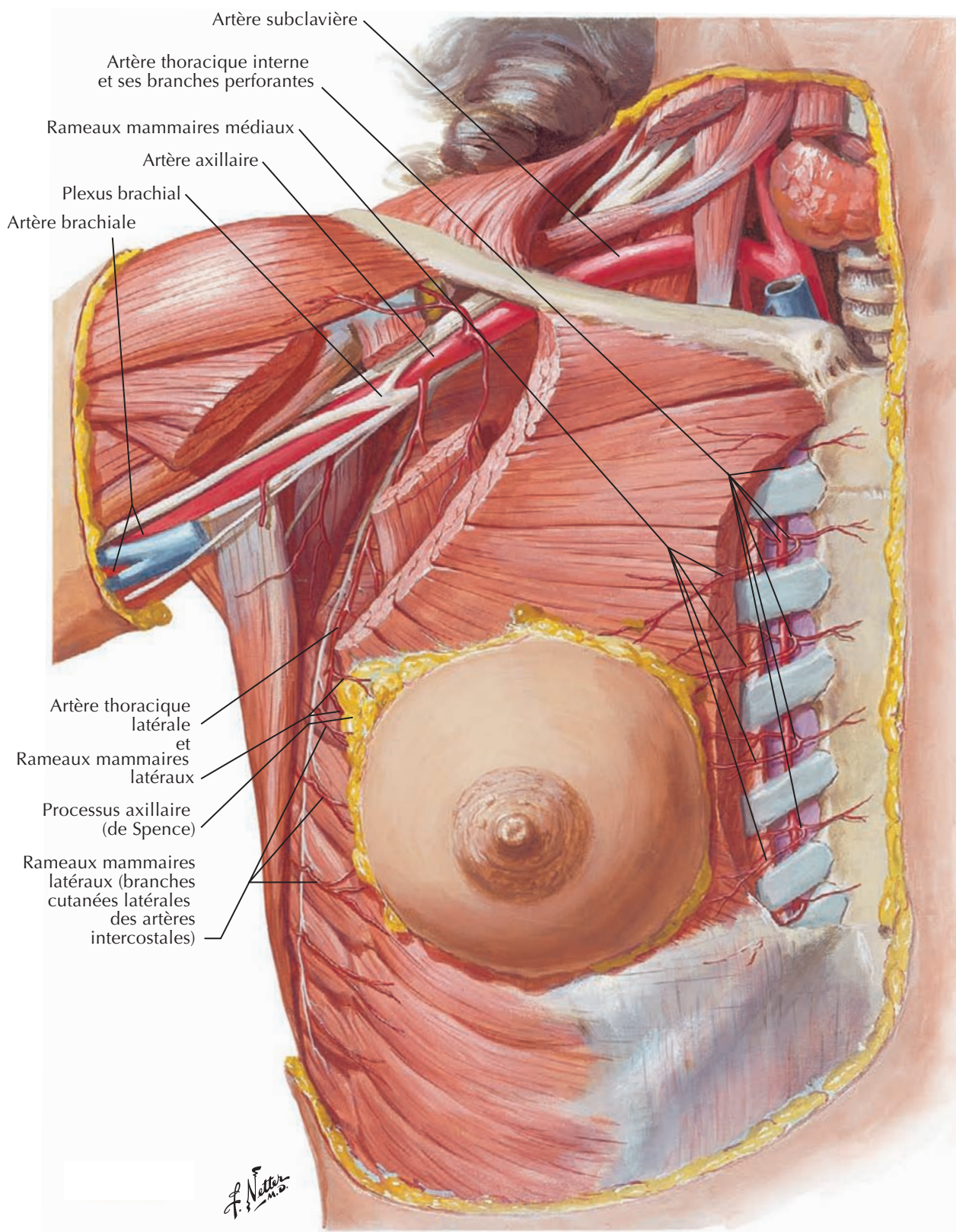
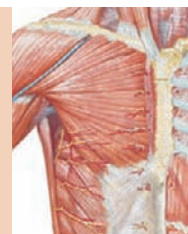Coupes transversales**Planches 236-239**

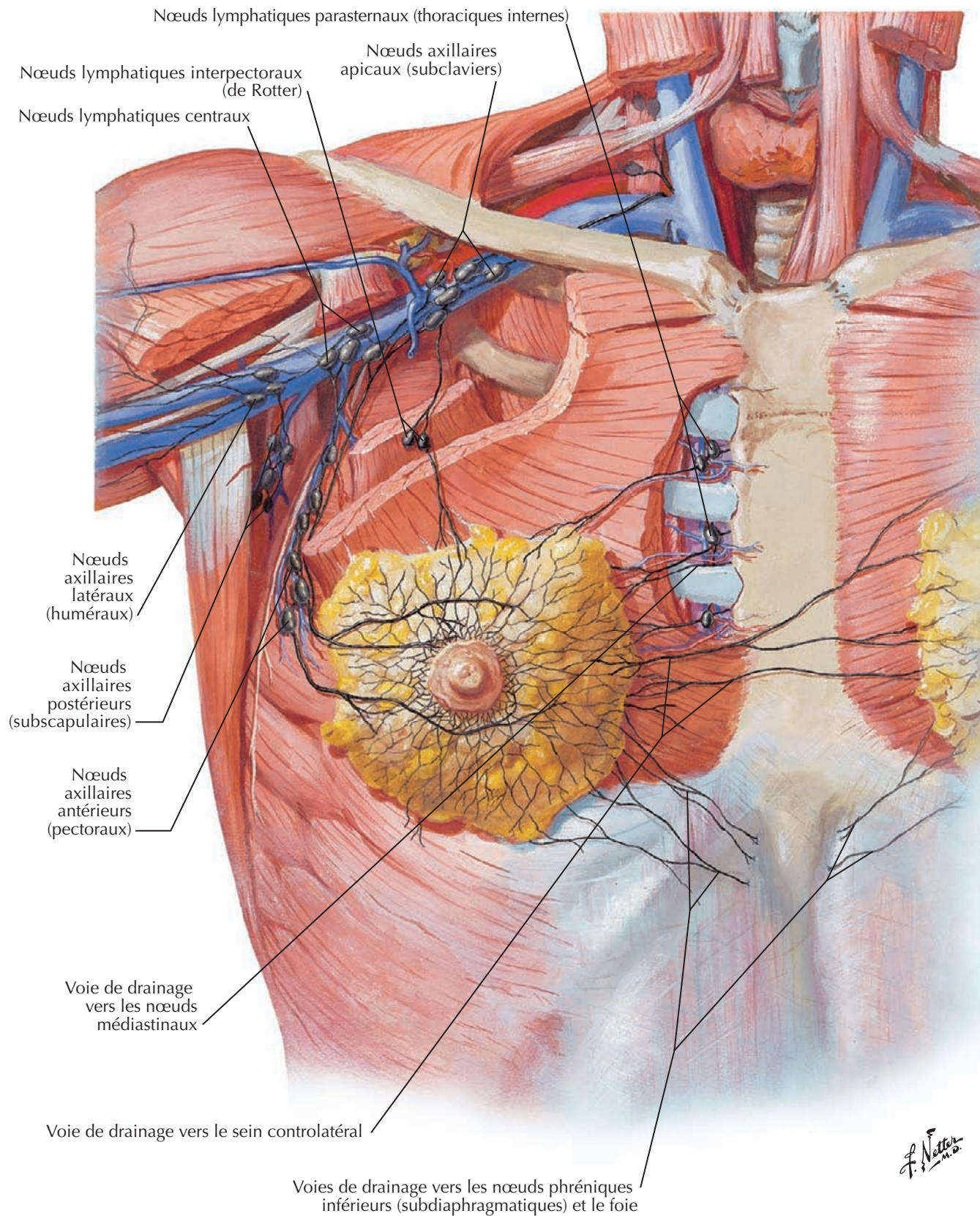
- 236 Coupe transversale schématique du thorax au niveau T3
- 237 Coupe transversale schématique du thorax au niveau T3-T4
- 238 Coupe transversale schématique du thorax au niveau T4-T5
- 239 Coupe transversale schématique du thorax au niveau T7



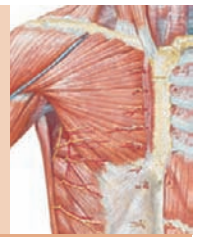

Artères de la glande mammaire

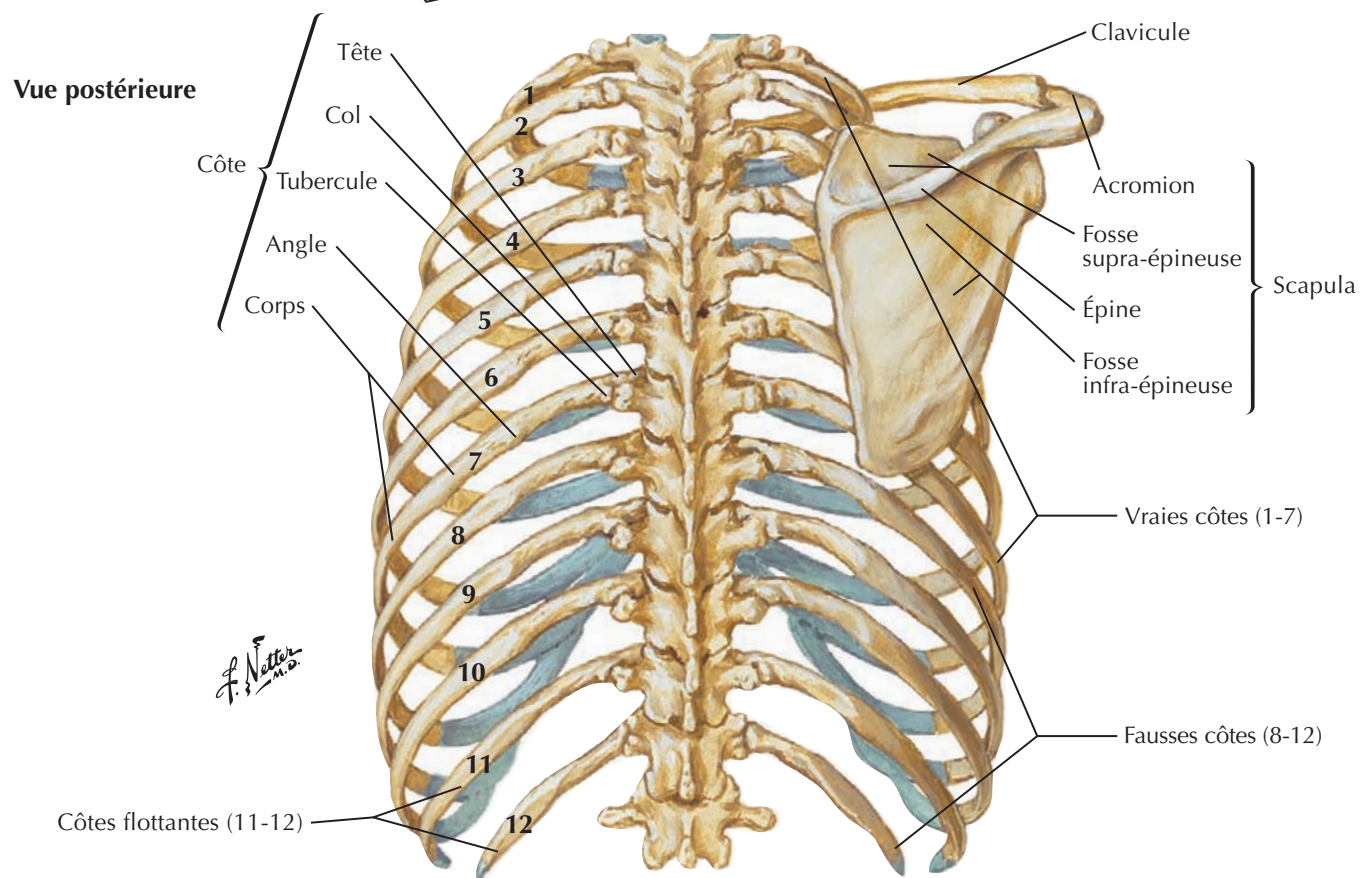
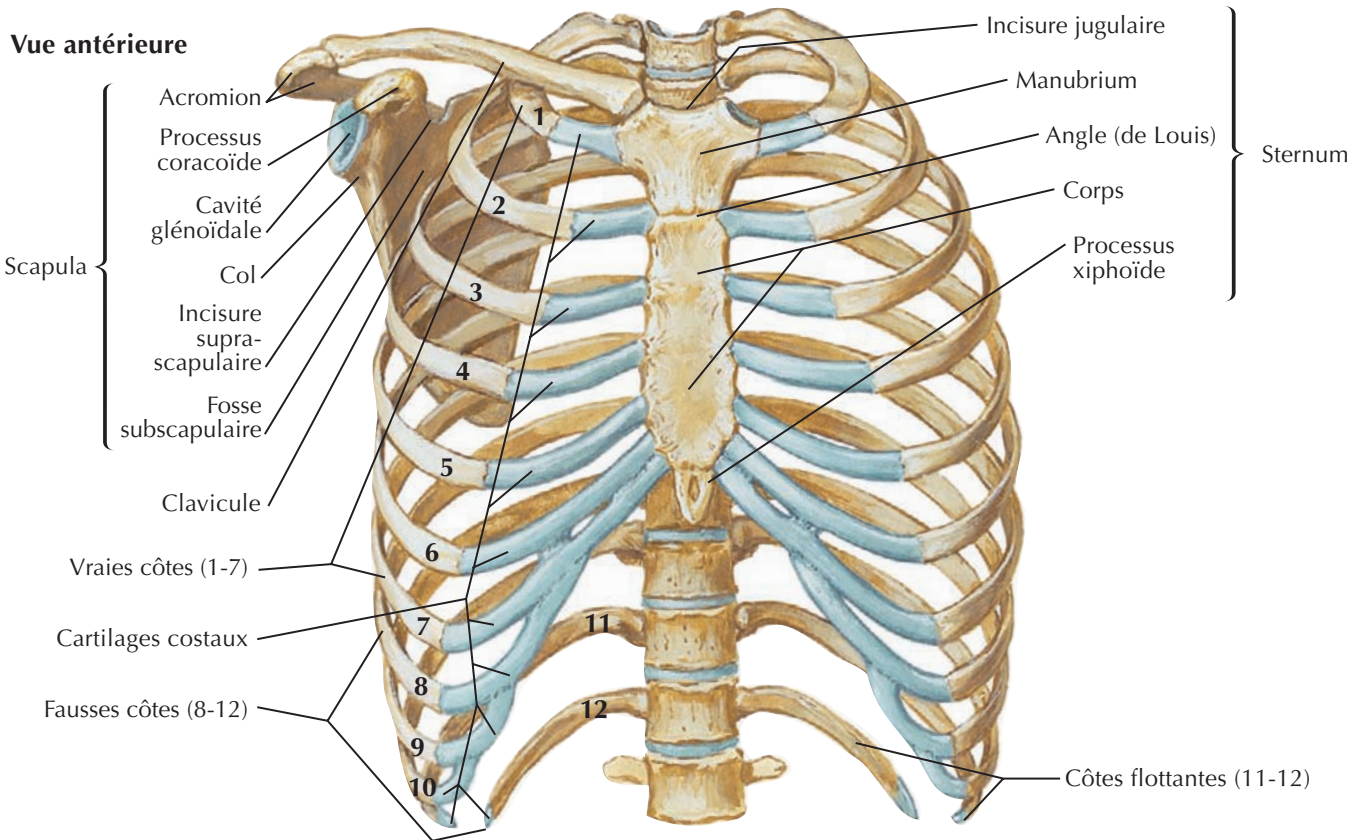


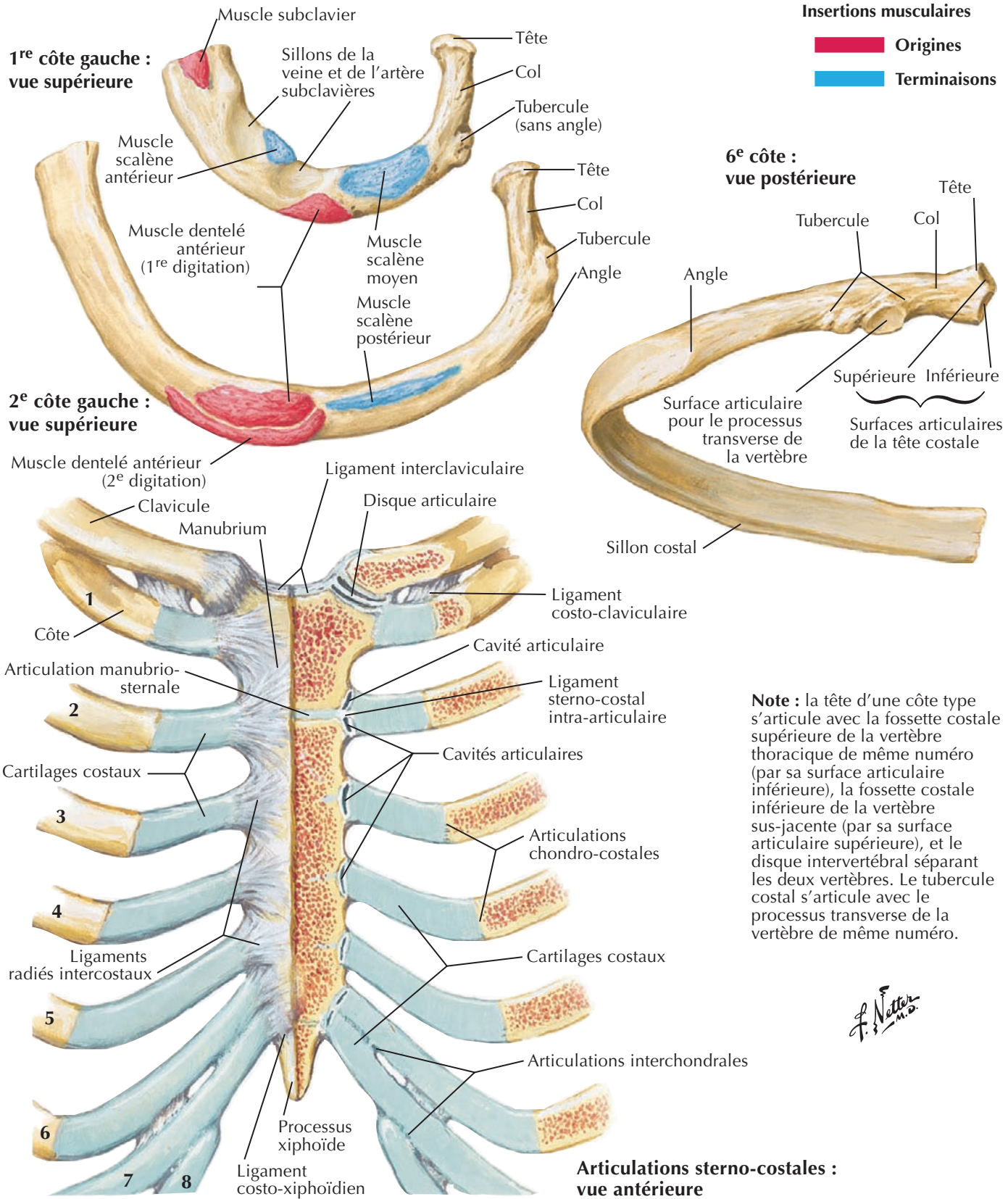


Os de la cage thoracique



Voir aussi **Planche 241**

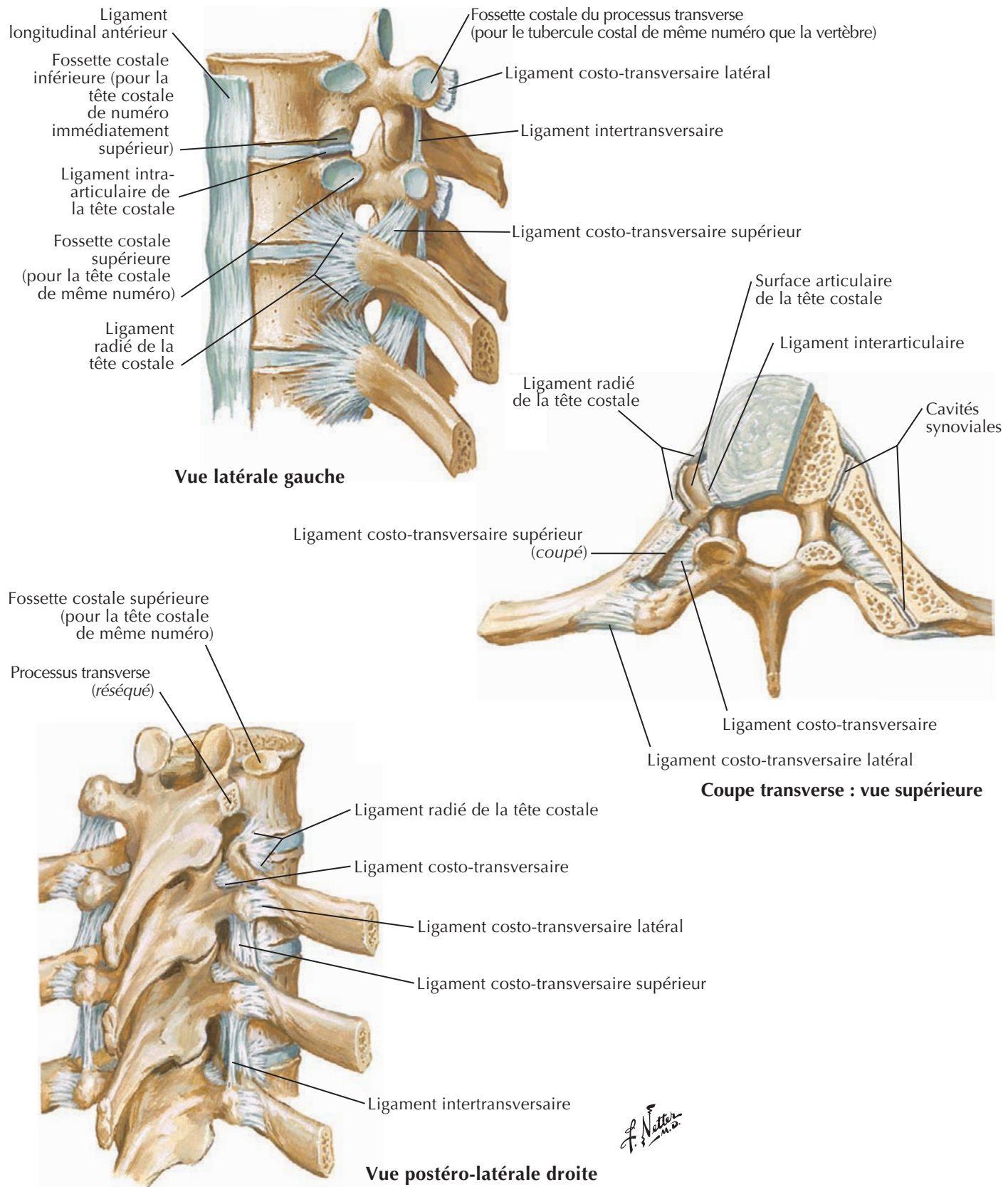


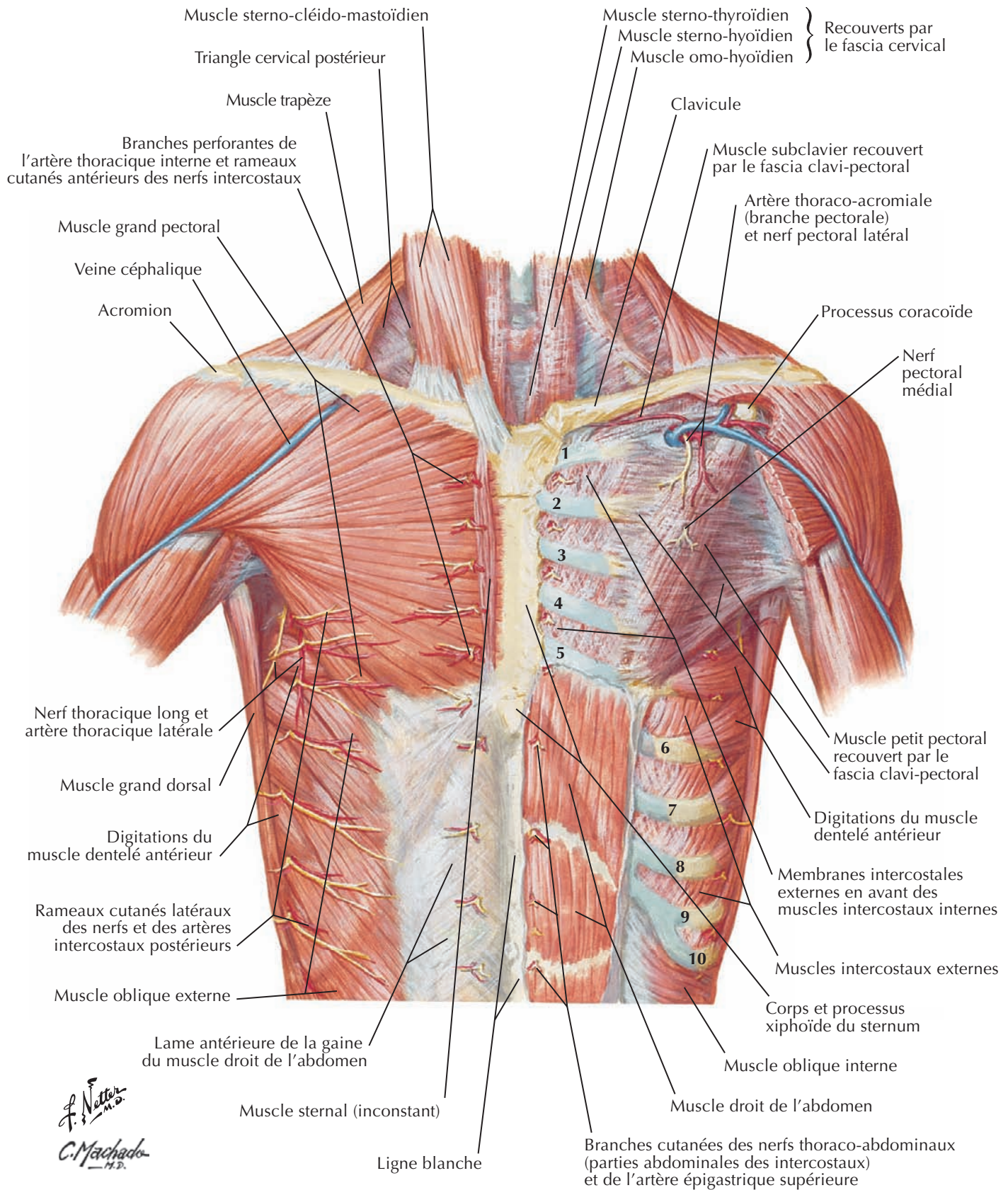


Articulations costo-vertébrales



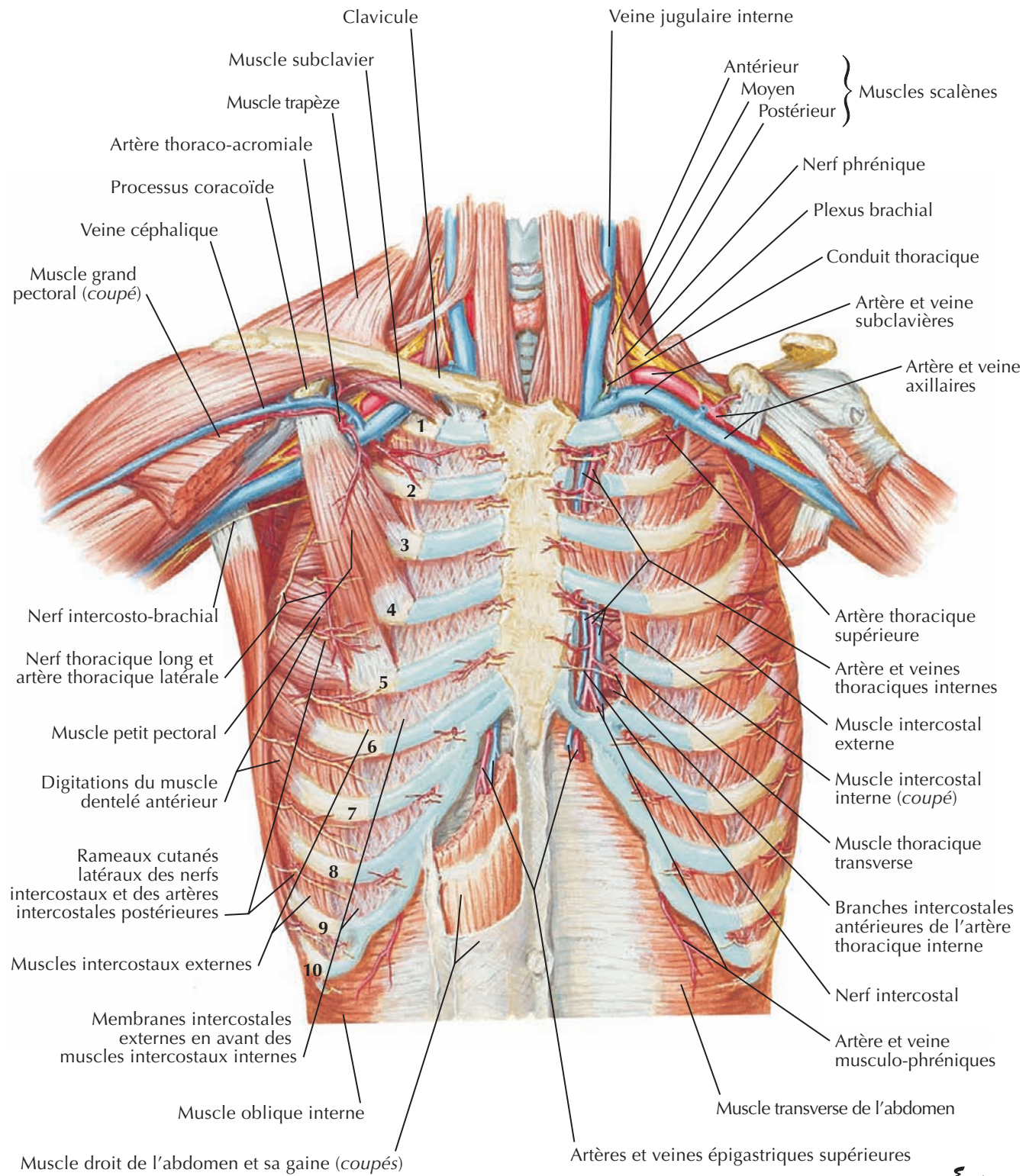
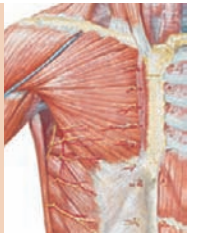Voir aussi **Planche 151**



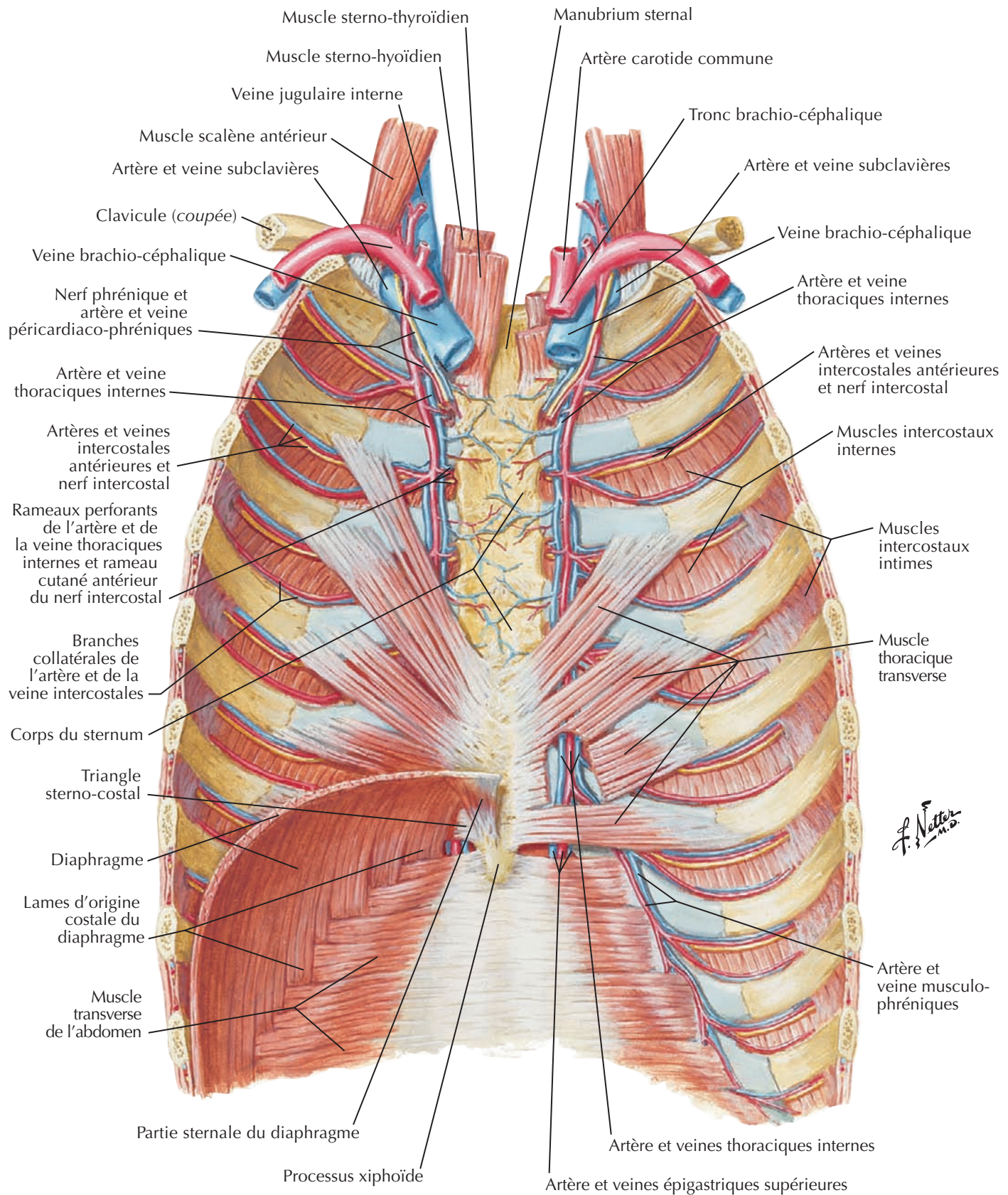


F. Netter M.D.
C. Machado M.D.

Paroi thoracique antérieure (suite)



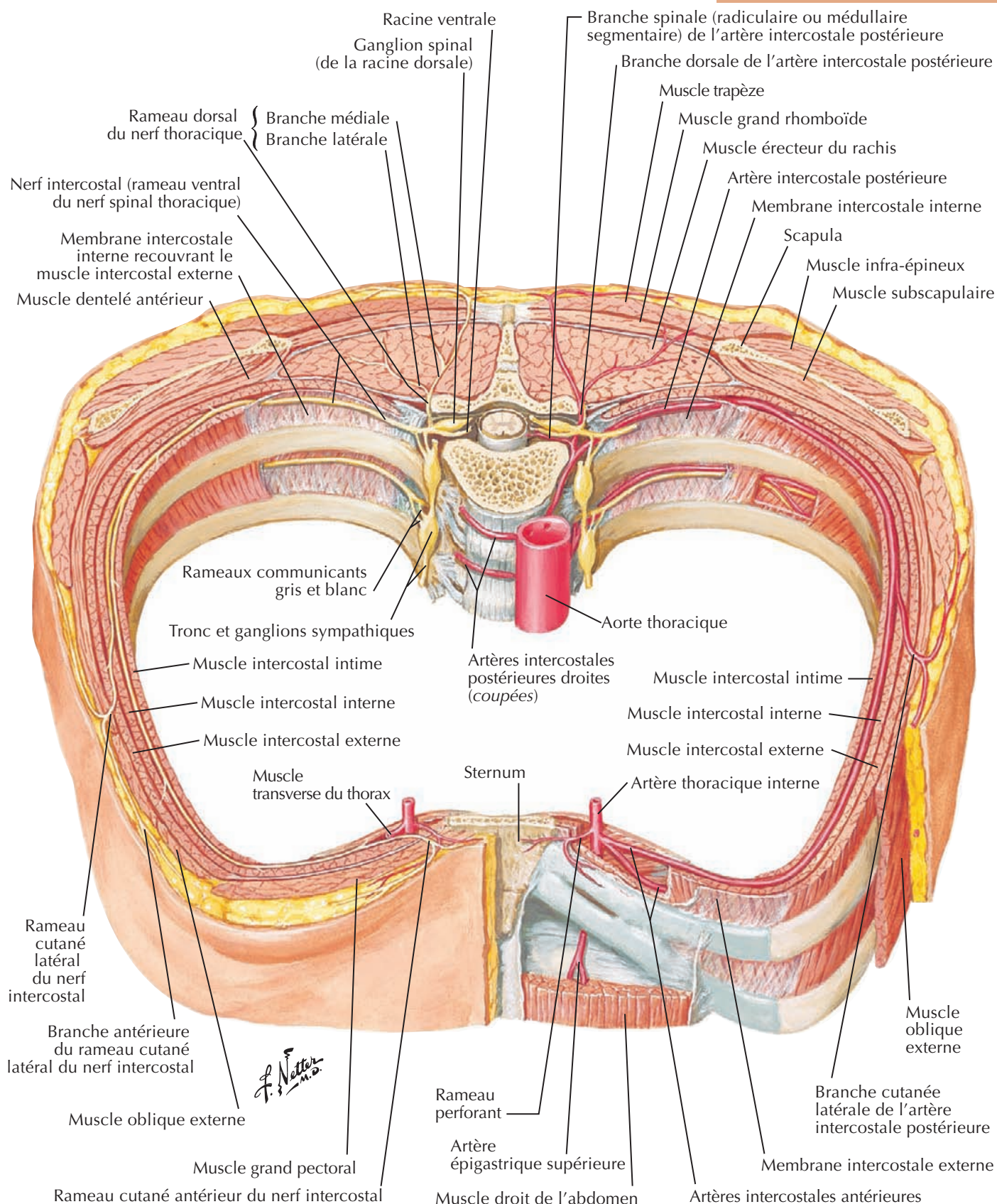
F. Netter M.D.



Nerfs et artères intercostaux

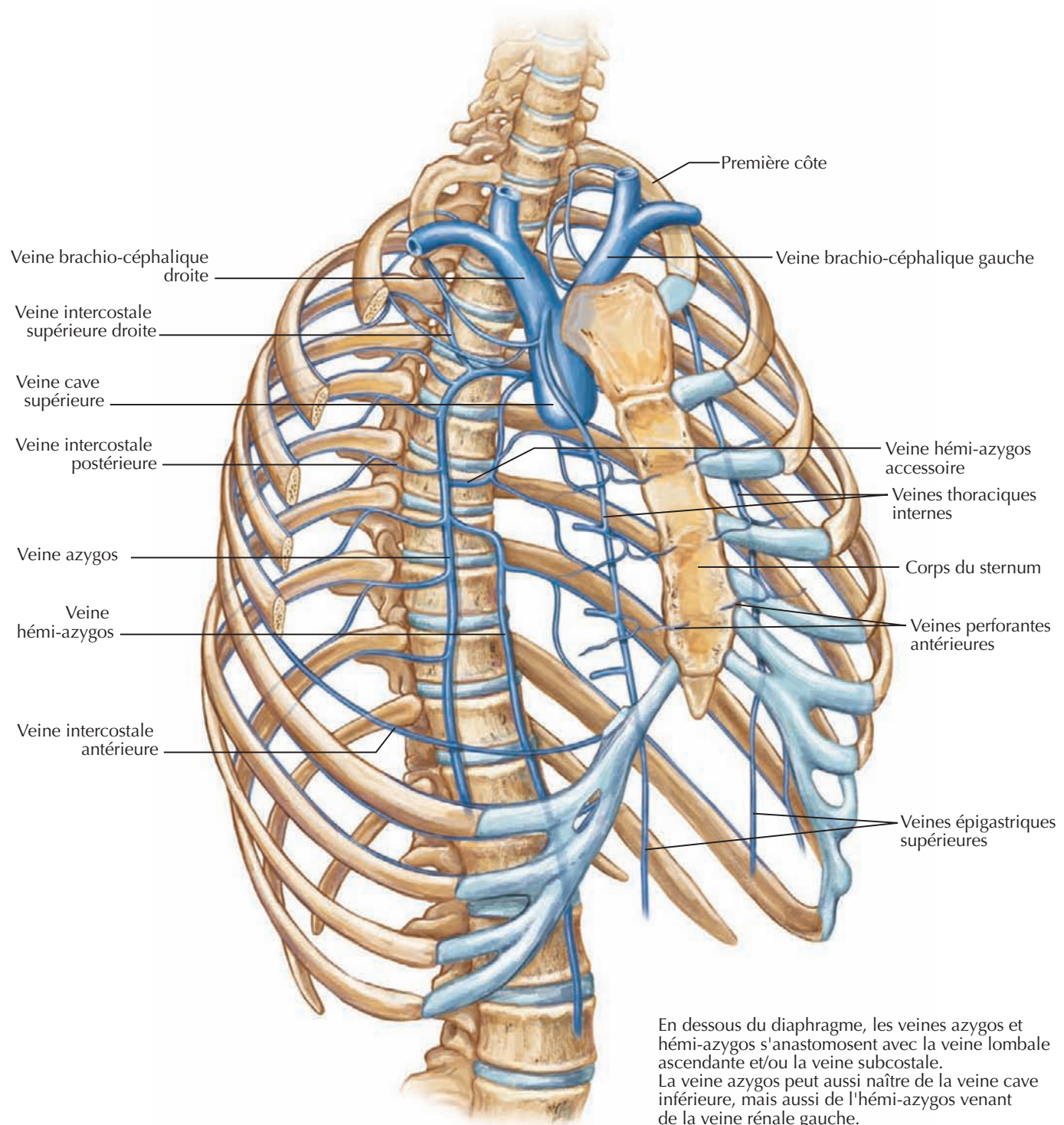


Voir aussi **Planches 174, 252**



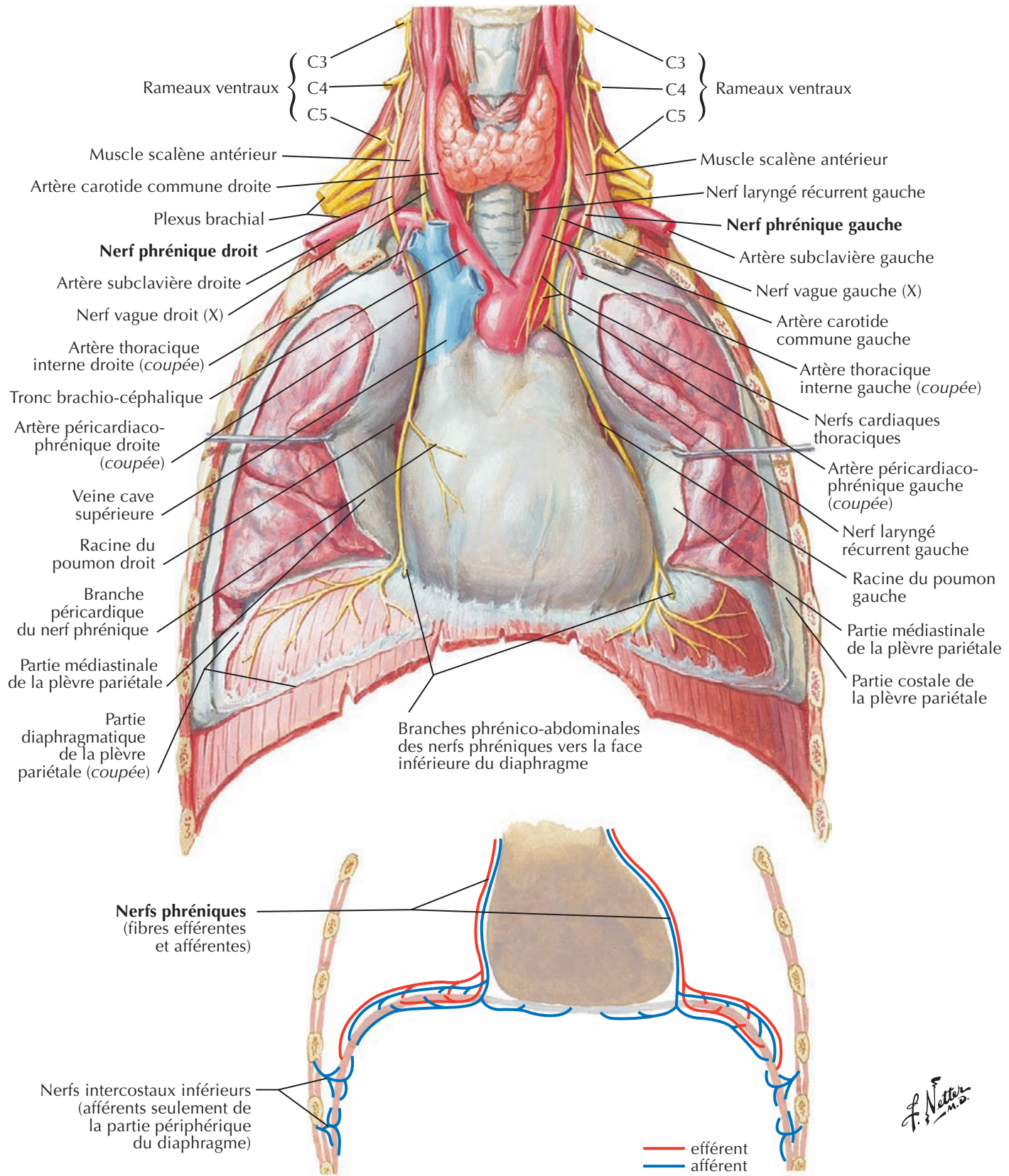
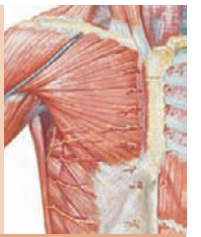3

Veines de la paroi thoracique interne

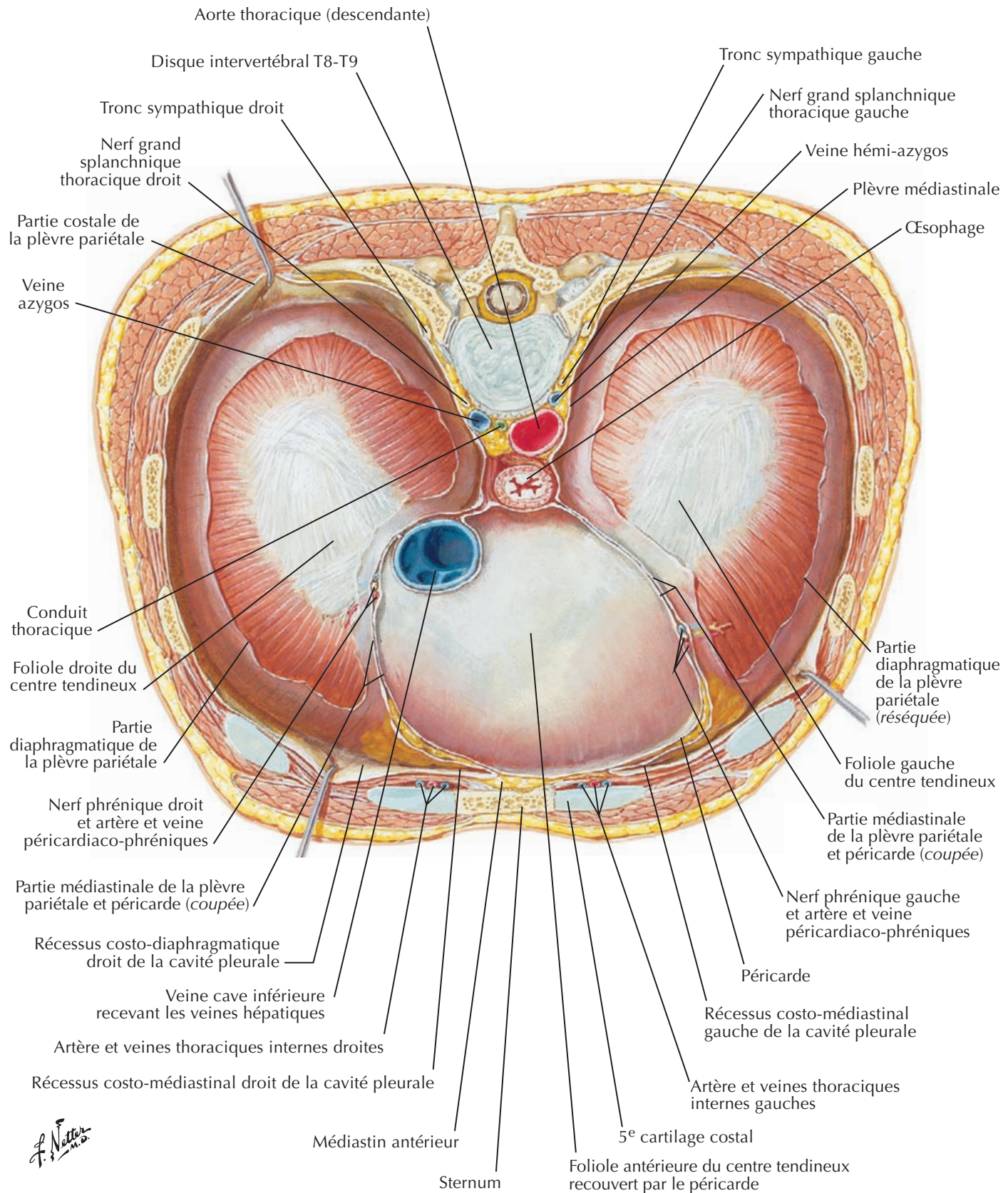


Nerf phrénique

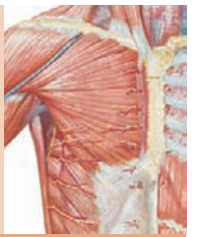Voir aussi Planches 31, 128



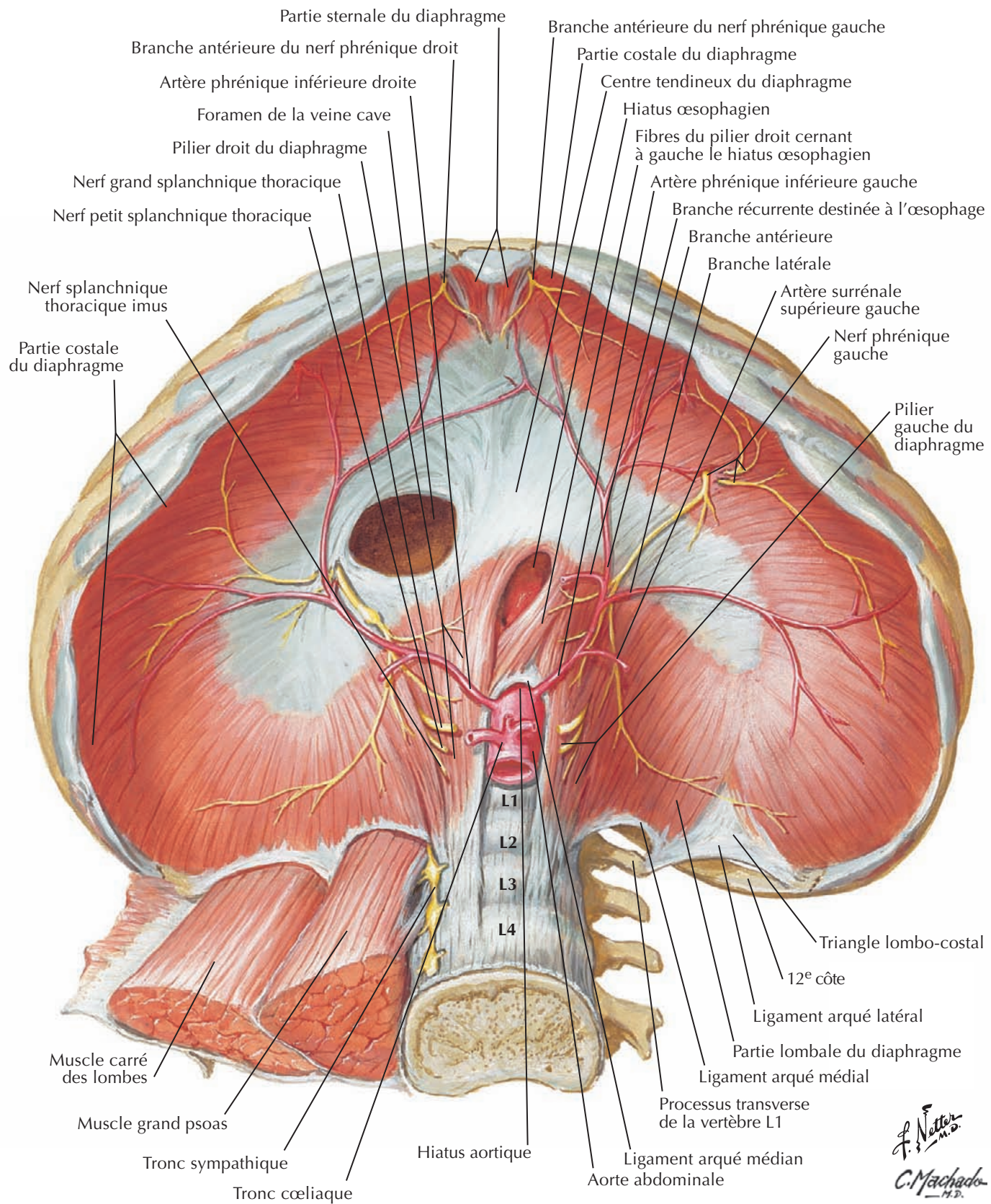
Voir aussi **Planches 224, 225**



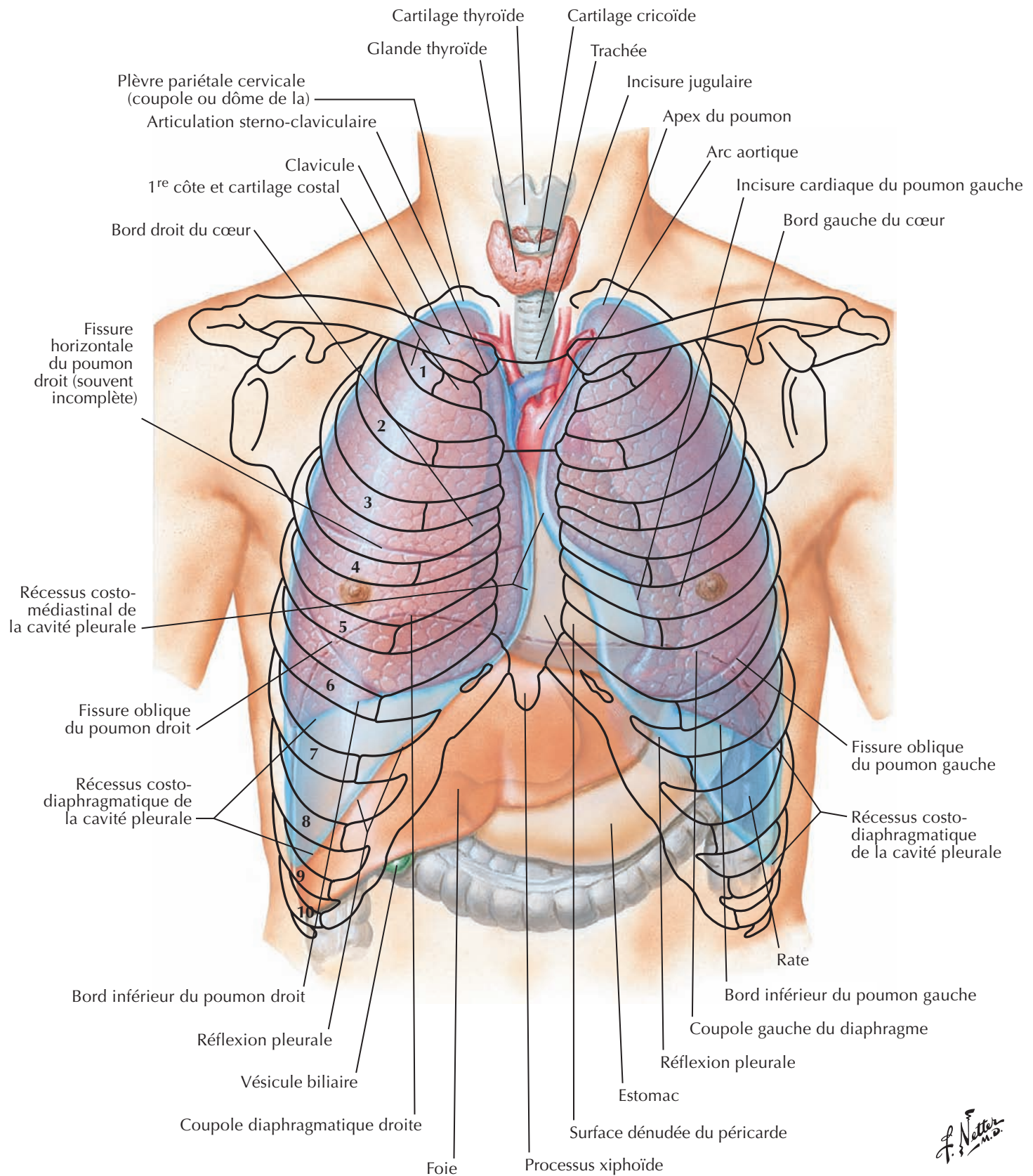
Diaphragme : face abdominale



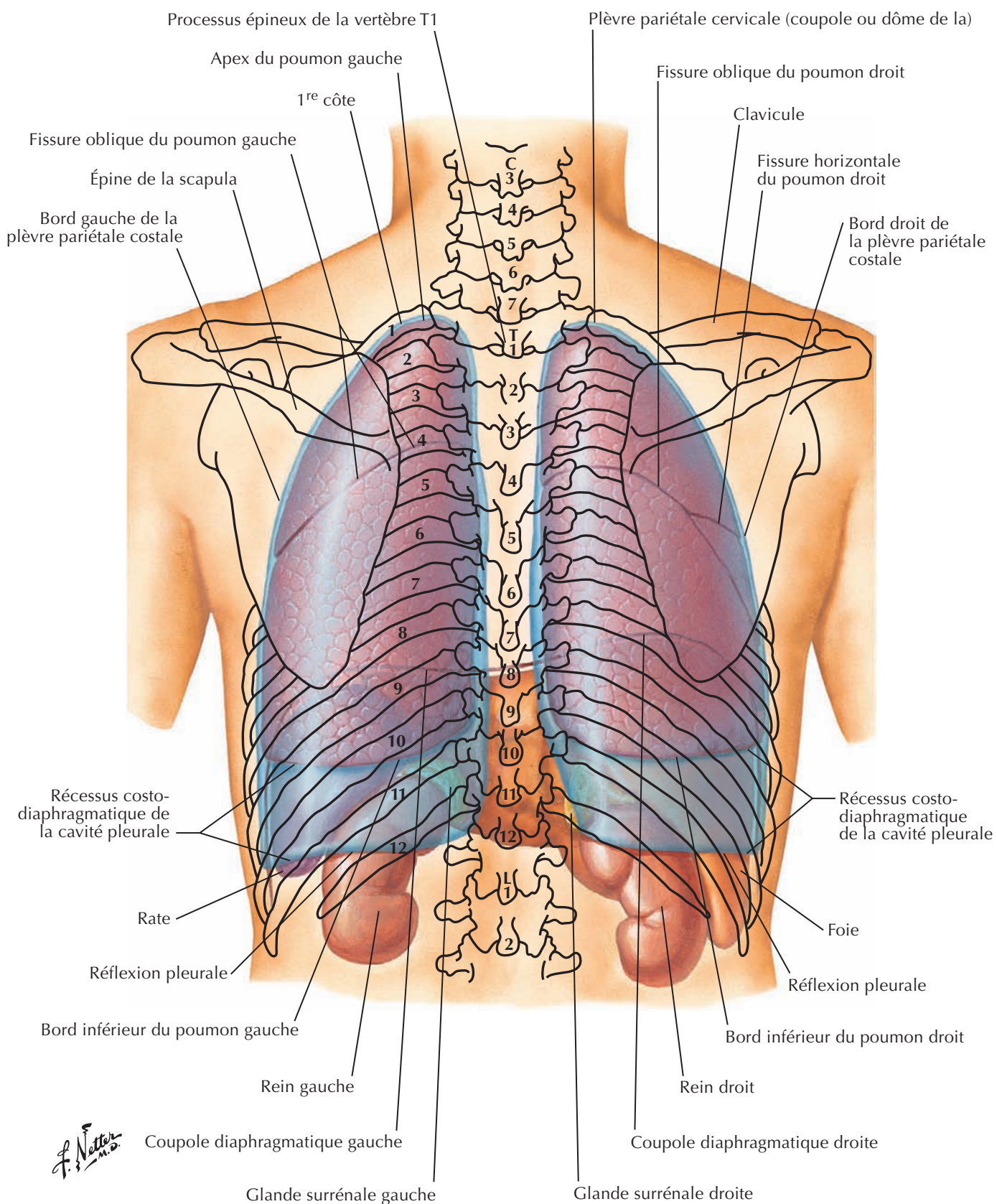
Voir aussi Planches 247, 256, 262

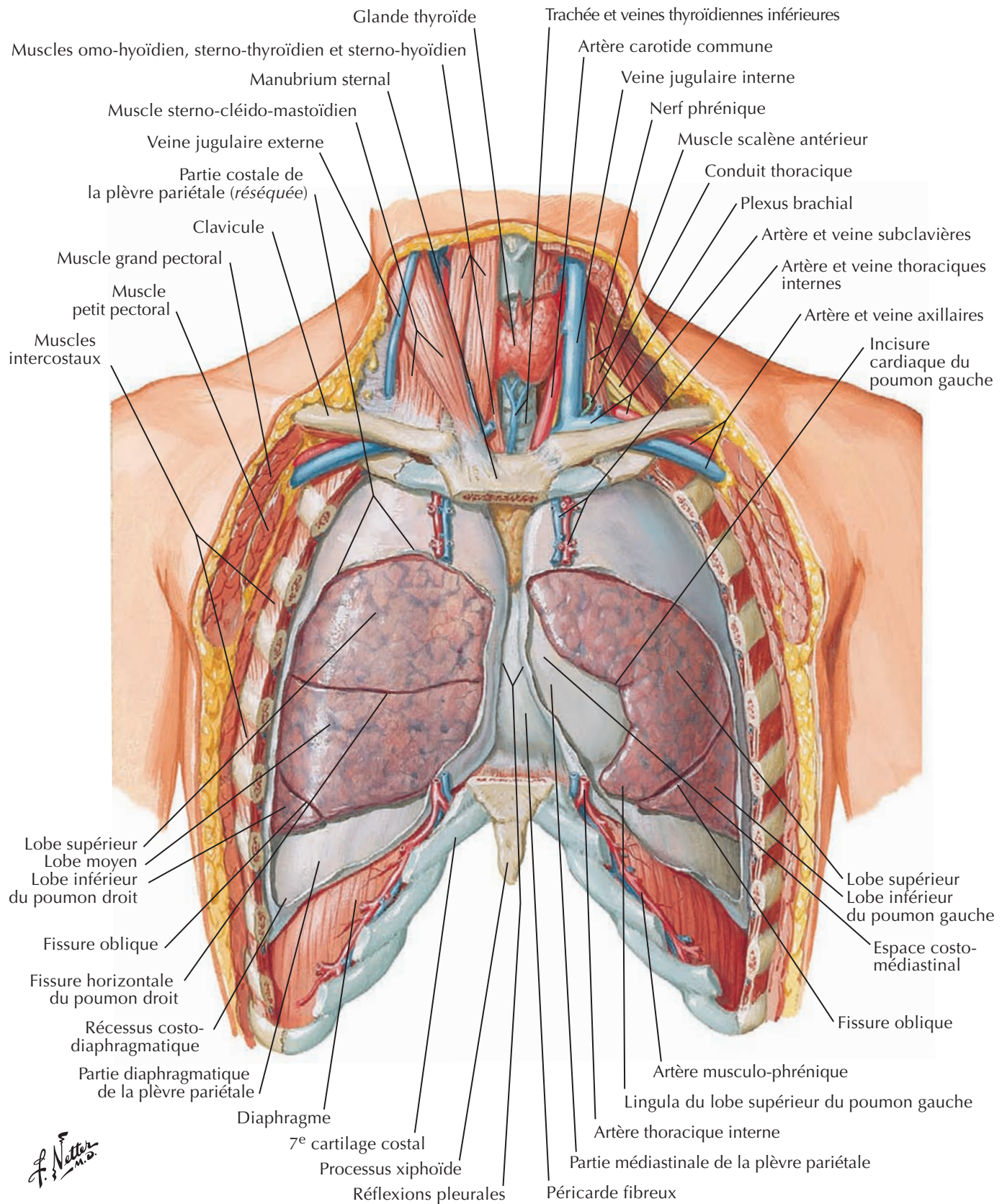


F. Netter M.D.
C. Machado M.D.

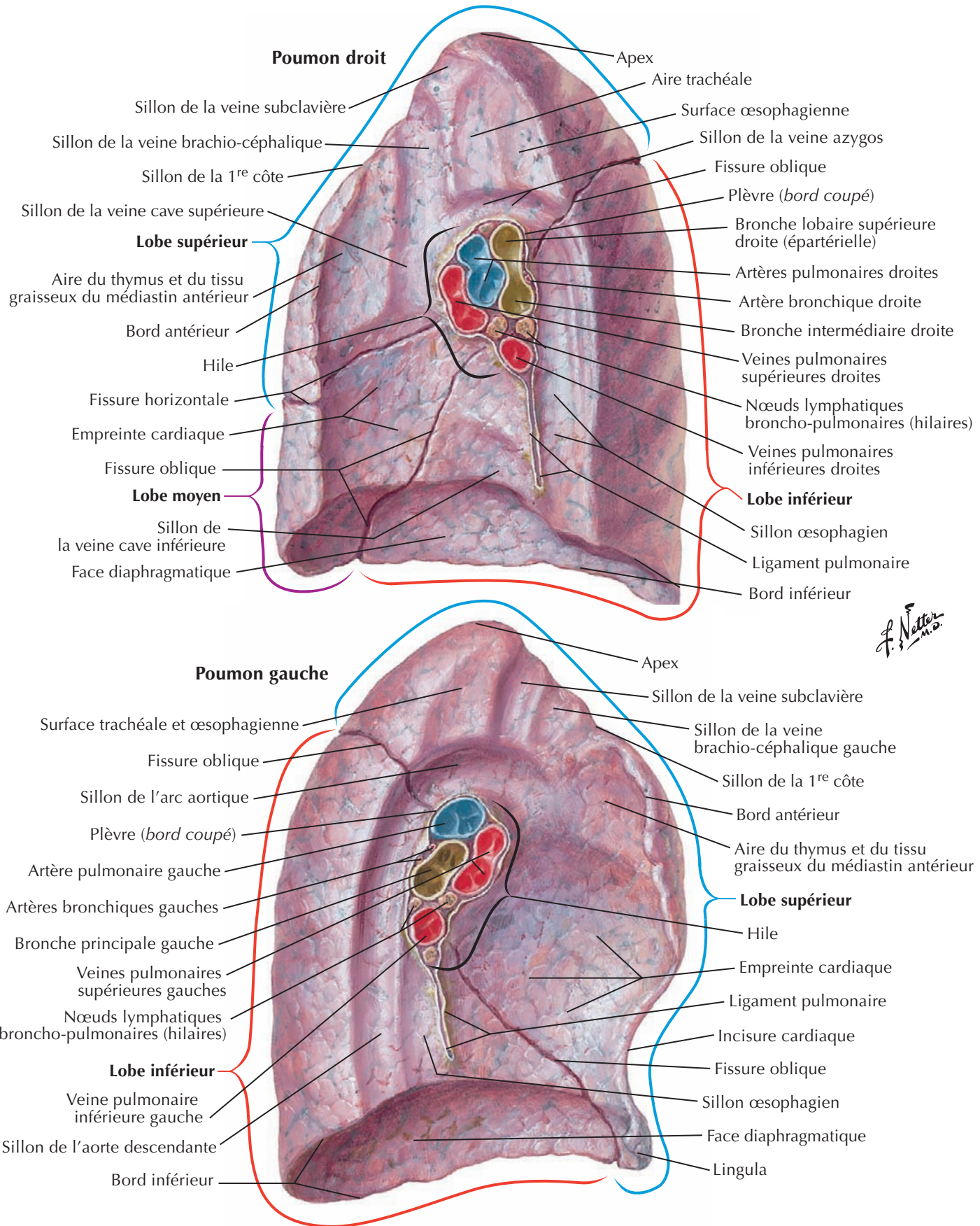


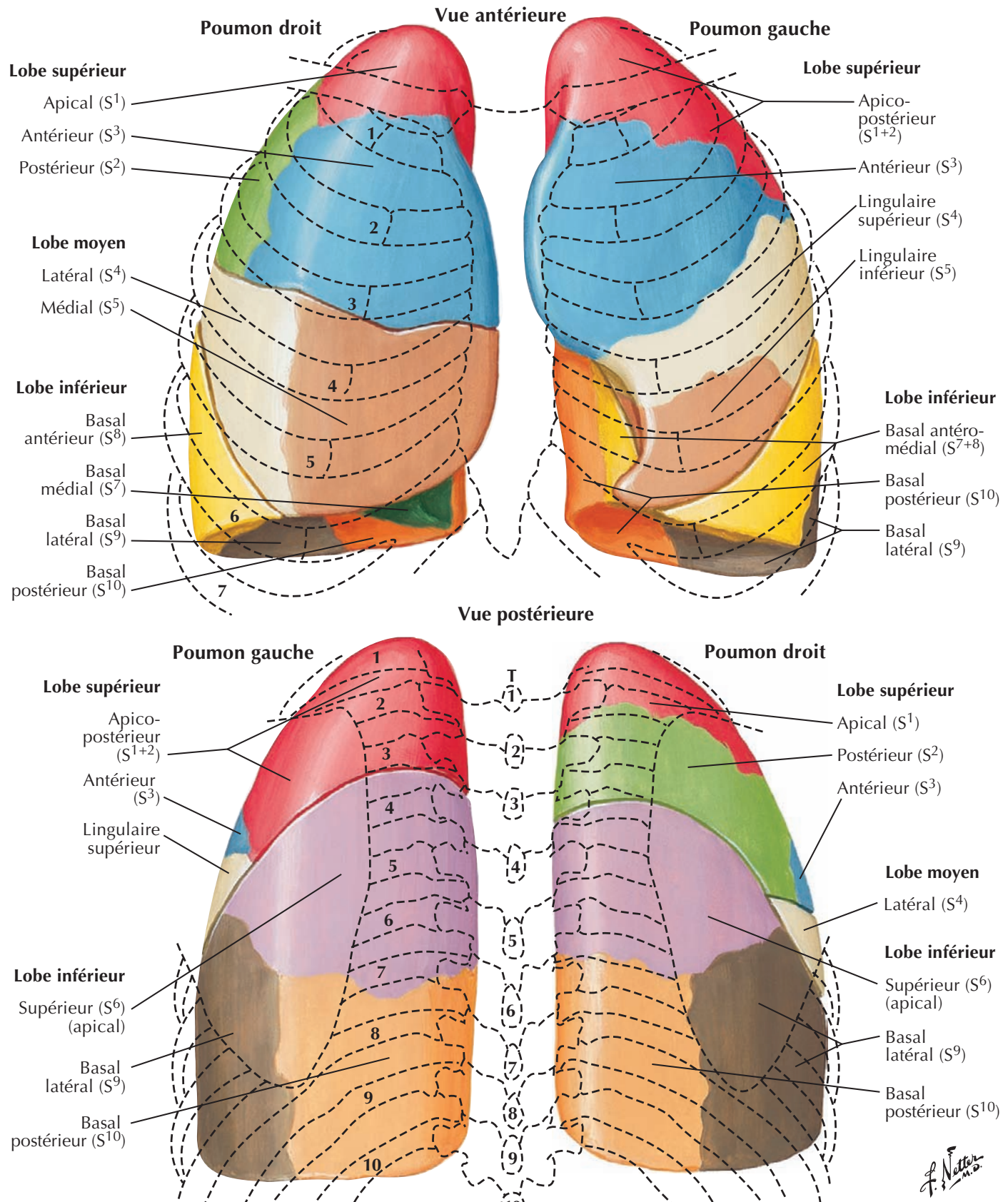
Topographie des poumons : vue postérieure



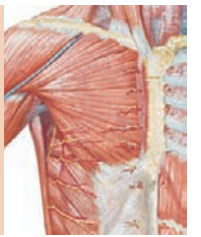

Poumons : vues médiales

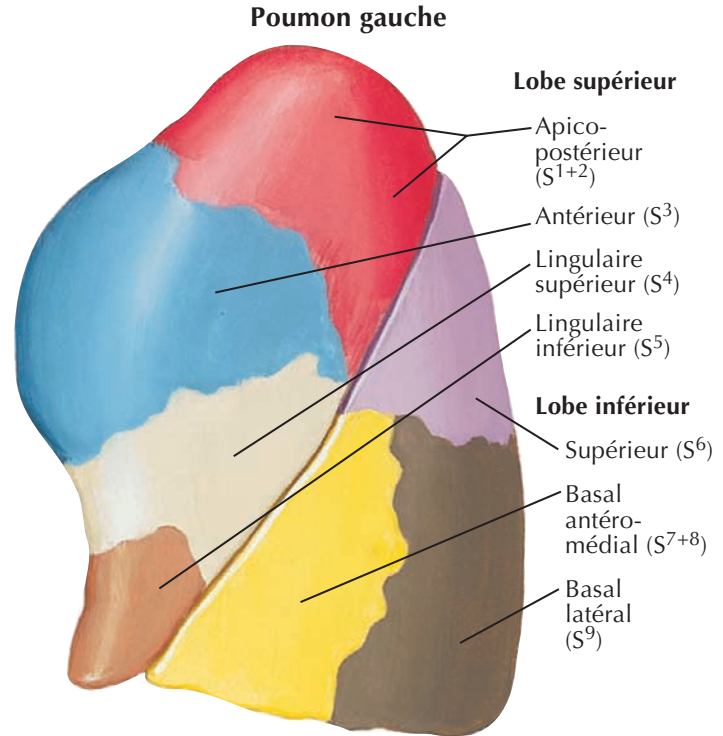
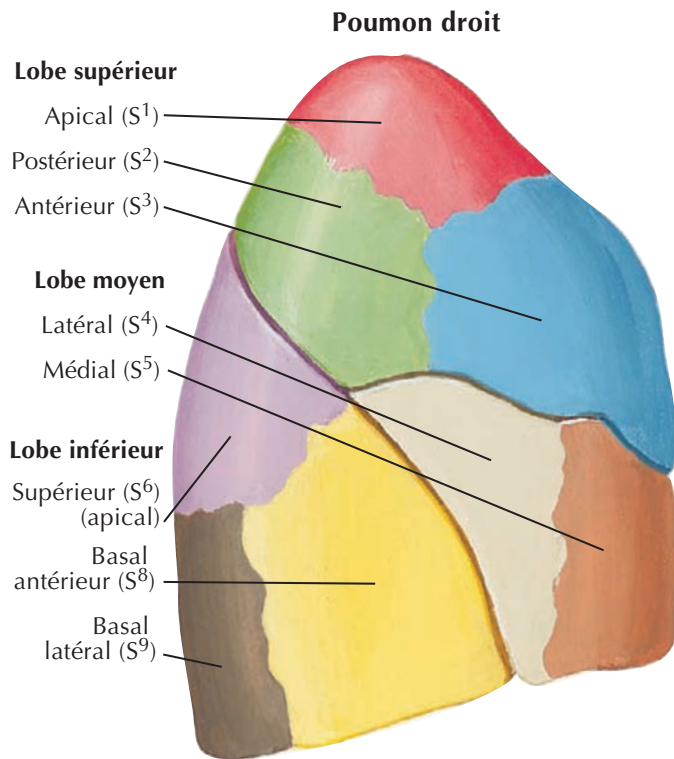




Segments broncho-pulmonaires (suite)

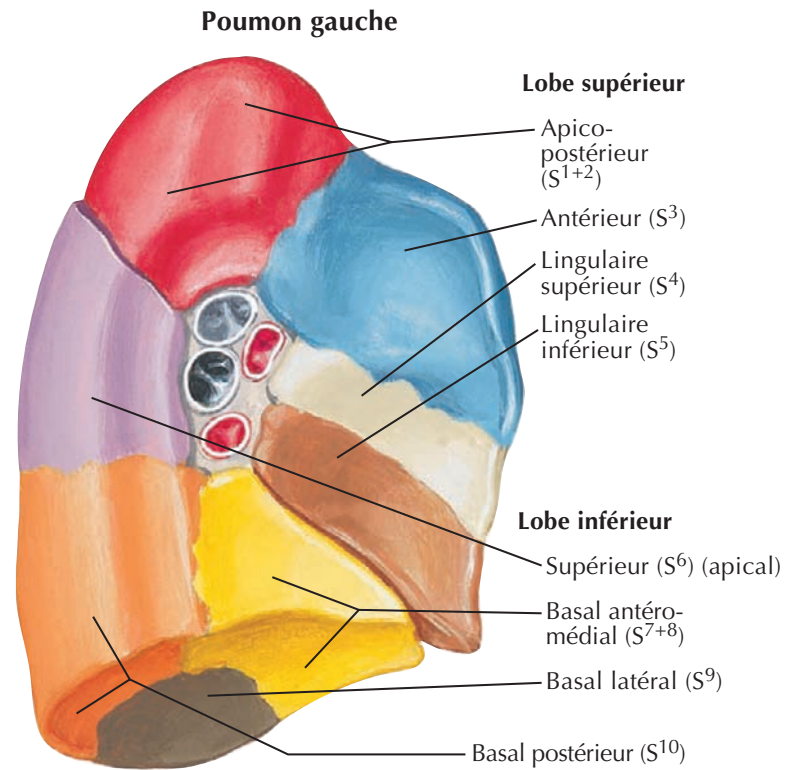
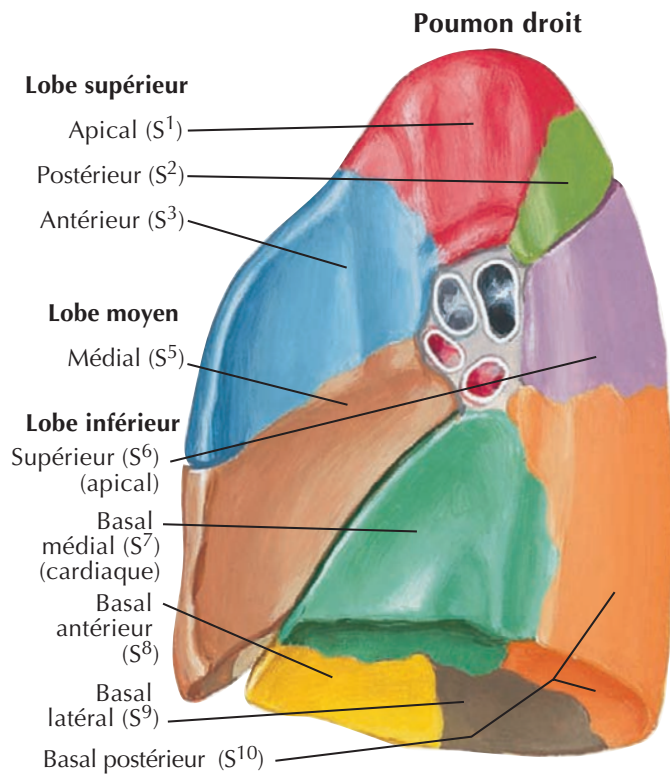


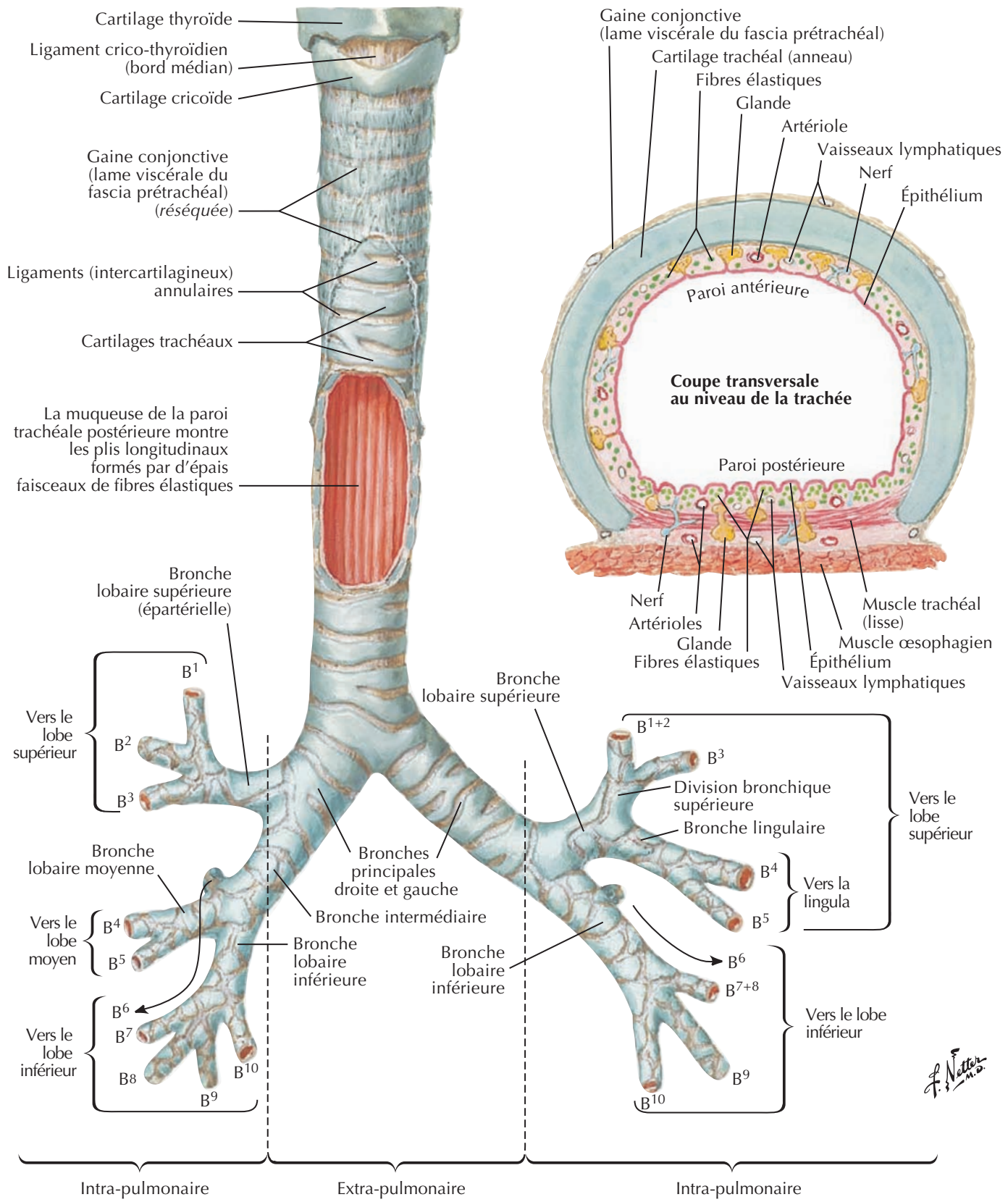
Vues latérales



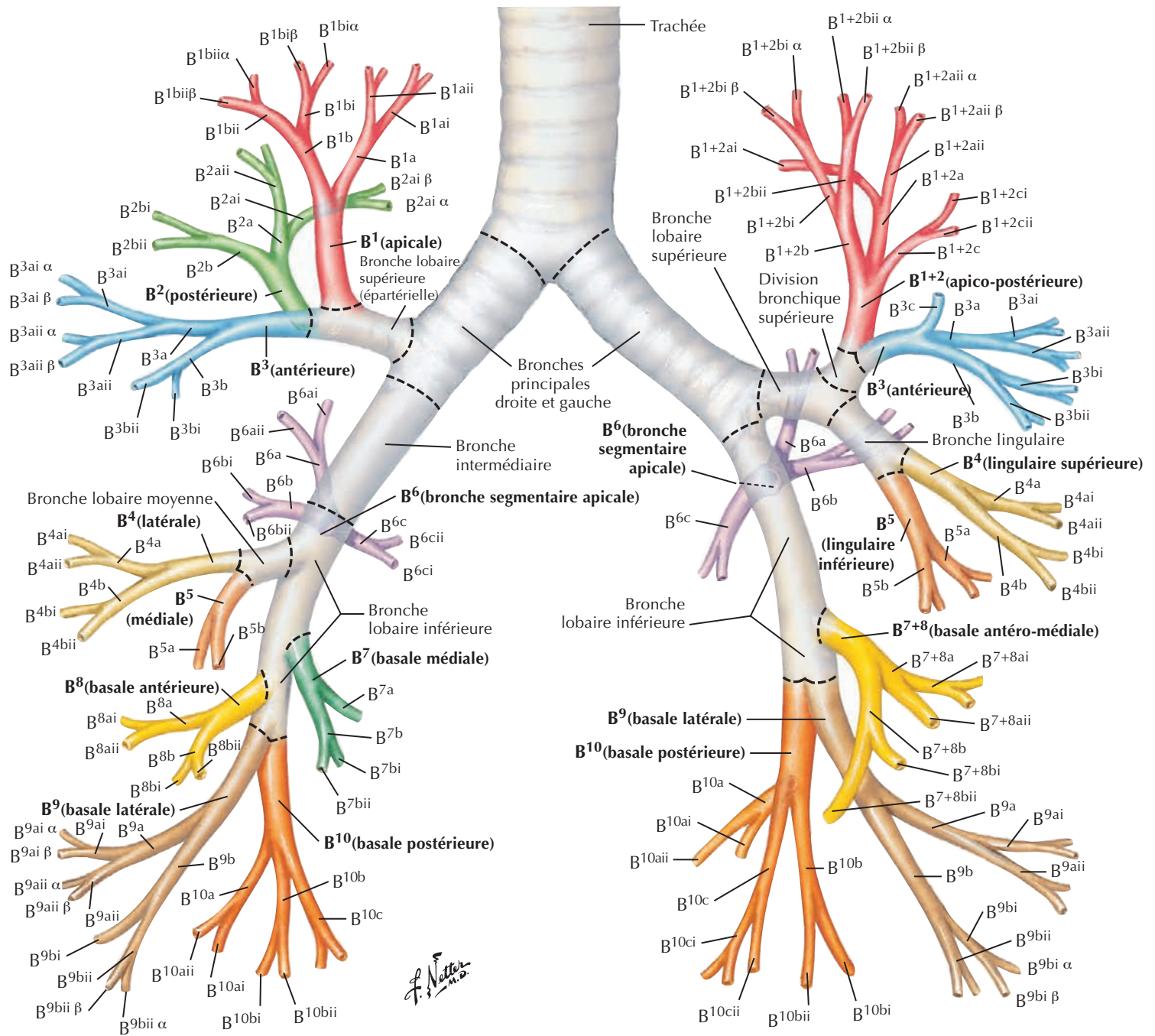
F. Netter M.D.

Vues médiales



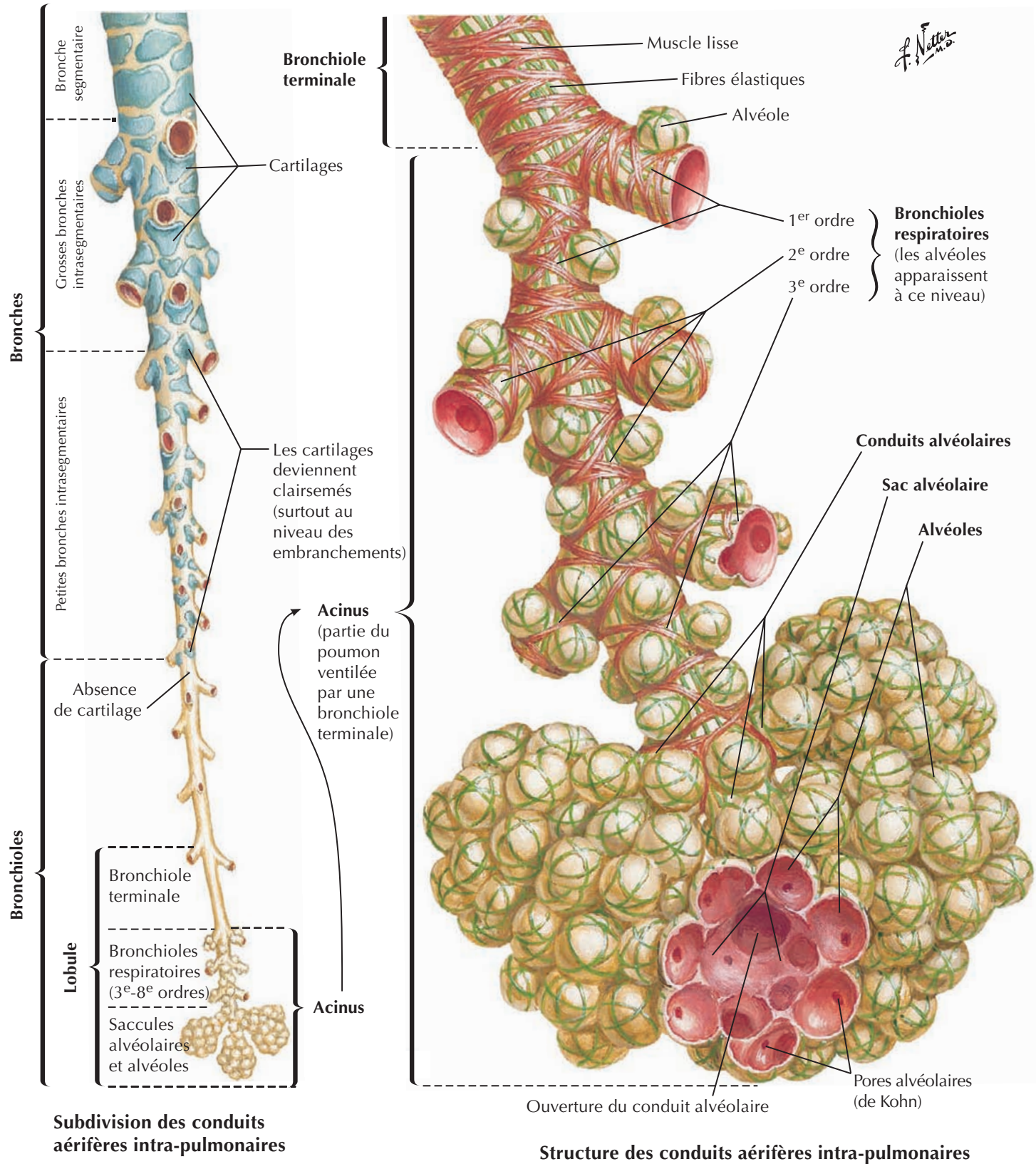


Nomenclature des bronches : schéma

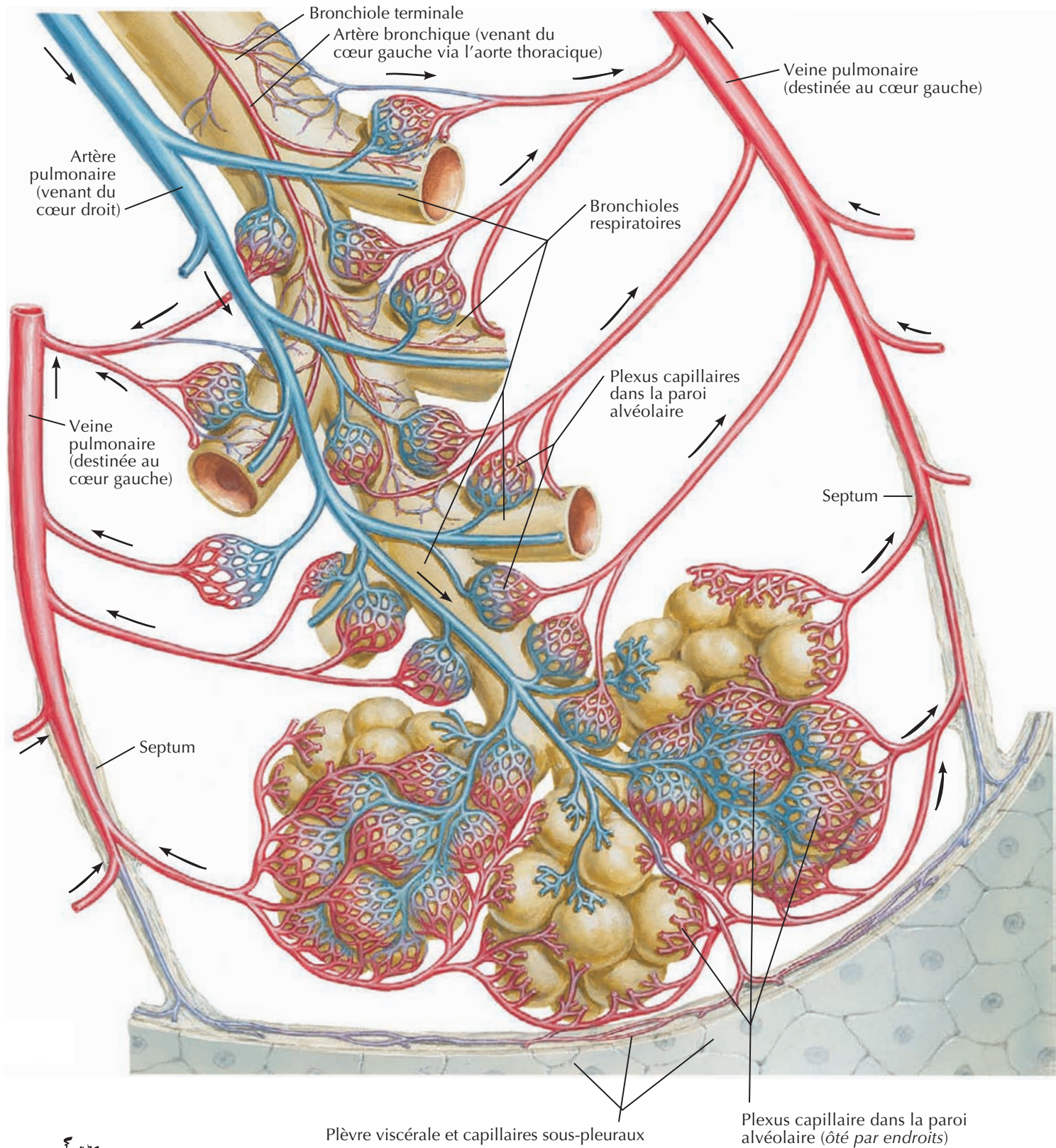


La nomenclature habituelle des segments pulmonaires (planches 194 et 195) est celle de Jackson et Huber, et les bronches segmentaires suivent cette nomenclature. Ikeda a proposé une nomenclature (voir cette planche) semblable jusqu'à la 6^e subdivision bronchique. Pour simplifier, sur ce dessin, ne sont représentées que les bronches de la 5^e ou de la 6^e génération. Les bronches segmentaires (B) sont numérotées de 1 à 10 sur chaque poumon, correspondant aux segments pulmonaires. Sur le poumon gauche, B¹ et B²

sont associées à B⁷ et B⁸. Les sous-segments, ou de 4^e ordre, sont indiqués par addition des lettres a, b ou c pour chaque branche supplémentaire. Les bronches de 5^e ordre sont désignées par les lettres i (antérieur) ou ii (postérieur), et celles de 6^e ordre par les lettres grecques α ou β . De nombreux textes utilisent plutôt des chiffres (comme le propose Boyden) pour les bronches segmentaires. Les variations du modèle bronchique type montré ici sont communes, surtout dans les voies aériennes périphériques.

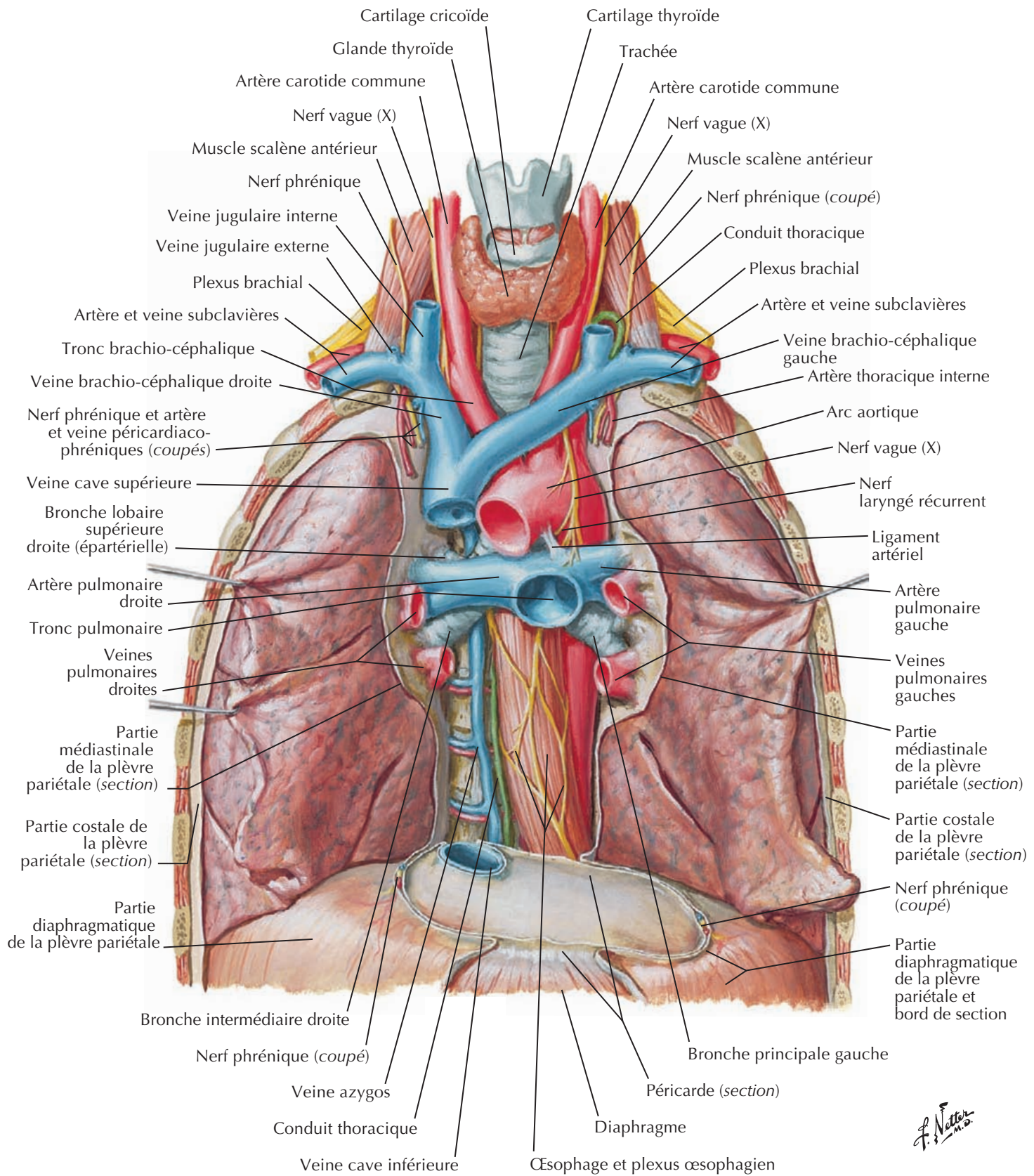


Circulation sanguine intra-pulmonaire : schéma

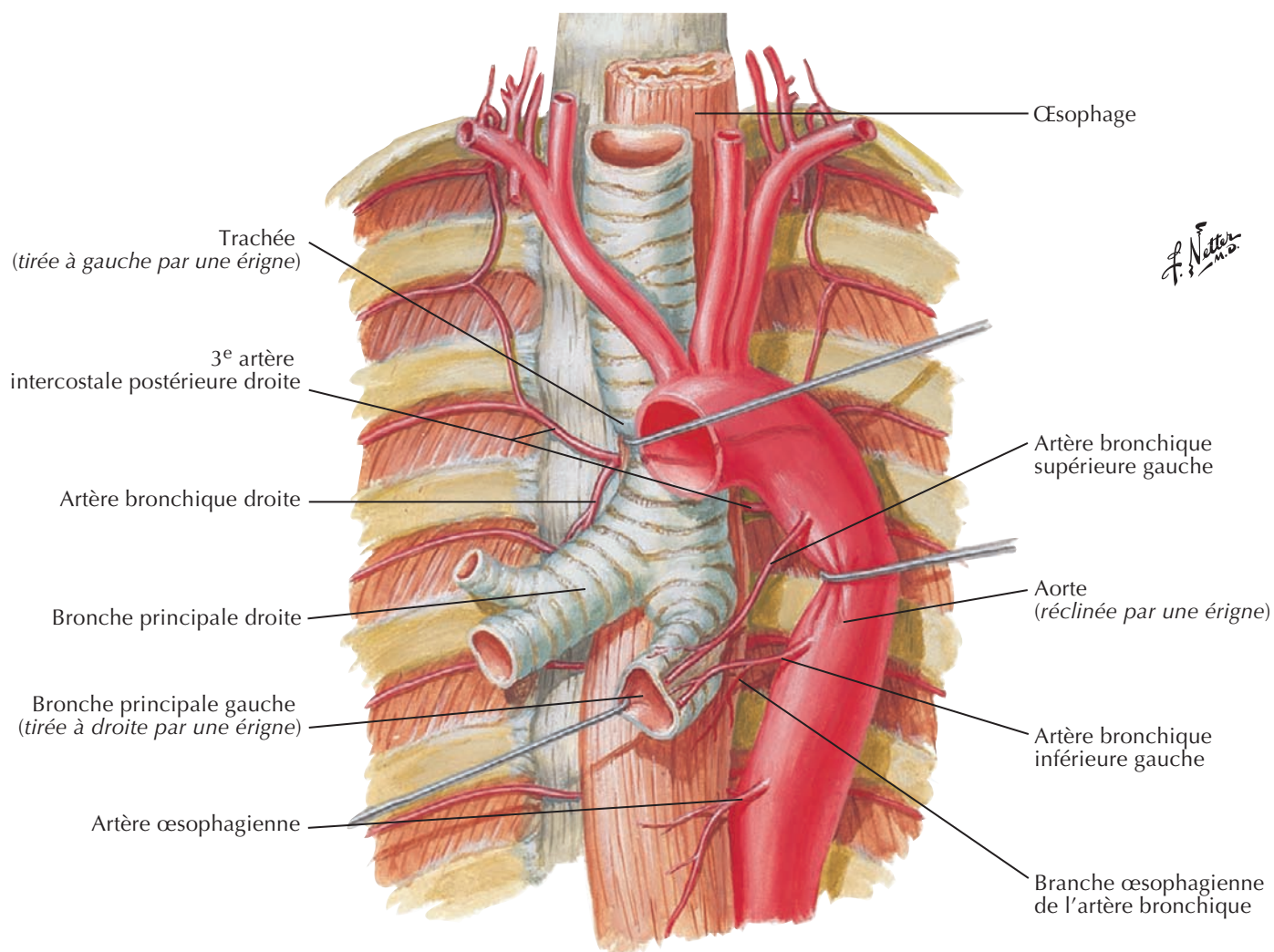


F. Netter
M.D.

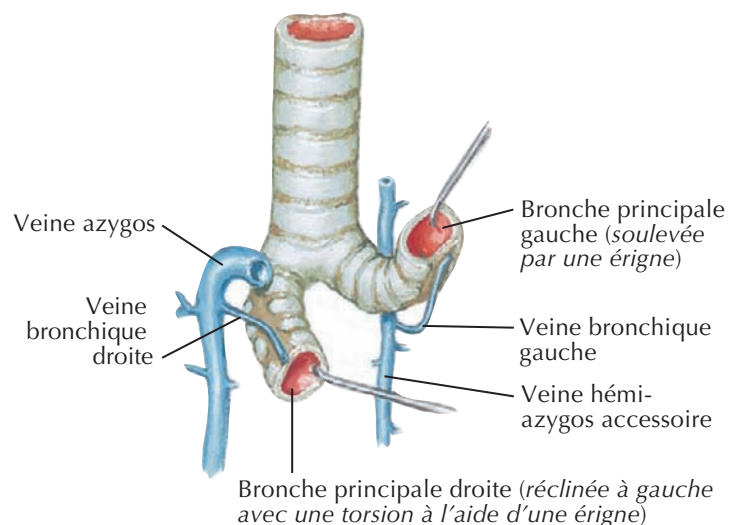
Les artères pulmonaires et leurs branches se distribuent segmentairement avec les bronches.
Les veines pulmonaires et leurs affluents ont un drainage intersegmentaire.



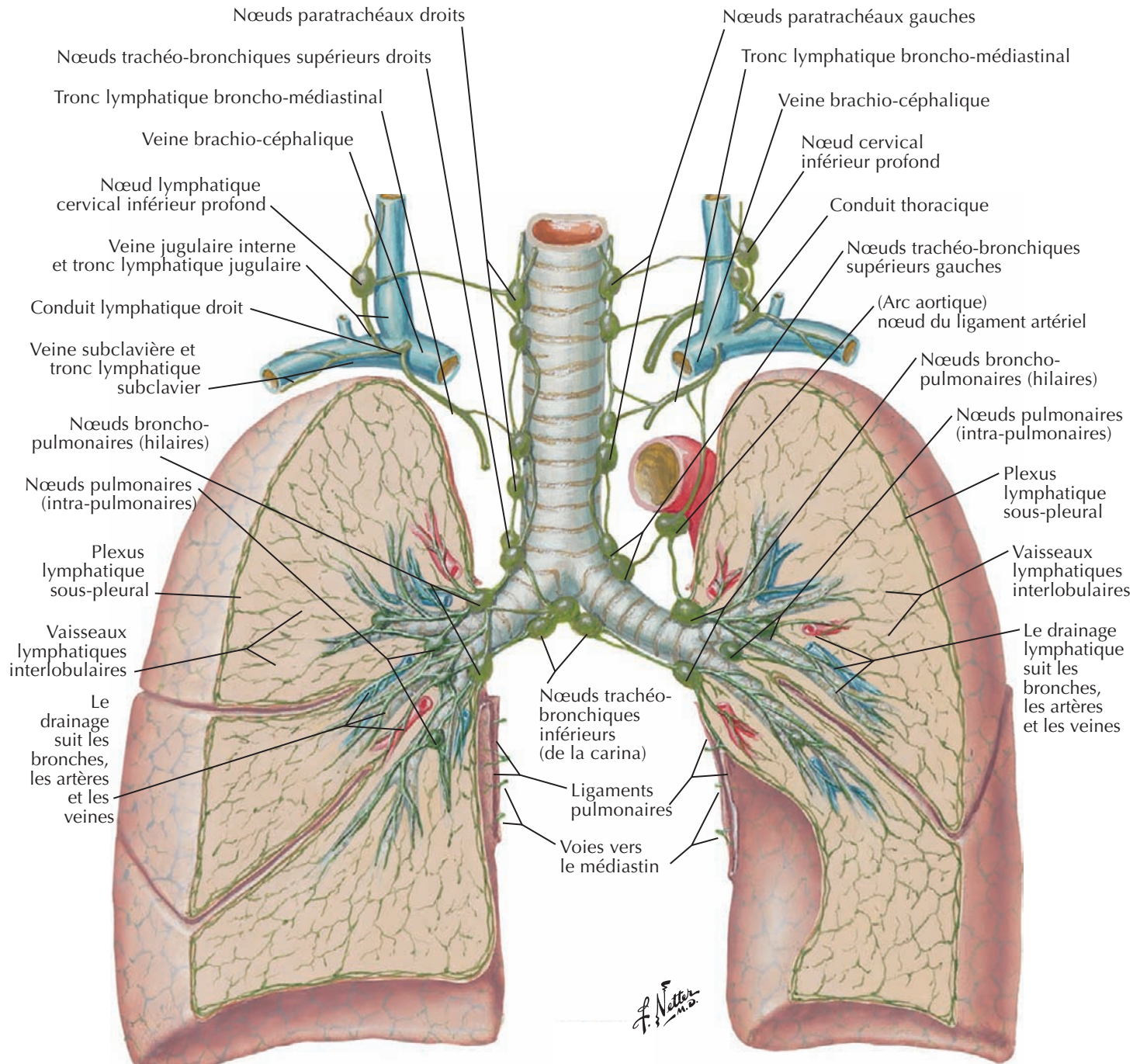
Artères et veines bronchiques



Veines bronchiques



Voir aussi Planches 72, 178, 233

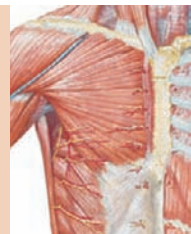

Voies de drainage

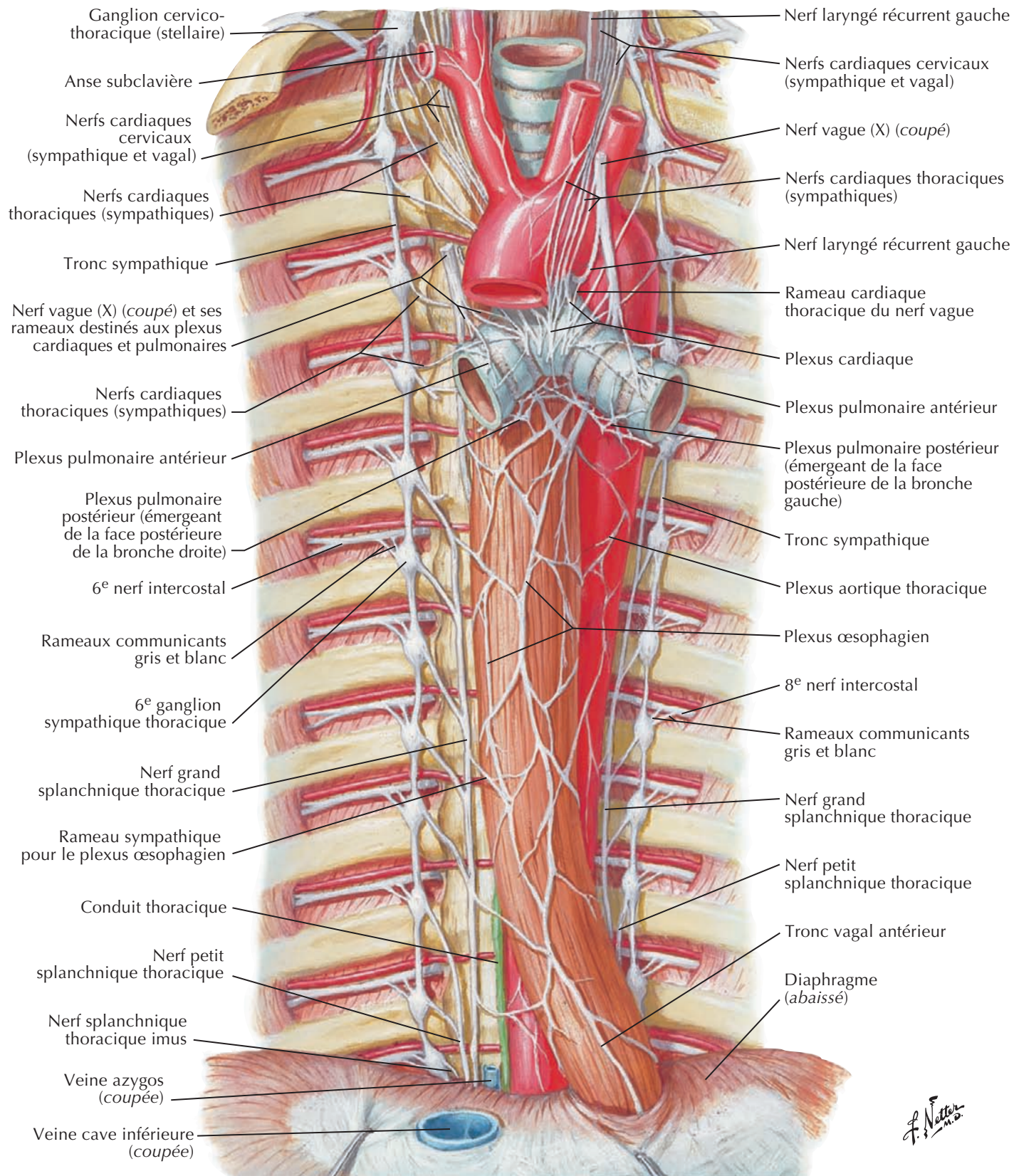
Poumon droit : tous les lobes se drainent dans les nœuds intra-pulmonaires et broncho-pulmonaires (hilaires), puis dans les nœuds trachéo-bronchiques inférieurs (de la carina), les nœuds trachéo-bronchiques supérieurs droits et les nœuds paratrachéaux droits, sur le trajet de la veine brachio-céphalique via le tronc lymphatique broncho-médiastinal et/ou le nœud cervical profond inférieur (scalène).

Poumon gauche : Le lobe supérieur se draine dans les nœuds pulmonaires et broncho-pulmonaires (hilaires), les nœuds trachéo-bronchiques inférieurs de la carina, les nœuds trachéo-bronchiques supérieurs gauches, les nœuds paratrachéaux gauches et/ou (arc aortique) le nœud du ligament artériel, puis dans la veine brachio-céphalique via le tronc broncho-médiastinal gauche et le conduit thoracique. Le lobe inférieur gauche se draine aussi dans les nœuds pulmonaires et broncho-pulmonaires (hilaires) et vers les nœuds trachéo-bronchiques inférieurs (de la carina), mais ensuite, souvent dans les nœuds trachéo-bronchiques supérieurs droits, où il suit la même voie que la lymphe issue du poumon droit.

Nerfs autonomes dans le thorax



Voir aussi **Planches 129, 130, 297**

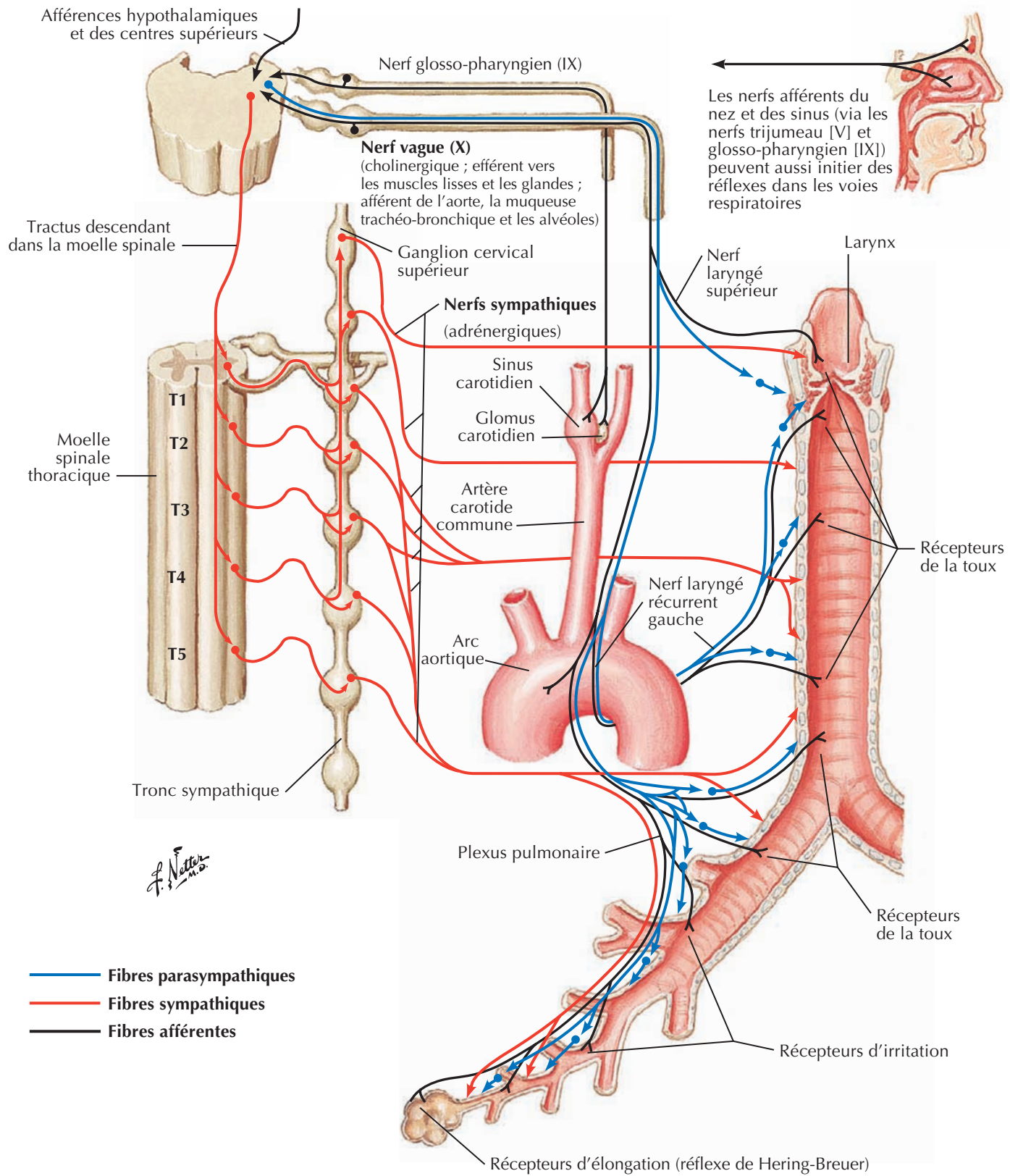


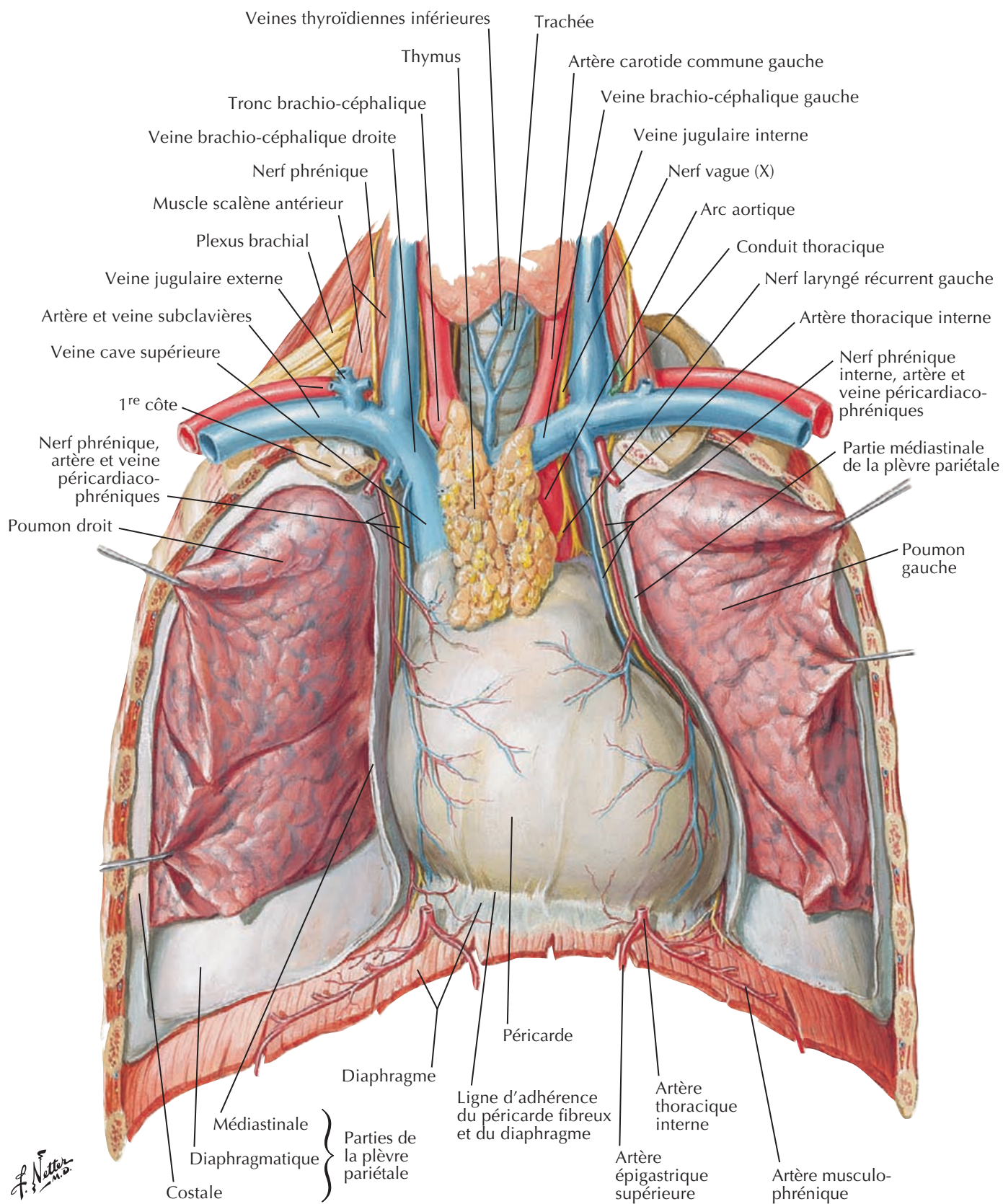
F. Netter M.D.

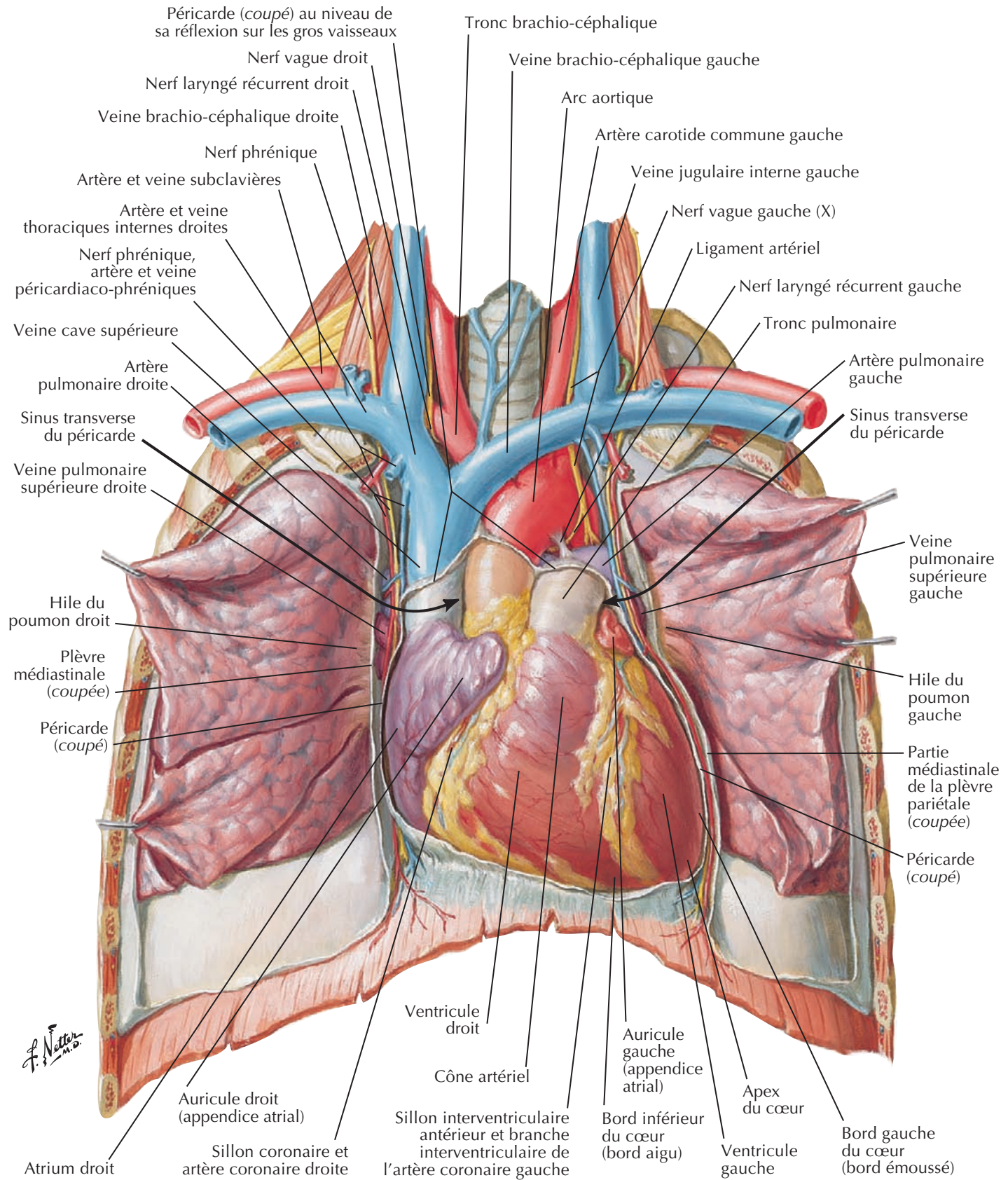
3

Innervation de l'arbre trachéo-bronchique : schéma

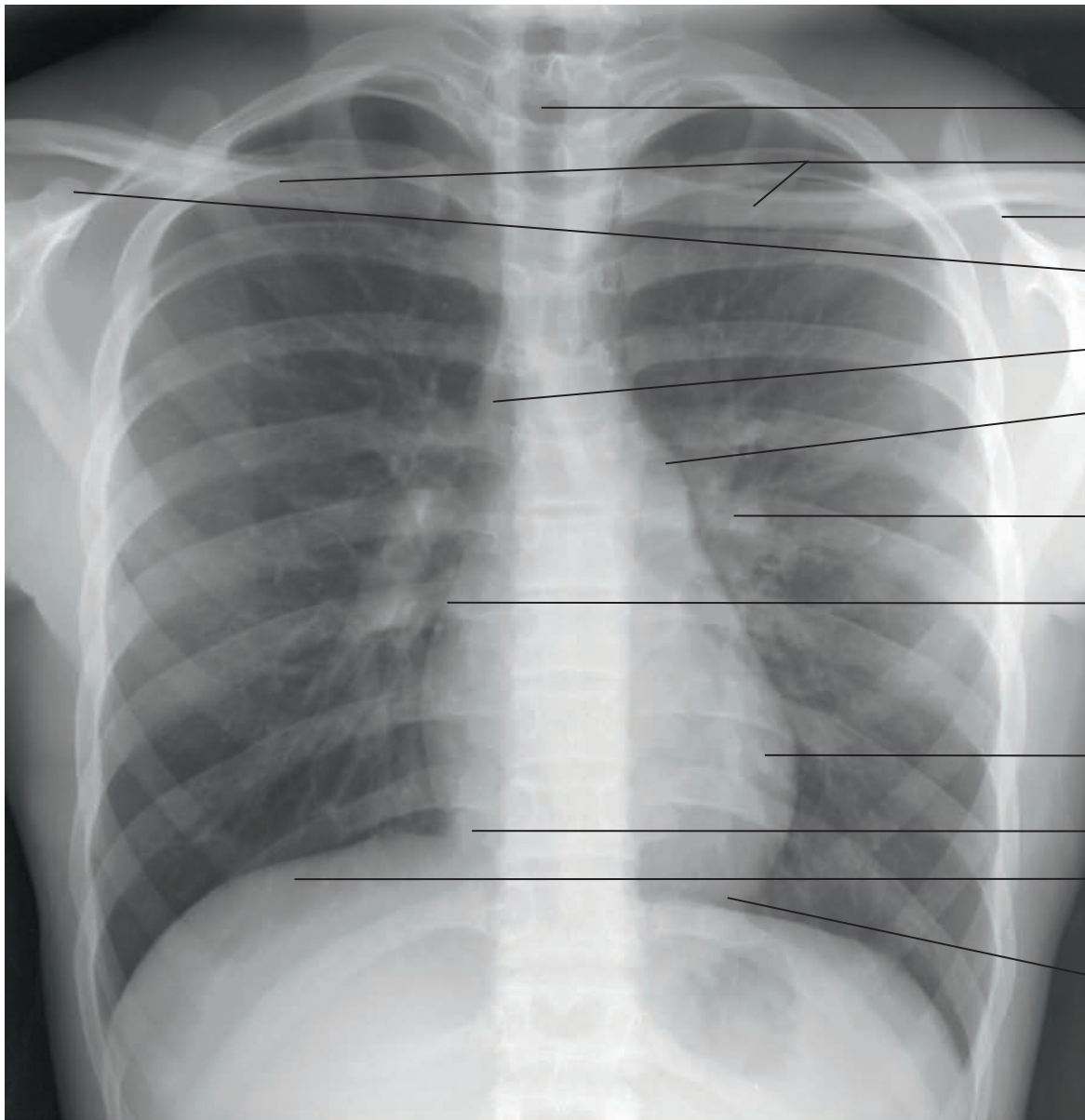
Voir aussi Planches 160, 161





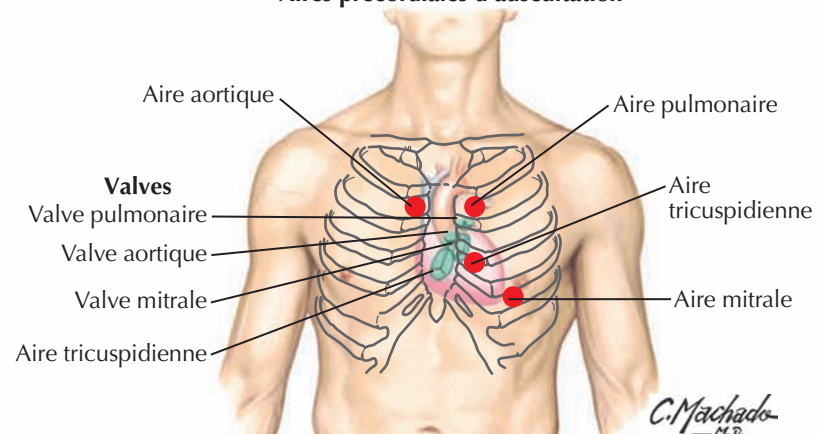


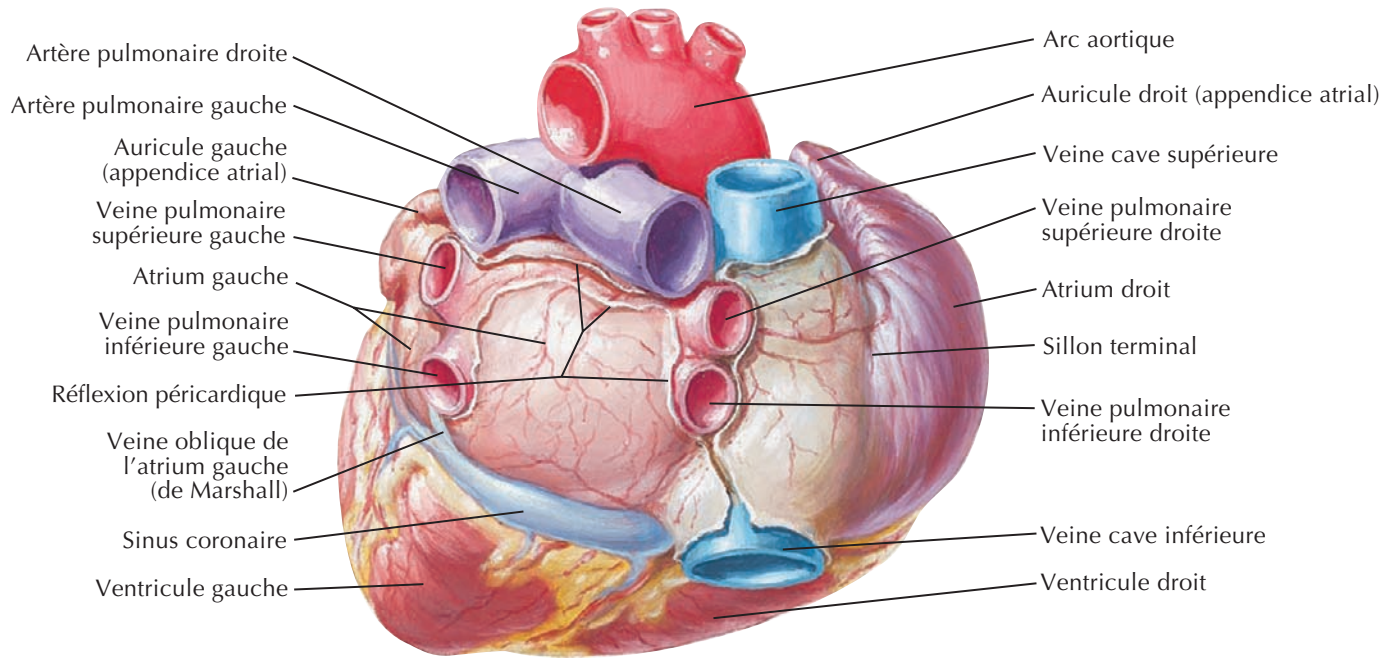
Radiographie du thorax



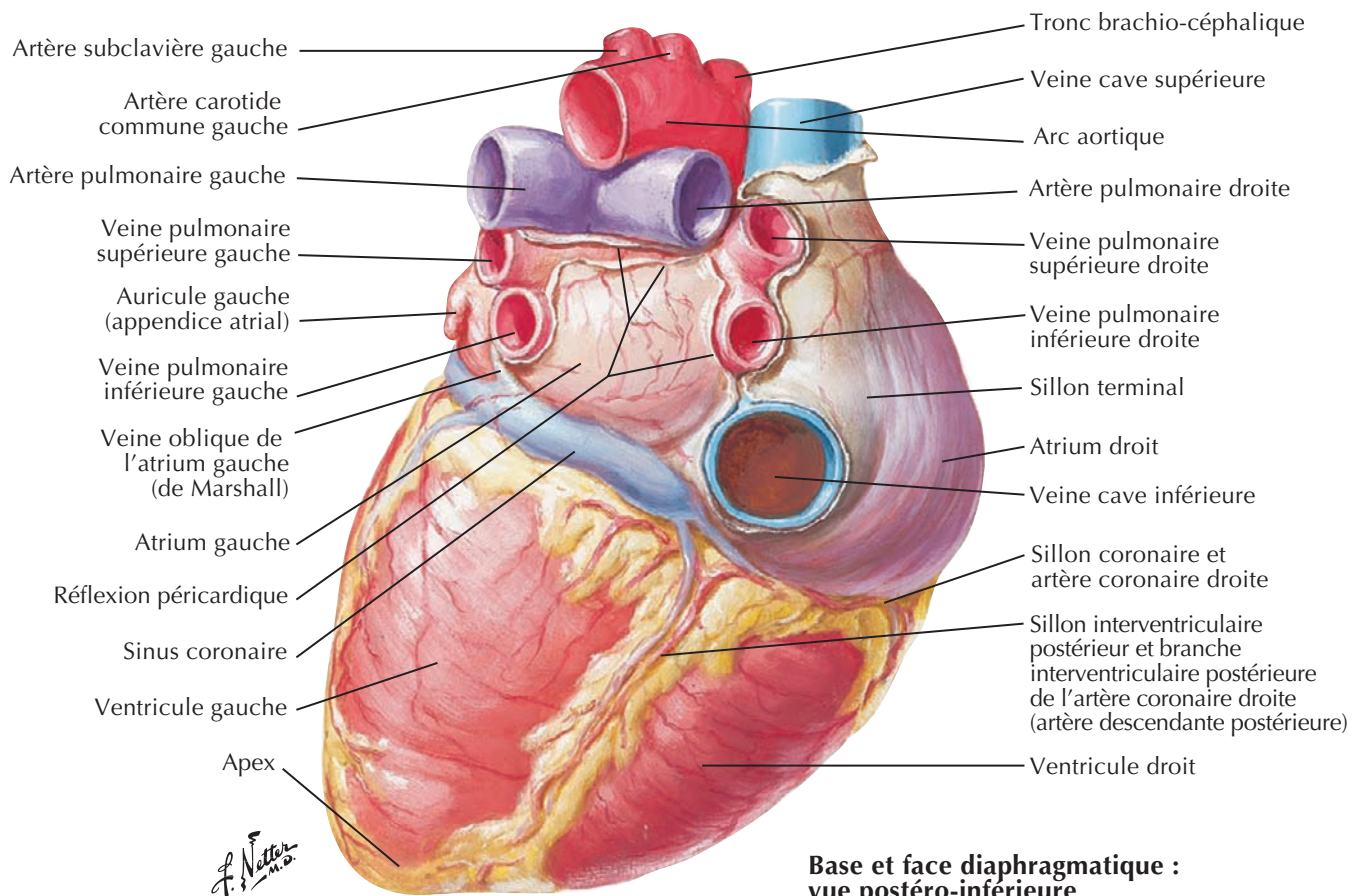
- Trachée
- Clavicules
- Épine de la scapula
- Processus coracoïde de la scapula
- Veine cave supérieure
- Arc aortique
- Artère pulmonaire gauche
- Atrium droit
- Ventricule gauche
- Veine cave inférieure
- Coupole diaphragmatique droite
- Apex du cœur

Aires précordiales d'auscultation



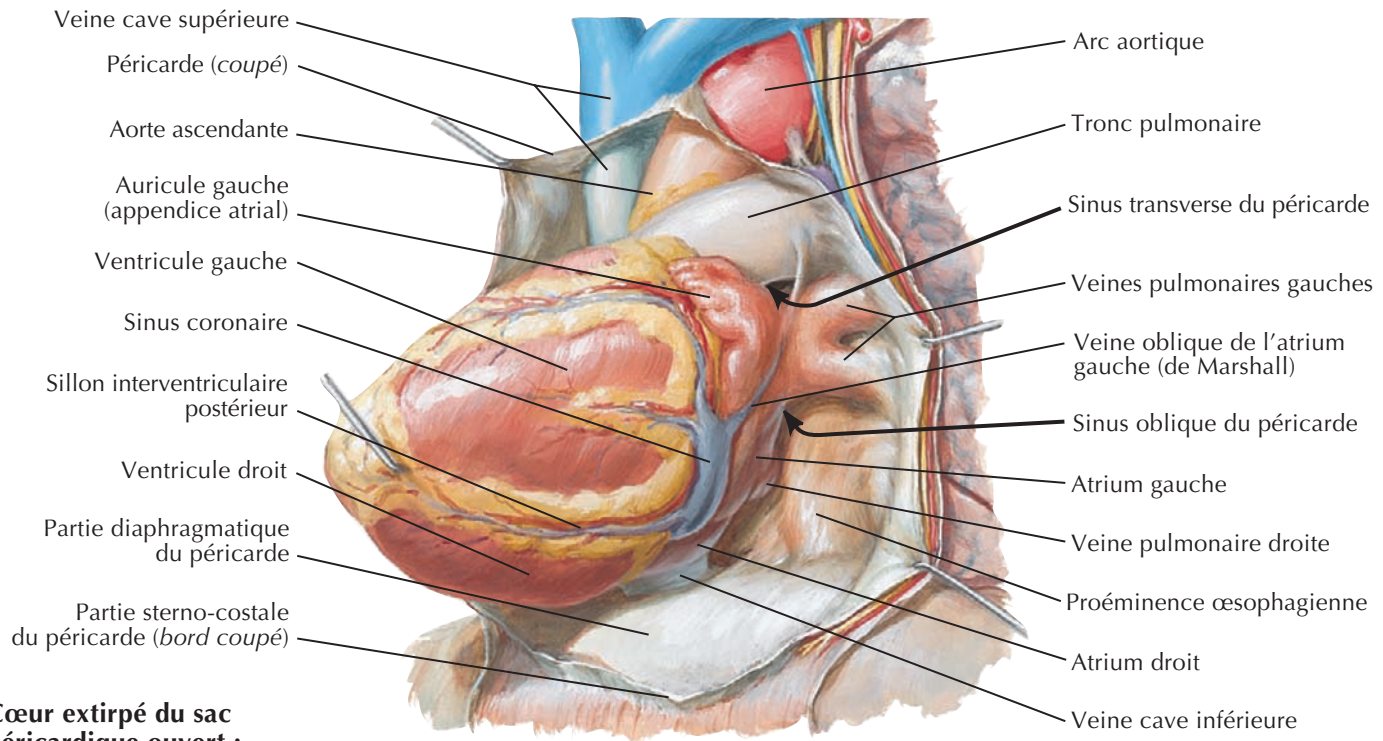


Base du cœur : vue postérieure

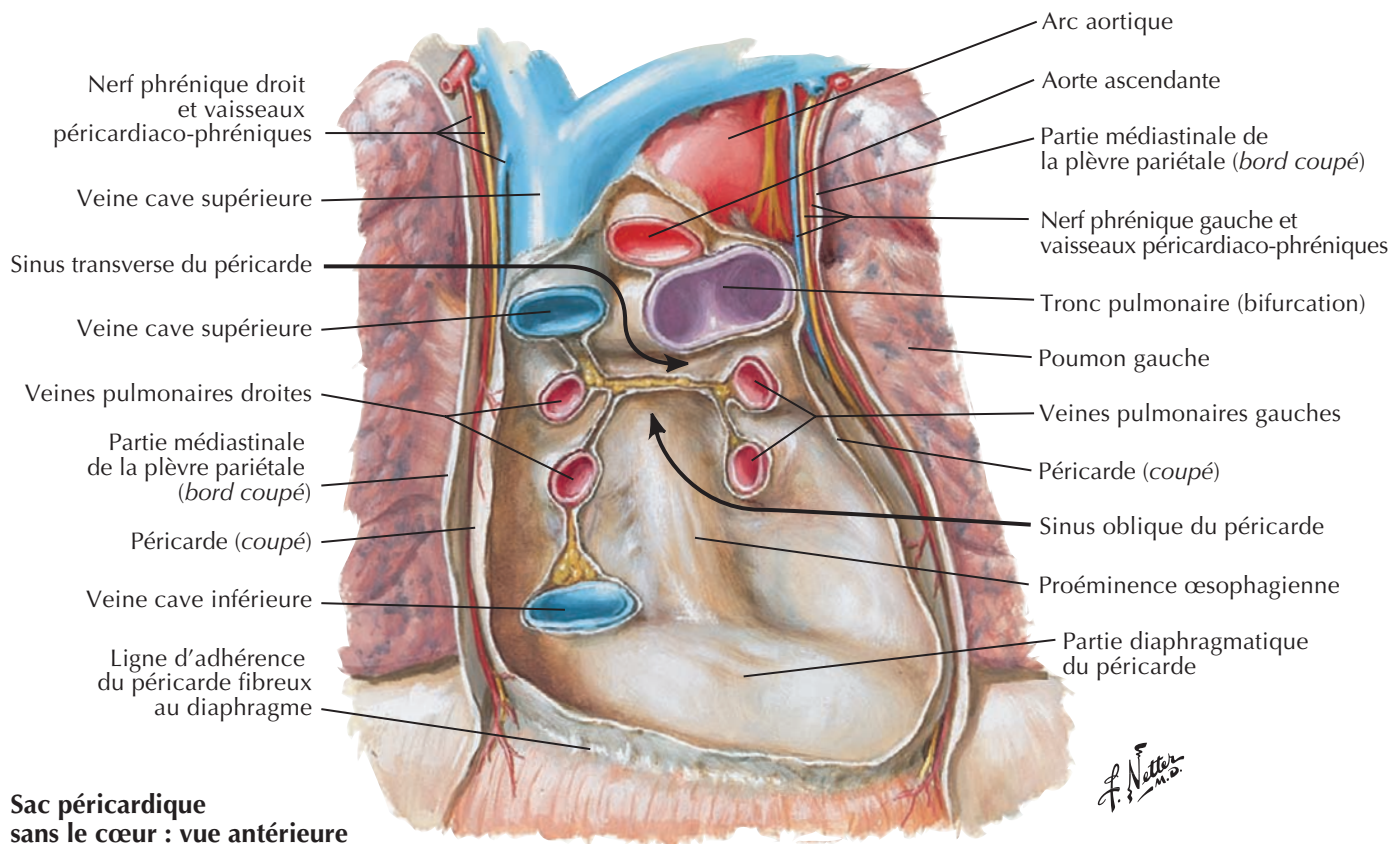


Base et face diaphragmatique : vue postéro-inférieure

Sac péricardique

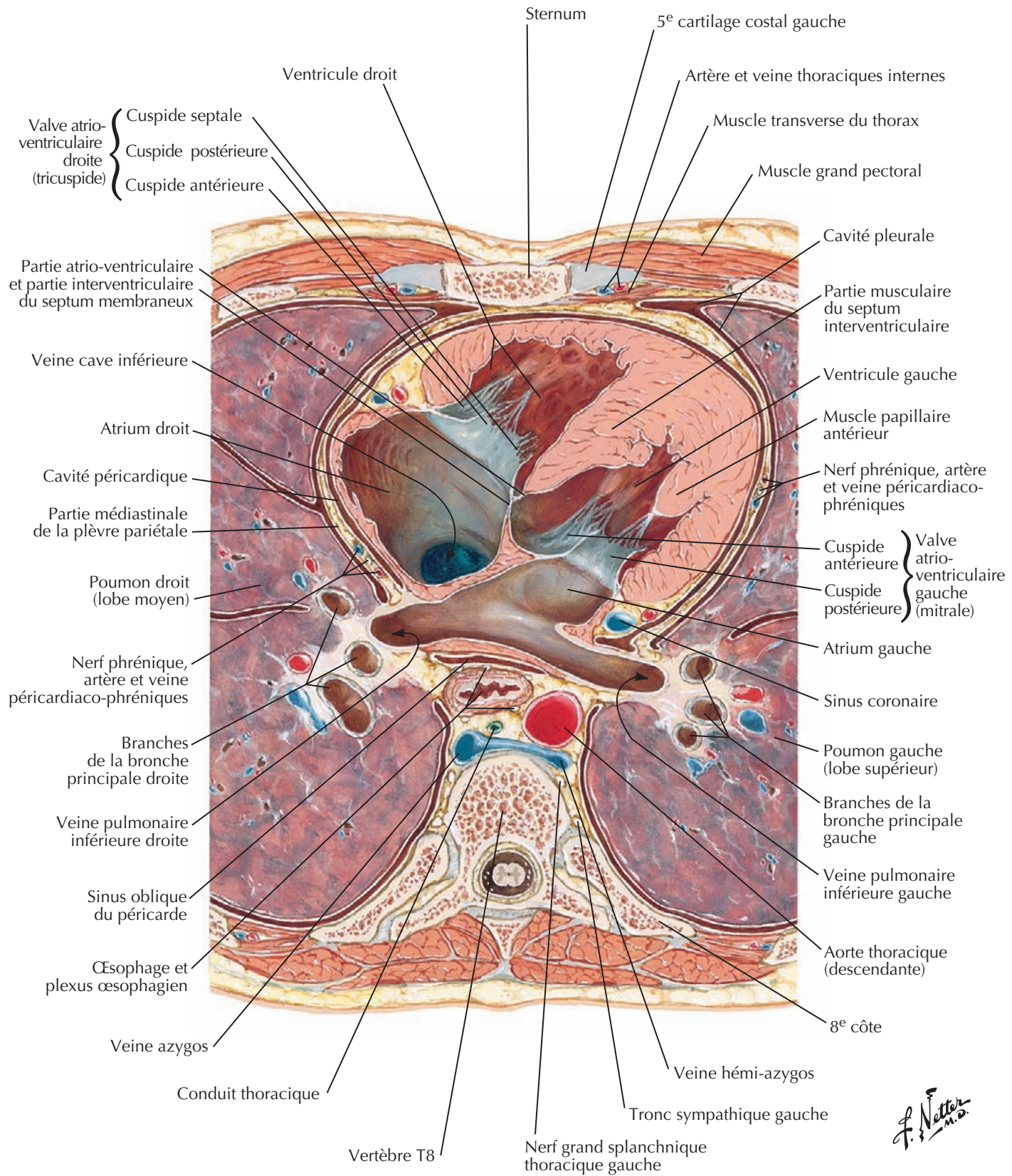


**Cœur extirpé du sac péricardique ouvert :
vue latérale gauche**



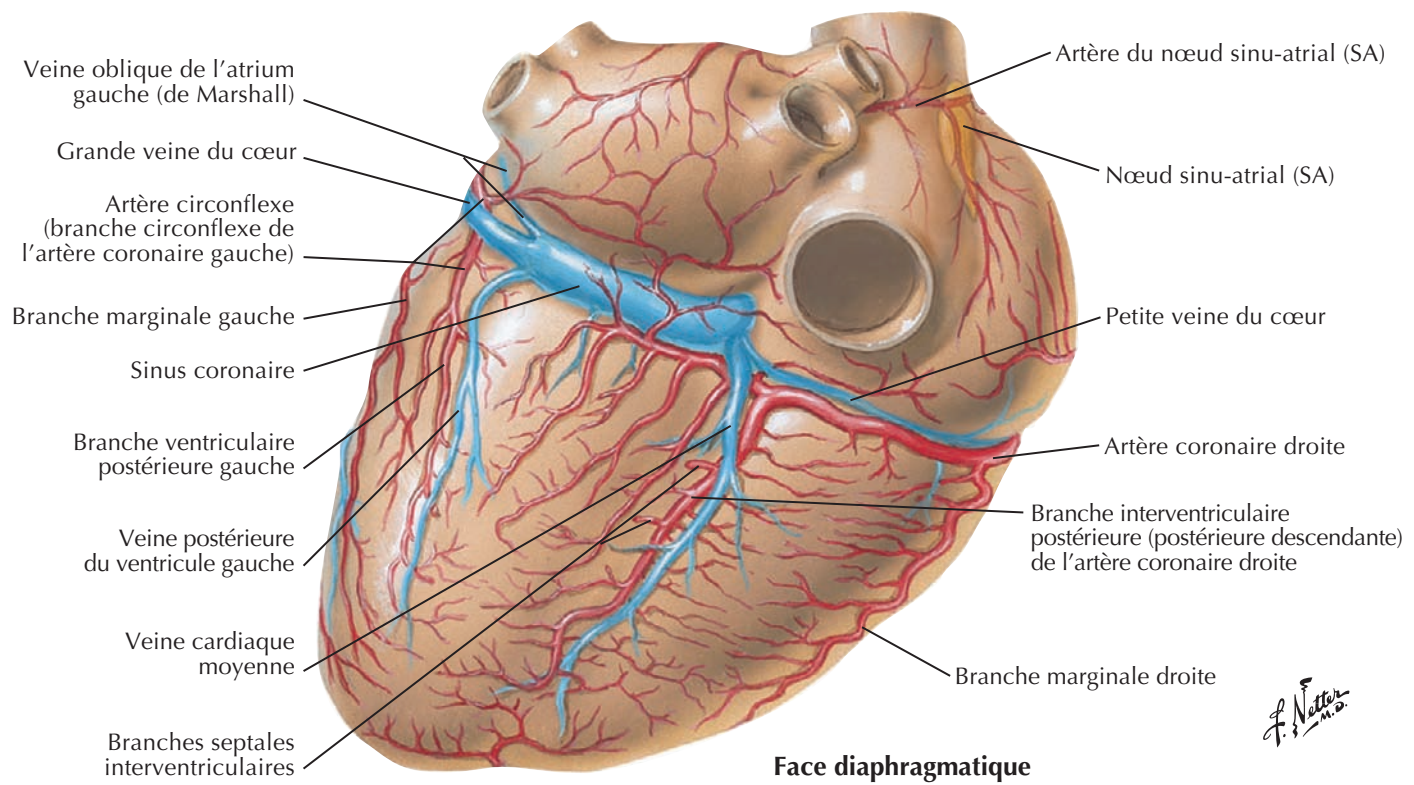
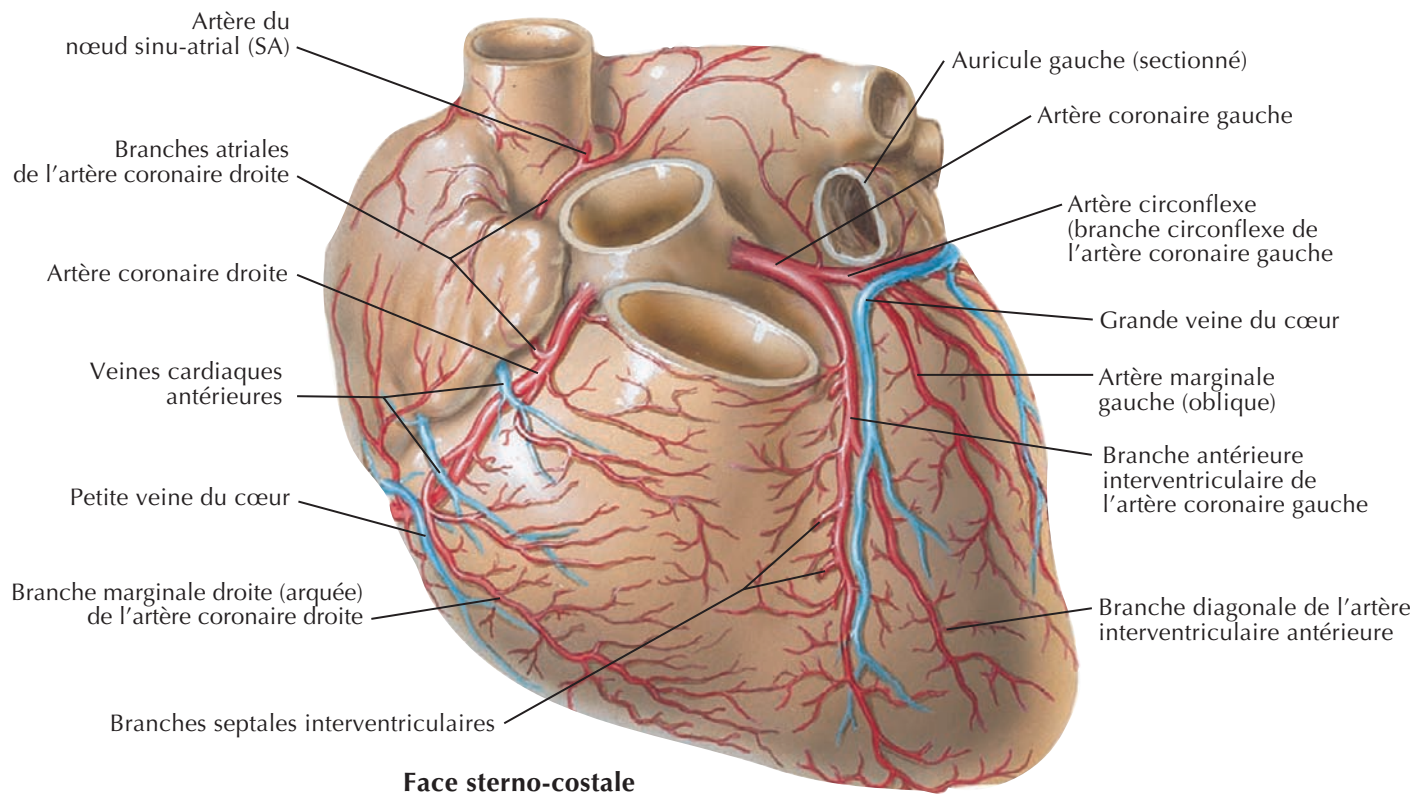
**Sac péricardique
sans le cœur : vue antérieure**

Voir aussi **Planche 239**

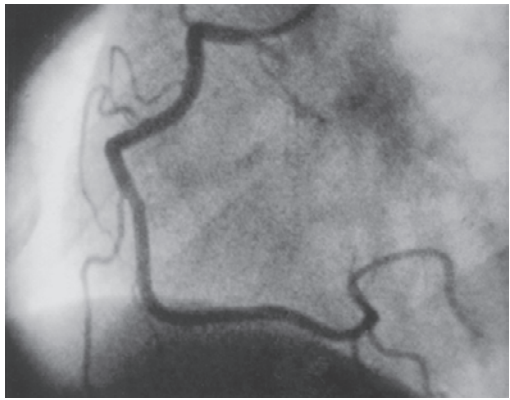


F. Netter M.D.

Artères coronaires et veines cardiaques



Artère coronaire droite : vue oblique antérieure gauche



Artériographie

Artère du nœud sinu-atrial (SA)

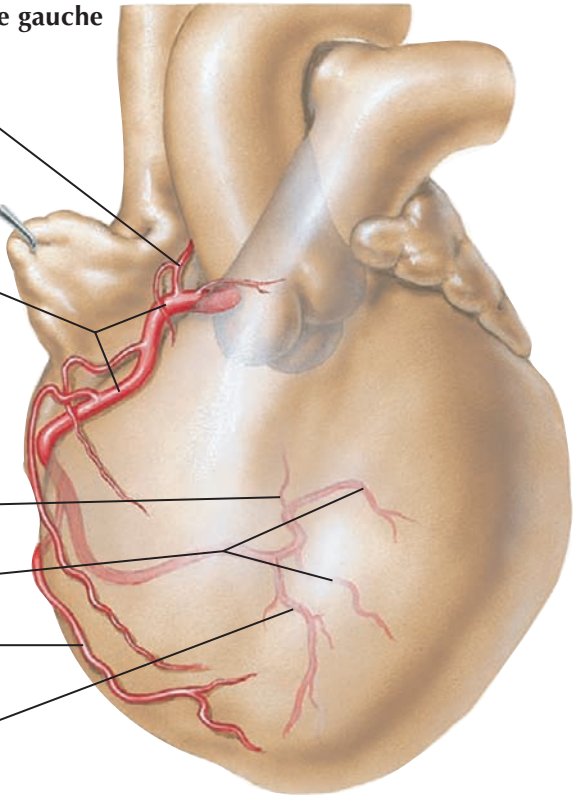
Artère coronaire droite

Artère du nœud atrio-ventriculaire (AV)

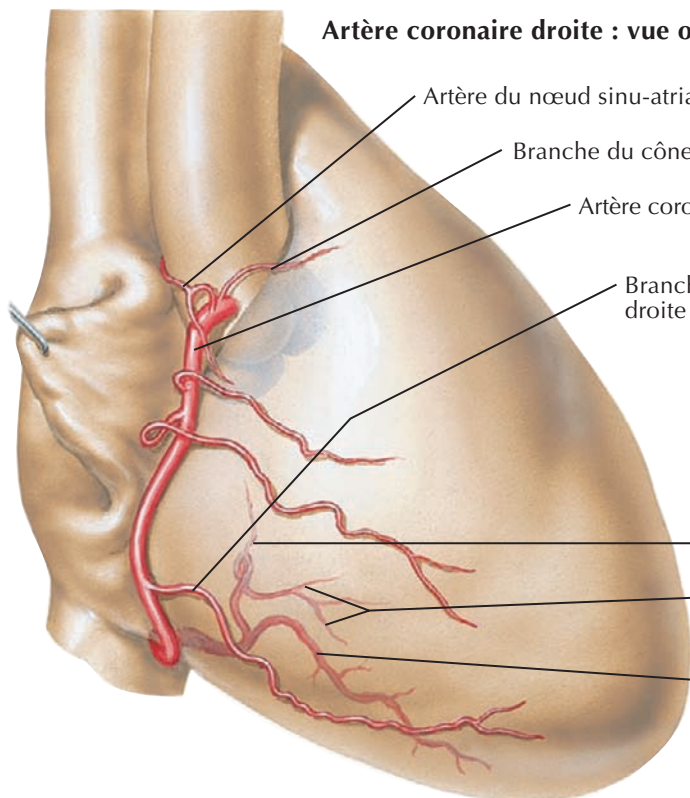
Branches de la face dorsale du ventricule gauche

Branche marginale droite (arquée)

Branche interventriculaire postérieure (artère postérieure descendante)



Artère coronaire droite : vue oblique antérieure droite



Artère du nœud sinu-atrial (SA)

Branche du cône artériel

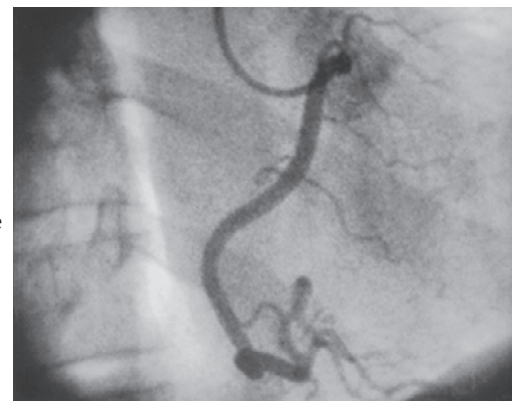
Artère coronaire droite

Branche marginale droite (arquée)

Artère du nœud atrio-ventriculaire (AV)

Branches postéro-latérales droites (destinées à la partie postérieure du ventricule gauche)

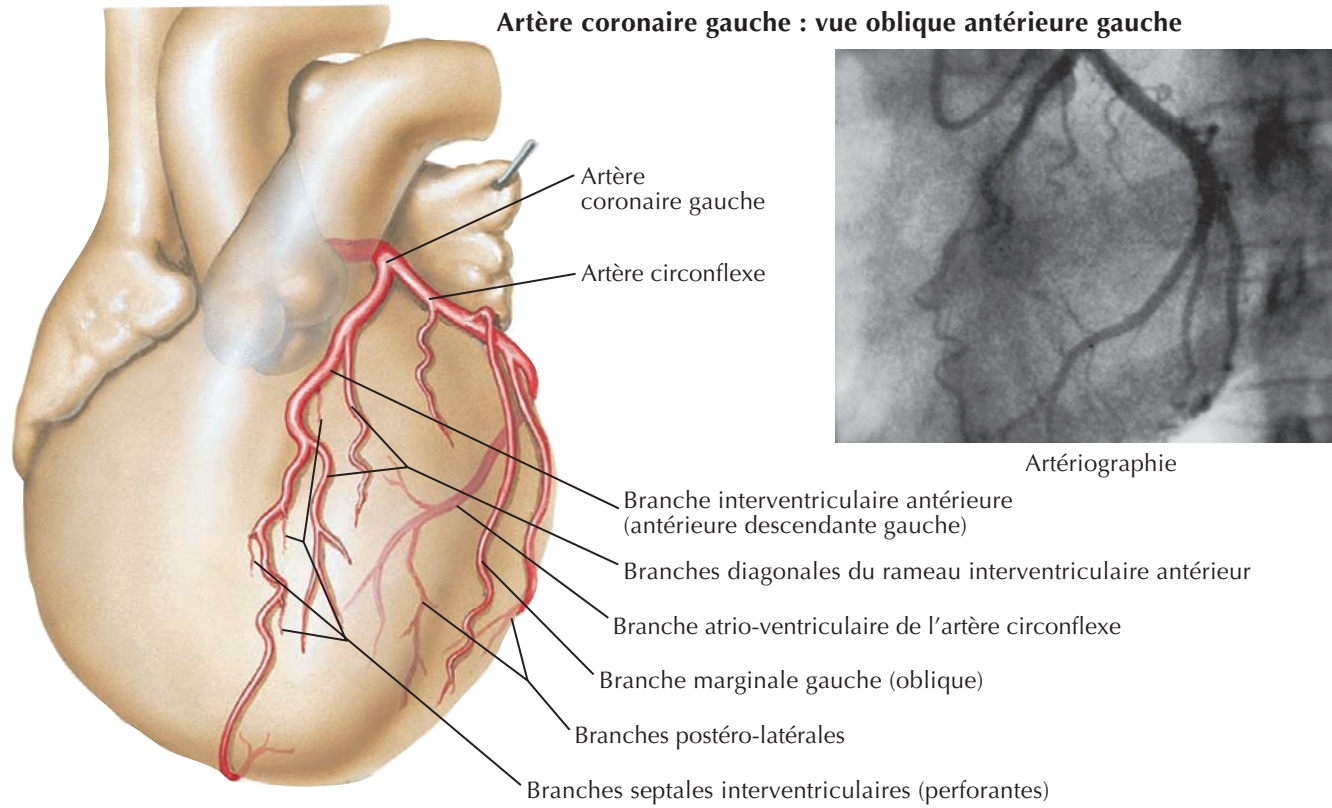
Branche interventriculaire postérieure (artère postérieure descendante)

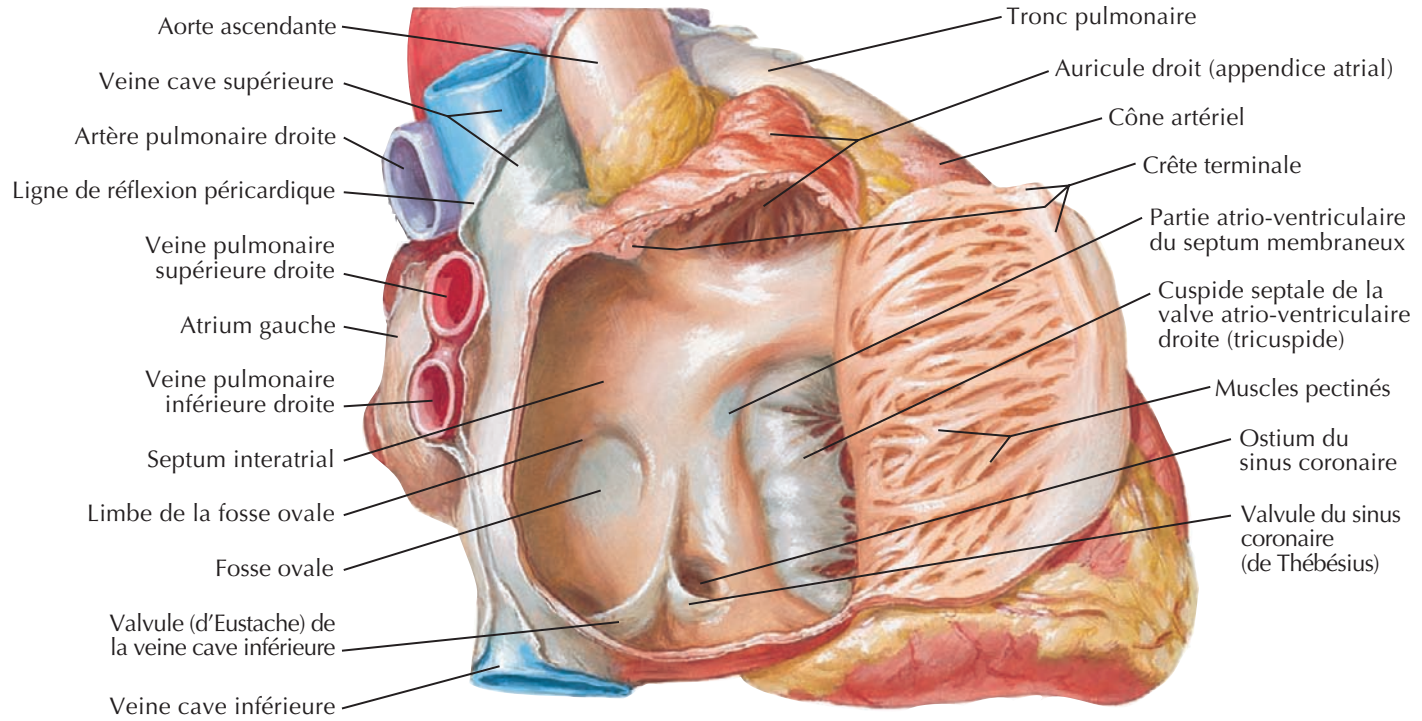


Artériographie

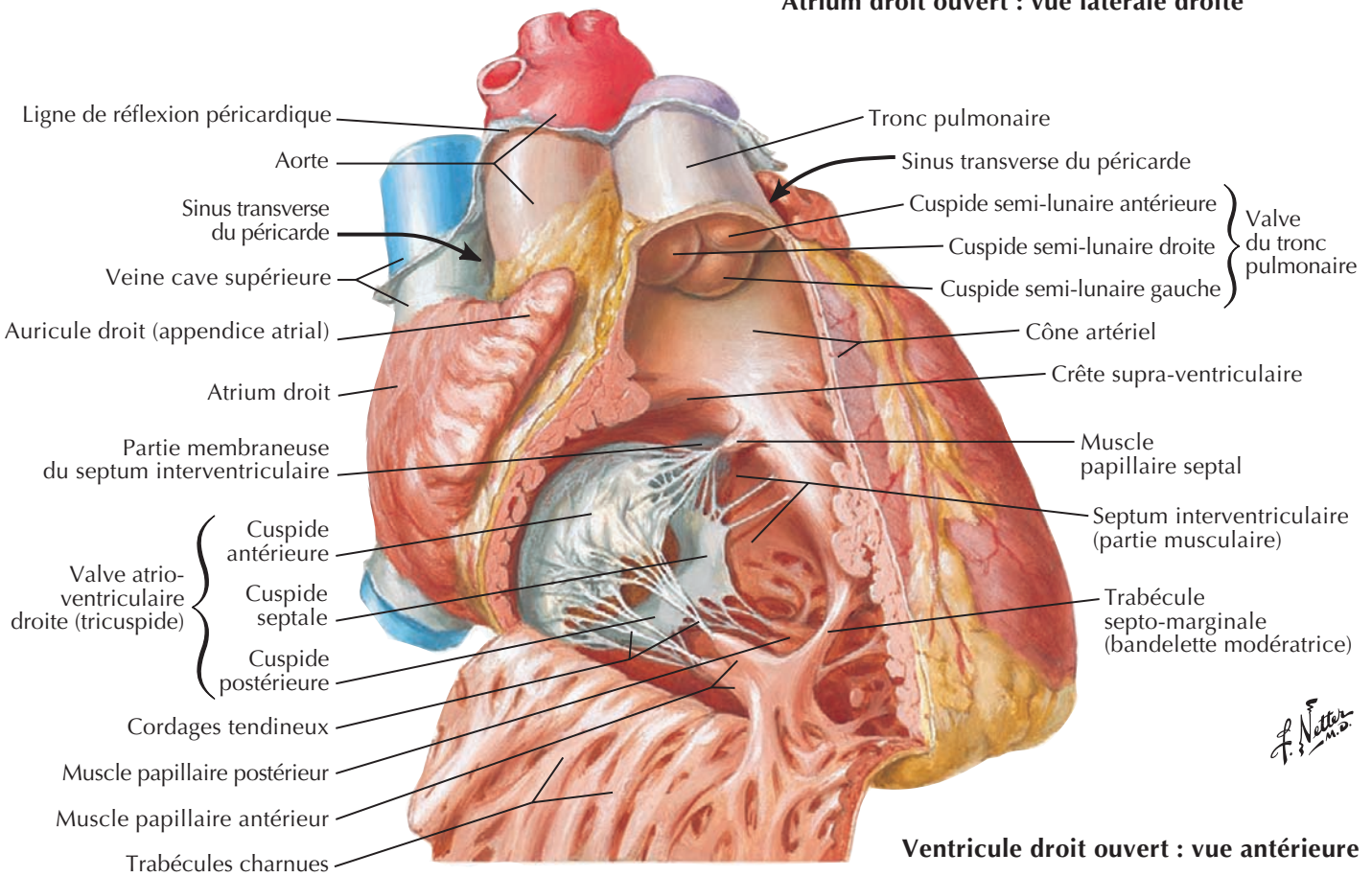
F. Netter M.D.

Artères coronaires : vues artériographiques (suite)



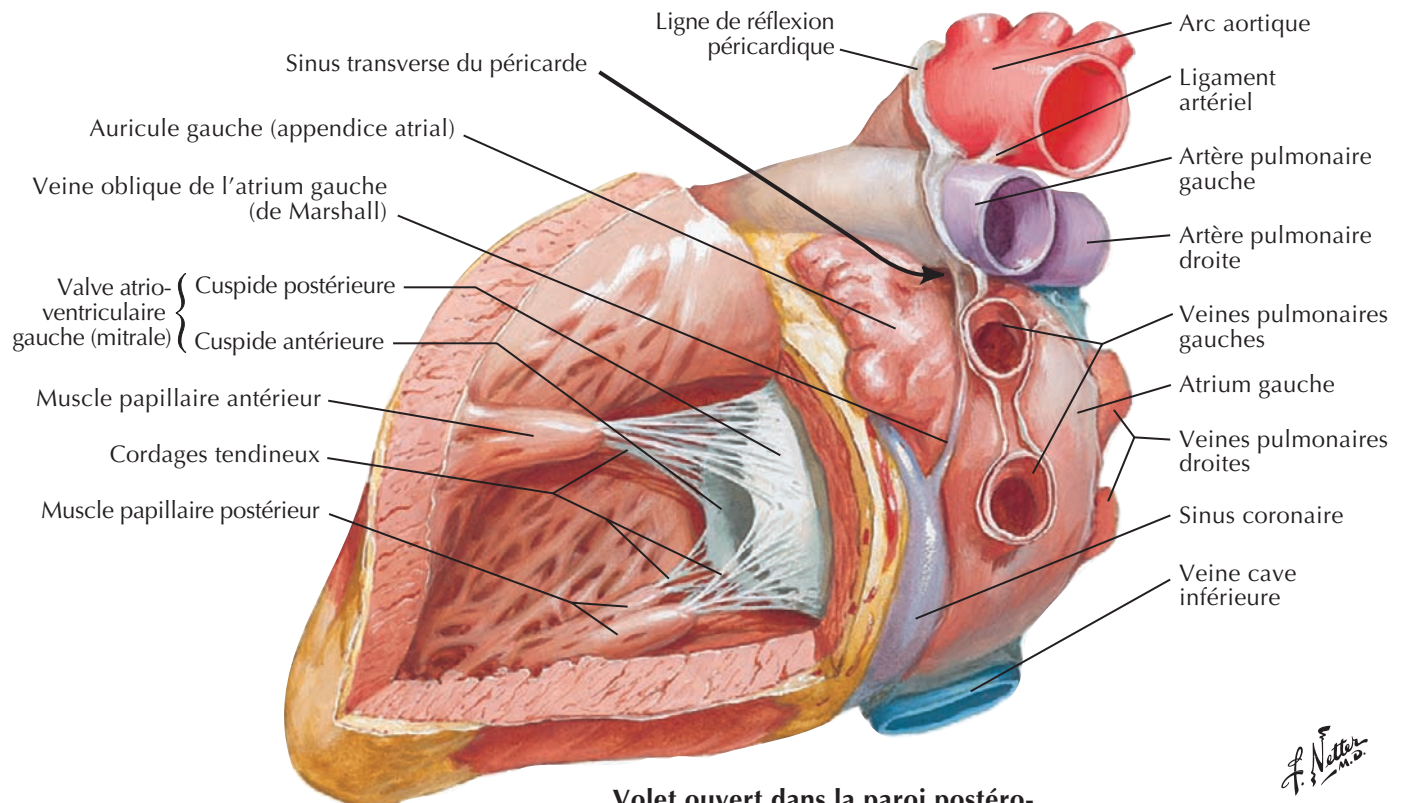


Atrium droit ouvert : vue latérale droite

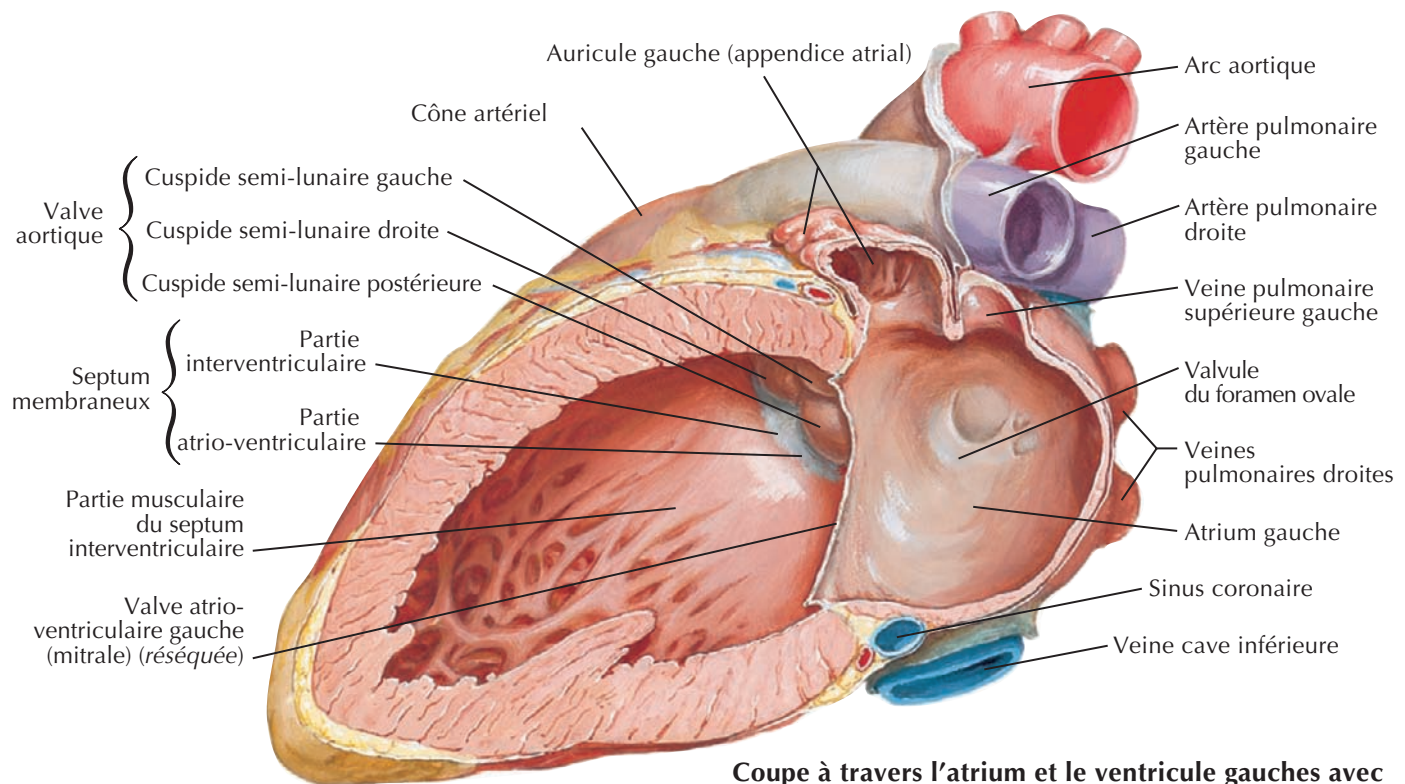


Ventricule droit ouvert : vue antérieure

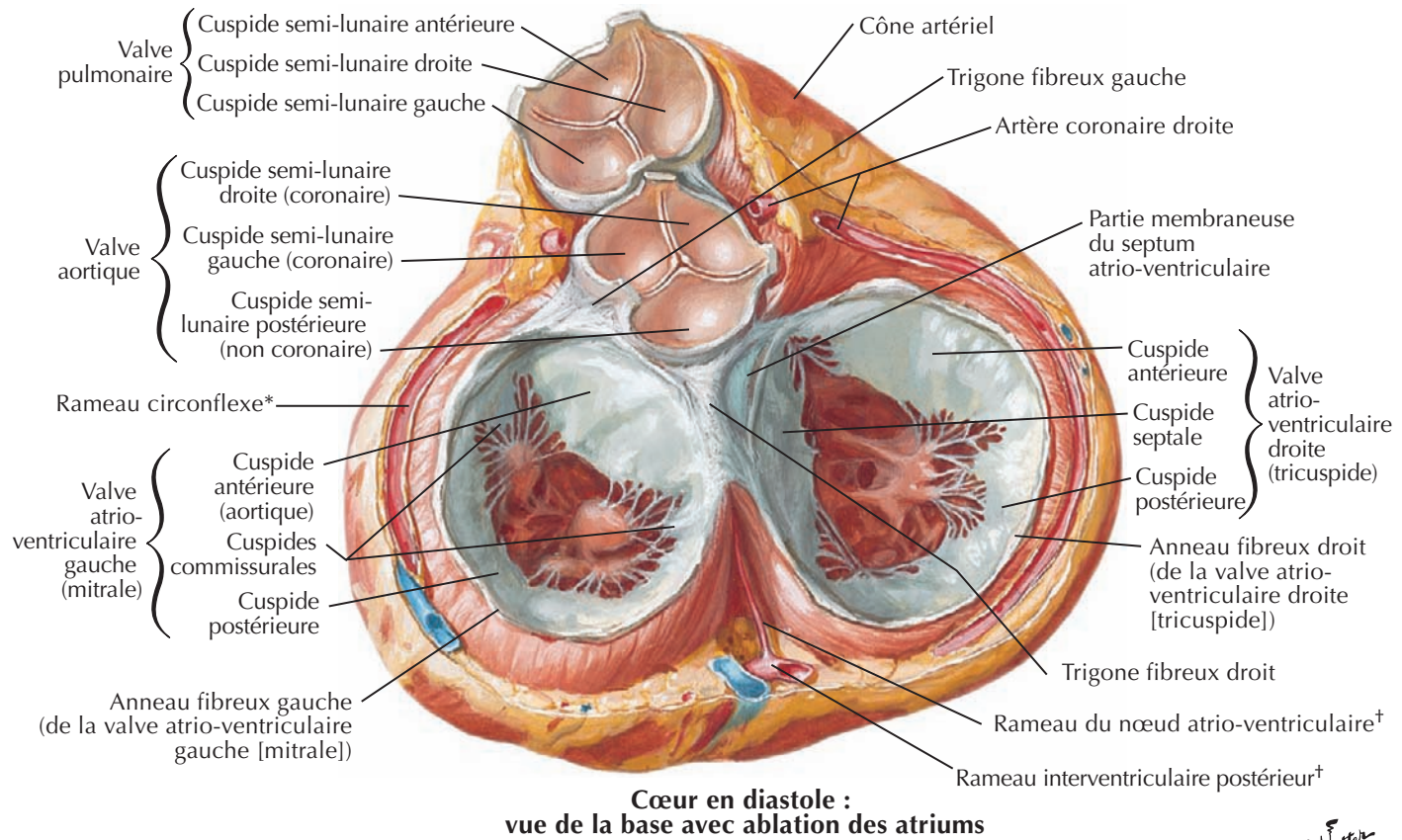
Atrium et ventricule gauches



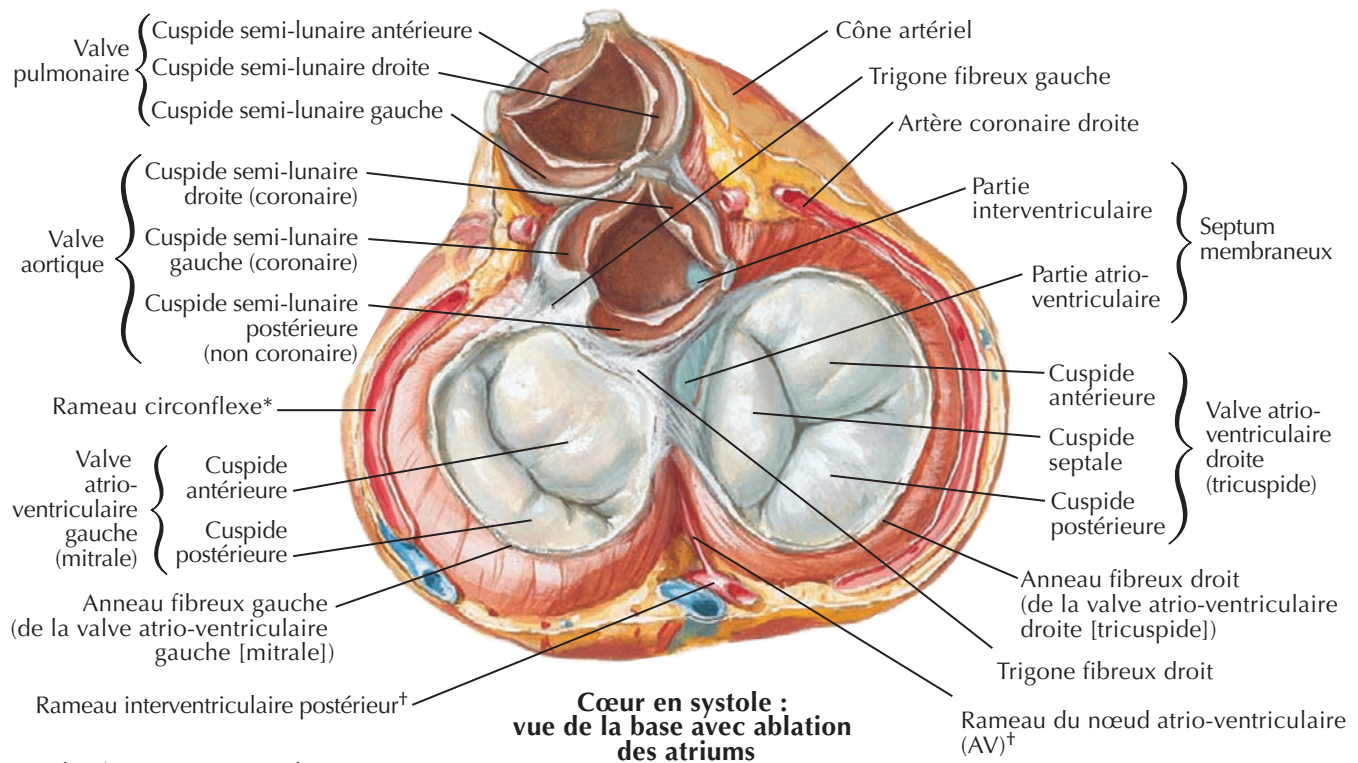
Volet ouvert dans la paroi postéro-latérale du ventricule gauche



Coupe à travers l'atrium et le ventricule gauches avec la valve atrio-ventriculaire gauche (mitrale) réséquée

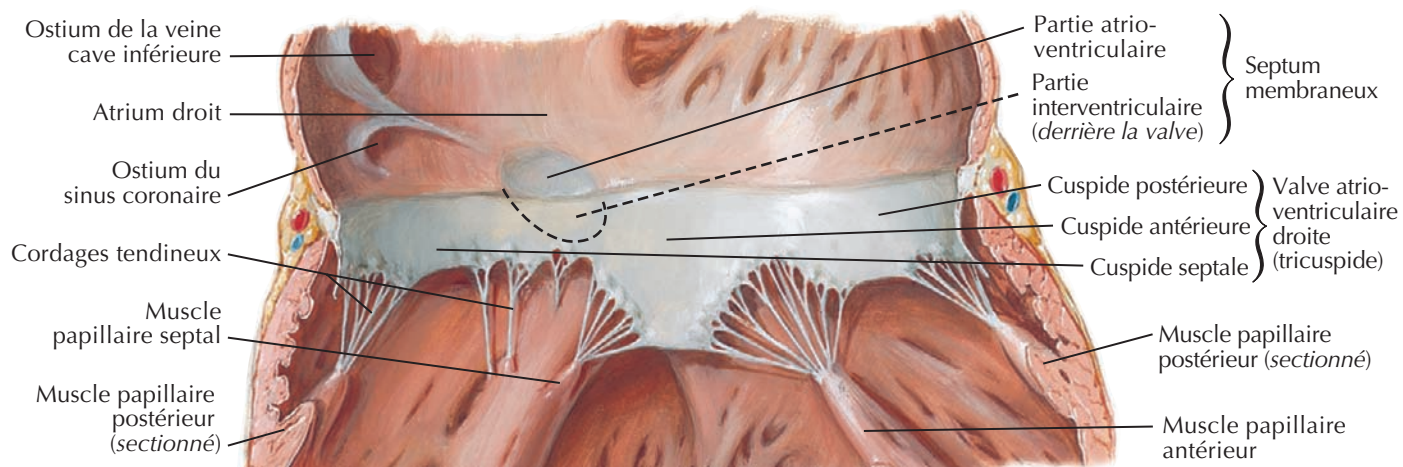
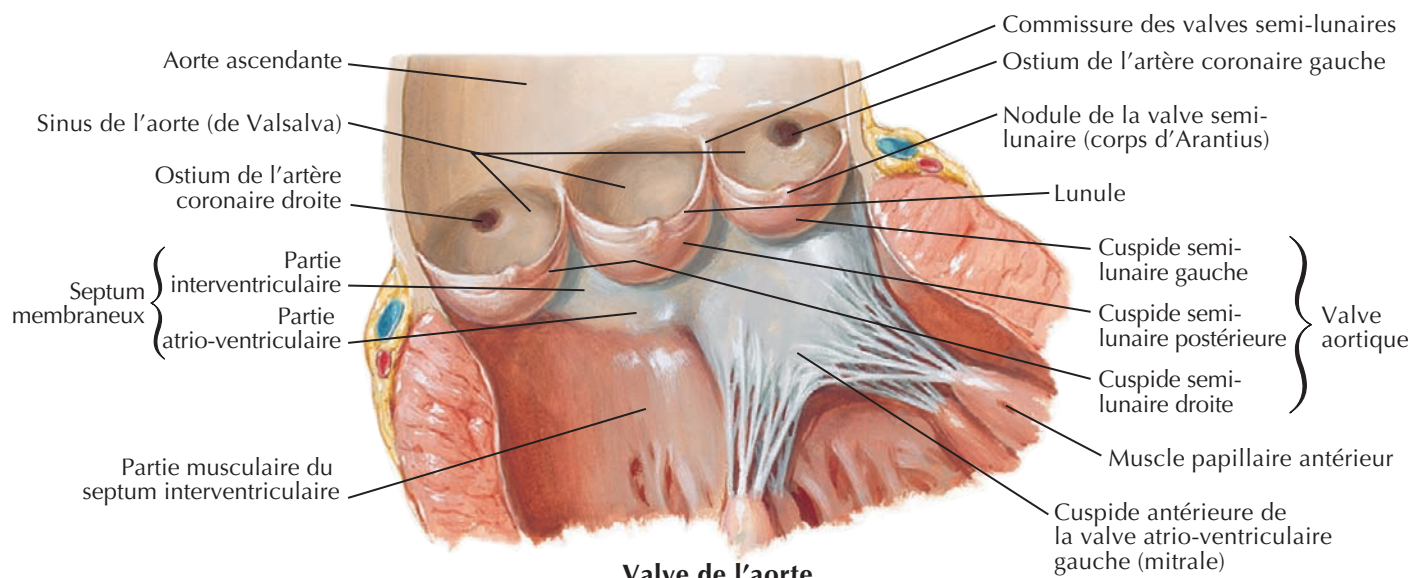


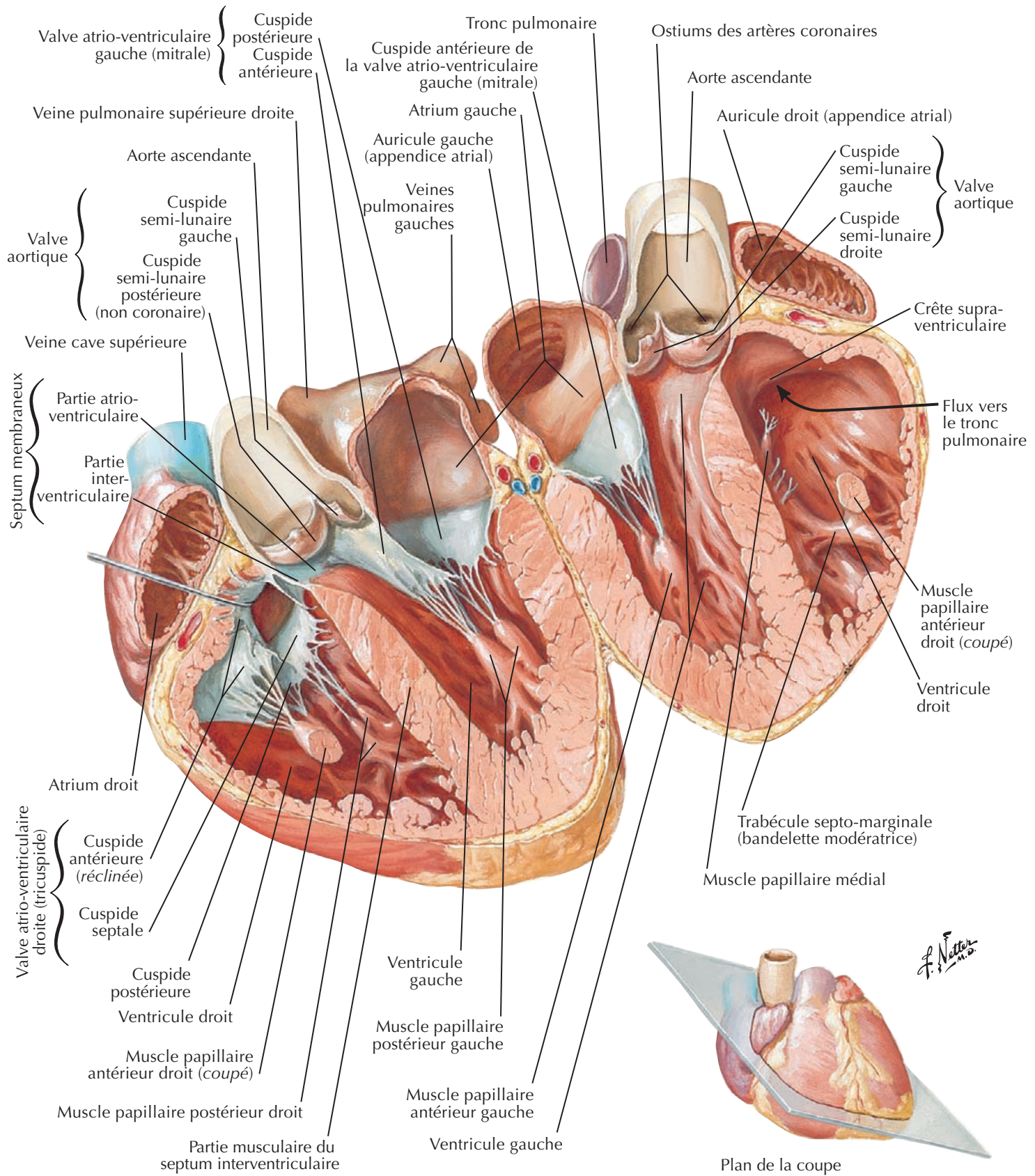
F. Netter M.D.



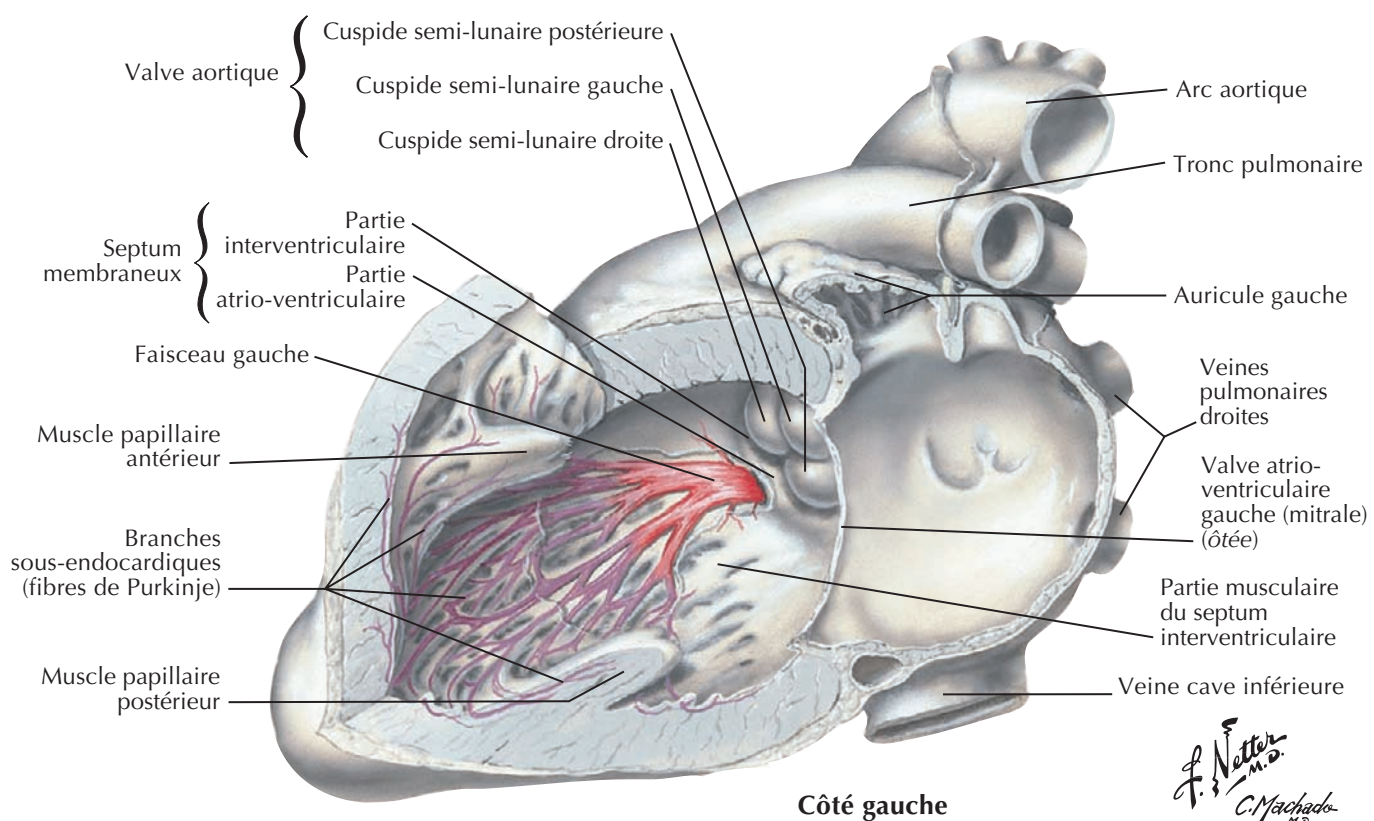
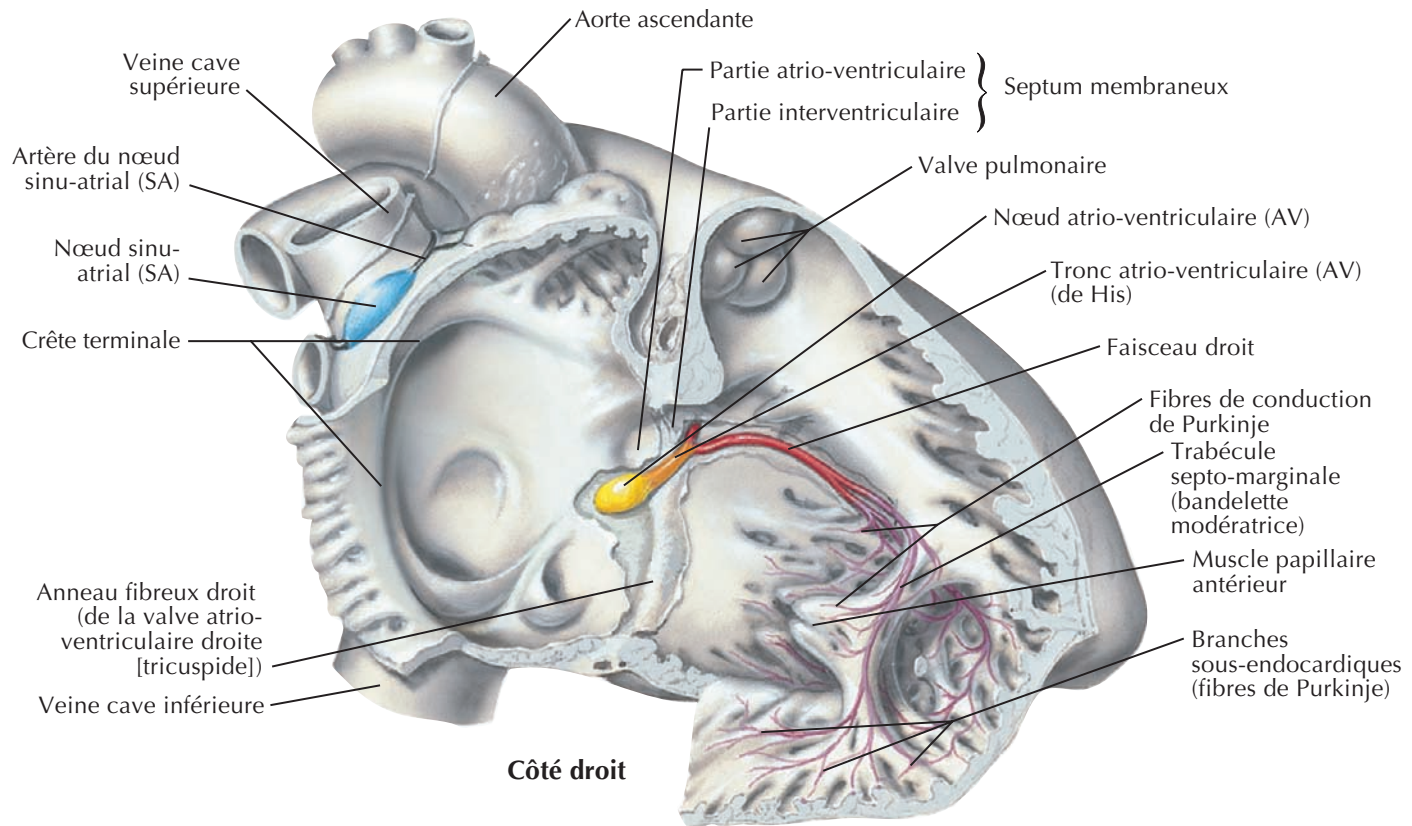
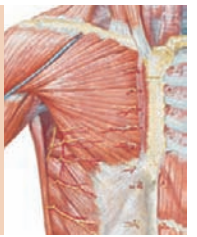*De l'artère coronaire gauche
†De l'artère coronaire droite

Valves du squelette fibreux du cœur (suite)



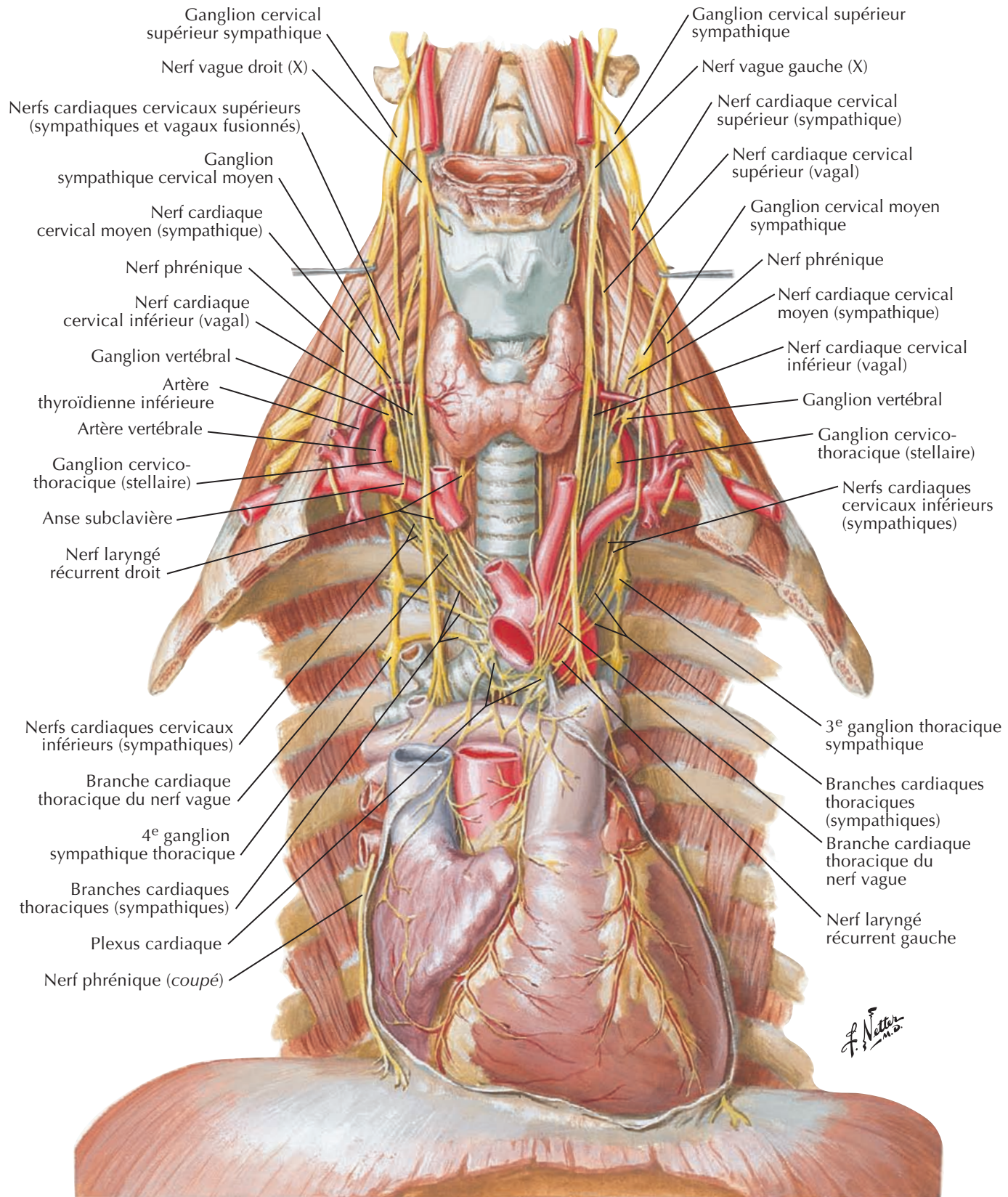


Système de conduction du cœur

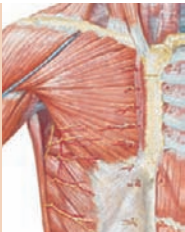

F. Netter M.D.
C. Machado M.D.

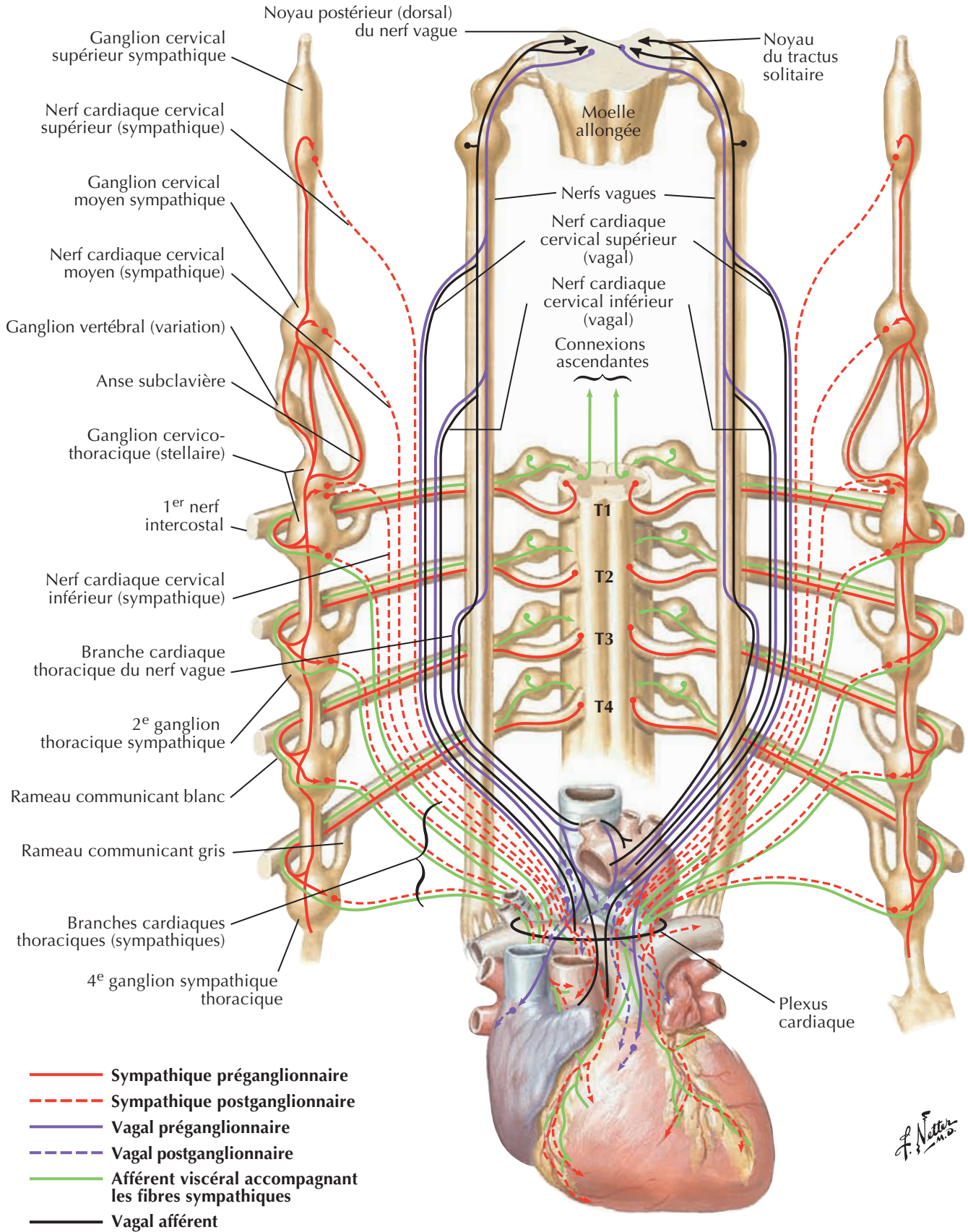
Voir aussi Planches 129, 203



Innervation du cœur : schéma



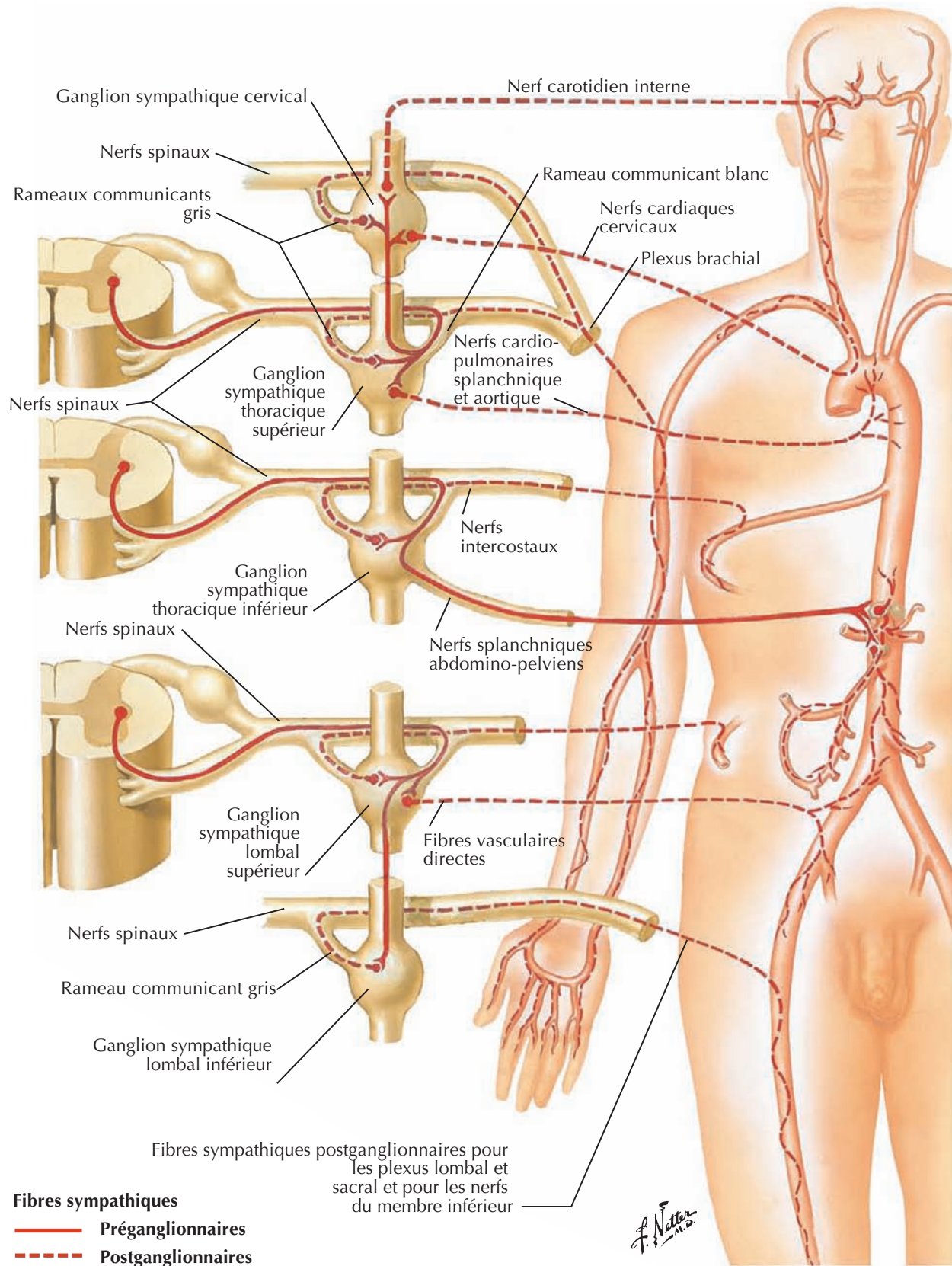
Voir aussi Planches 125, 160, 161



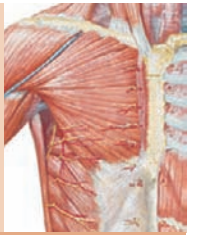3

Innervation des vaisseaux sanguins : schéma

Voir aussi Planches 160, 161

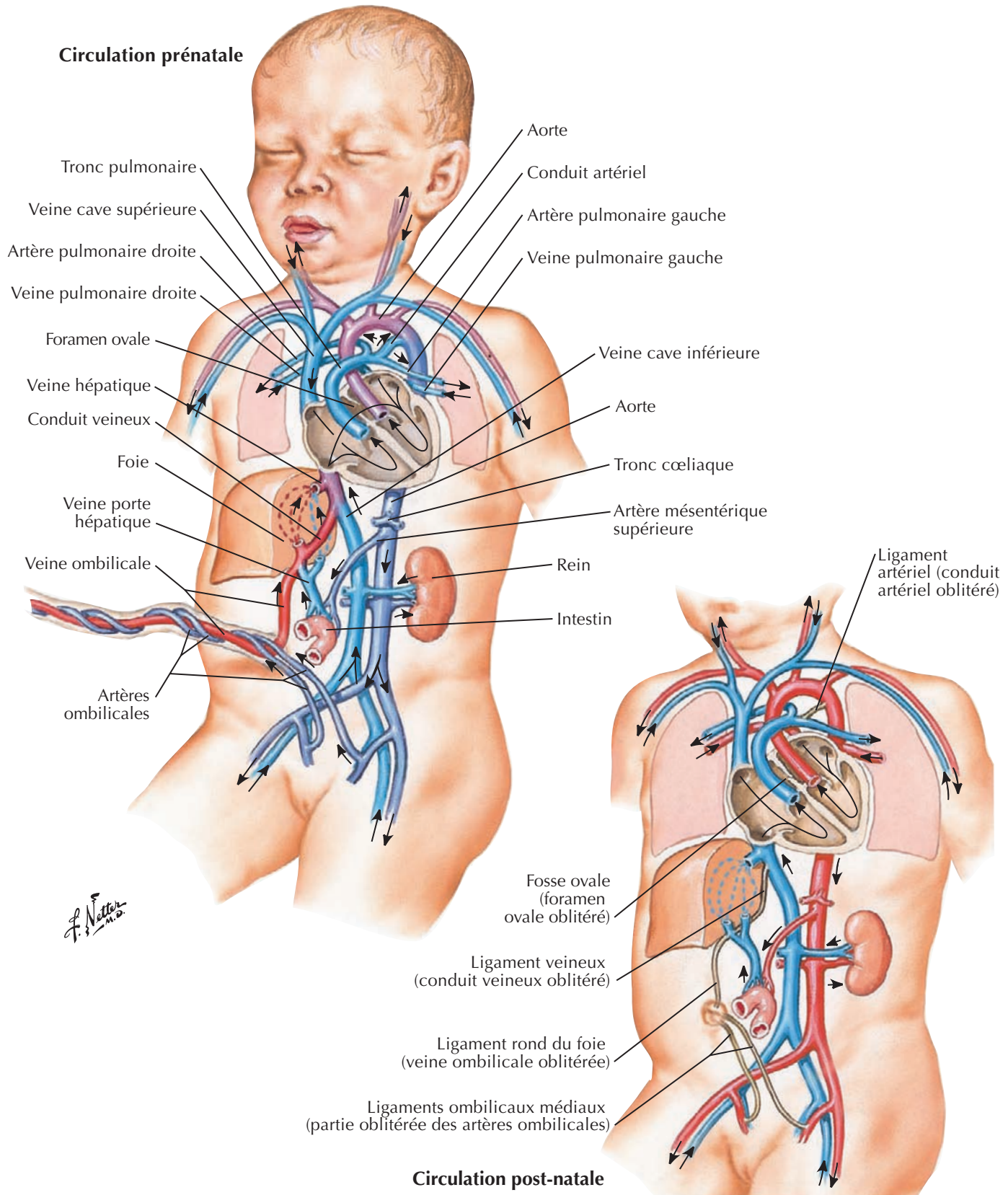


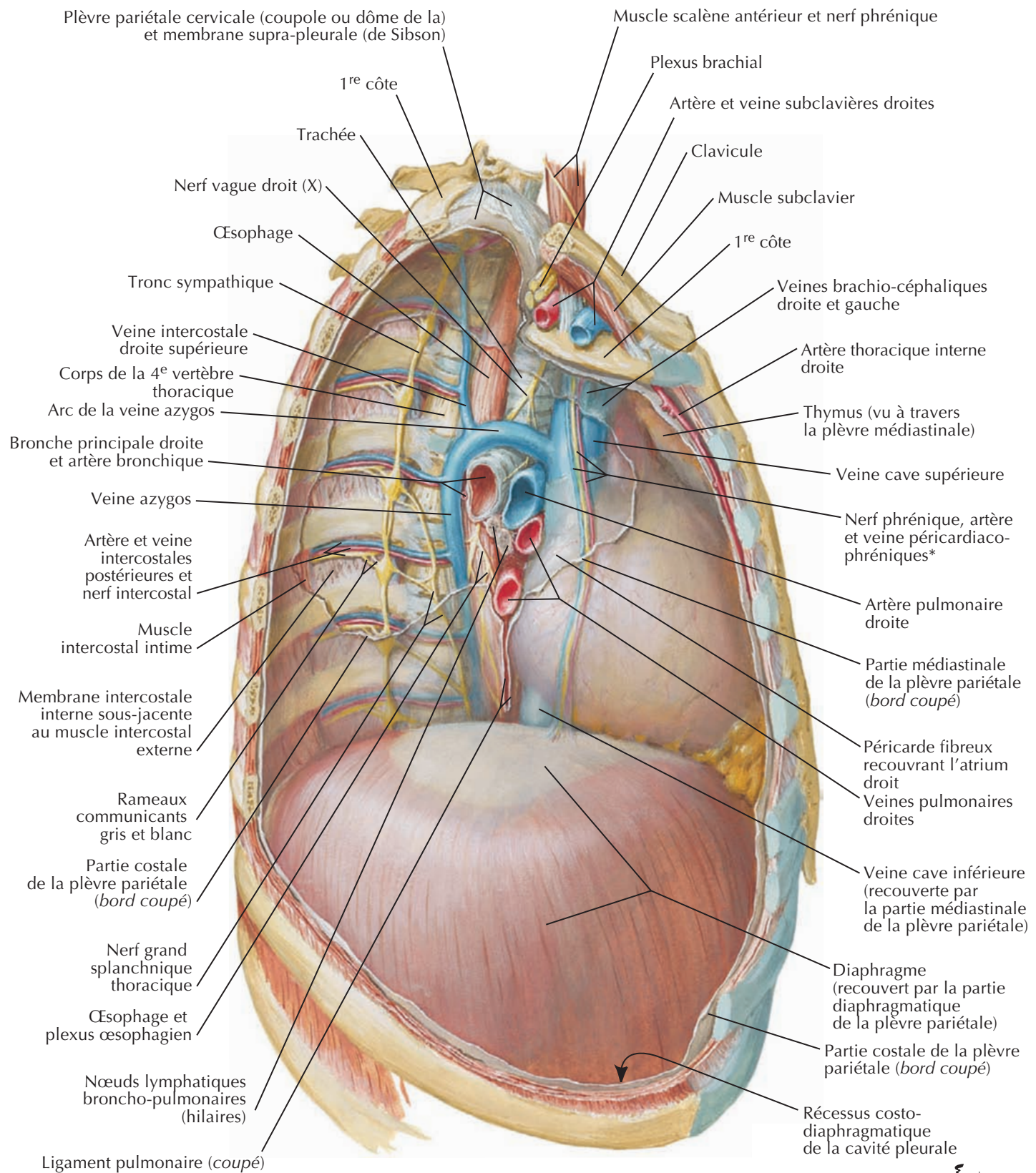
Circulation sanguine pré- et post-natale



Pour la partie oblitérée des vaisseaux ombilicaux, voir **Planche 247**

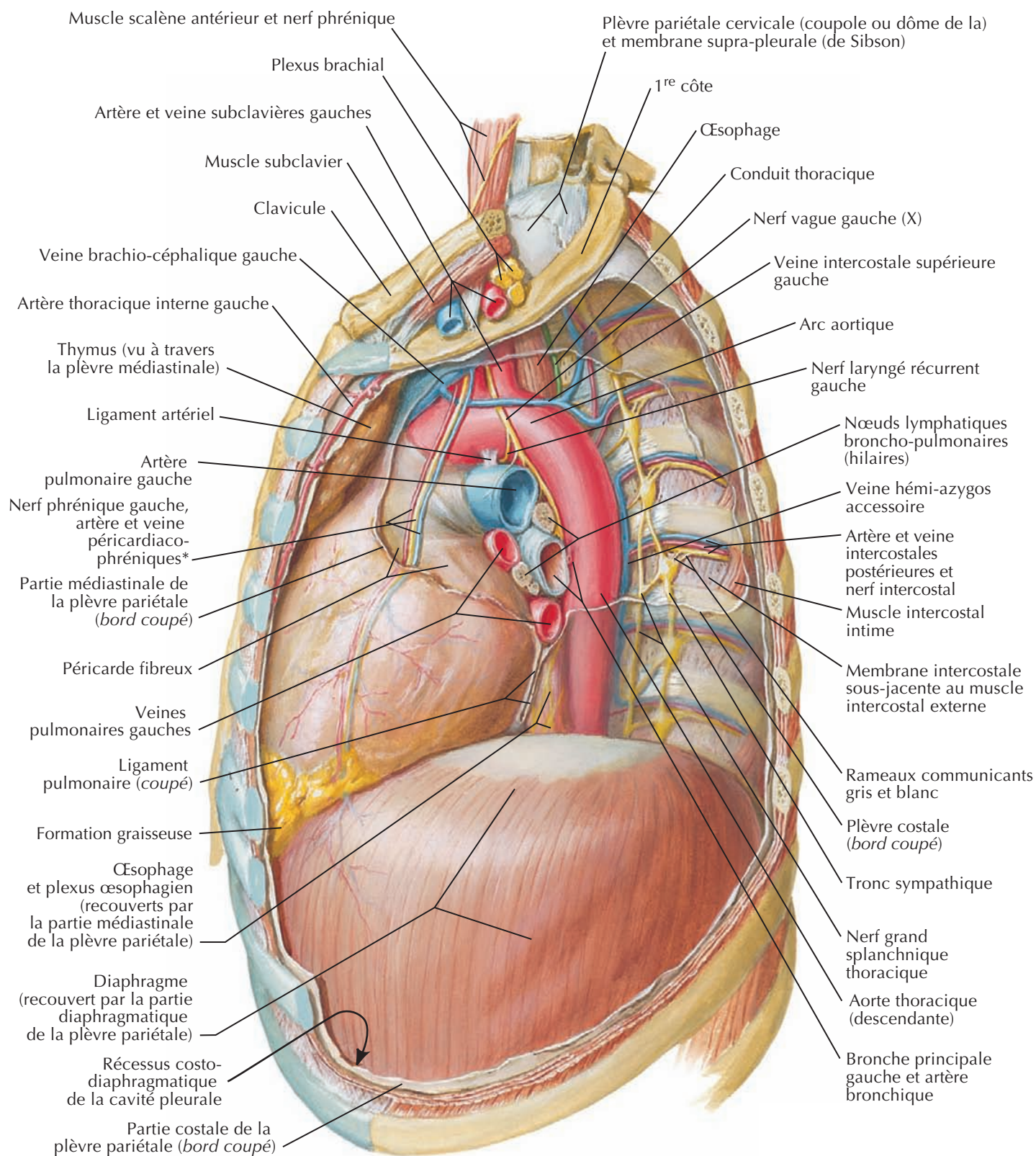
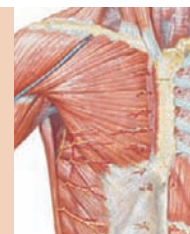Circulation prénatale





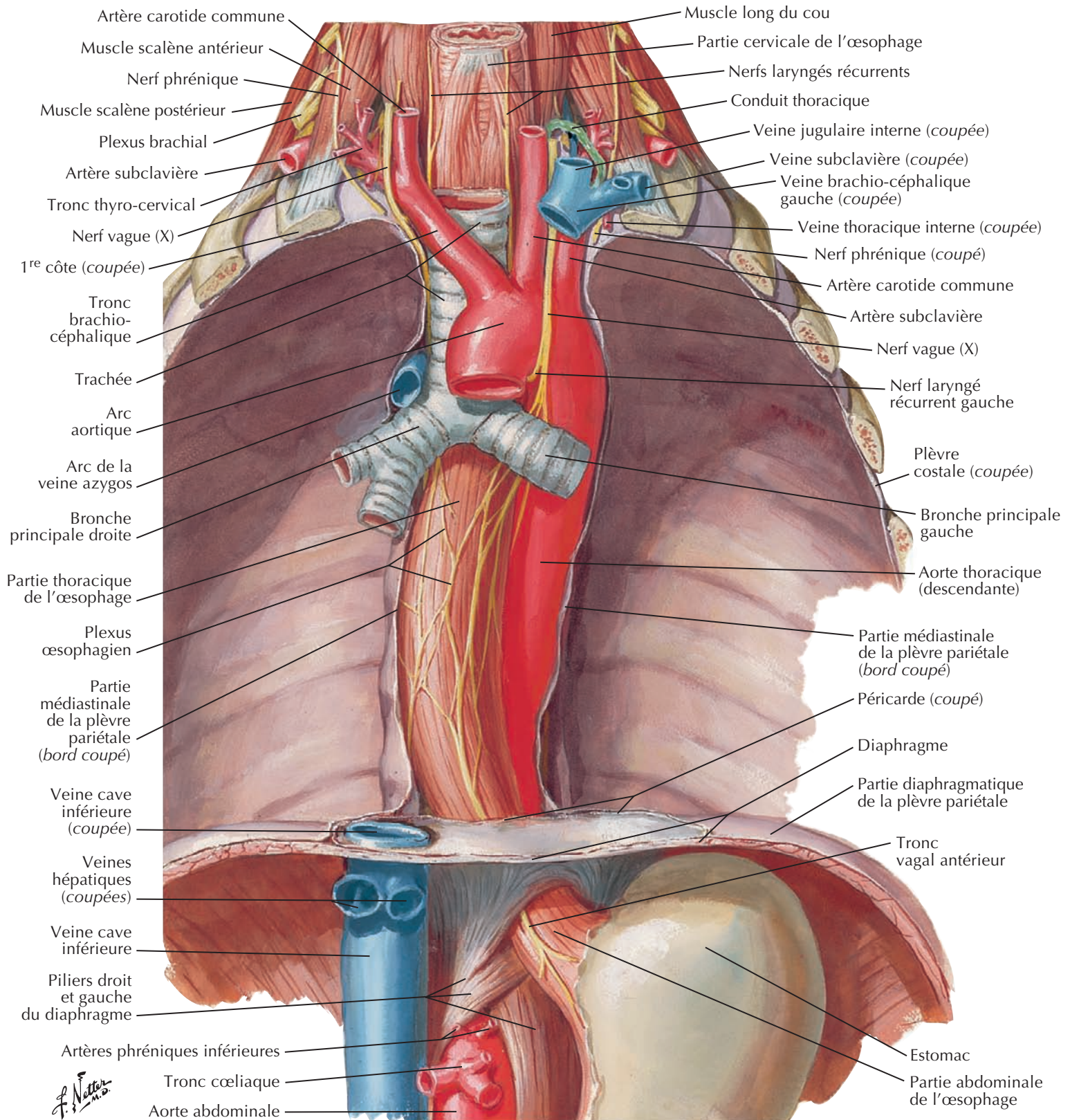
* Les vaisseaux et les nerfs cheminent habituellement séparément

Médiastin : vue latérale gauche

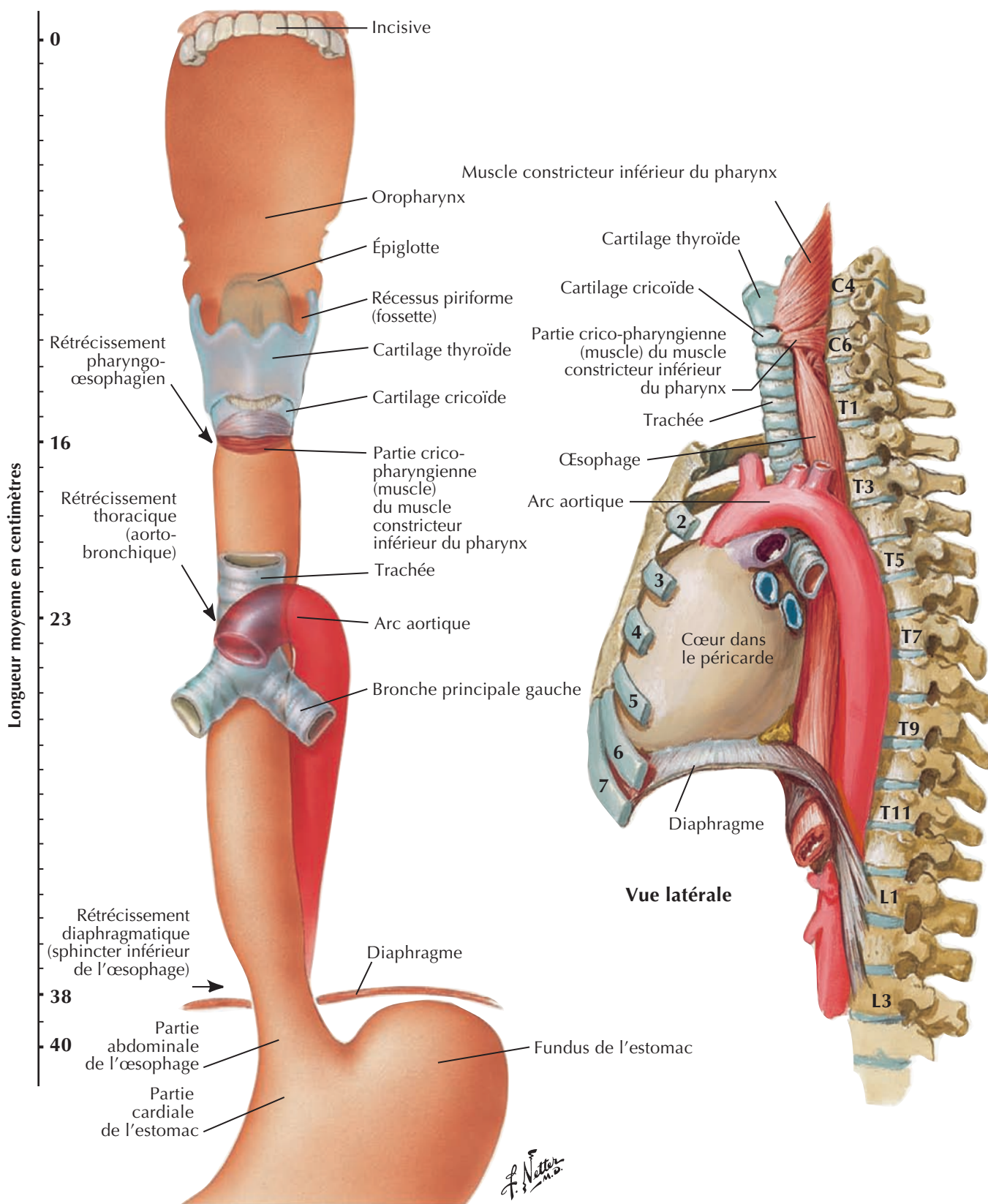
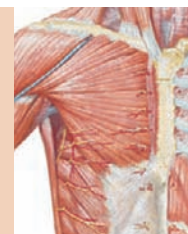

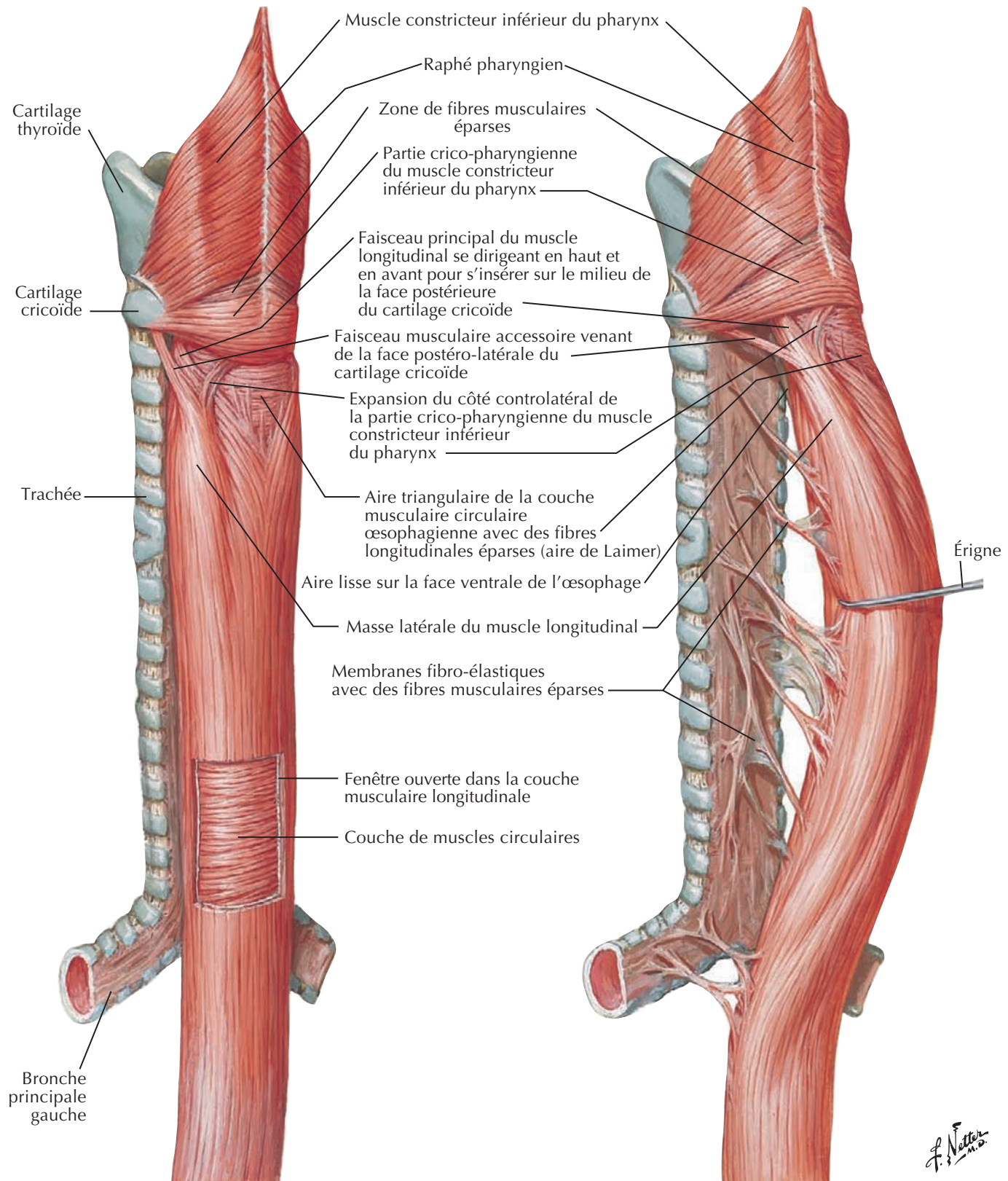
* Les vaisseaux et les nerfs cheminent habituellement séparément

F. Netter
M.D.



Topographie et rétrécissements de l'œsophage

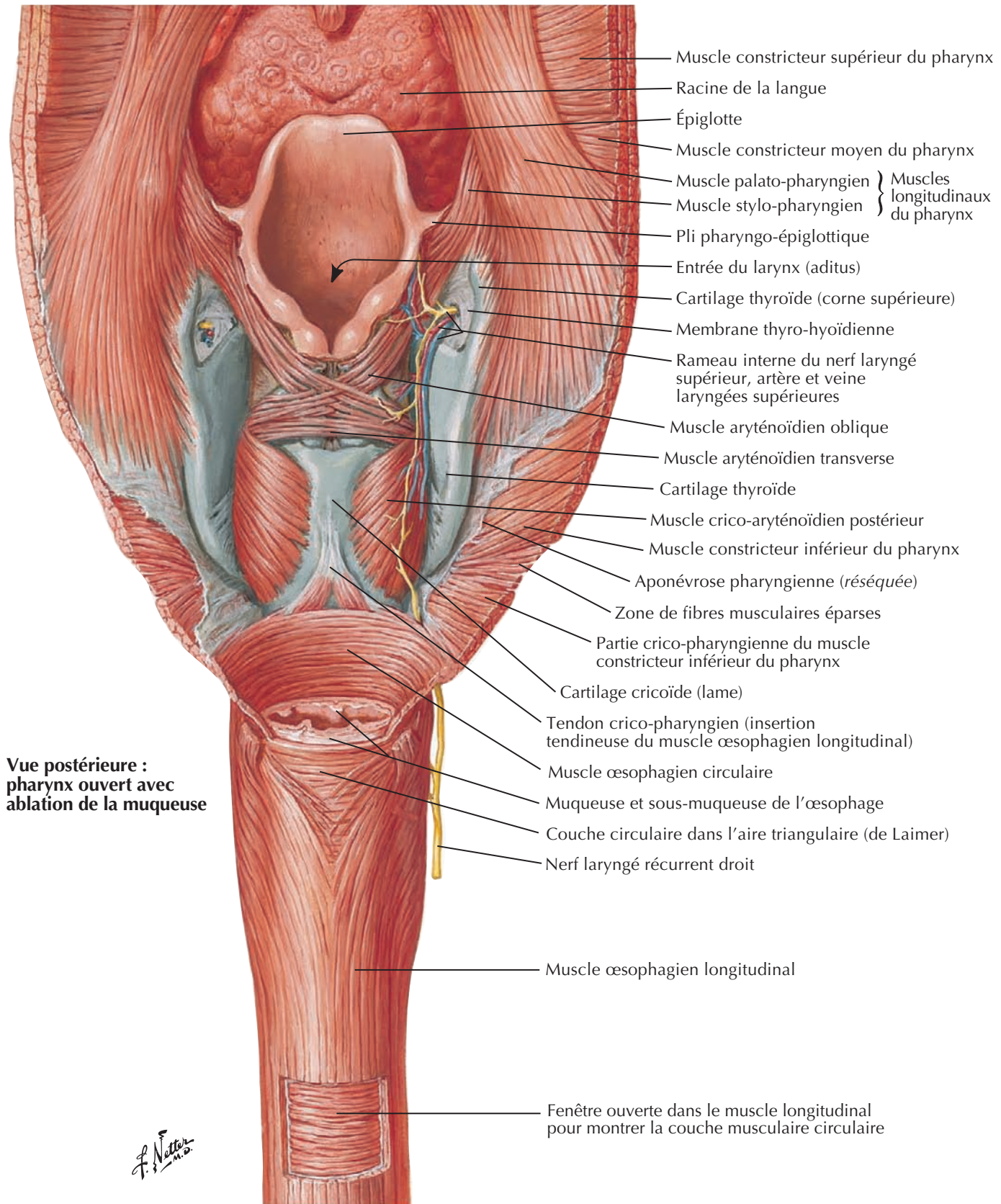




Jonction pharyngo-œsophagienne

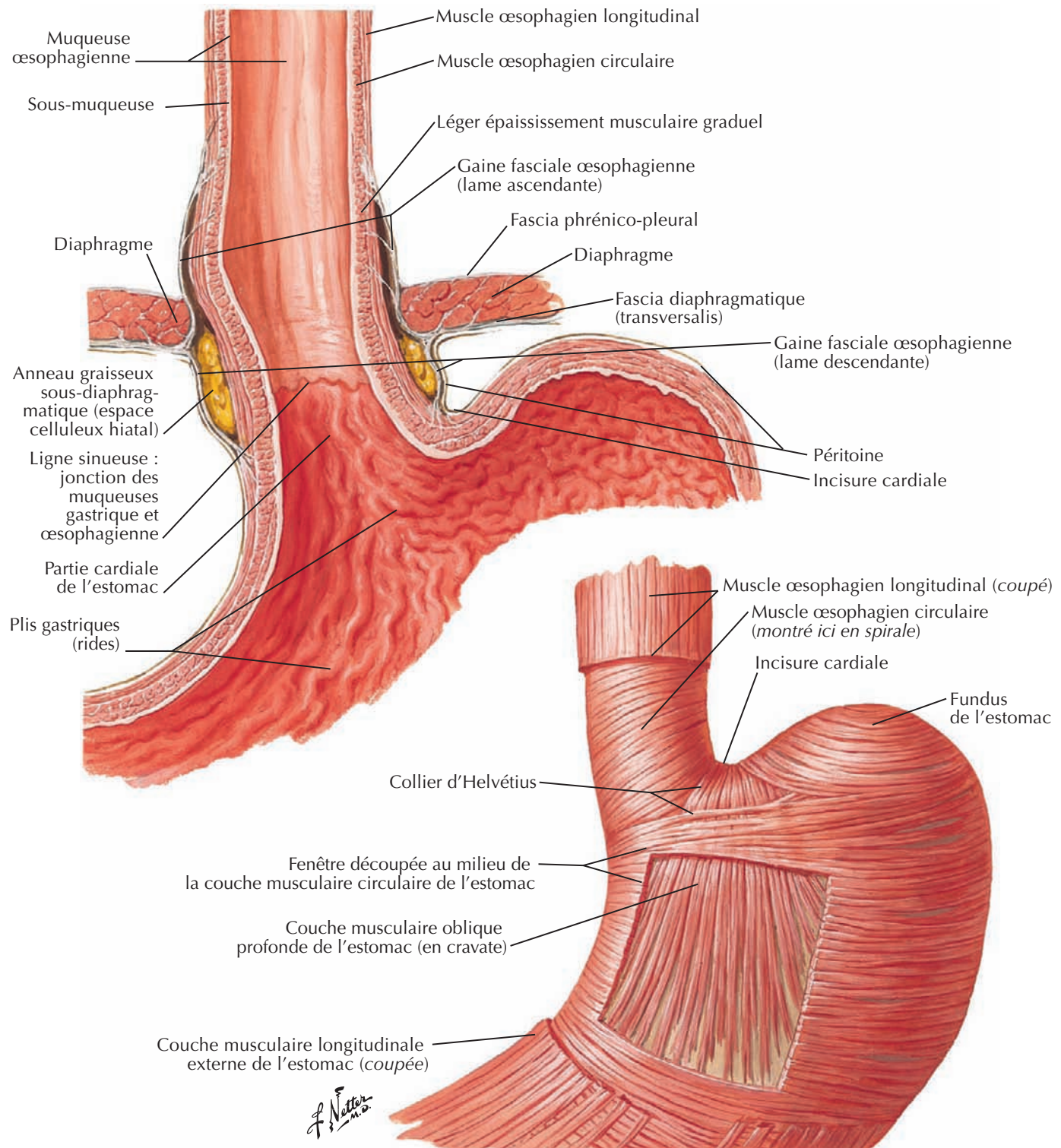


Voir aussi **Planche 67**

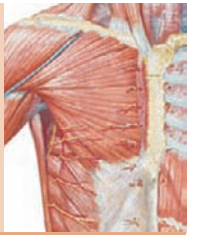

**Vue postérieure :
pharynx ouvert avec
ablation de la muqueuse**

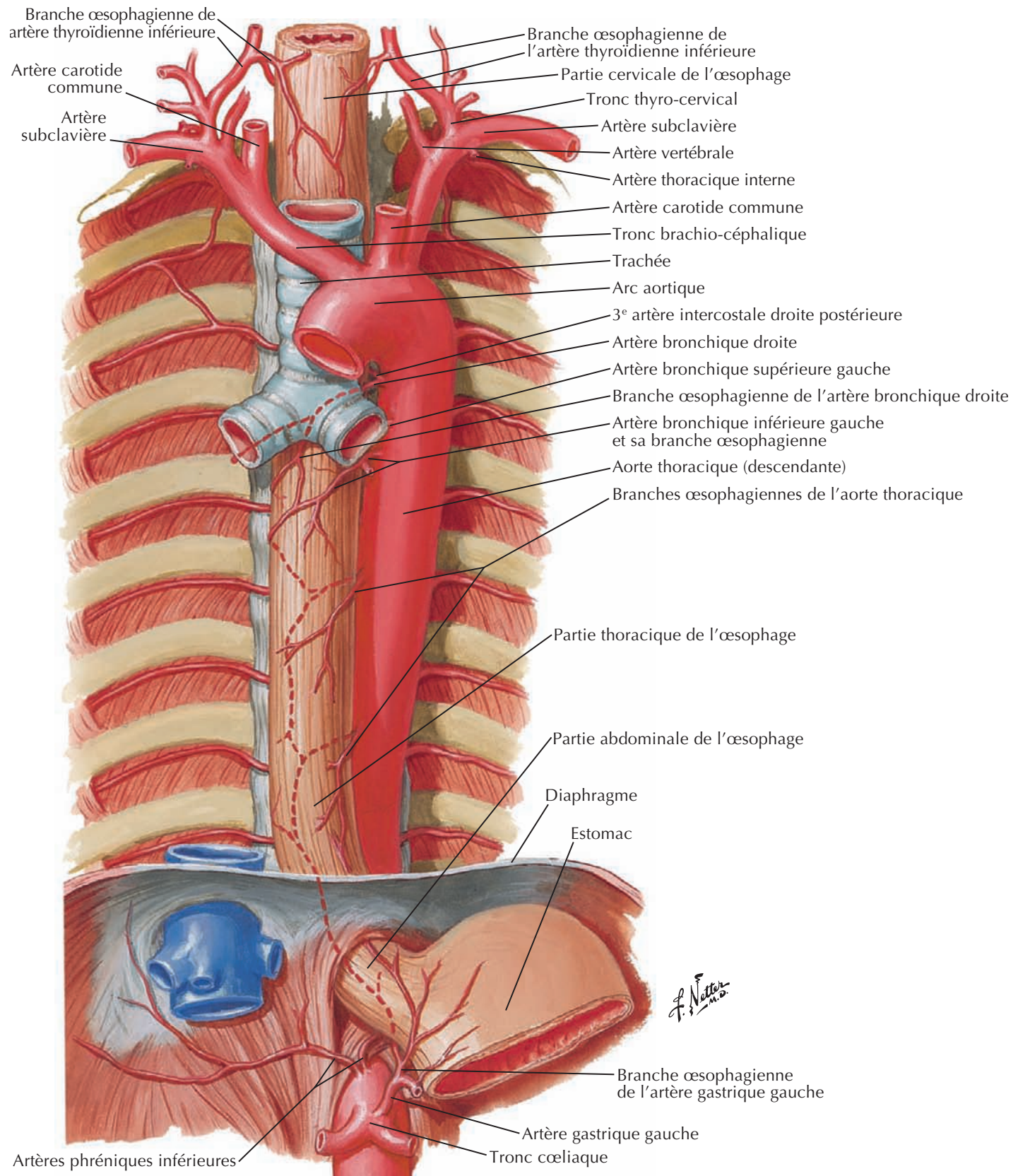
*F. Netter
M.D.*



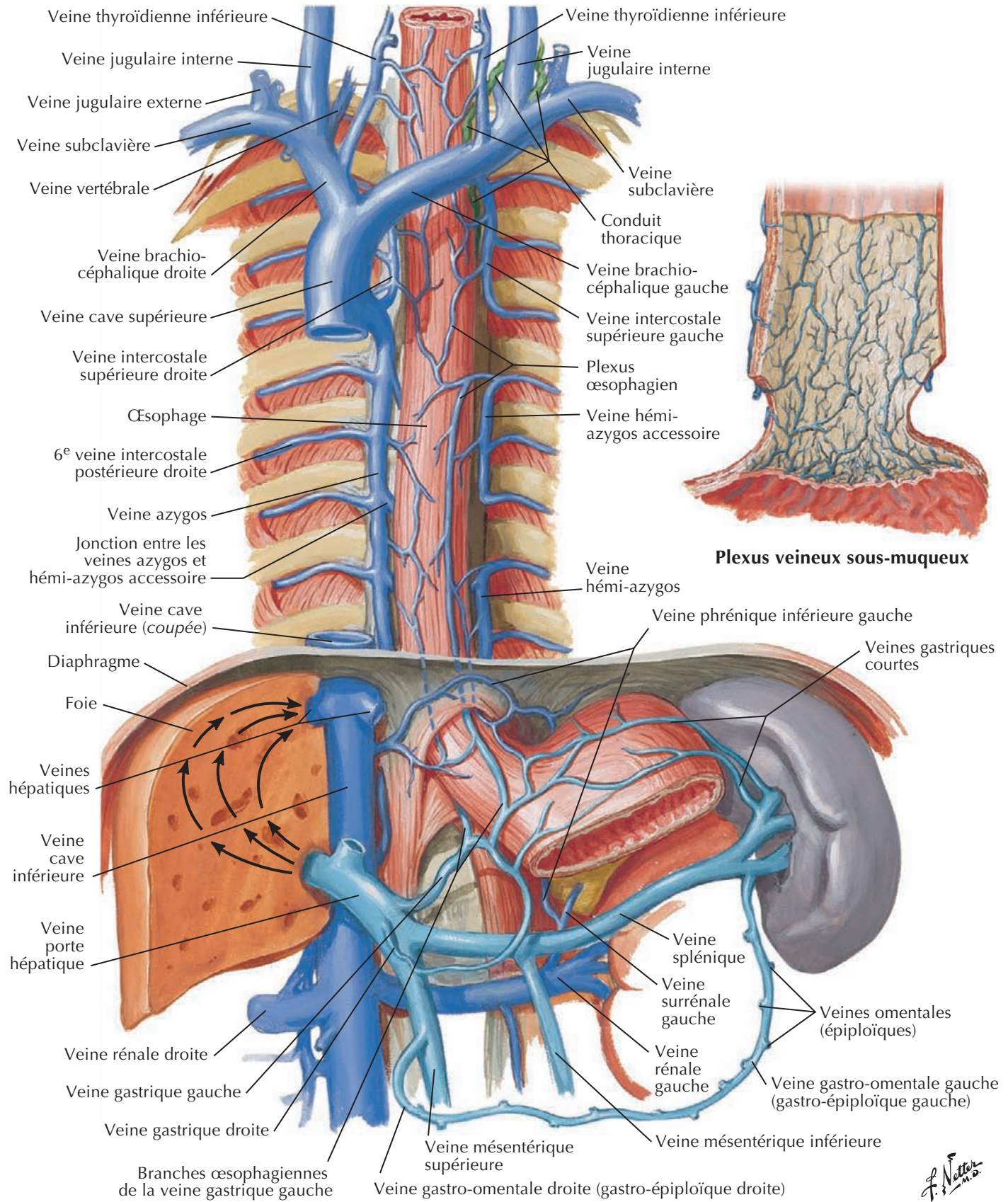
Artères de l'œsophage



Voir aussi **Planche 283**



Voir aussi **Planche 292**

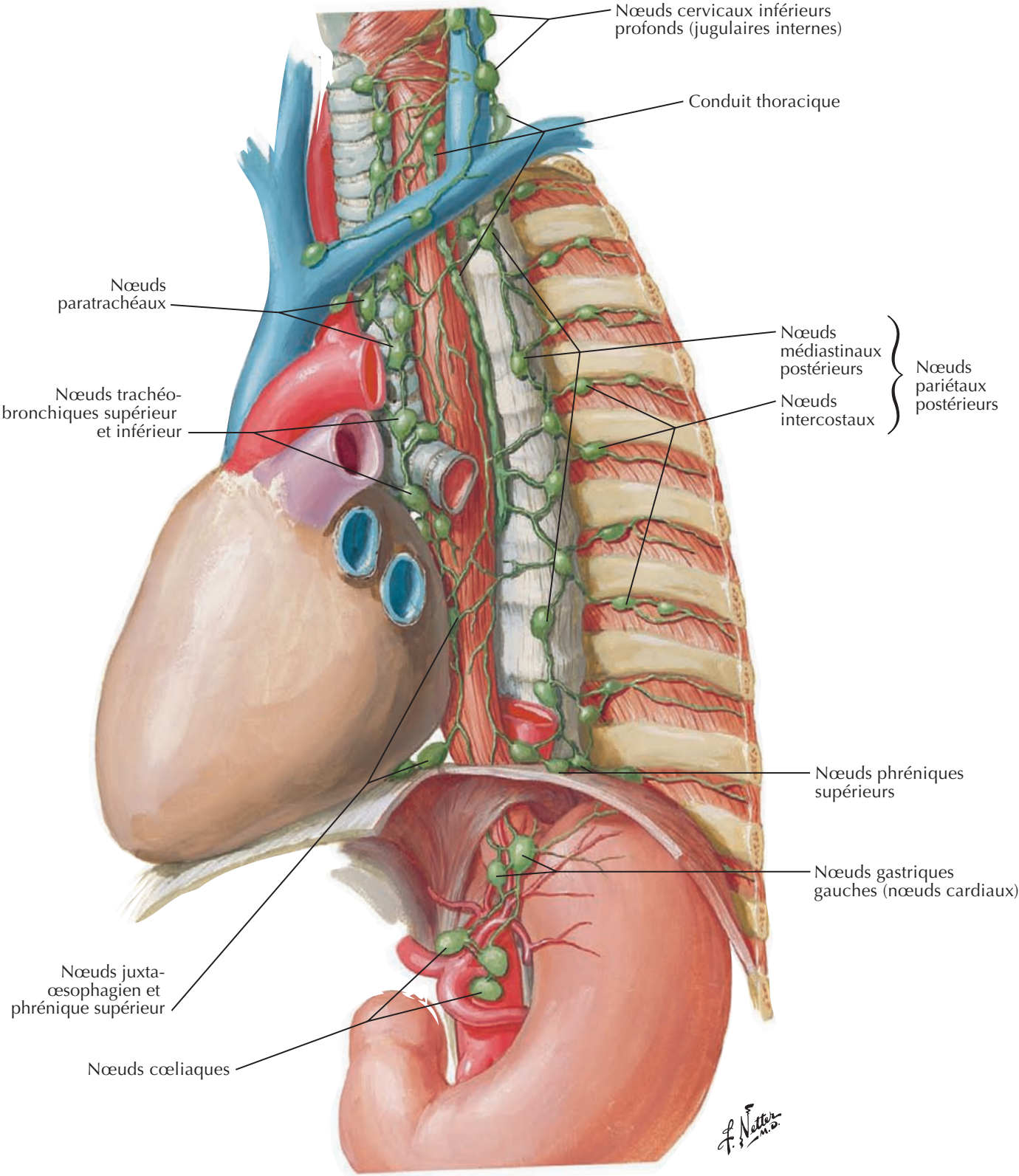


F. Netter M.D.

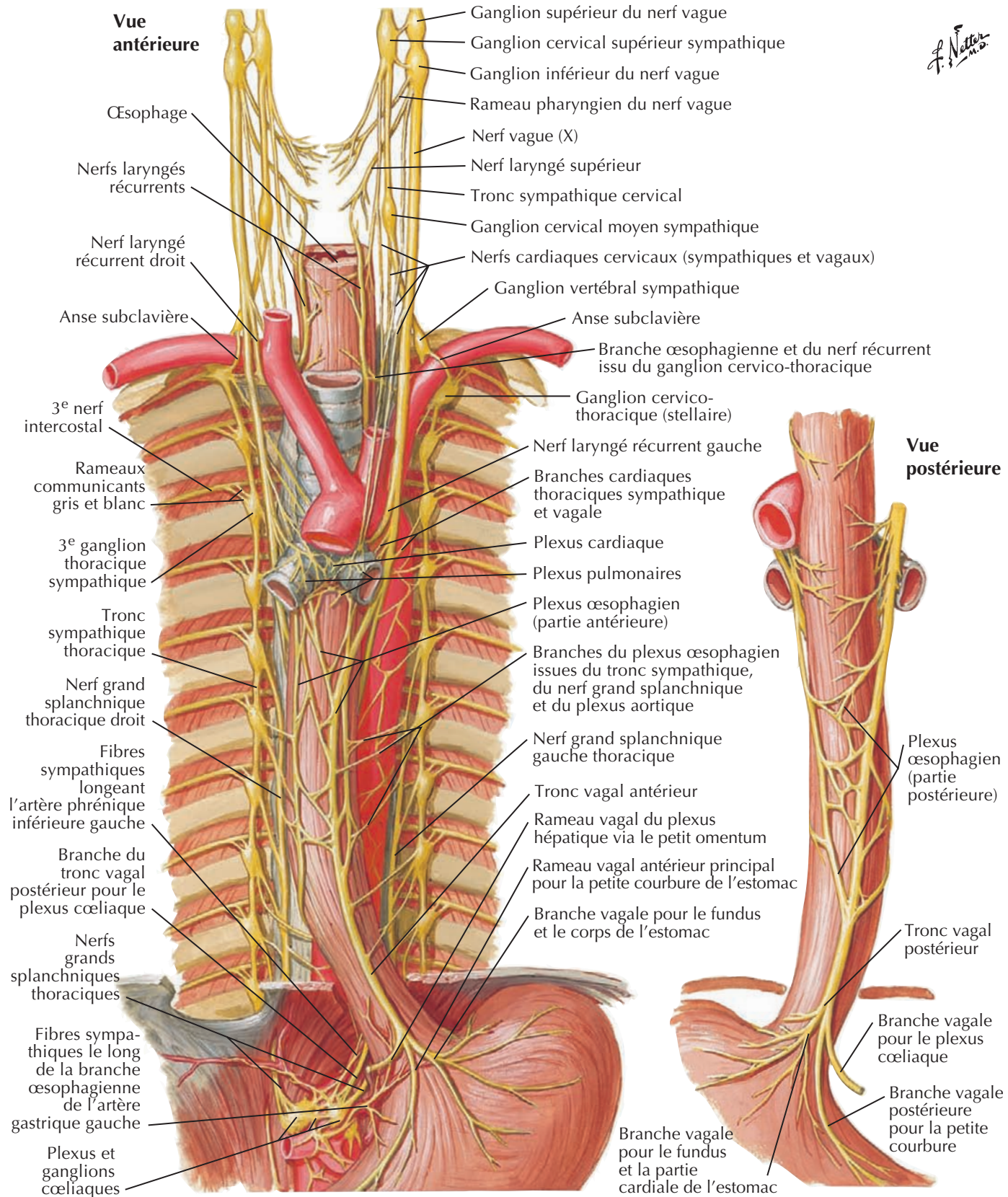
Vaisseaux et nœuds lymphatiques de l'œsophage



Voir aussi Planches 202, 259



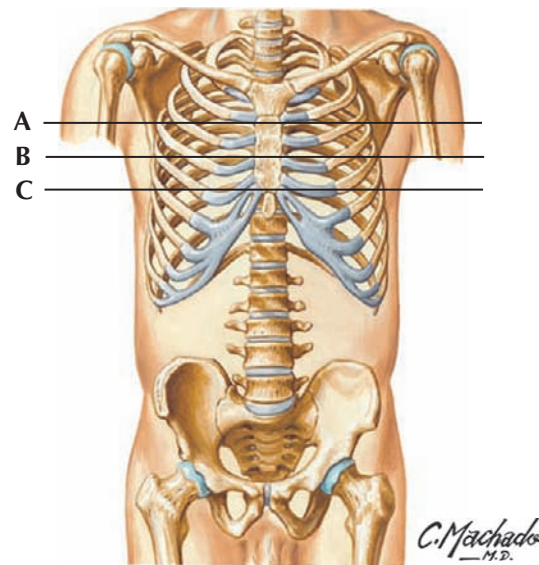
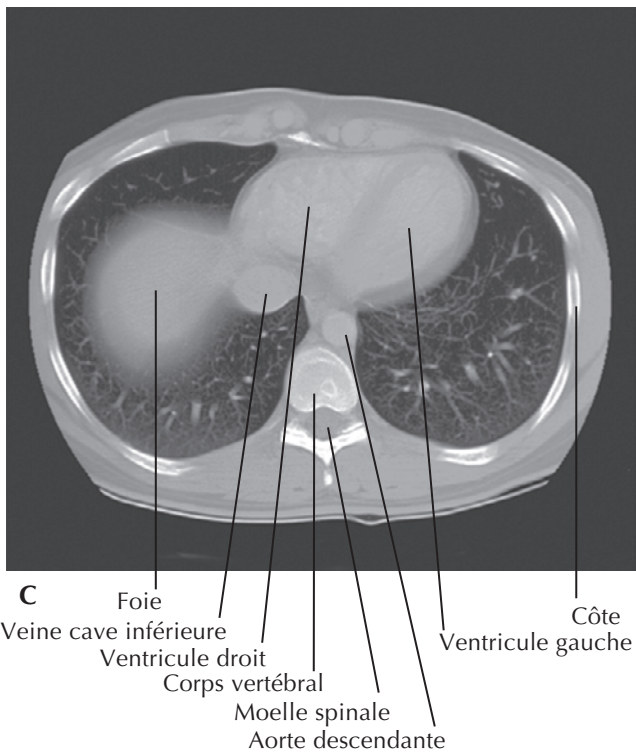
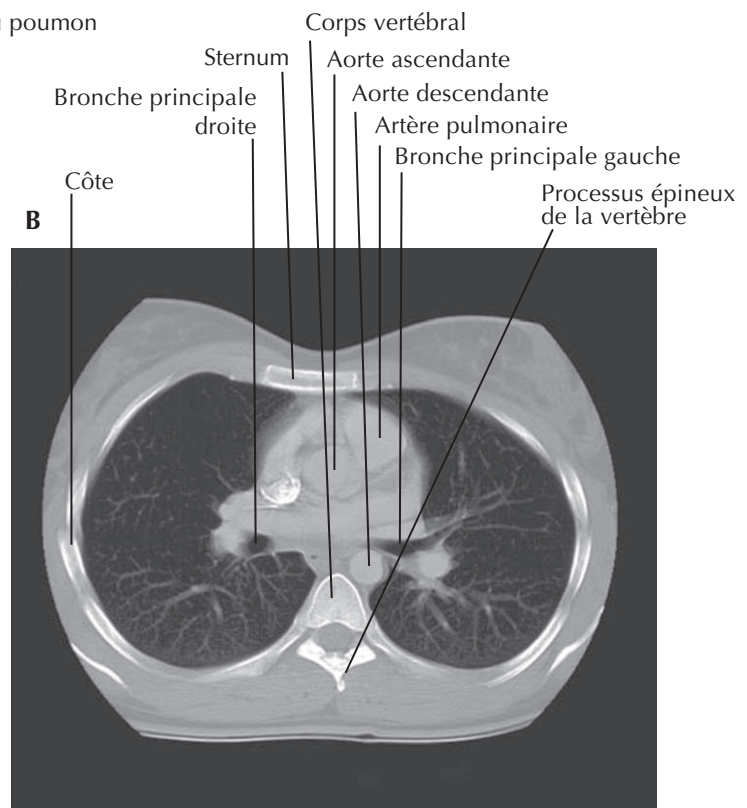
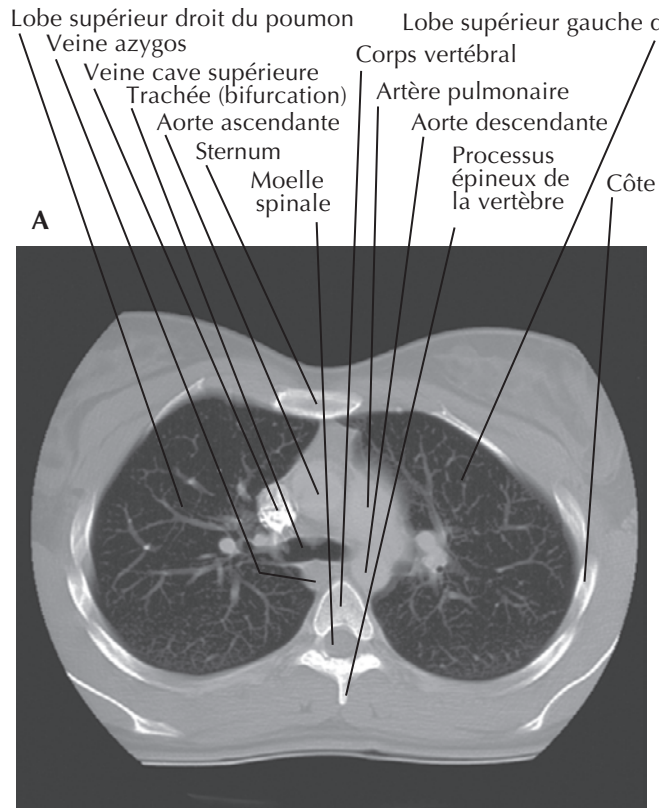
Voir aussi **Planche 203**

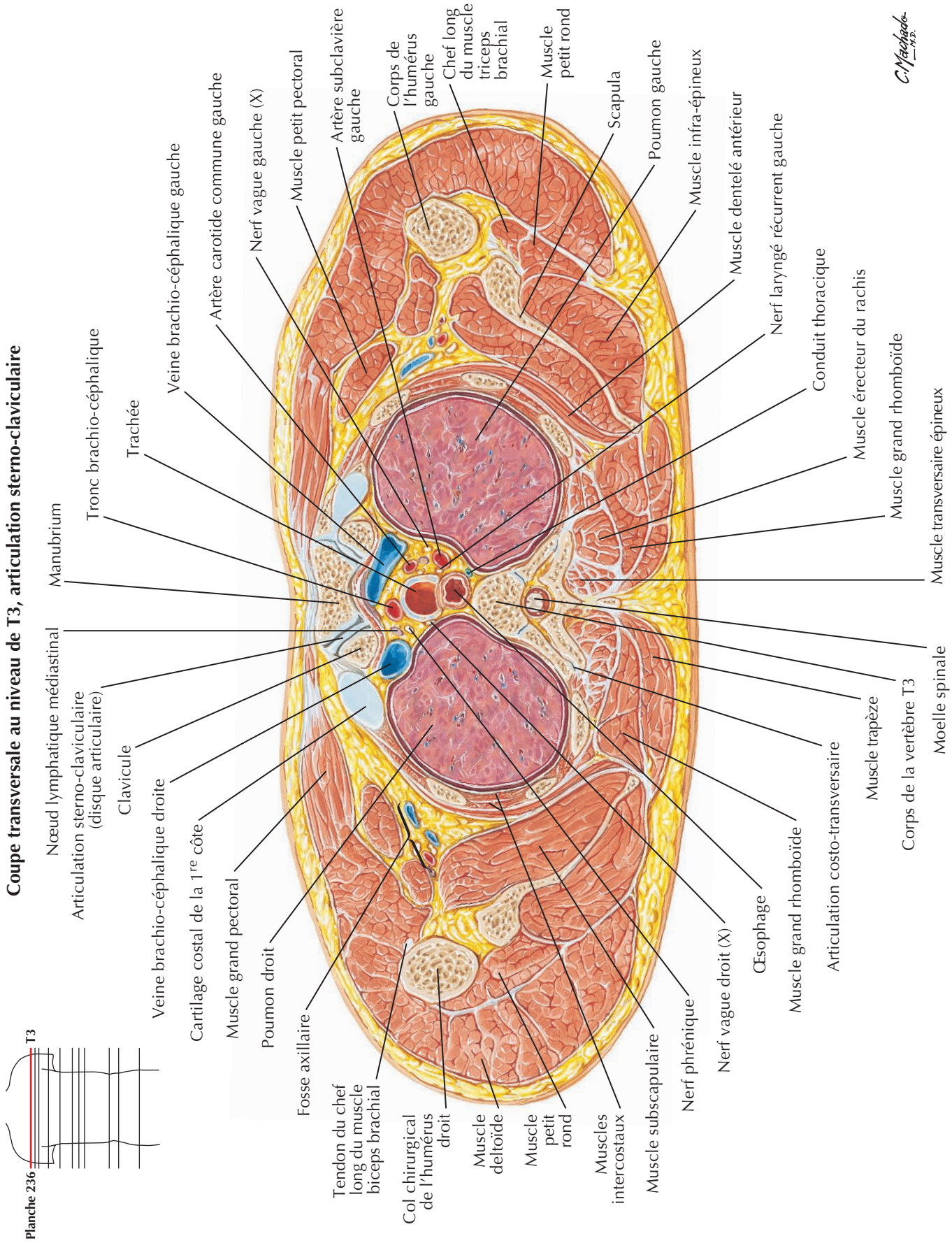


Coupe du thorax : clichés axiaux TDM



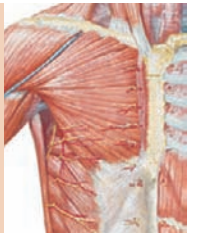Séries de clichés TDM axiaux du thorax dans le sens cranio (A)-caudal (B)



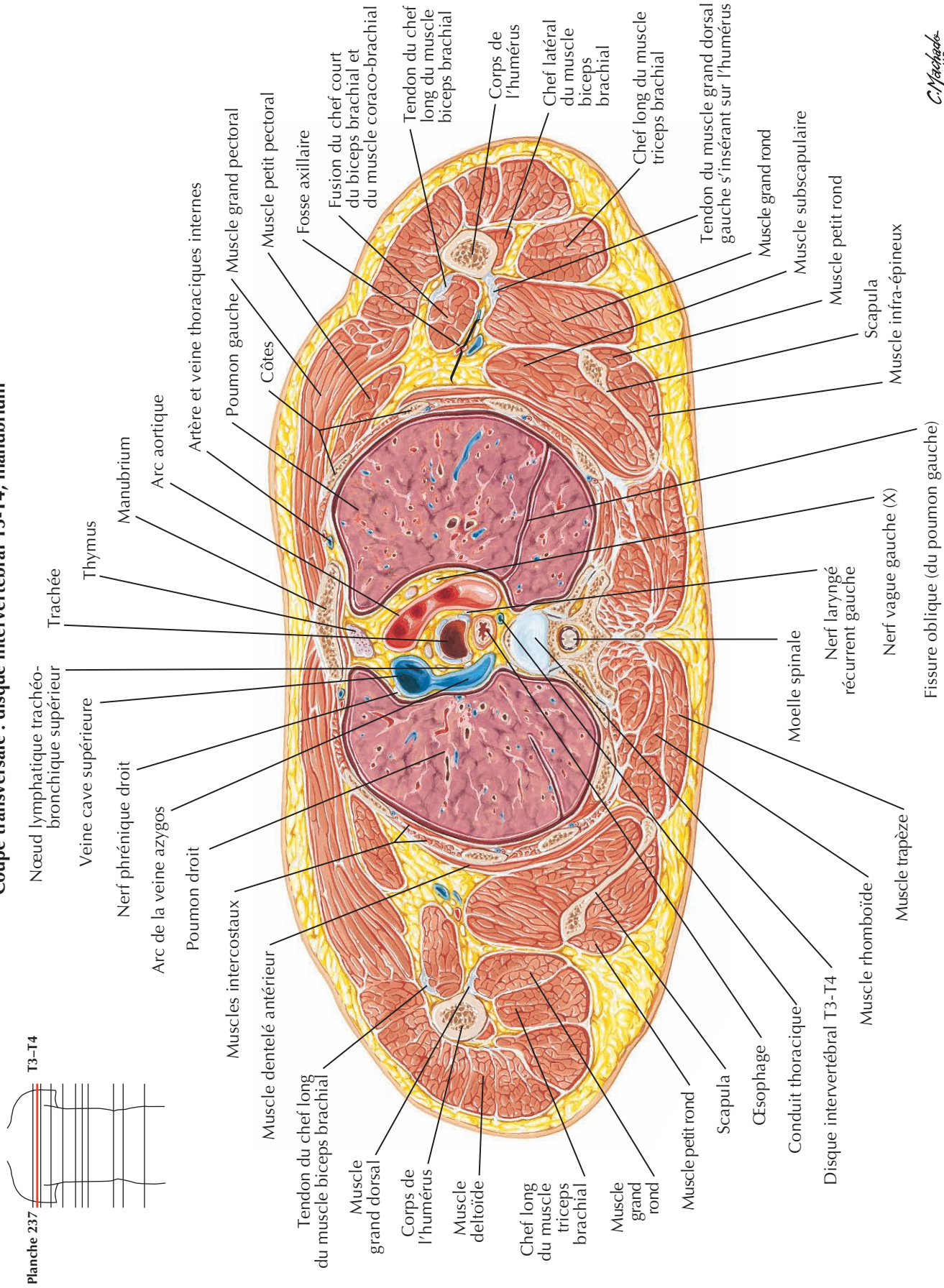


C. Machado

Coupe transversale schématique du thorax au niveau T3-T4

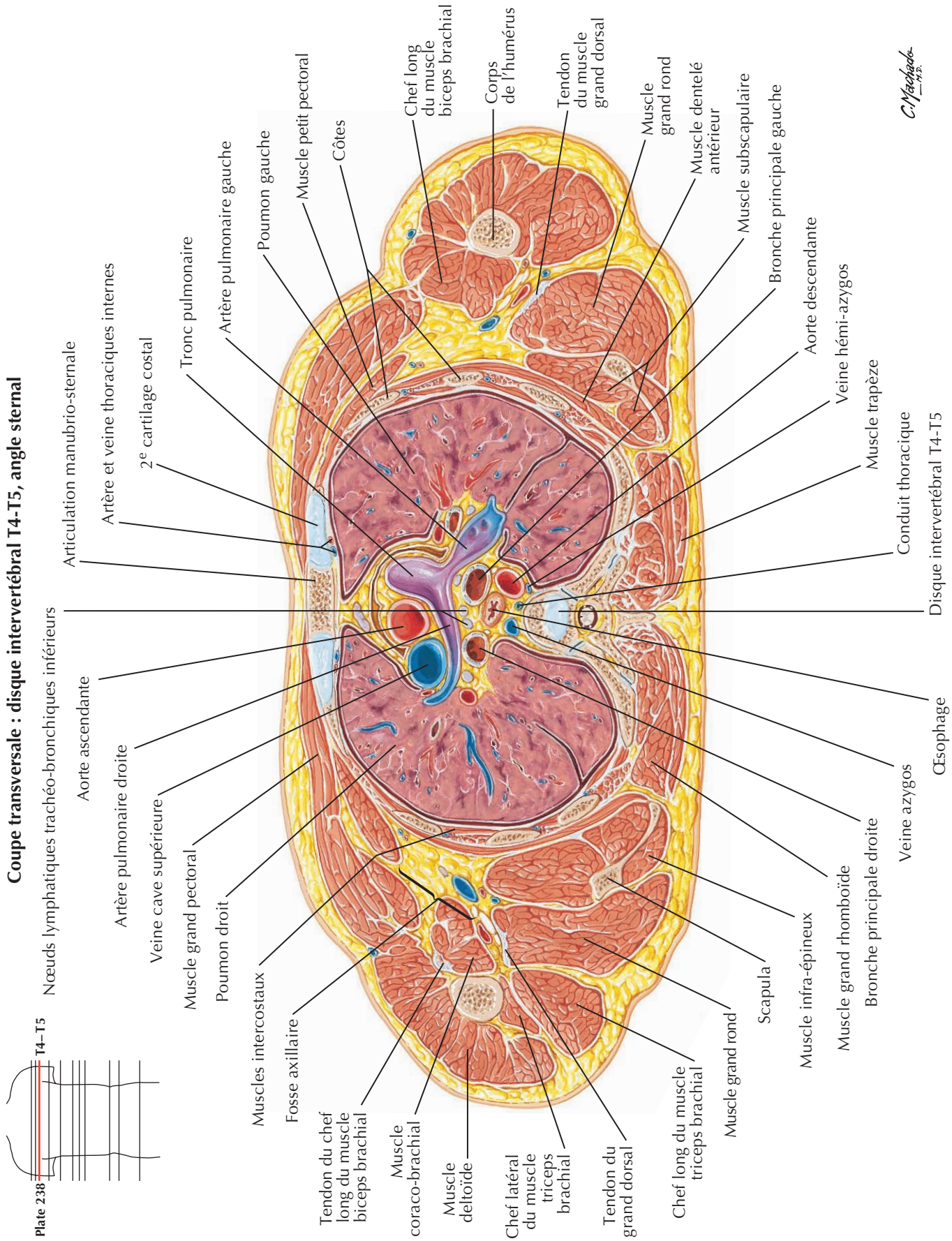


Coupe transversale : disque intervertébral T3-T4, manubrium

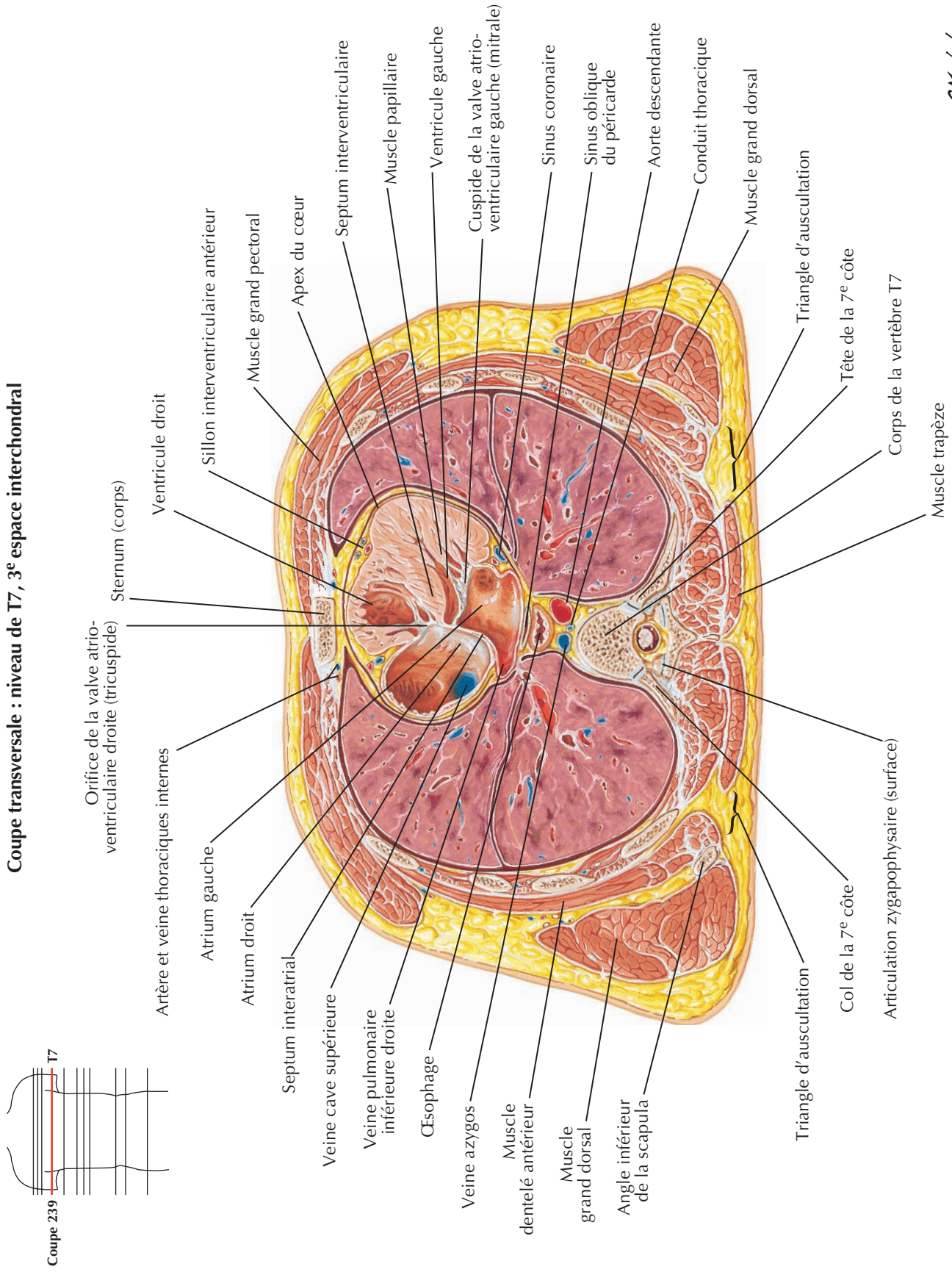
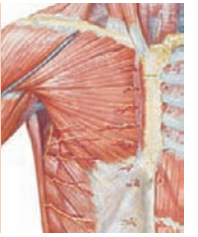

C. Machado

Coupe transversale schématique du thorax au niveau T4-T5

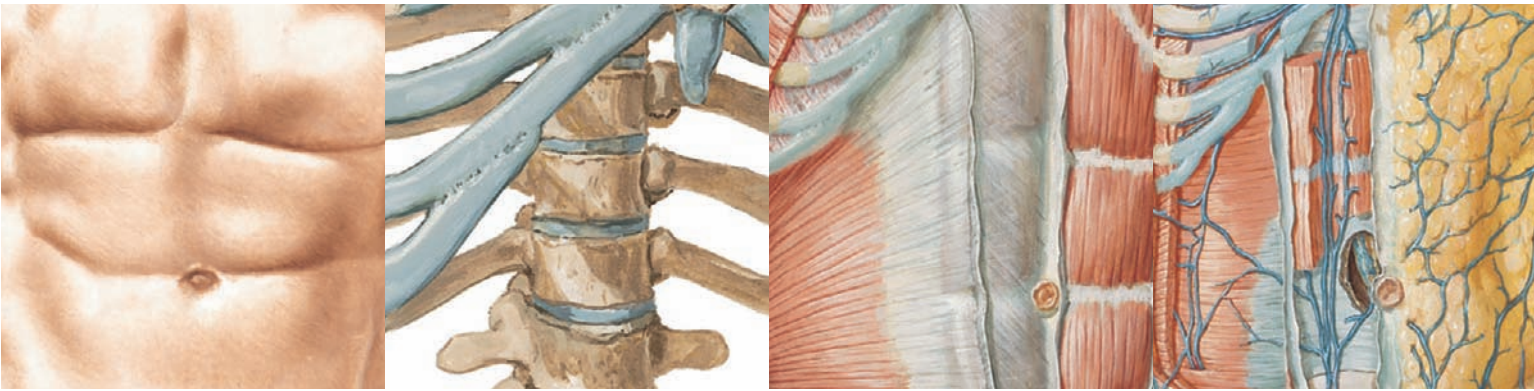


Coupe transversale schématique du thorax au niveau T7



C. Machado

This page intentionally left blank



Section 4 **ABDOMEN**

Anatomie de surface

Planche 240

240 Abdomen

Paroi du corps

Planches 241-260

- 241 Squelette de l'abdomen
- 242 Régions et plans de l'abdomen
- 243 Paroi abdominale antérieure : dissection superficielle
- 244 Paroi abdominale antérieure : dissection intermédiaire
- 245 Paroi abdominale antérieure : dissection profonde
- 246 Gaine rectusienne : coupes transversales
- 247 Paroi abdominale antérieure : vue interne
- 248 Paroi abdominale postéro-latérale
- 249 Artères de la paroi abdominale antérieure
- 250 Veines de la paroi abdominale antérieure
- 251 Nerfs de la paroi abdominale antérieure
- 252 Nerfs thoraco-abdominaux
- 253 Région inguinale : dissections
- 254 Canal inguinal et cordon spermatique
- 255 Hernie inguinale indirecte
- 256 Gaine fémorale et canal inguinal
- 257 Artères de la paroi abdominale postérieure
- 258 Veines de la paroi abdominale postérieure
- 259 Vaisseaux et nœuds lymphatiques de la paroi abdominale postérieure
- 260 Nerfs de la paroi abdominale postérieure

Cavité péritonéale

Planches 261-266

- 261 Grand omentum et viscères abdominaux
- 262 Rapports mésentériques des intestins
- 263 Rapports mésentériques des intestins (suite)
- 264 Bourse omentale : estomac récliné
- 265 Bourse omentale : coupe transversale
- 266 Péritoine de la paroi abdominale postérieure

Viscères (intestin)

Planches 267-276

- 267 Estomac *in situ*
- 268 Muqueuse de l'estomac
- 269 Structure musculaire de l'estomac
- 270 Duodénum *in situ*
- 271 Muqueuse et musculeuse du duodénum
- 272 Muqueuse et musculeuse de l'intestin grêle
- 273 Région iléo-cæcale
- 274 Région iléo-cæcale (suite)
- 275 Appendice vermiforme
- 276 Muqueuse et musculeuse du gros intestin

Viscères (organes accessoires)

Planches 277-282

- 277 Faces et loge du foie
- 278 Foie *in situ* : systèmes vasculaire et de conduits
- 279 Structure du foie : schéma
- 280 Vésicule biliaire, conduits biliaires extra-hépatiques et conduit pancréatique
- 281 Pancréas *in situ*
- 282 Rate

Vascularisation viscérale

Planches 283-296

- 283 Artères de l'estomac, du foie et de la rate
- 284 Artères du foie, du pancréas, du duodénum et de la rate

- 285 Artériographie sélective coeliaque
- 286 Artères du duodénum et de la tête du pancréas
- 287 Artères de l'intestin grêle
- 288 Artères du gros intestin
- 289 Veines de l'estomac, du duodénum, du pancréas et de la rate
- 290 Veines de l'intestin grêle
- 291 Veines du gros intestin
- 292 Affluents de la veine porte hépatique : anastomoses porto-caves
- 293 Vaisseaux et nœuds lymphatiques de l'estomac
- 294 Vaisseaux et nœuds lymphatiques du pancréas
- 295 Vaisseaux et nœuds lymphatiques de l'intestin grêle
- 296 Vaisseaux et nœuds lymphatiques du gros intestin

Innervation

Planches 297-307

- 297 Nerfs et ganglions autonomes de l'abdomen
- 298 Innervation autonome de l'estomac et du duodénum
- 299 Innervation autonome de l'estomac et du duodénum (suite)
- 300 Innervation de l'estomac et du duodénum : schéma
- 301 Innervation autonome de l'intestin grêle
- 302 Innervation autonome du gros intestin
- 303 Innervation autonome de l'intestin grêle et du gros intestin : schéma
- 304 Voies réflexes autonomes : schéma
- 305 Plexus autonomes intrinsèques de l'intestin : schéma
- 306 Innervation autonome du foie et des voies biliaires : schéma
- 307 Innervation autonome du pancréas : schéma

Reins et glandes surrénales

Planches 308-322

- 308 Reins *in situ* : vues antérieures
- 309 Reins *in situ* : vues postérieures
- 310 Artère et veine rénales *in situ*
- 311 Structure macroscopique du rein

- 312 Artères intra-rénales et segments rénaux
- 313 Néphron et tubule rénal collecteur : schéma
- 314 Vaisseaux sanguins du parenchyme rénal : schéma
- 315 Uretères dans l'abdomen et le pelvis
- 316 Artères des uretères et de la vessie
- 317 Fascias rénaux
- 318 Vaisseaux et nœuds lymphatiques des reins et de la vessie
- 319 Nerfs autonomes des reins, des uretères et de la vessie
- 320 Innervation autonome des reins et de la partie supérieure des uretères : schéma
- 321 Nerfs autonomes des glandes surrénales : dissection et schéma
- 322 Artères et veines des glandes surrénales *in situ*

Coupes transversales

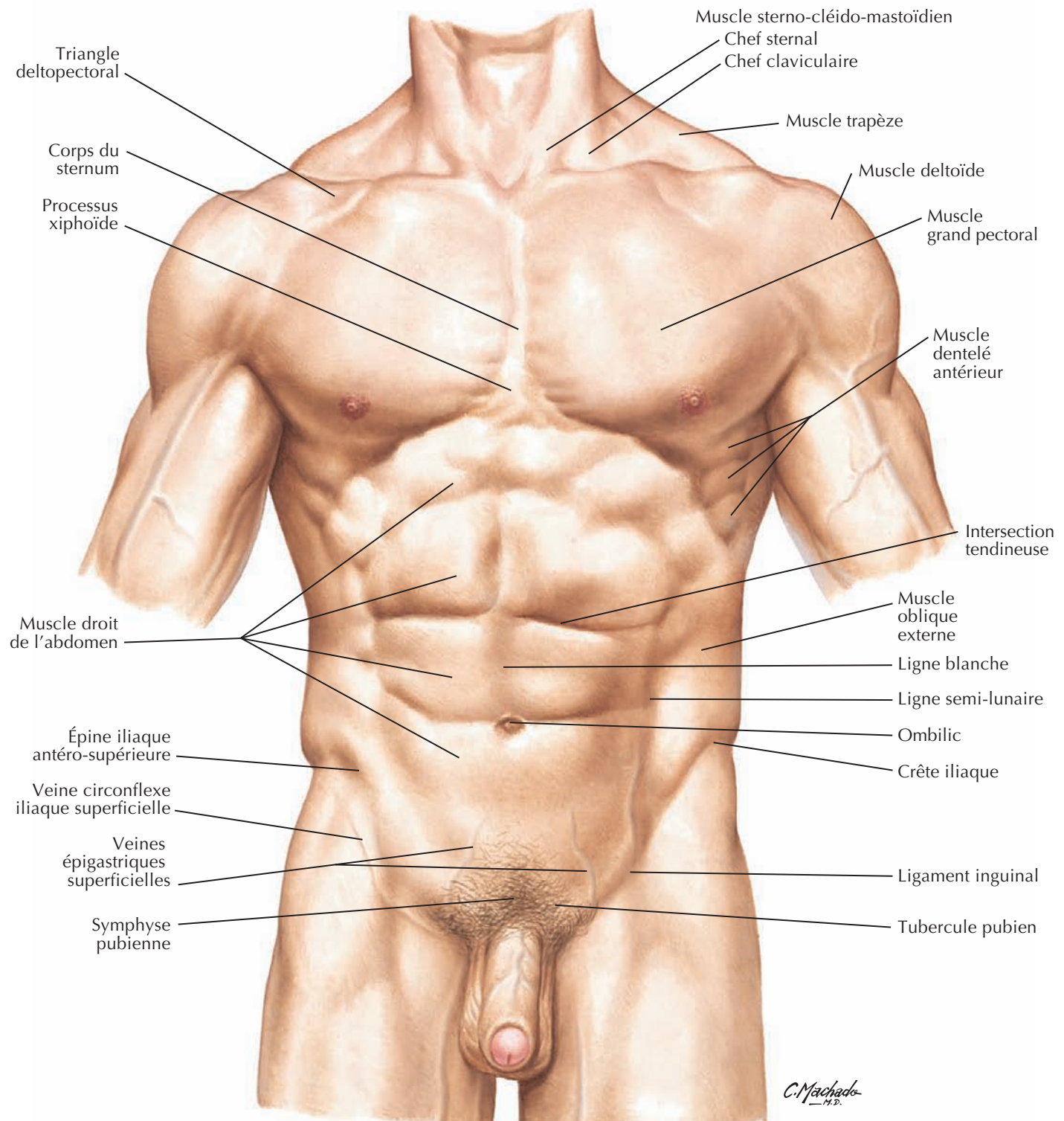
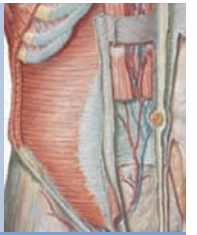Planches 323-330

- 323 Paroi et viscères de l'abdomen : coupe sagittale paramédiane
- 324 Coupes de l'abdomen : clichés axiaux TDM
- 325 Coupe transversale schématique de l'abdomen au niveau de T10
- 326 Coupe transversale schématique de l'abdomen au-dessus de T12
- 327 Coupe transversale schématique de l'abdomen au milieu de T12
- 328 Coupe transversale schématique de l'abdomen au niveau de T12-L1
- 329 Coupe transversale schématique de l'abdomen au niveau de L1-L2
- 330 Coupe transversale schématique de l'abdomen au niveau de L3, 4

This page intentionally left blank

Abdomen

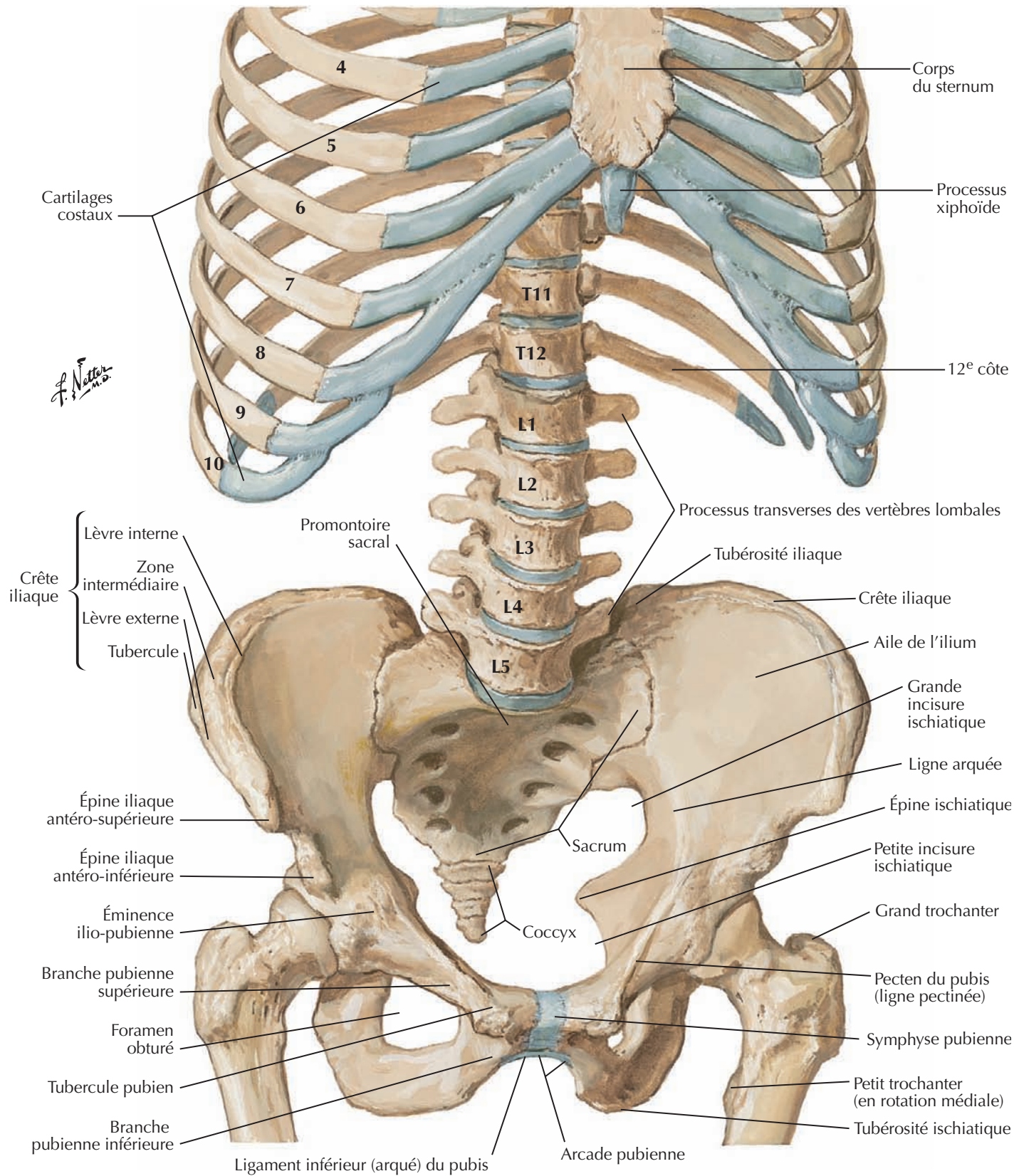
Pour les régions, voir **Planche 242**



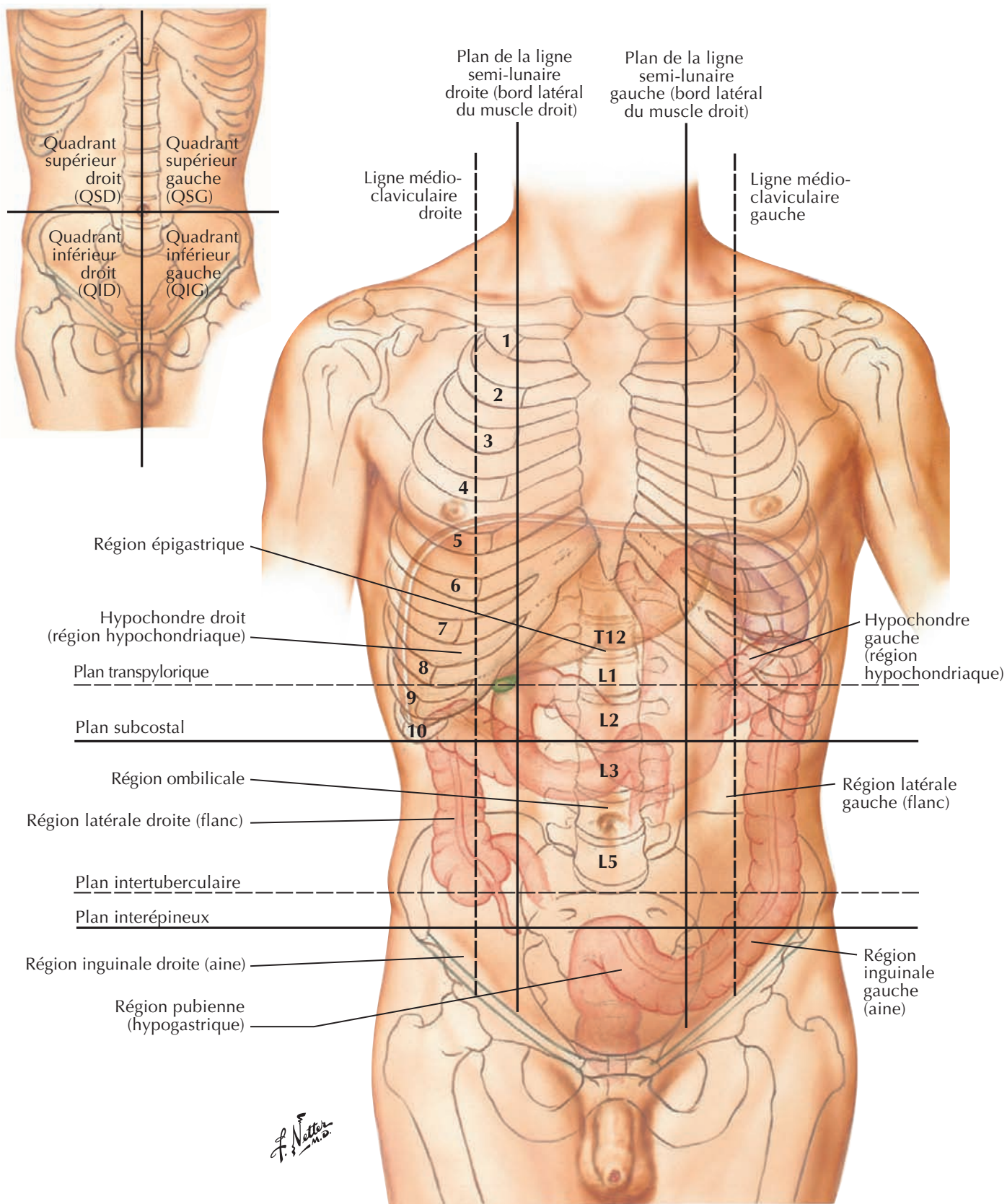
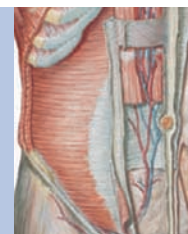4

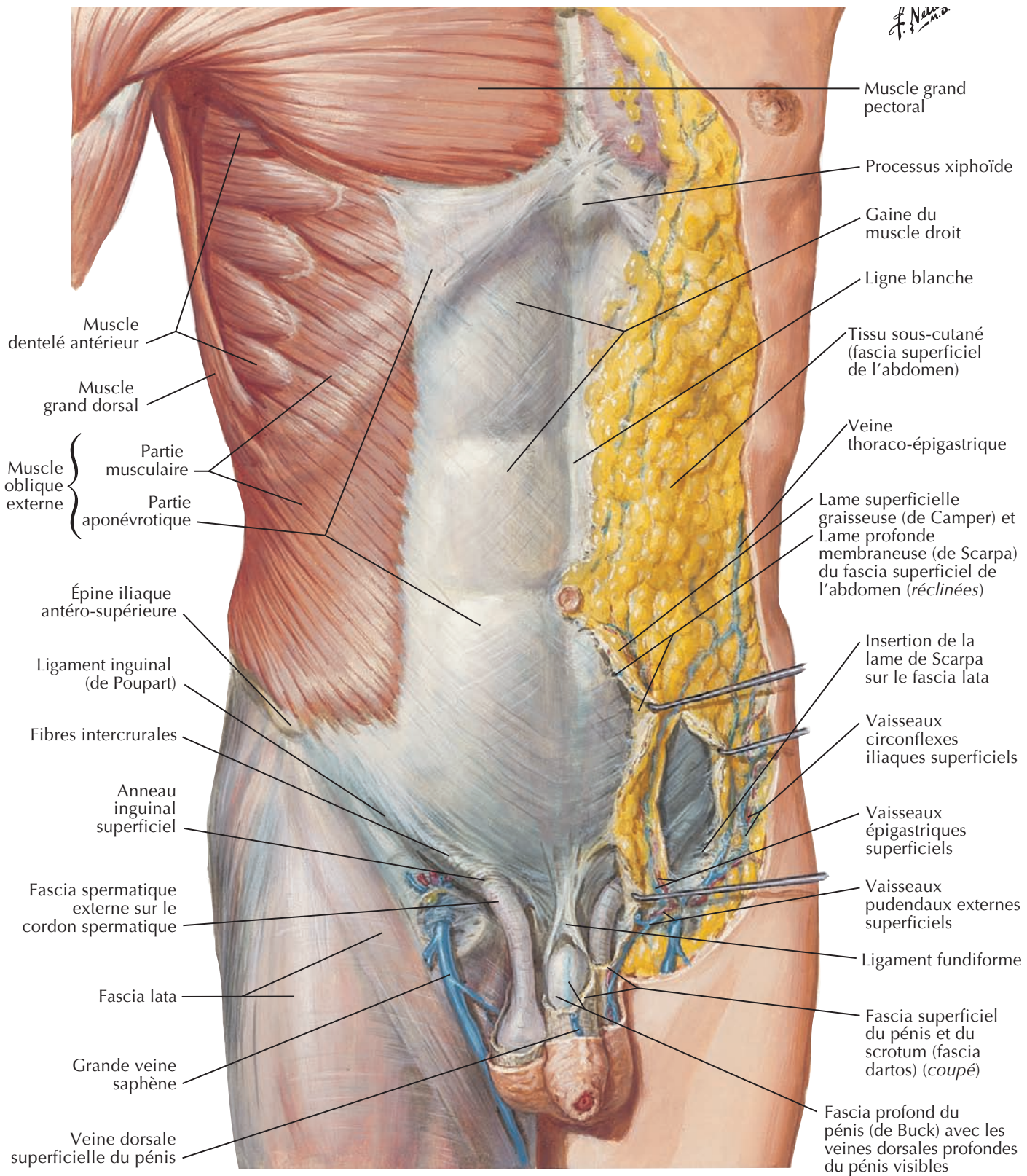
Squelette de l'abdomen

Voir aussi **Planche 179**

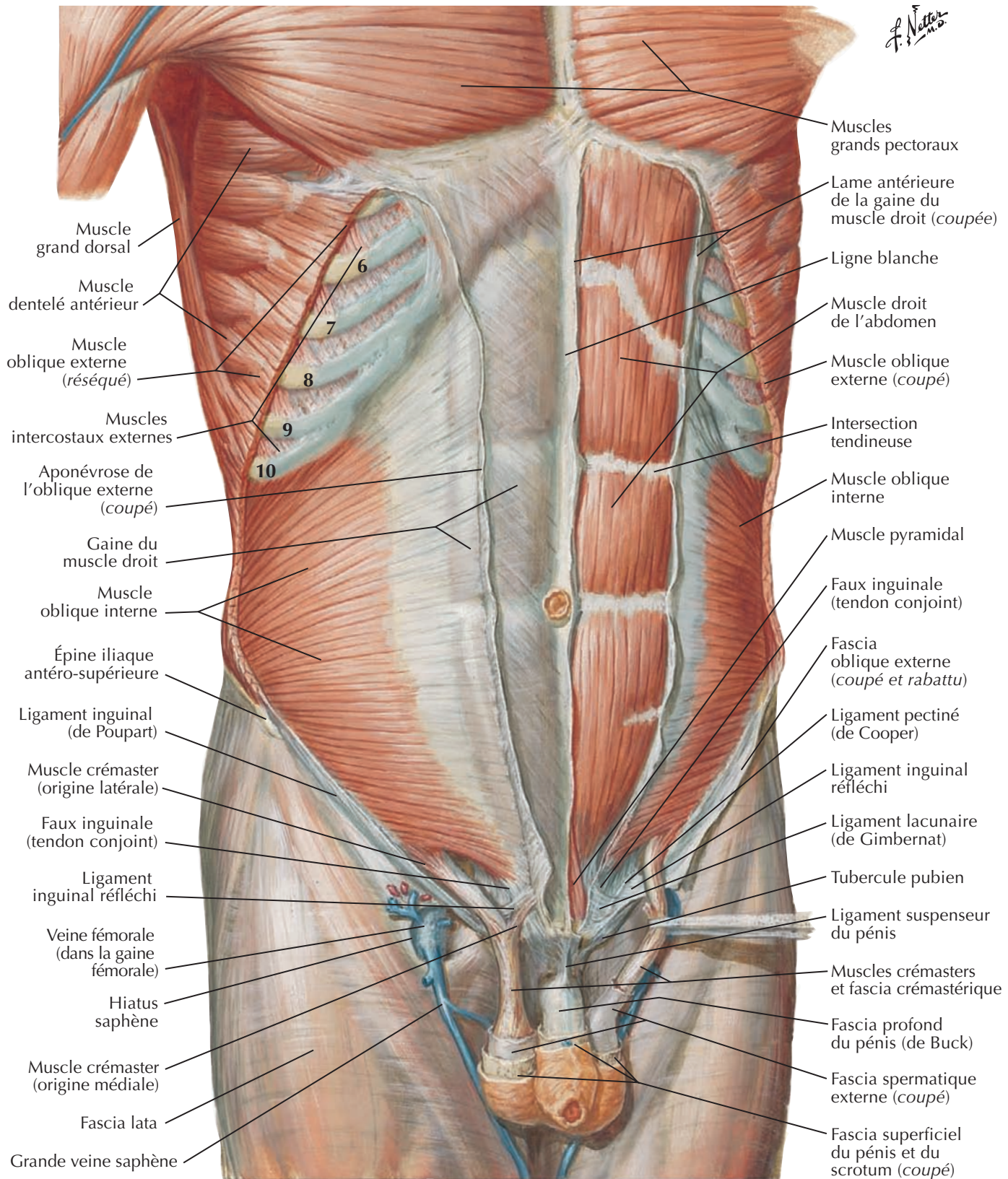
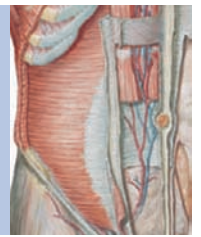


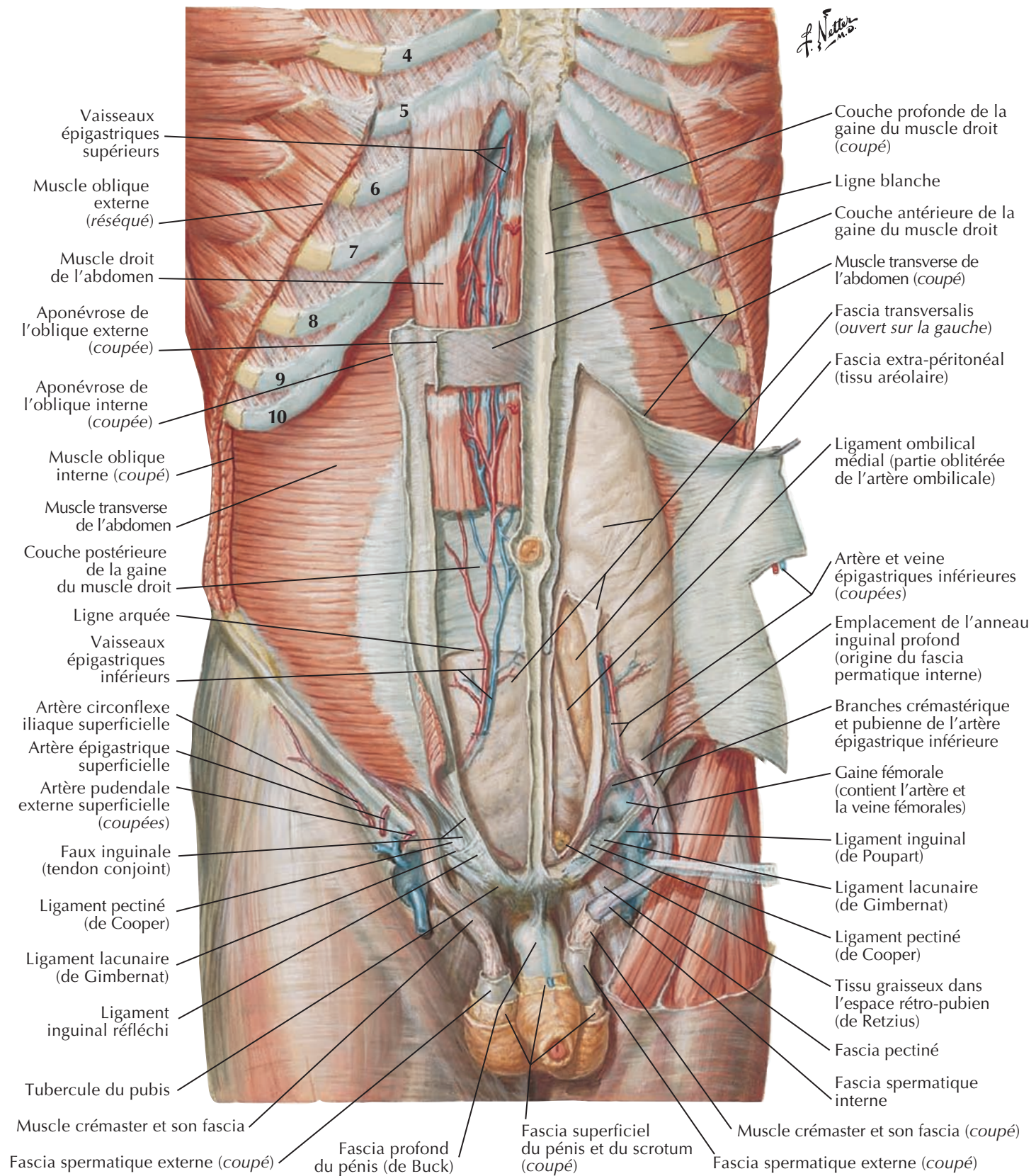
Régions et plans de l'abdomen



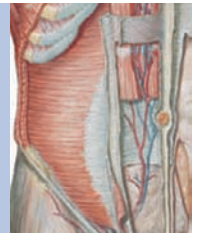


Paroi abdominale antérieure : dissection intermédiaire

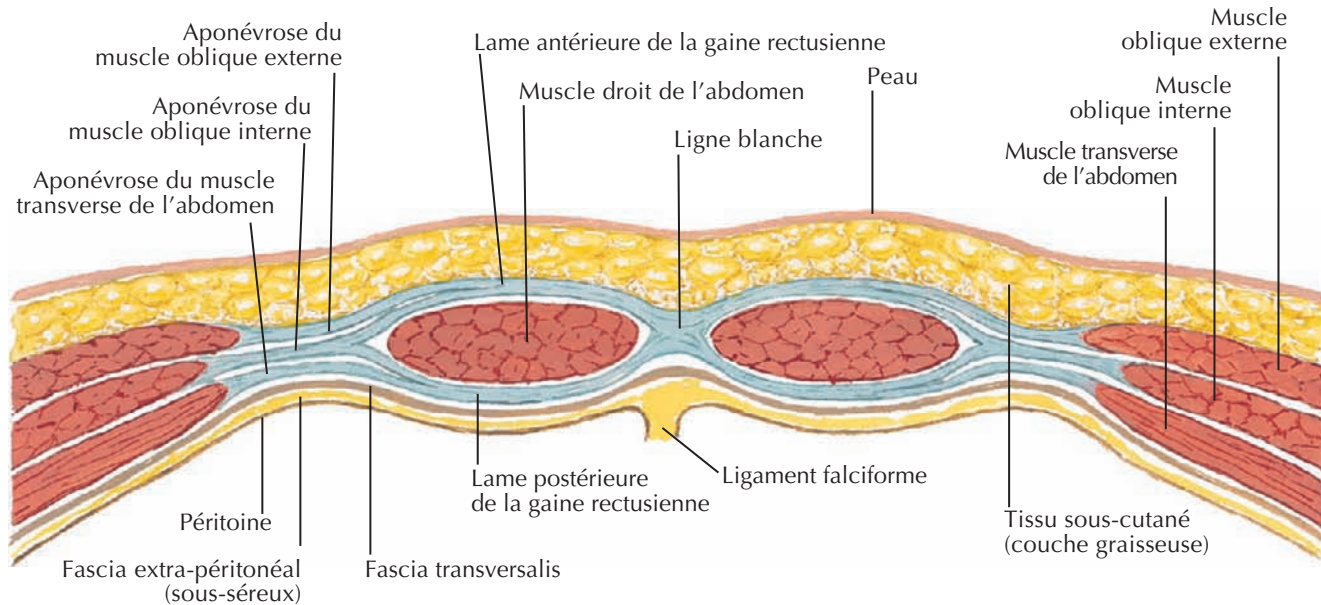




Gaine rectusienne : coupes transversales

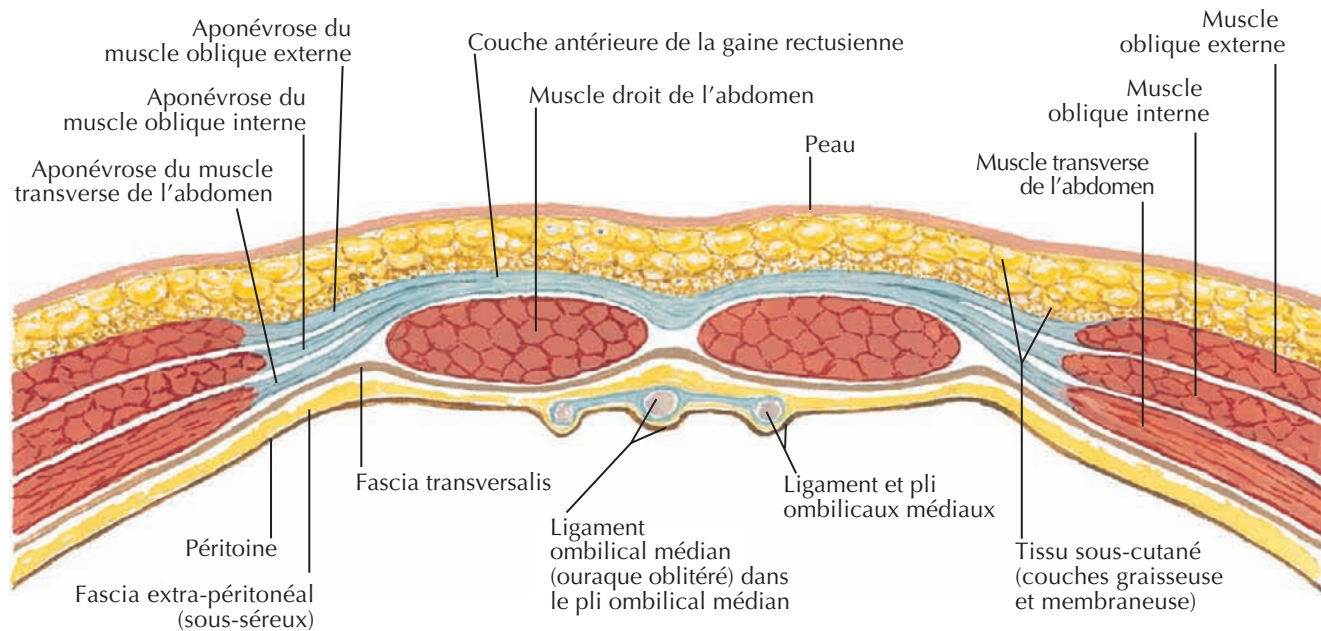


Coupe au-dessus de la ligne arquée



L'aponévrose du muscle oblique interne se dédouble pour former les lames antérieure et postérieure de la gaine rectusienne. L'aponévrose du muscle oblique externe adhère à la lame antérieure de la gaine rectusienne ; l'aponévrose du muscle transverse de l'abdomen adhère à la lame postérieure des lames antérieure et postérieure de la gaine rectusienne qui s'unissent médialement pour former la ligne blanche.

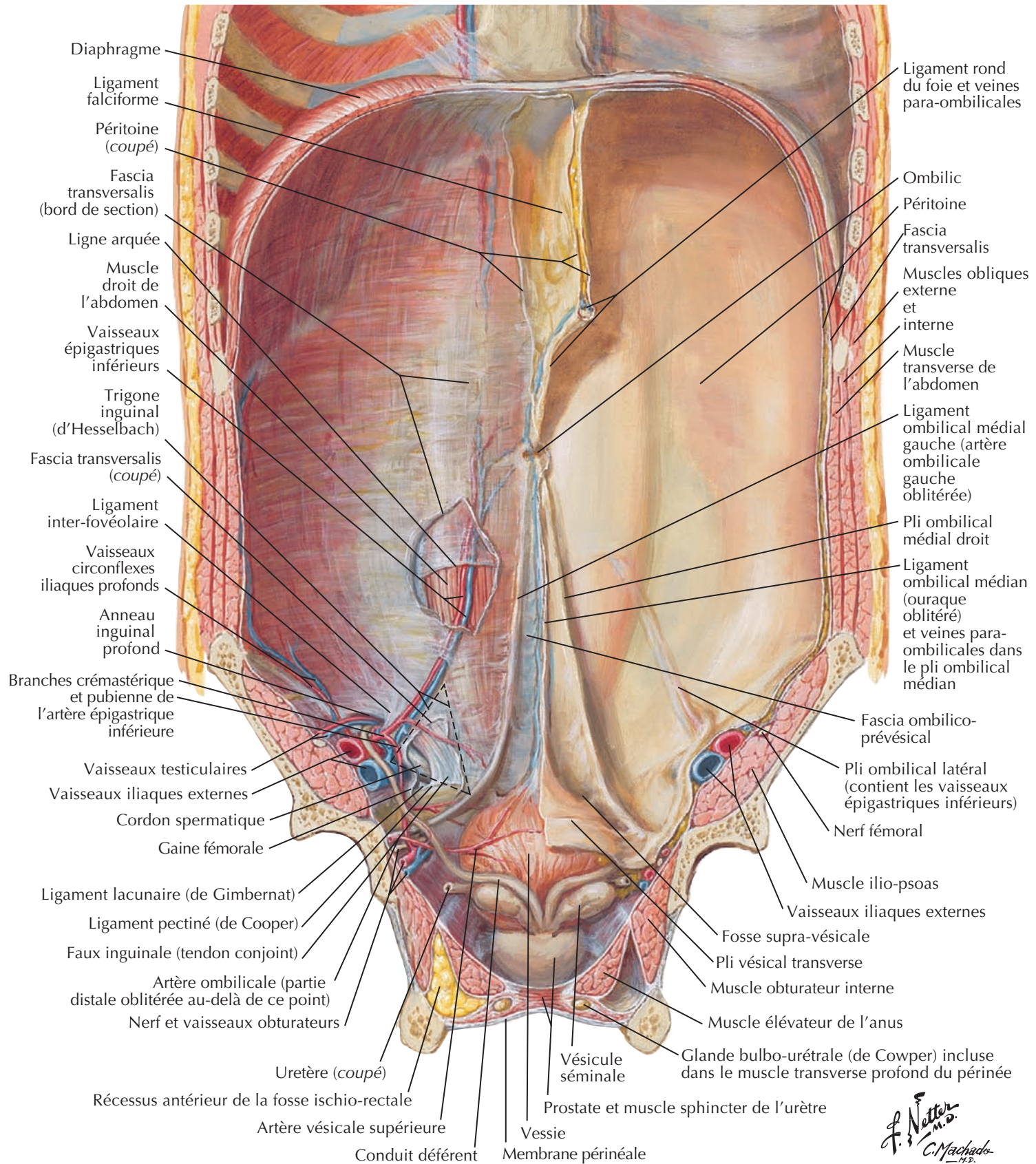
Coupe sous la ligne arquée



L'aponévrose du muscle oblique interne ne se dédouble pas à ce niveau, mais passe complètement en avant du muscle droit de l'abdomen et s'accôle ici aux aponévroses des muscles oblique externe et transverse de l'abdomen ; ainsi, la lame postérieure de la gaine rectusienne est absente sous la ligne arquée et le muscle droit de l'abdomen est recouvert du fascia transversalis.

F. Netter M.D.

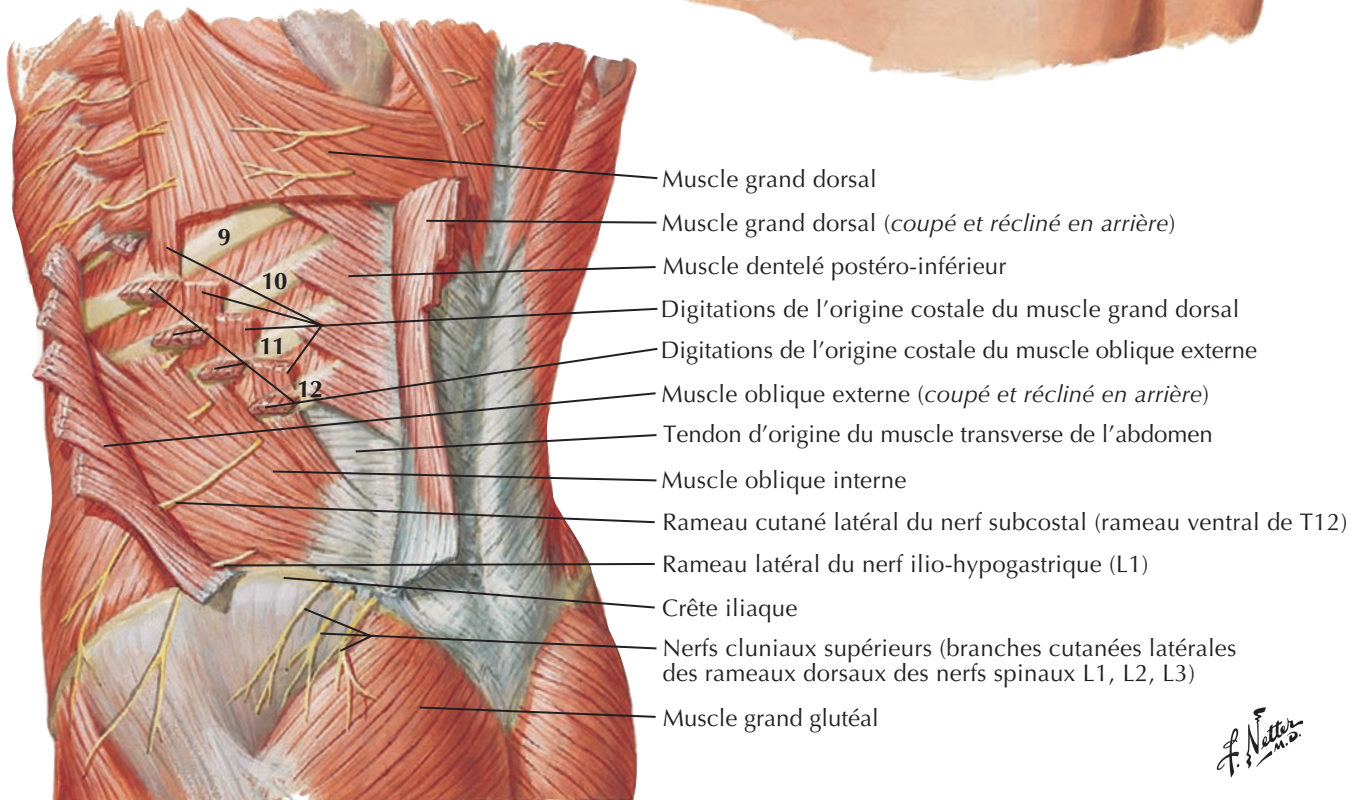
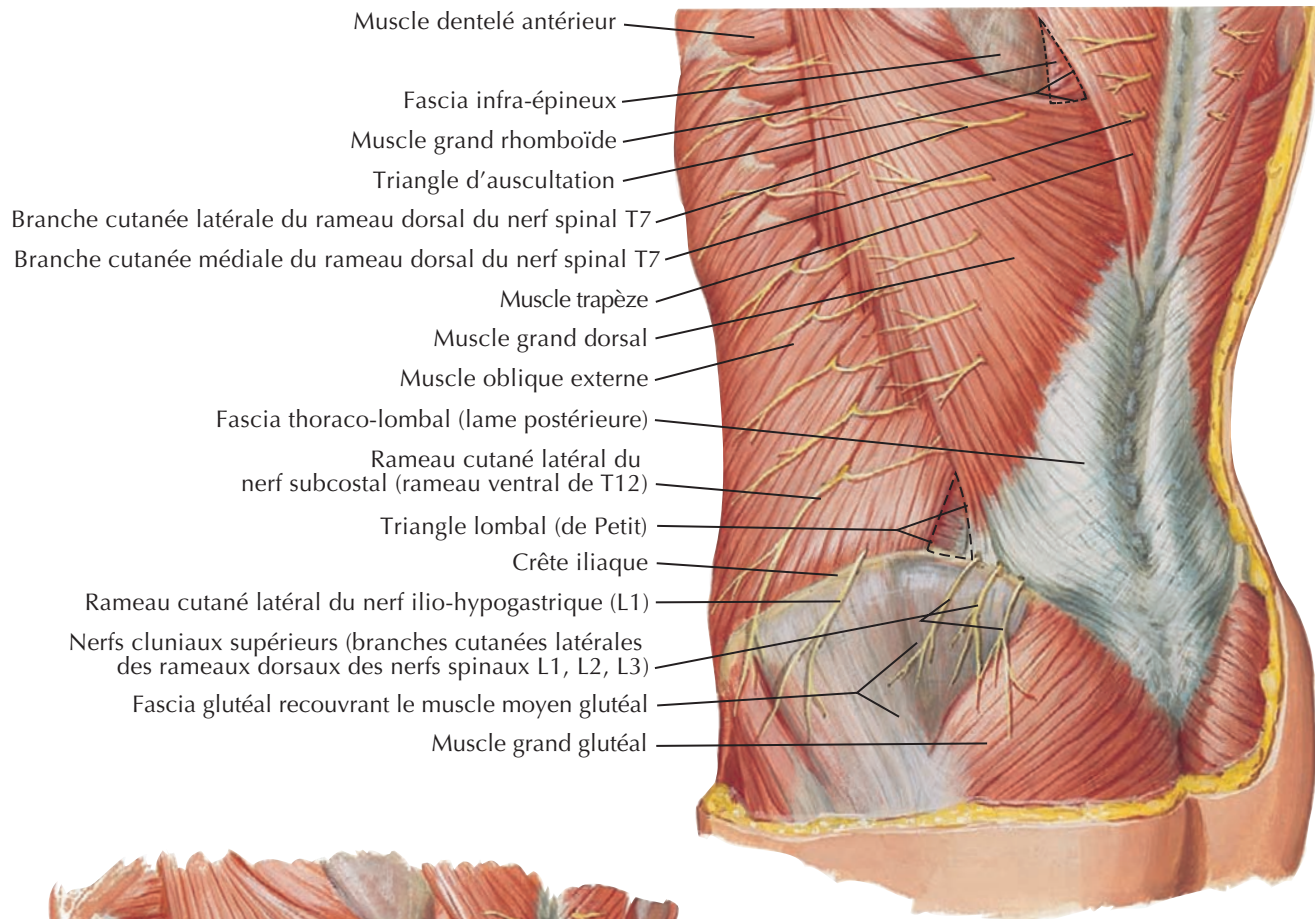
Pour les vaisseaux ombilicaux, voir **Planche 223**

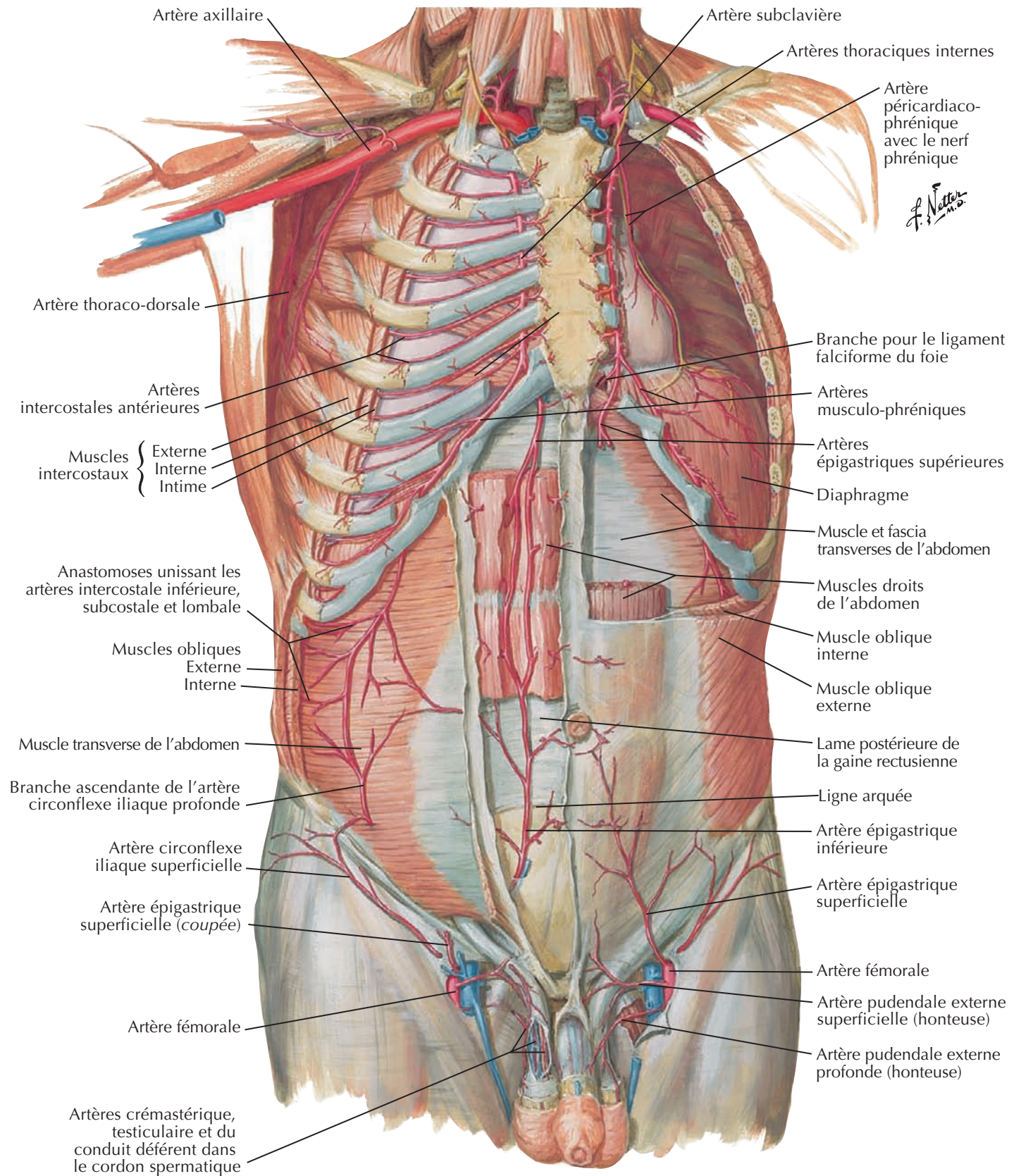


F. Netter
M.D.
C. Machado
M.D.

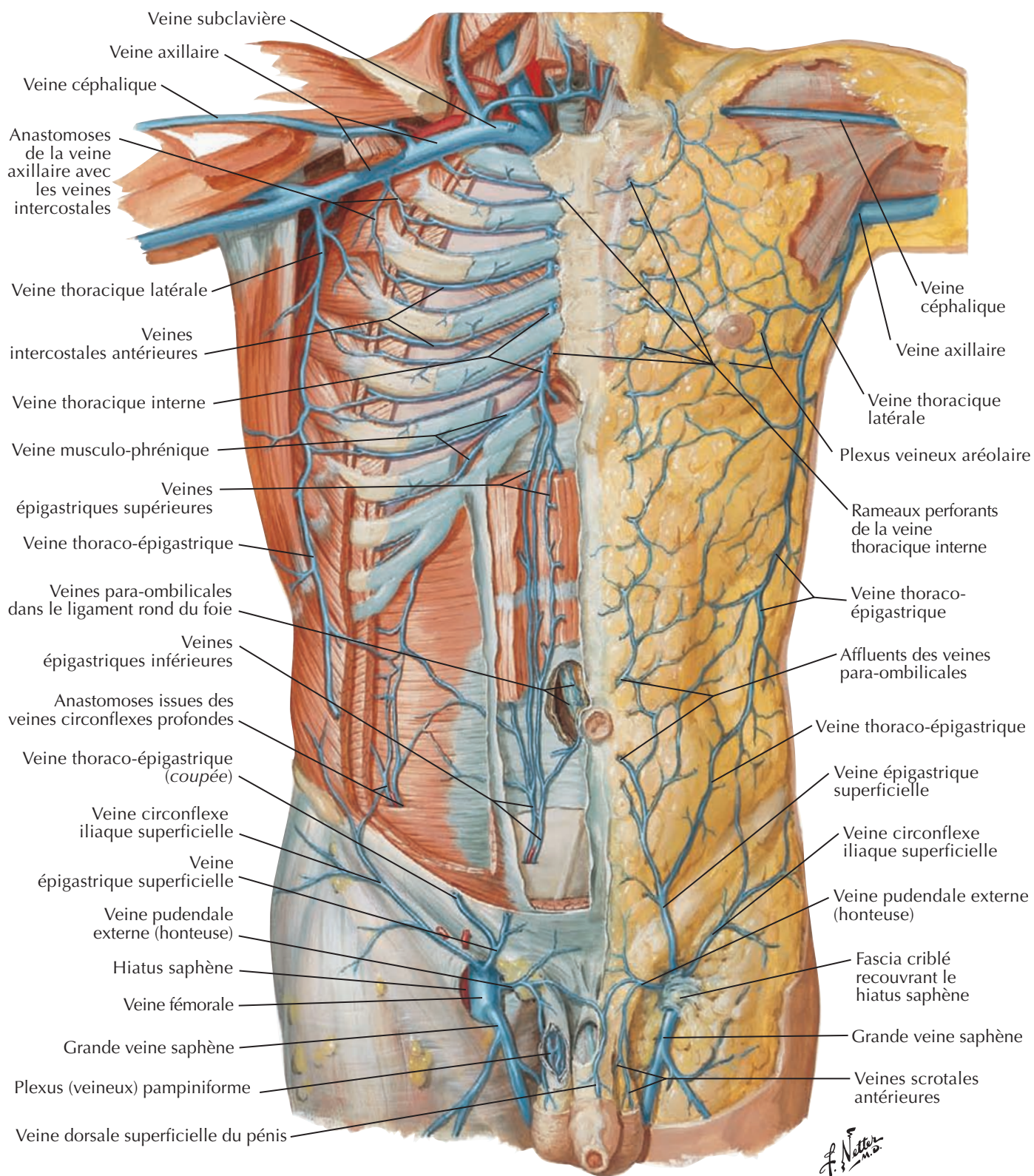
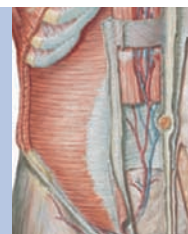Paroi abdominale postéro-latérale

Voir aussi Planches 168, 171, 173, 174, 252





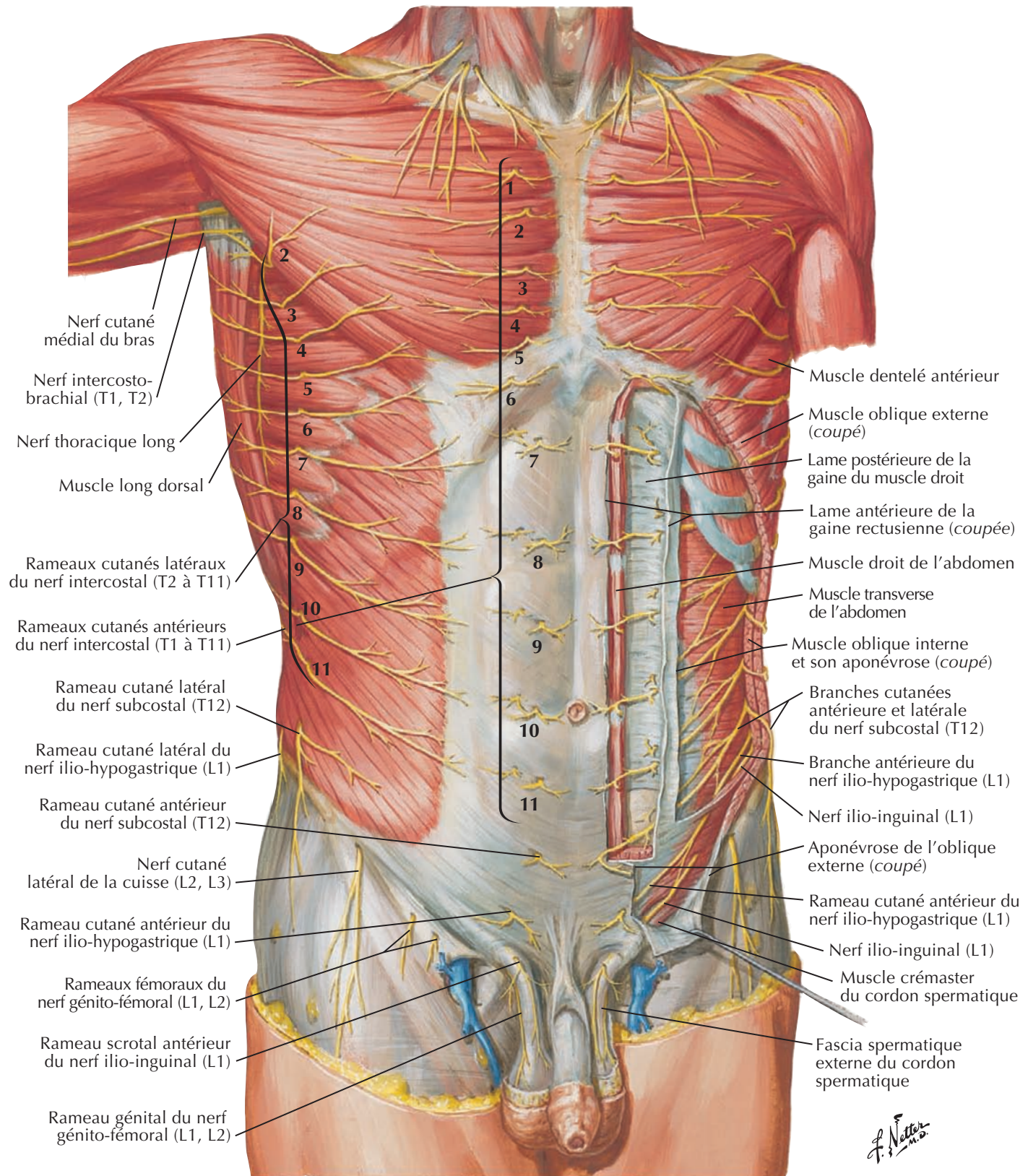
Veines de la paroi abdominale antérieure



4

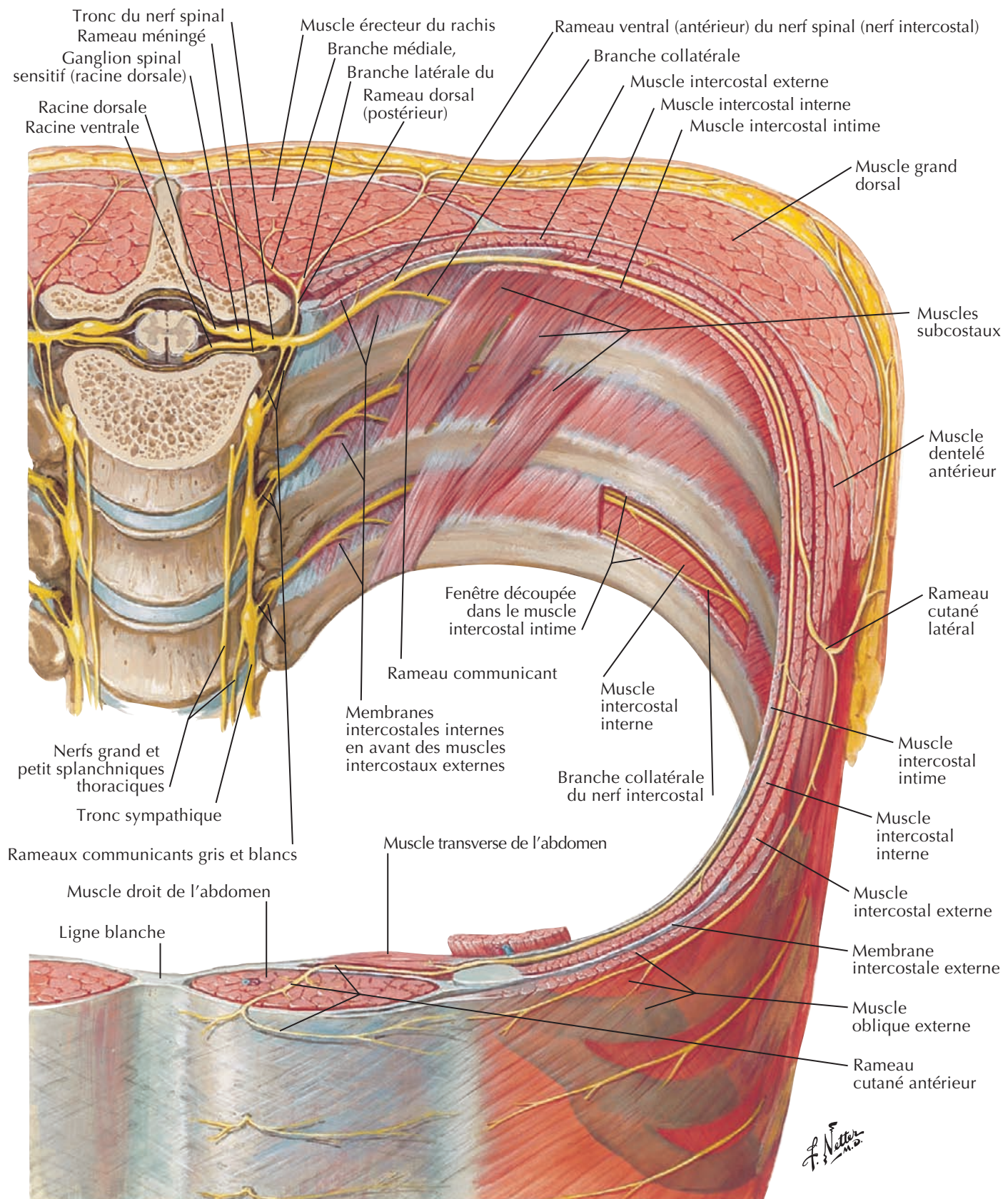
Nerfs de la paroi abdominale antérieure

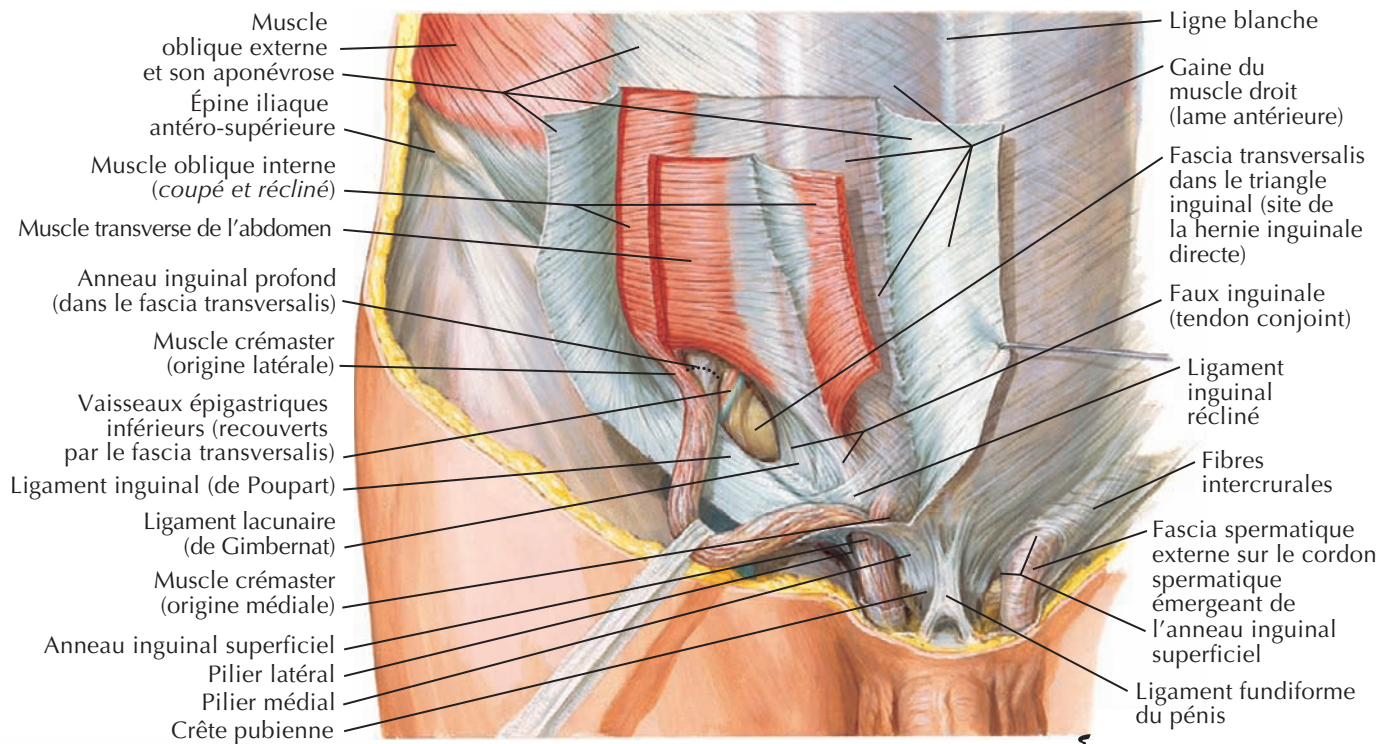
Voir aussi Planches 171, 248, 260, 486



Nerfs thoraco-abdominaux

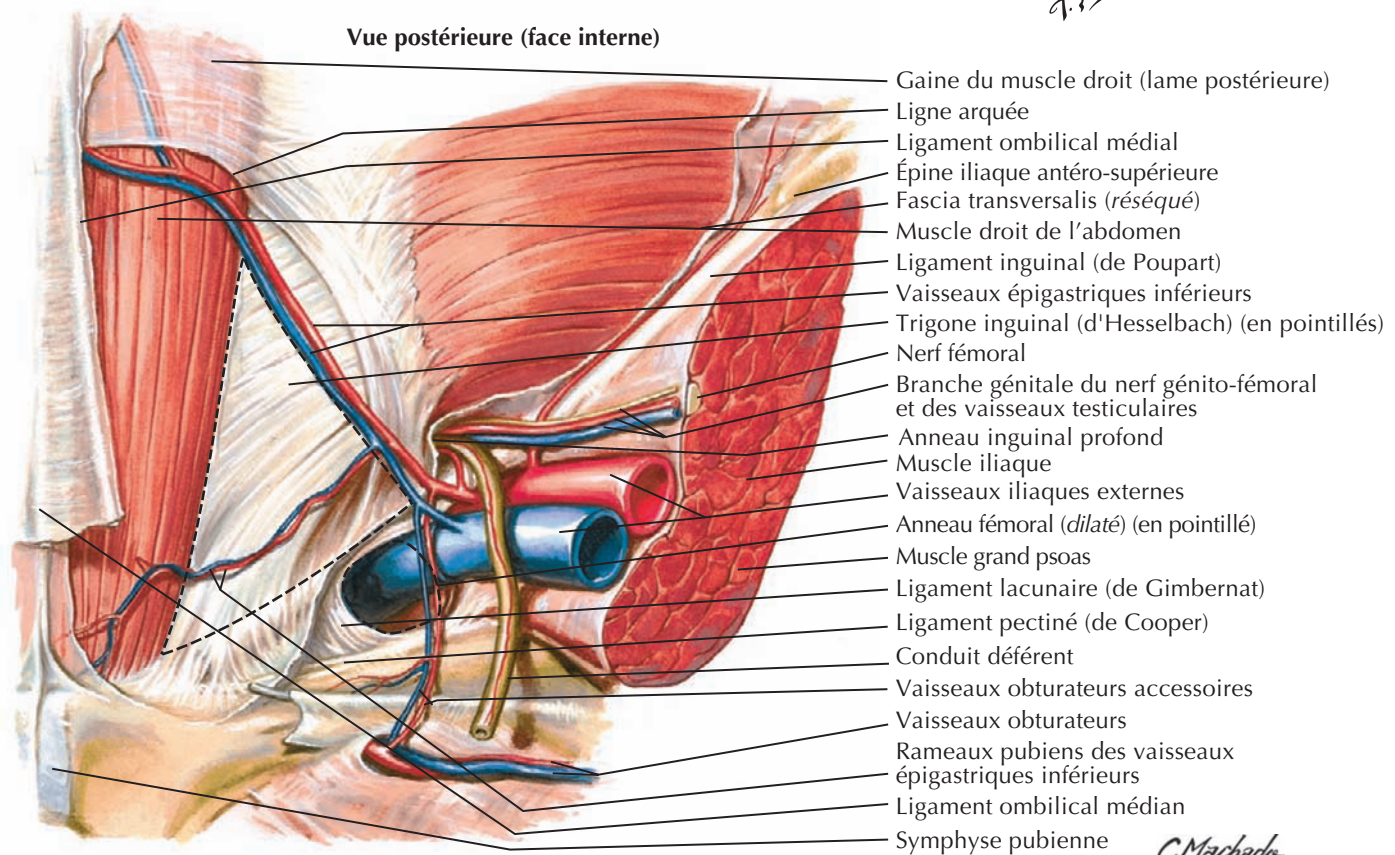
Voir aussi **Planches 174, 185**





Vue antérieure

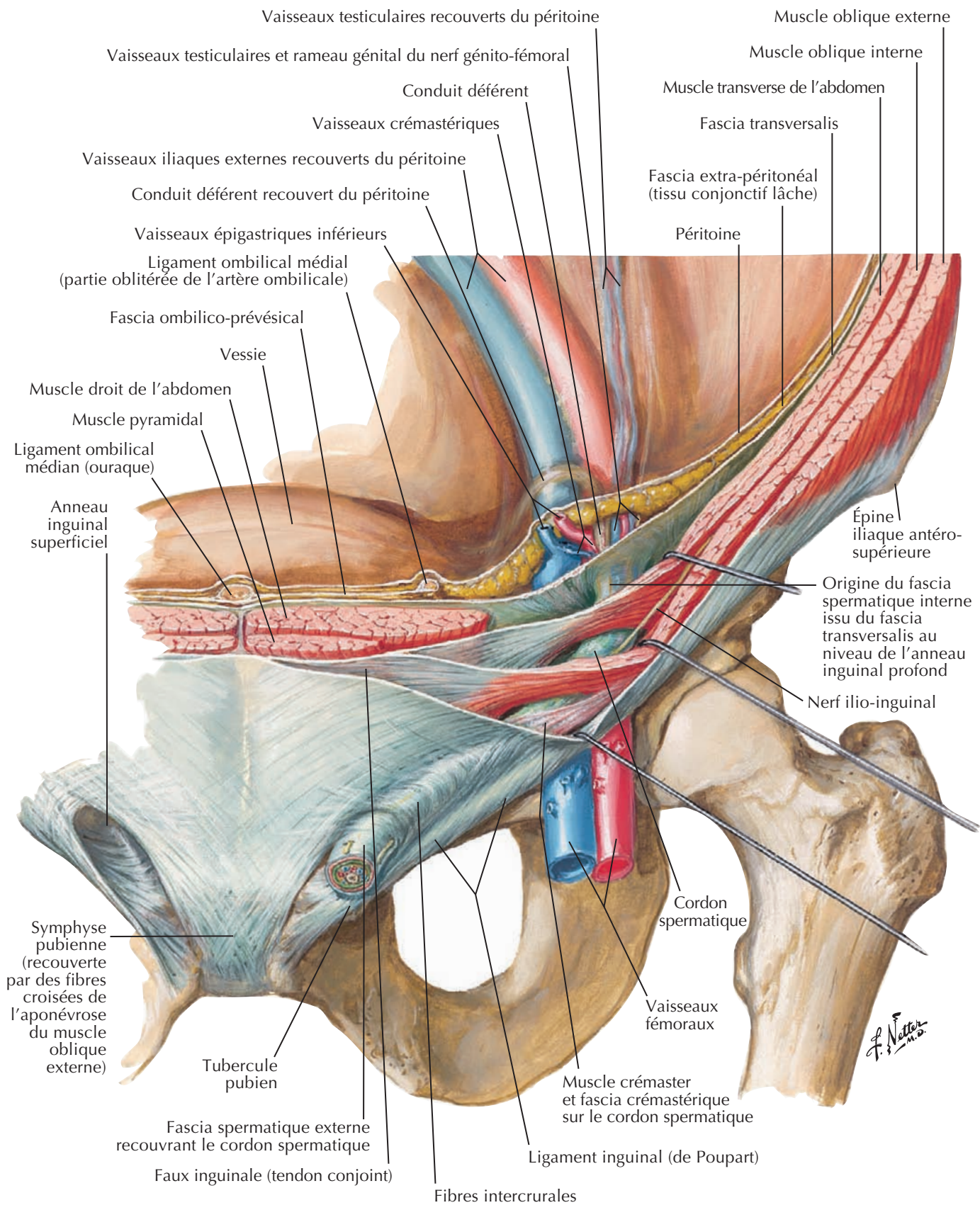
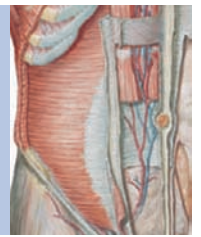
F. Netter M.D.

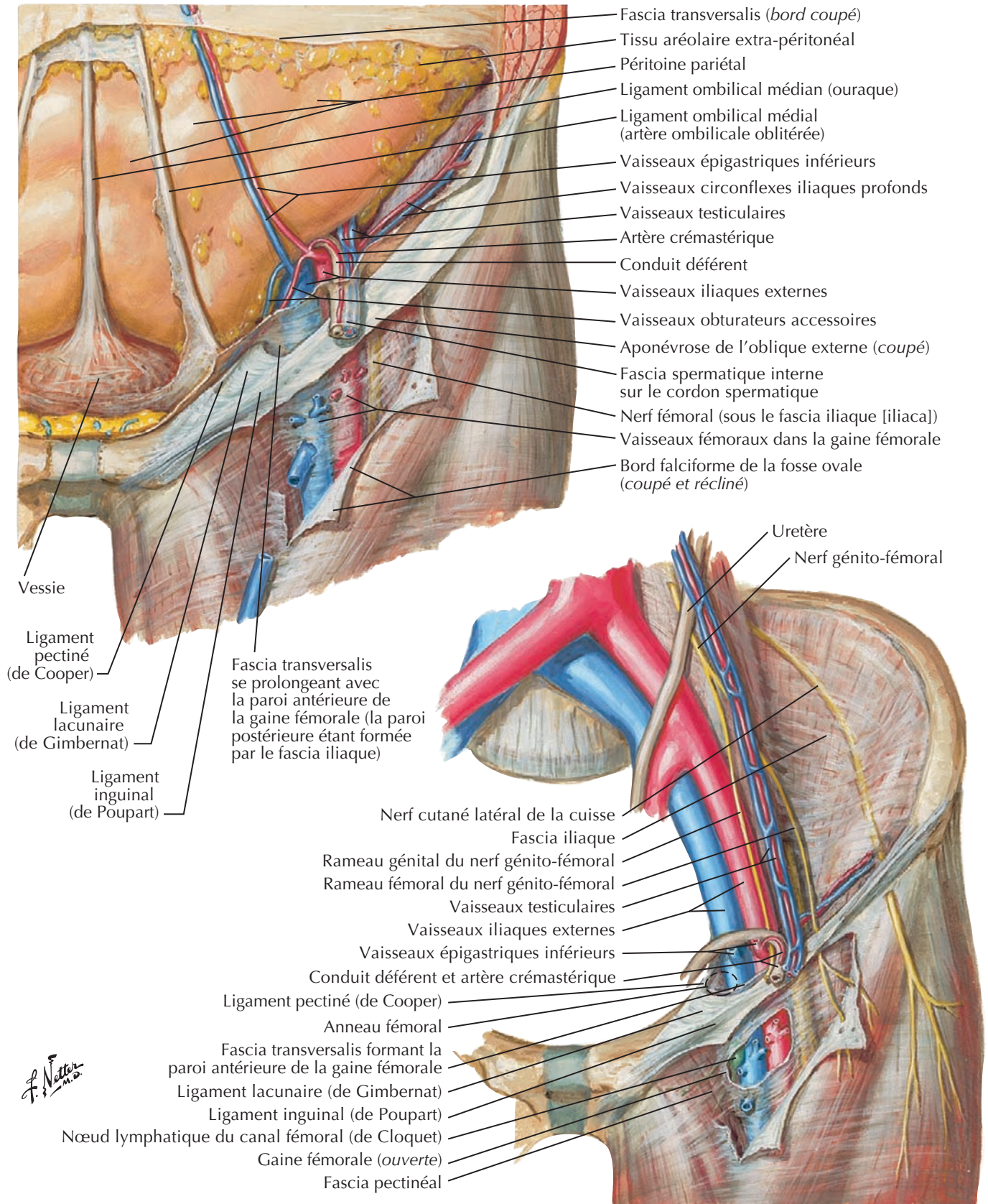


Triangle d'Hesselbach par Carlos Machado d'après Frank Netter

C. Machado M.D.

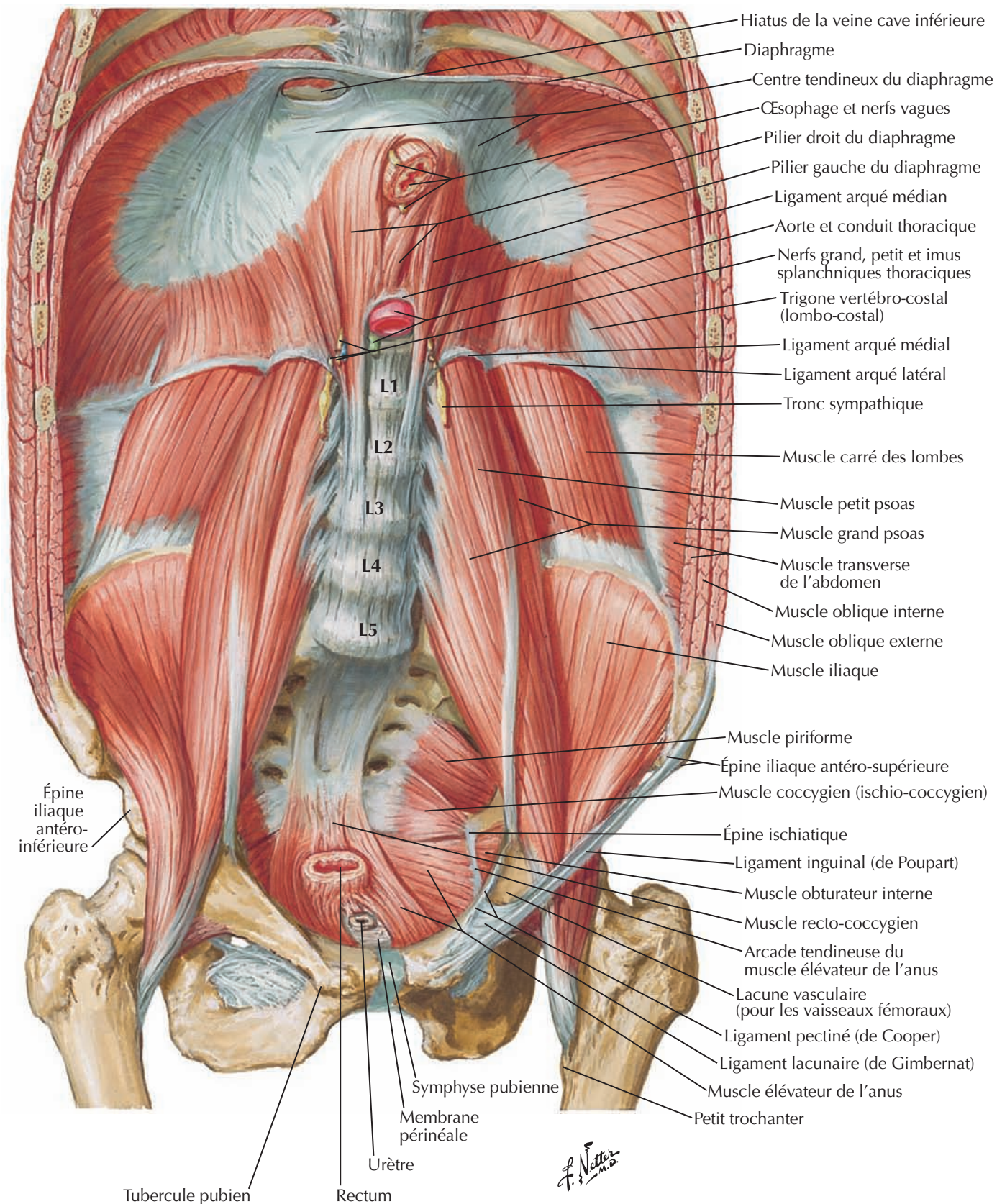
Canal inguinal et cordon spermatique

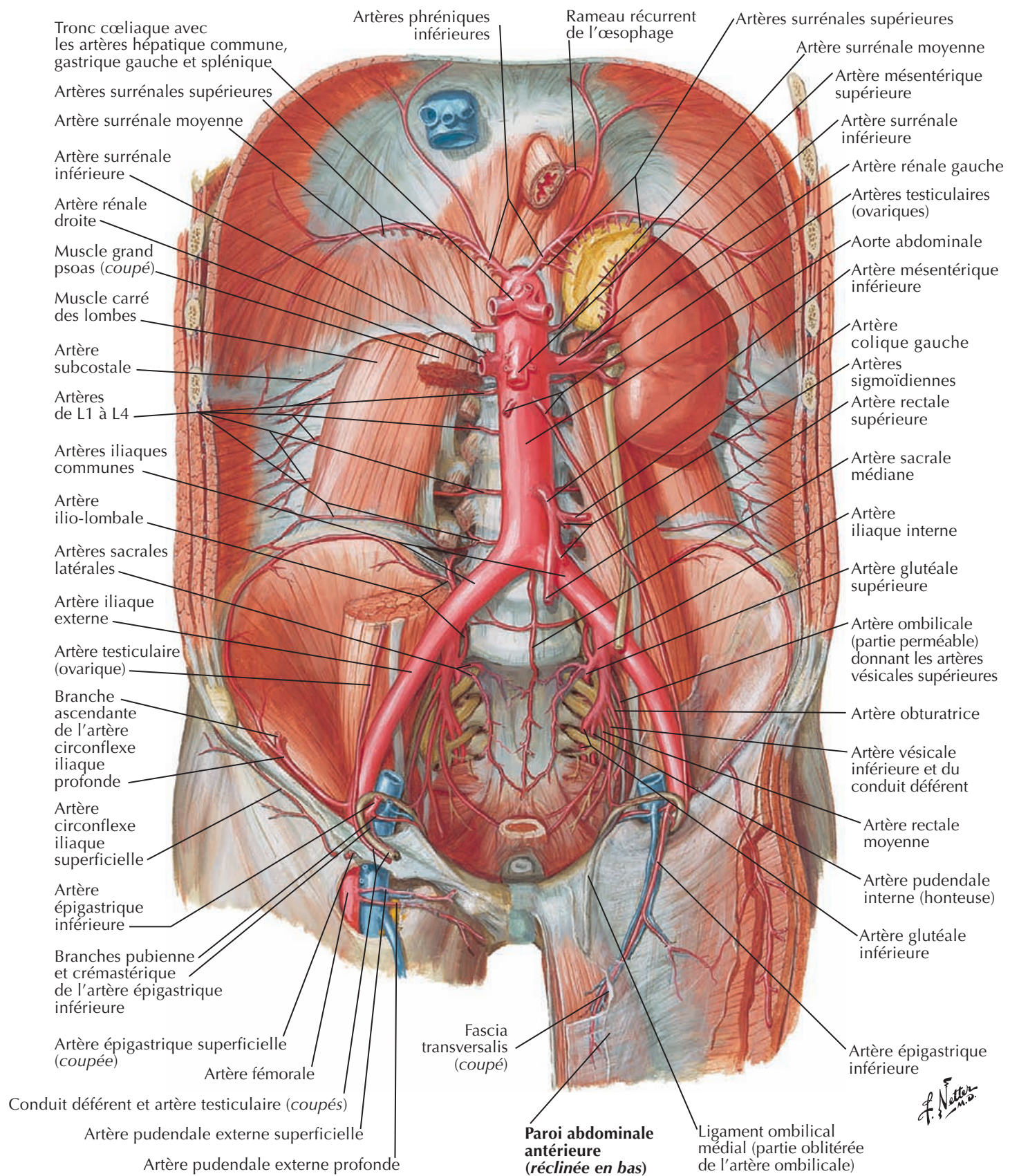




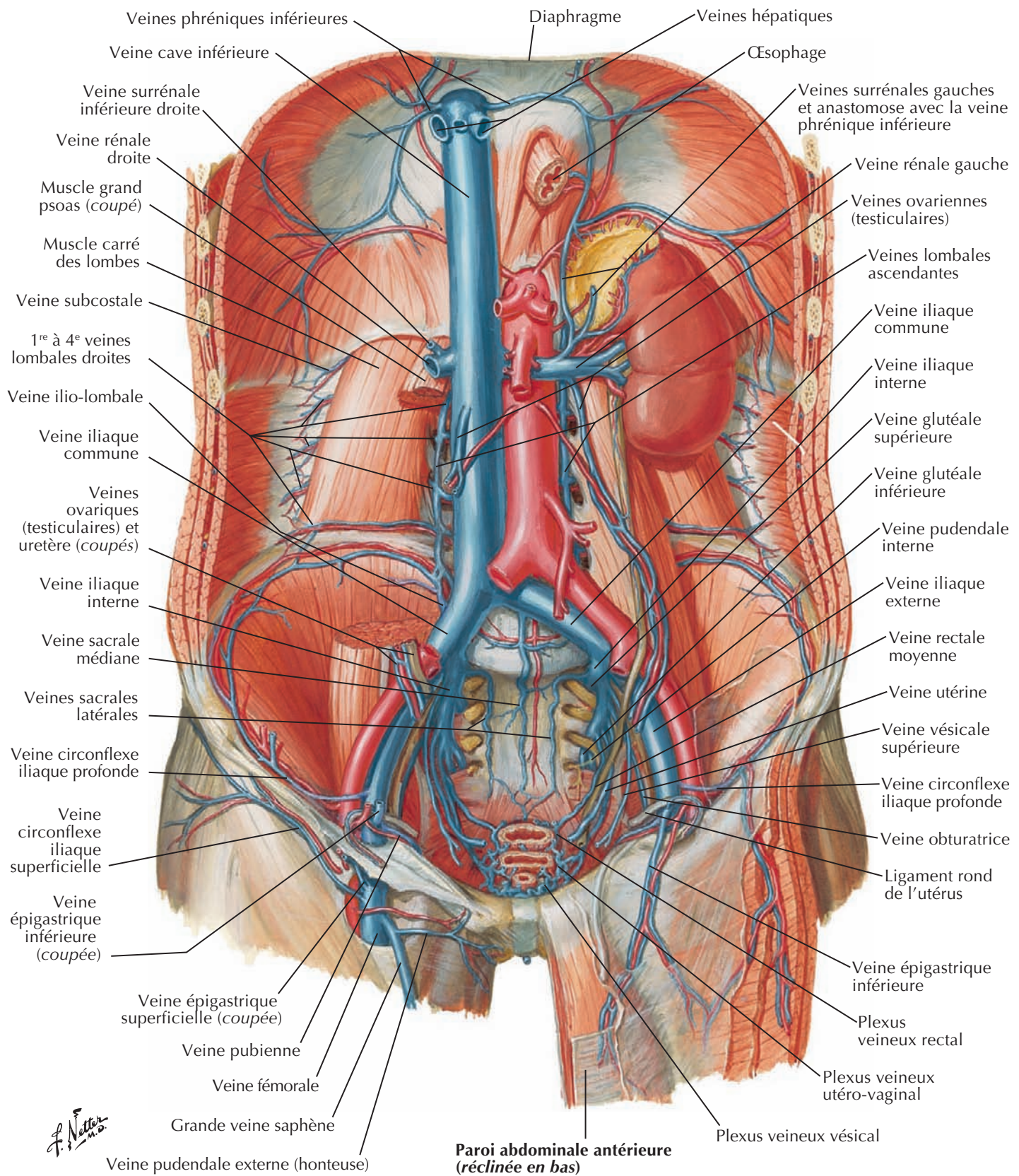
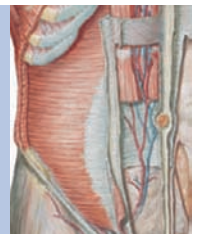
Gaine fémorale et canal inguinal

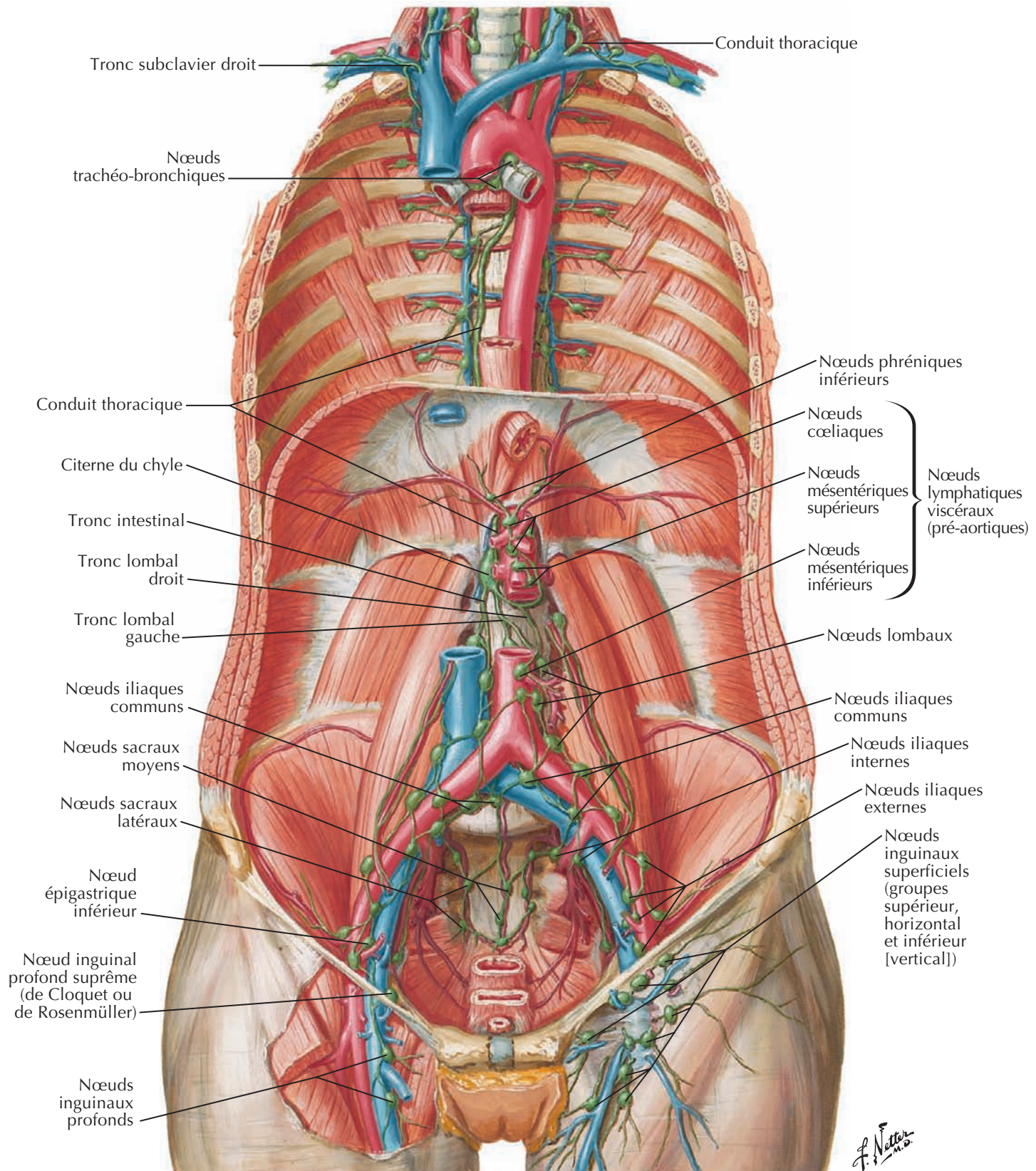
Pour le diaphragme, voir aussi **Planche 189**



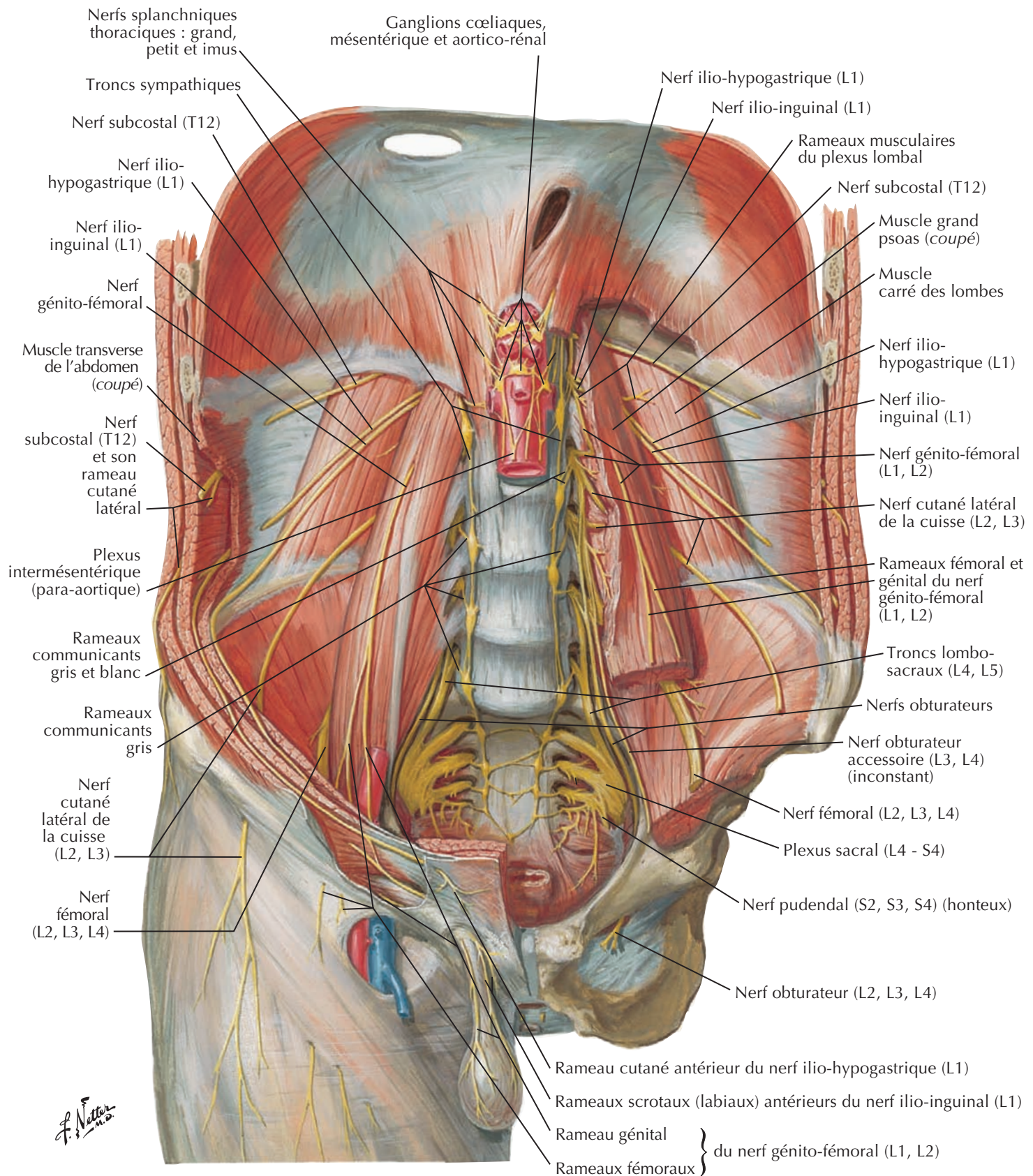
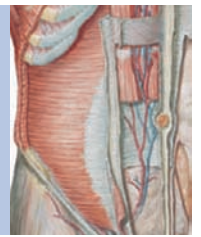


Veines de la paroi abdominale postérieure



Voir aussi **Planche 387**

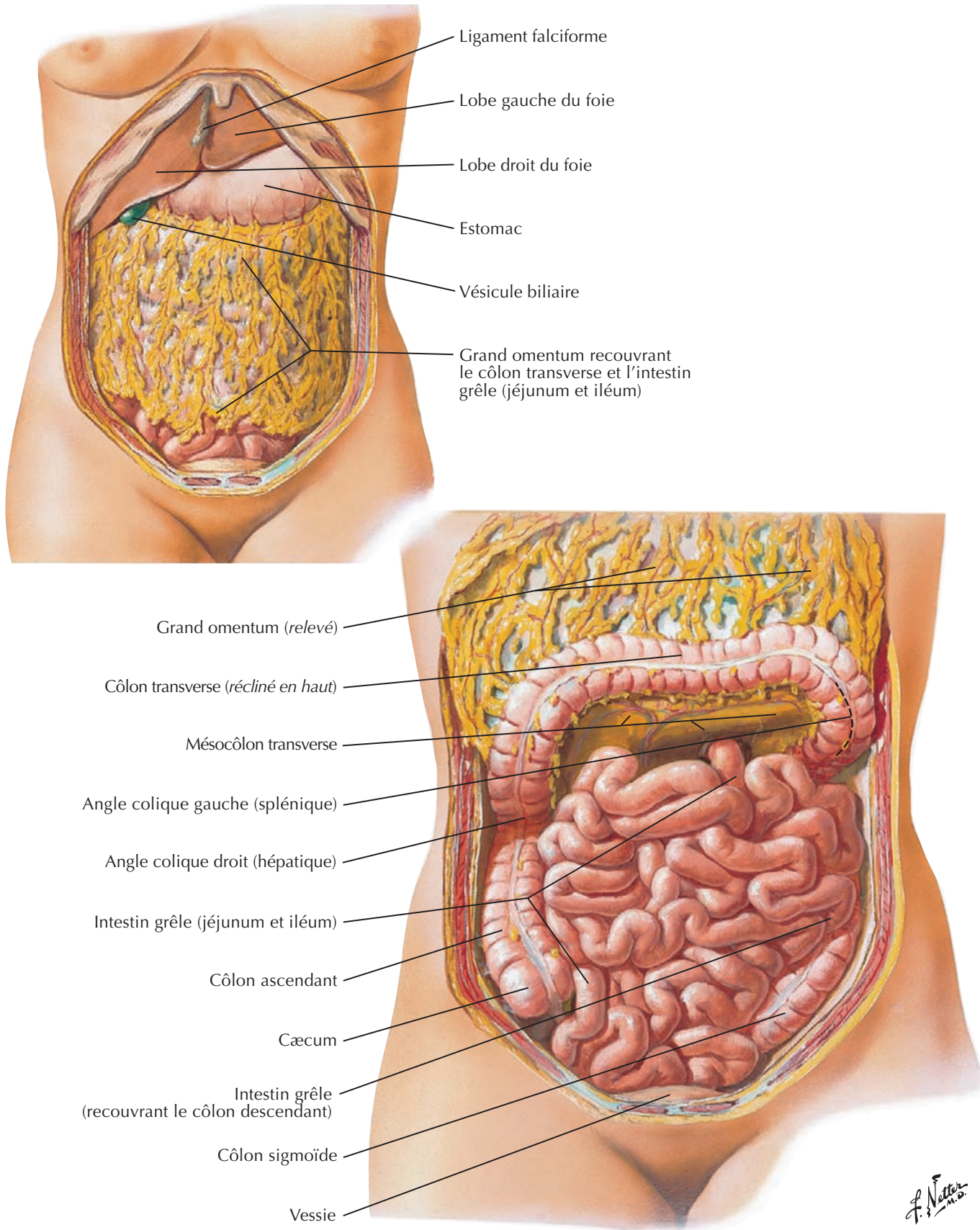
Nerfs de la paroi abdominale postérieure



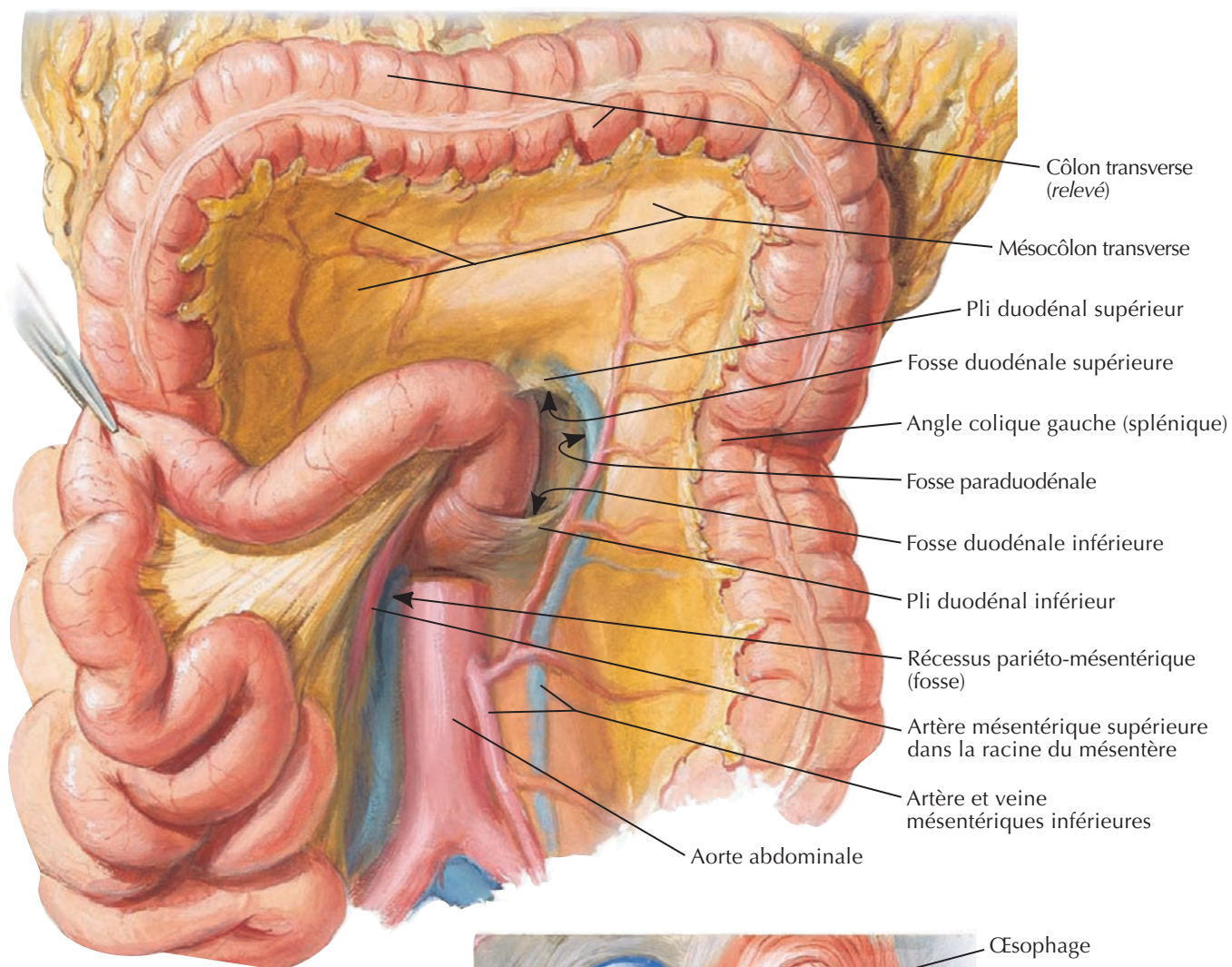
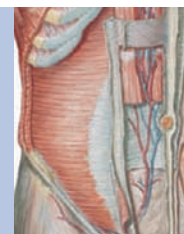4

Grand omentum et viscères abdominaux

Voir aussi Planches 267, 323, 330

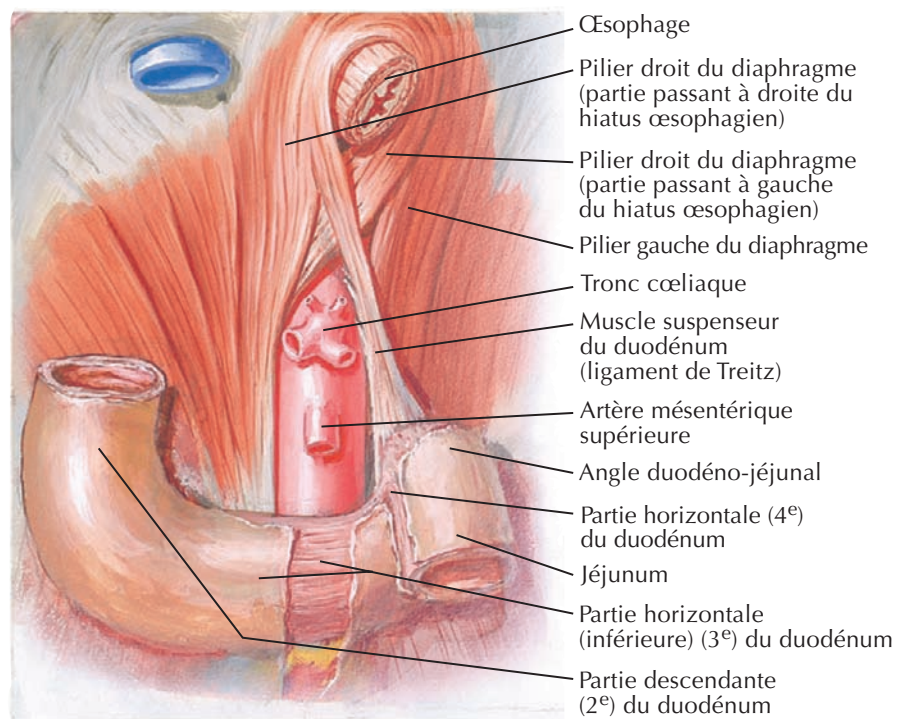


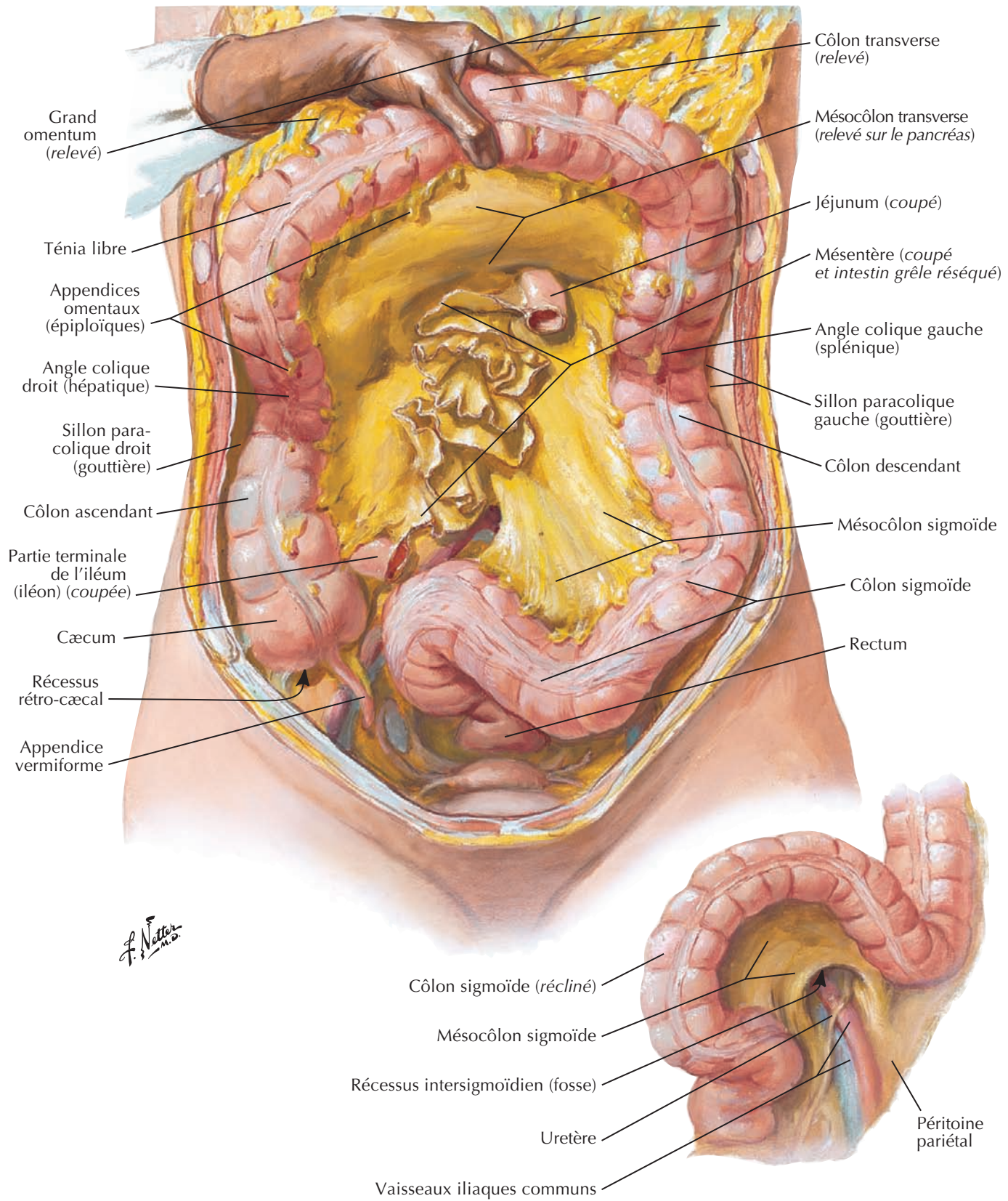
Rapports mésentériques des intestins



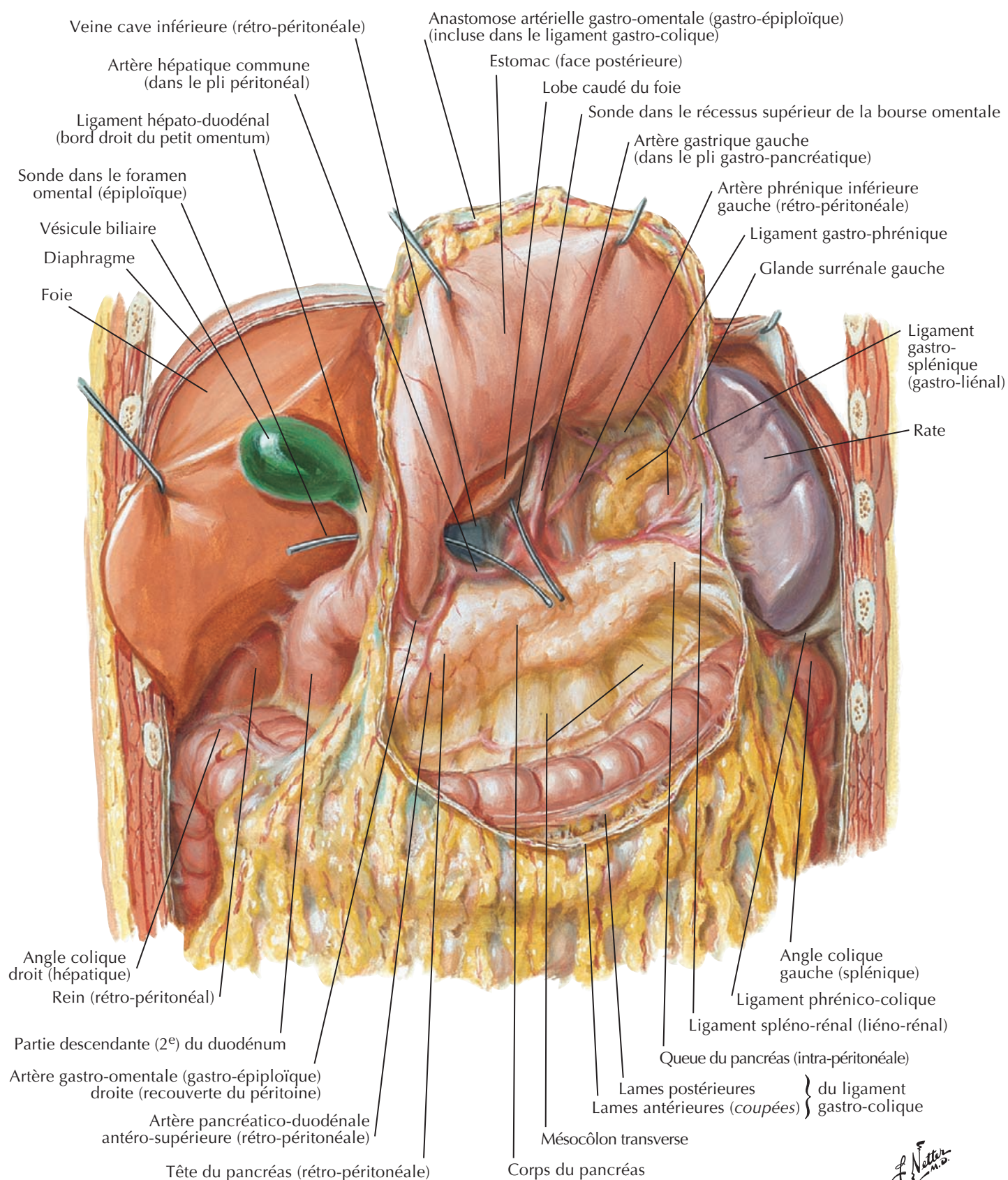
Muscle suspenseur du duodénum (ligament de Treitz)

F. Netter M.D.





Bourse omentale : estomac récliné

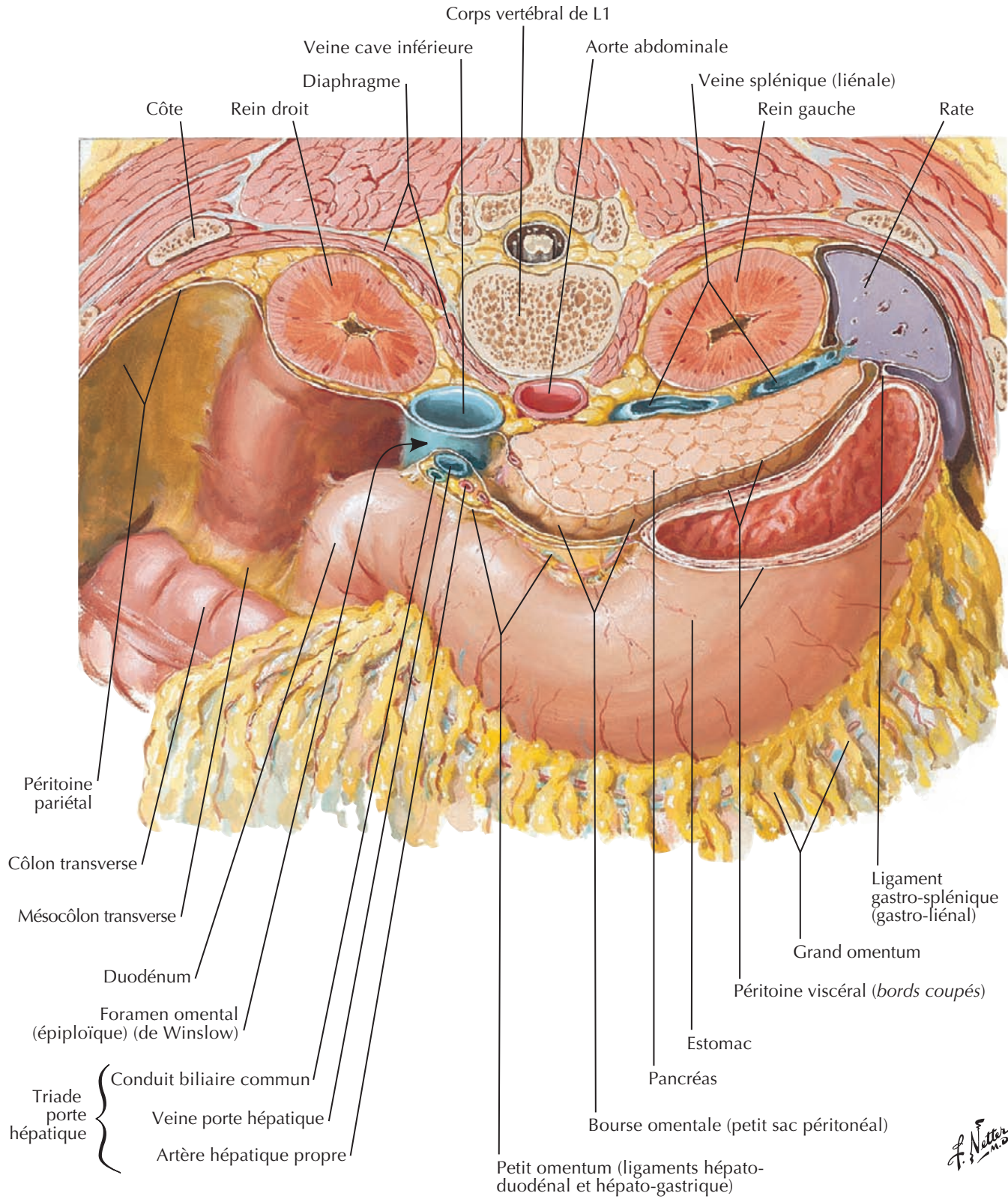


F. Netter M.D.

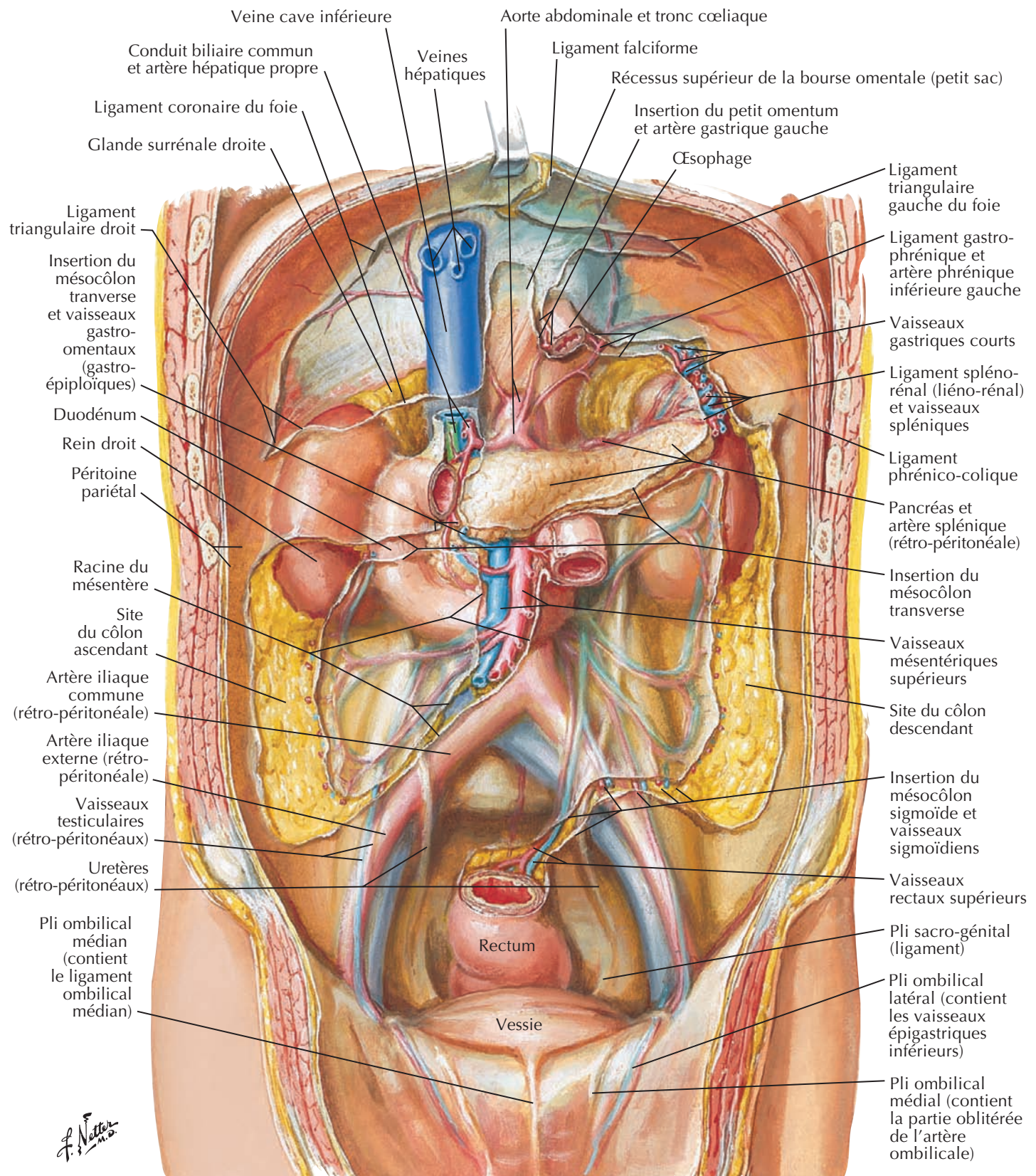
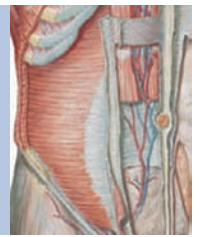
4

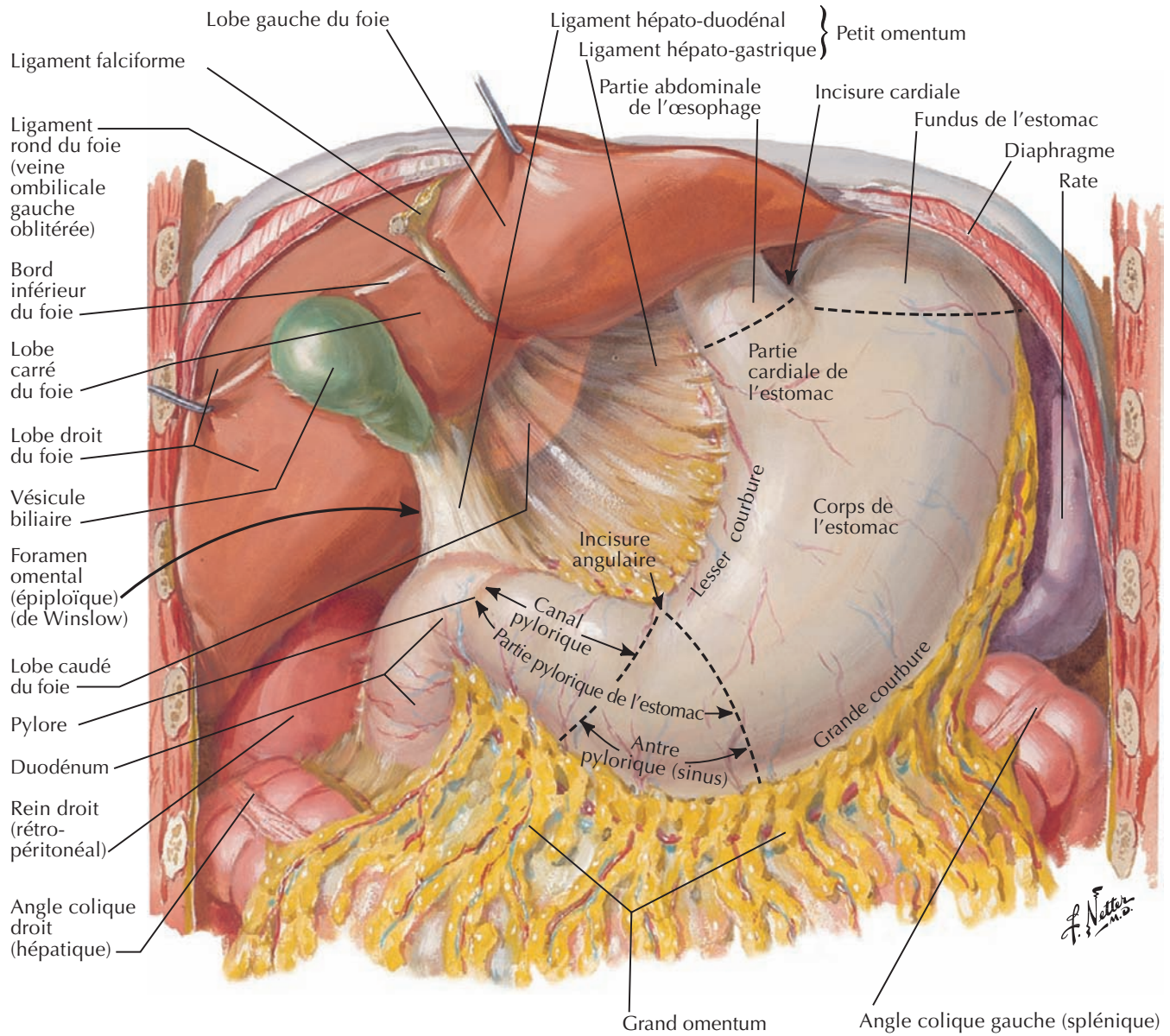
Bourse omentale : coupe transversale

Voir aussi **Planche 326**



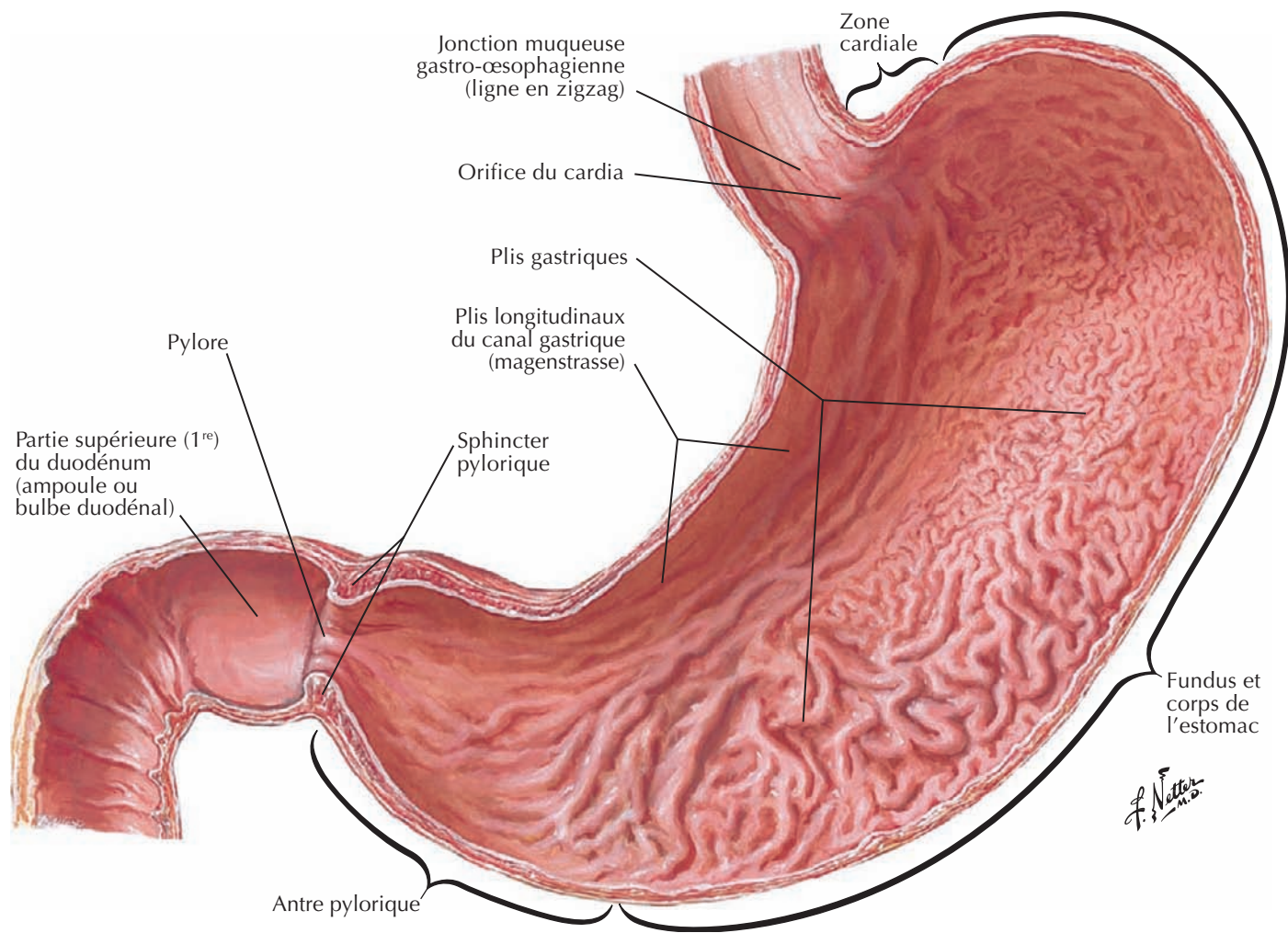
Péritoine de la paroi abdominale postérieure

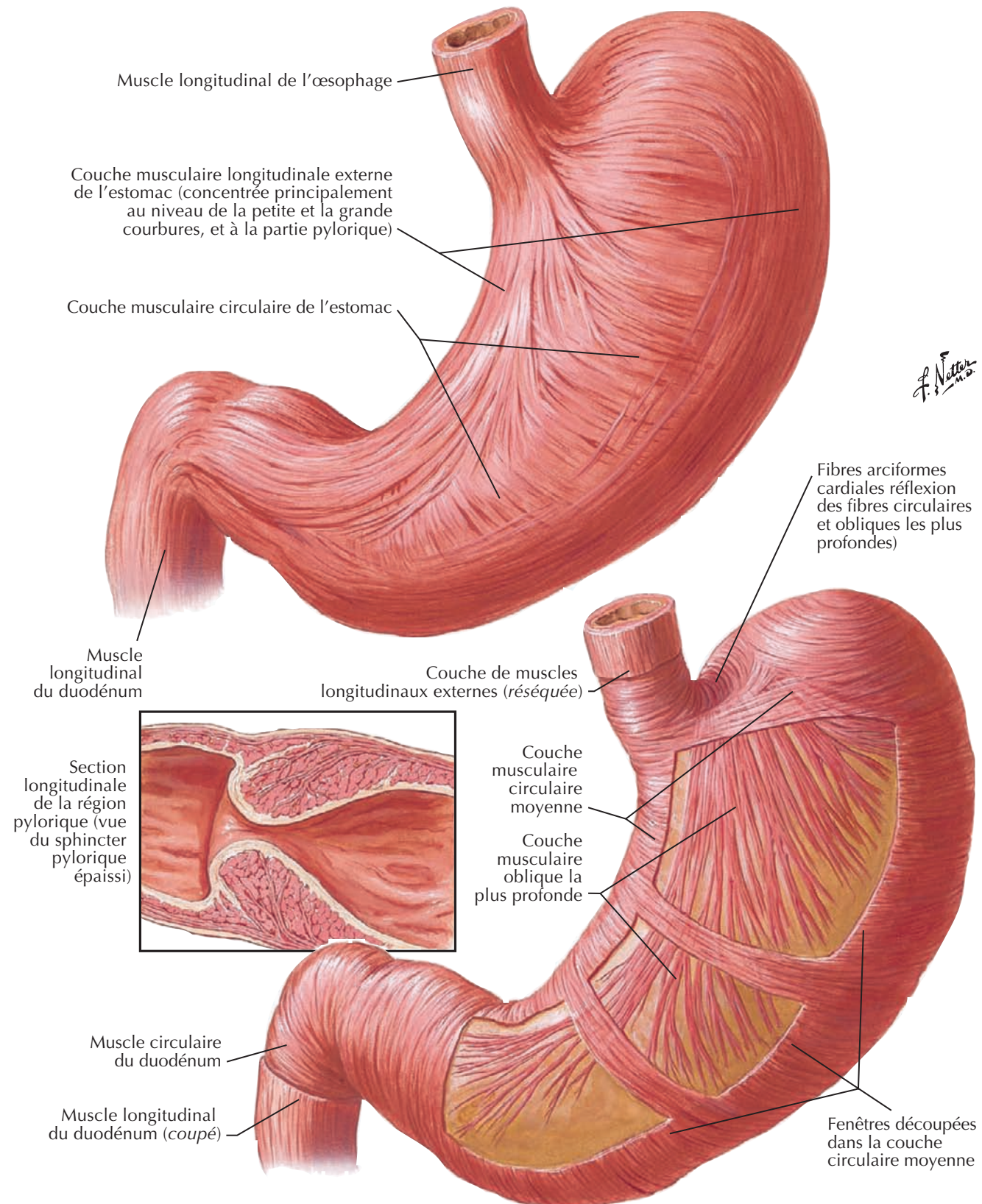




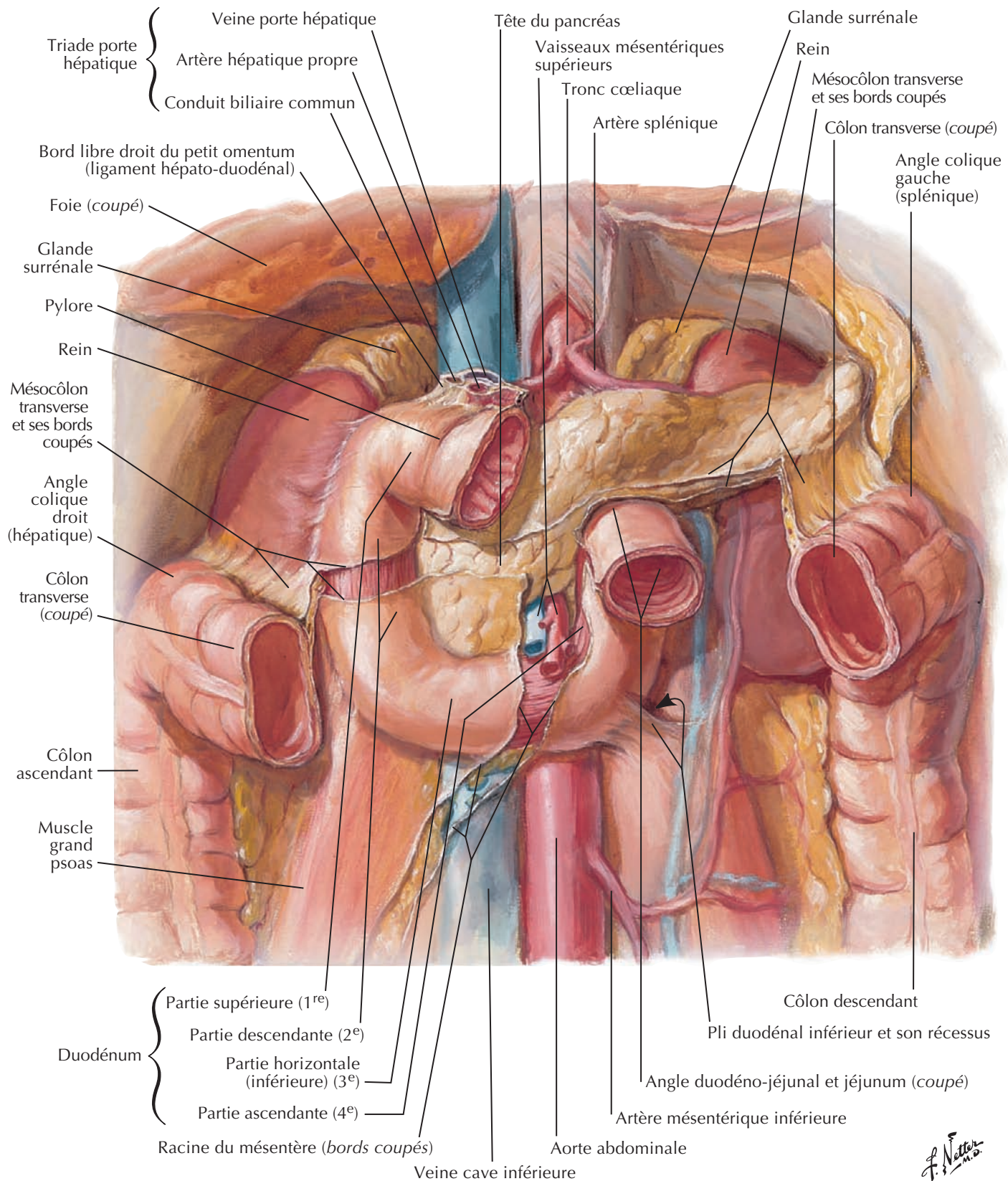
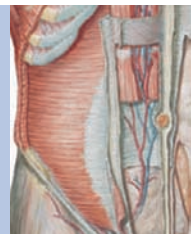Muqueuse de l'estomac

Voir aussi **Planche 230**

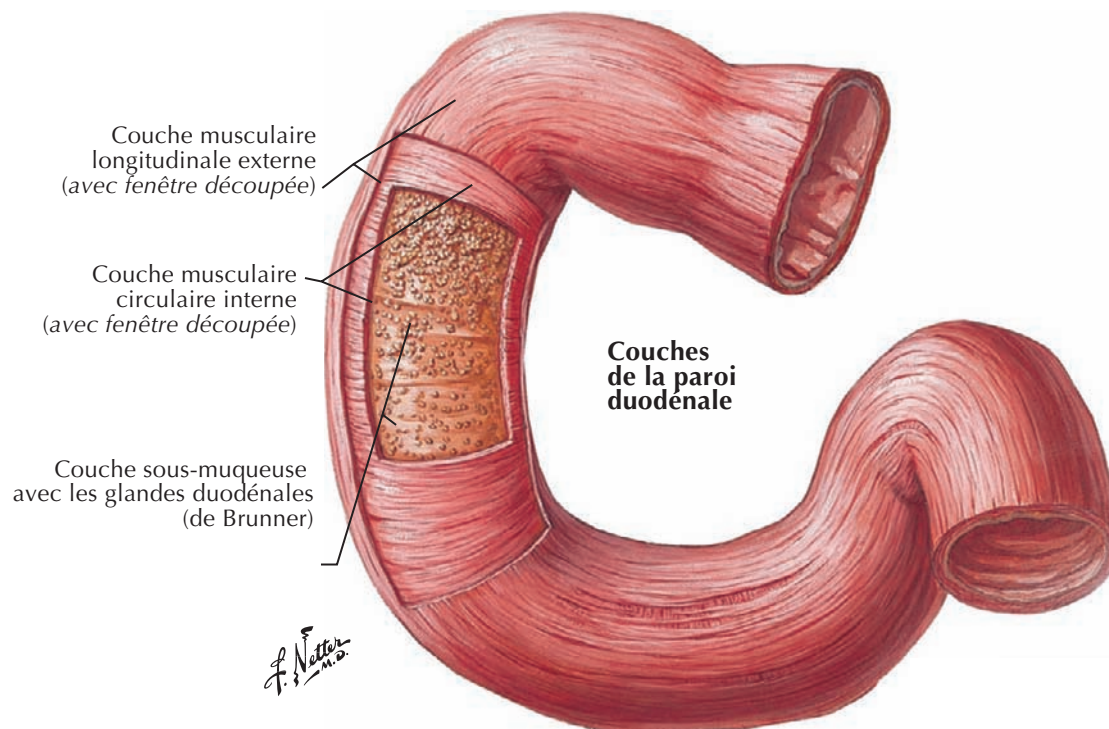
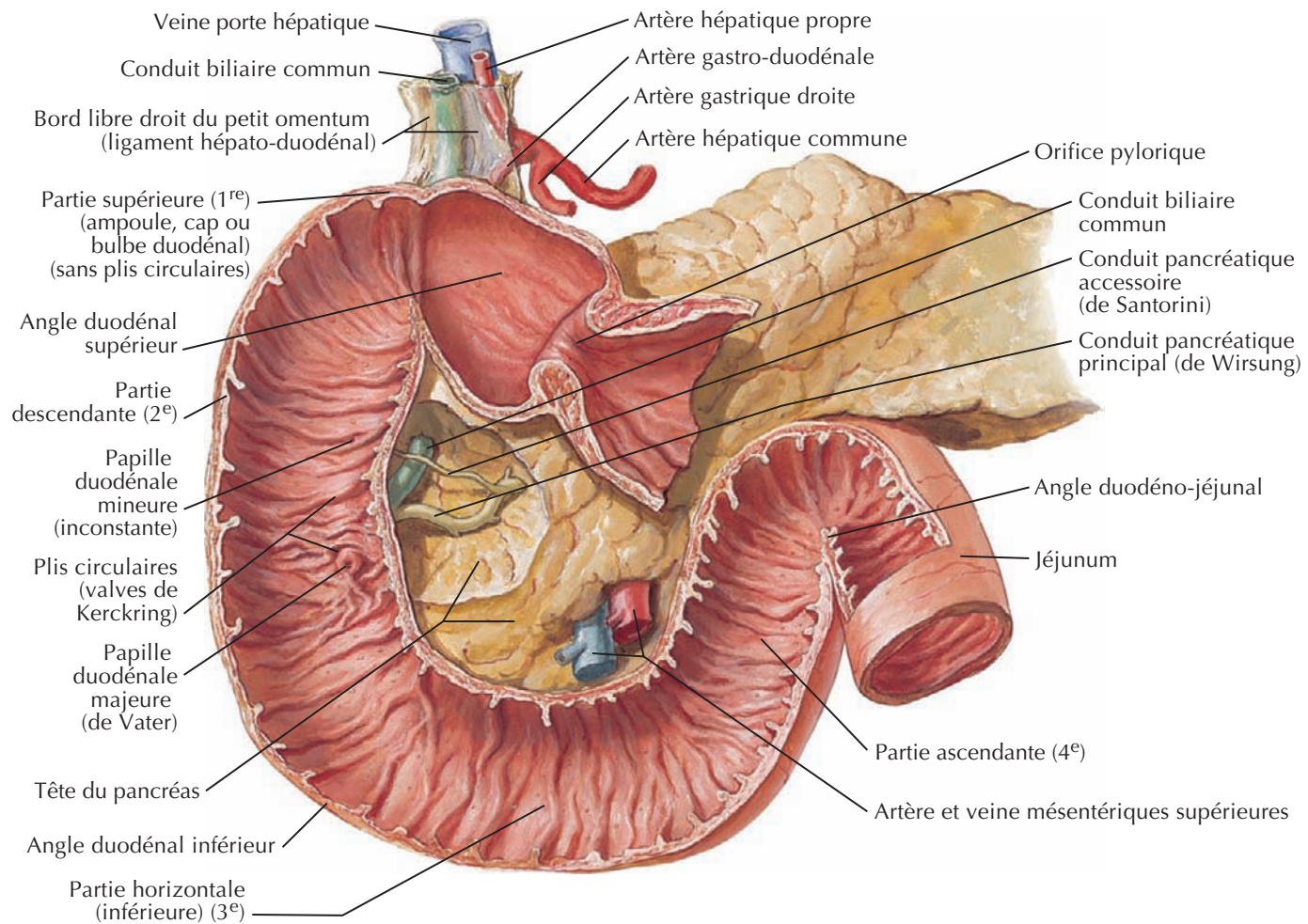




Duodénum *in situ*



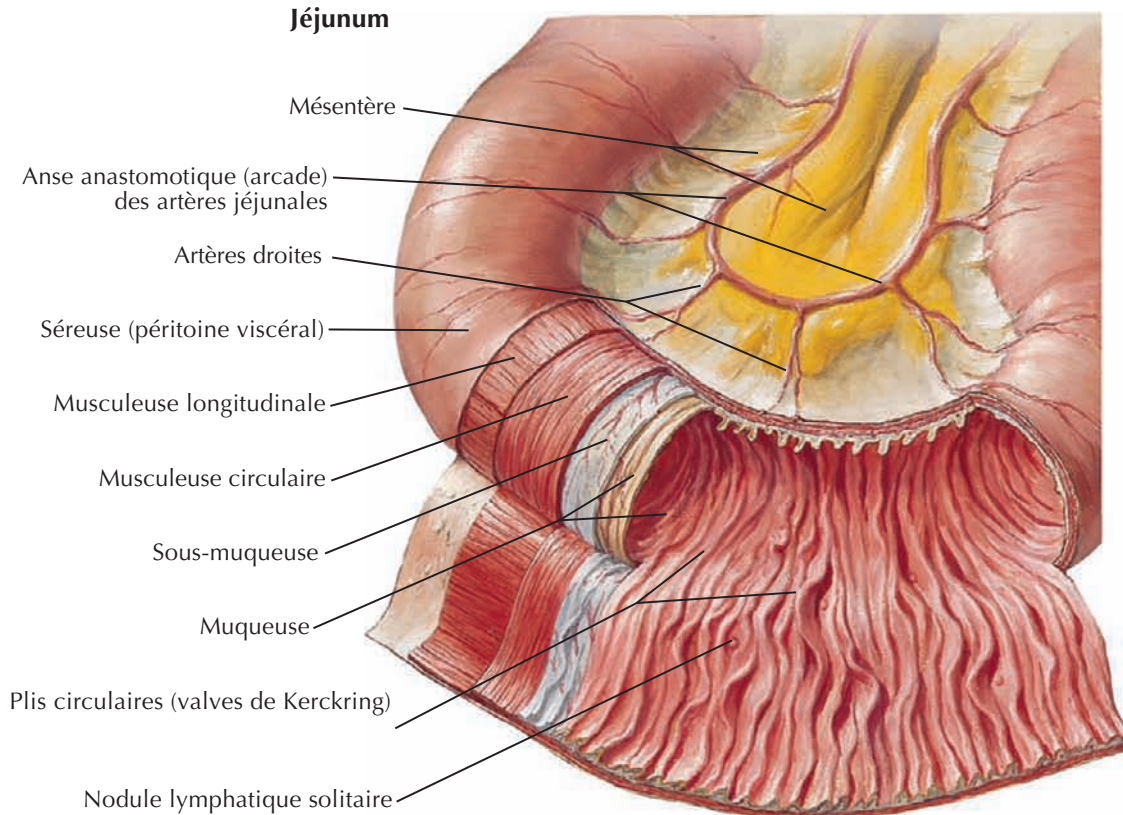
F. Netter M.D.



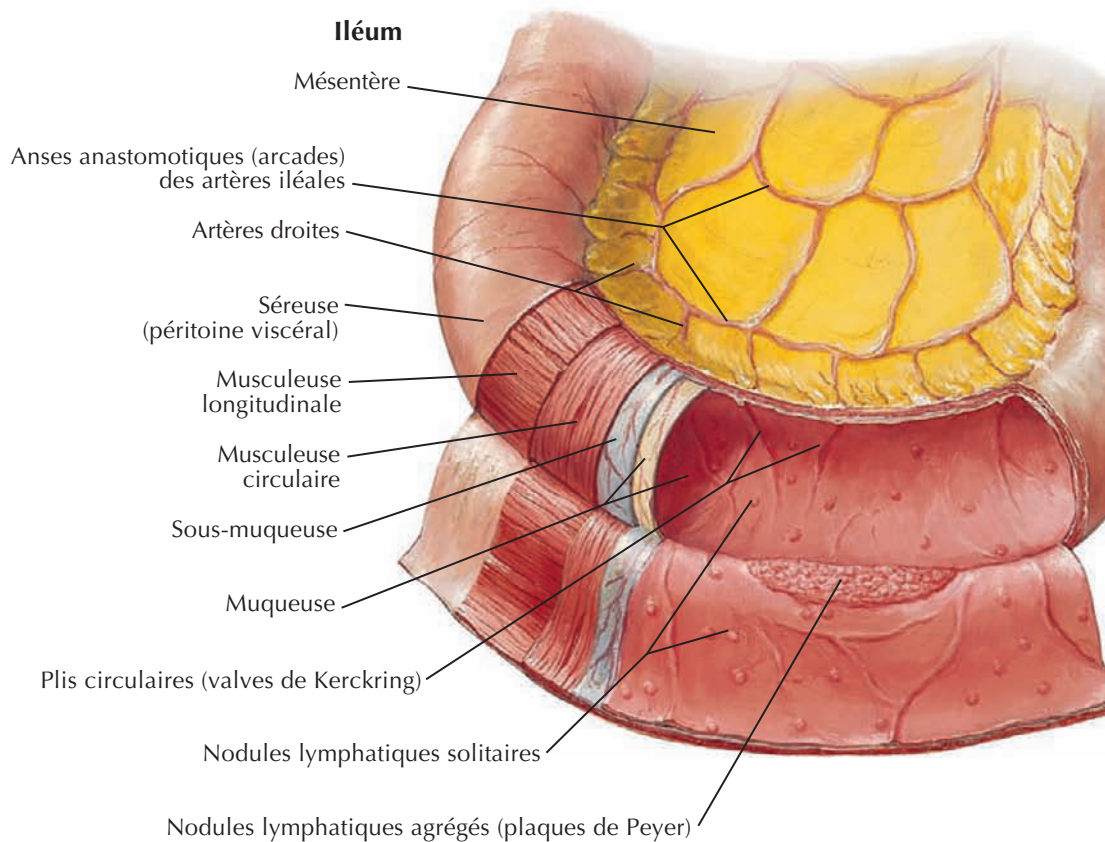
Muqueuse et musculature de l'intestin grêle



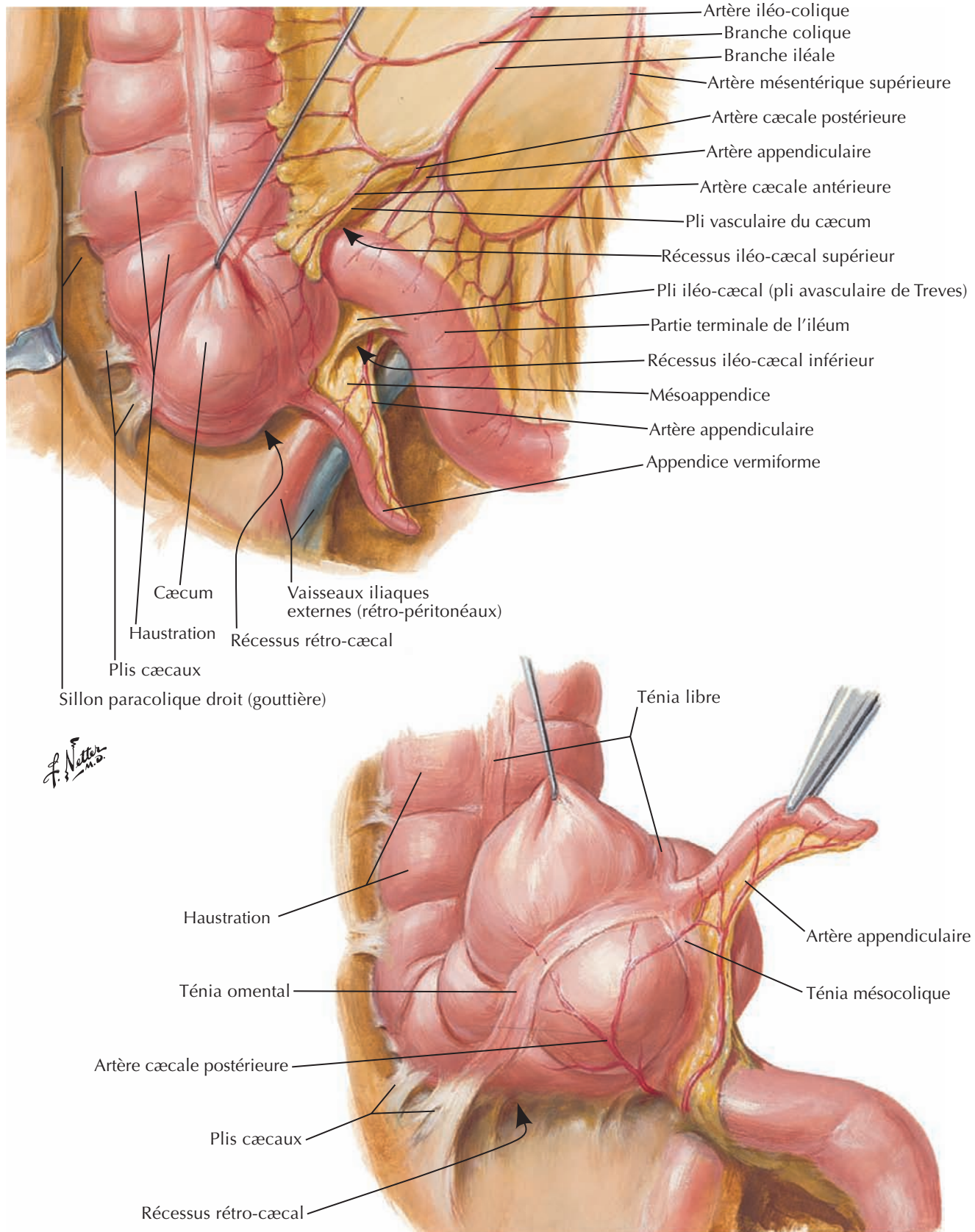
Jéjunum



Iléum



F. Netter



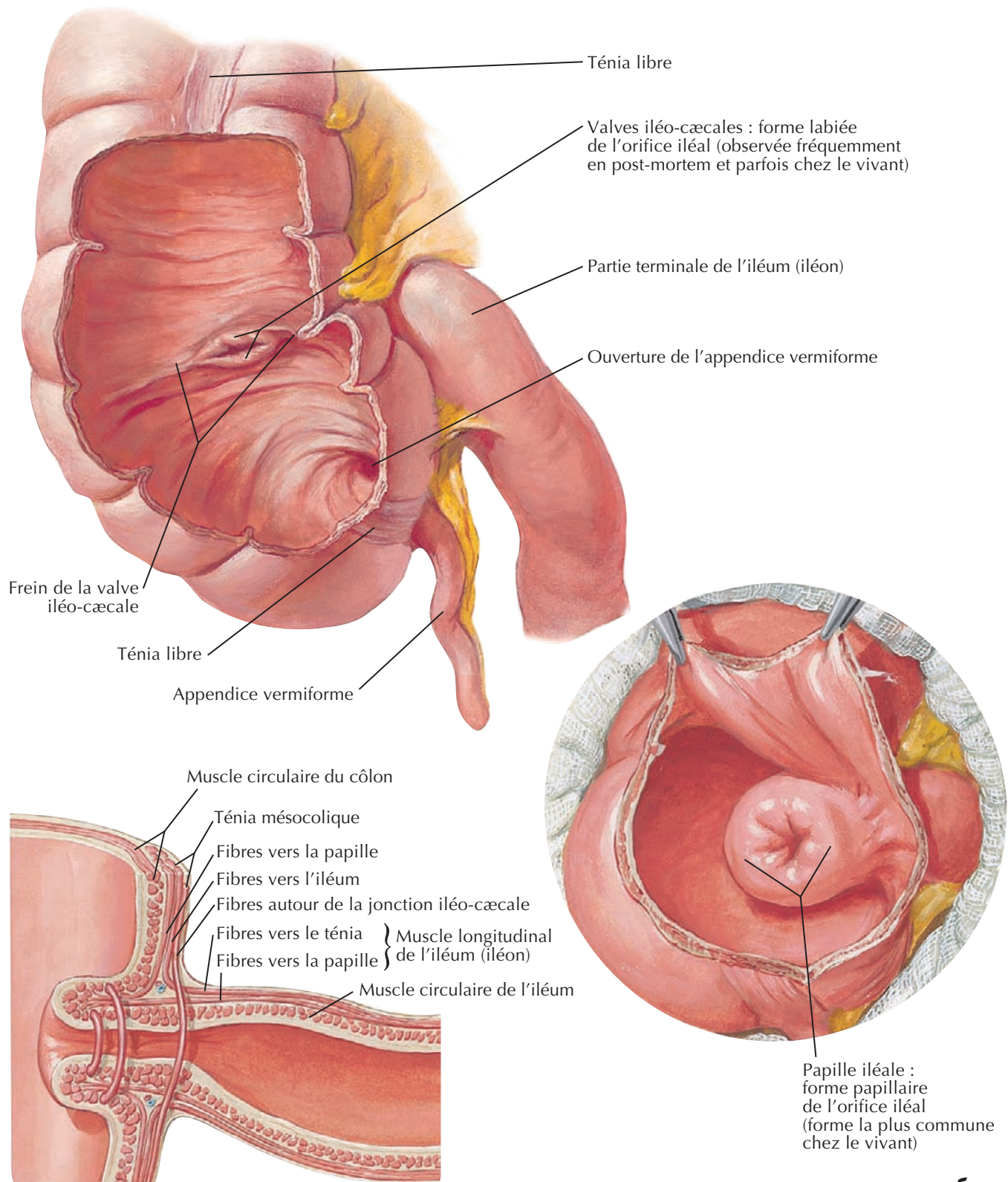
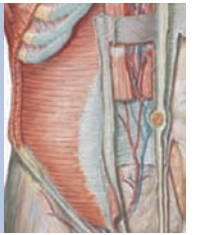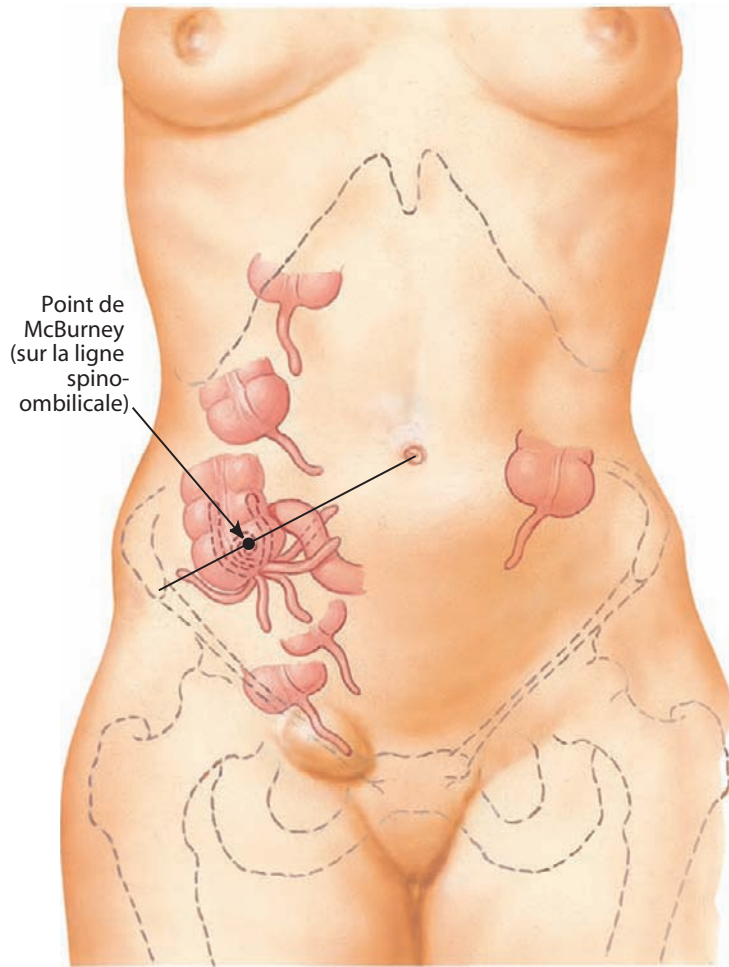


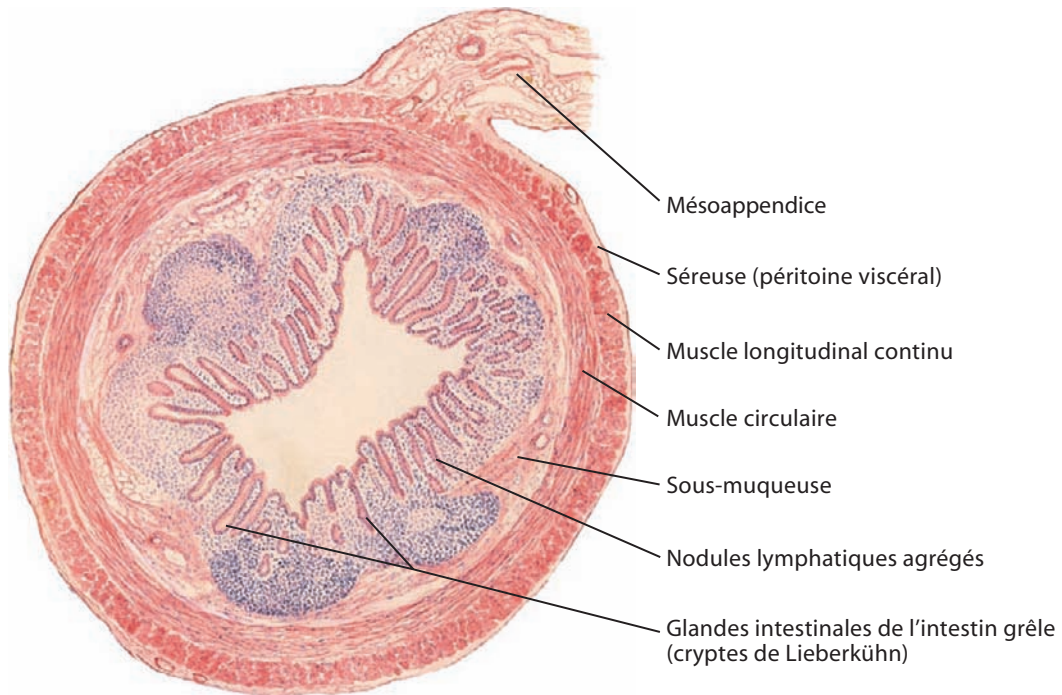
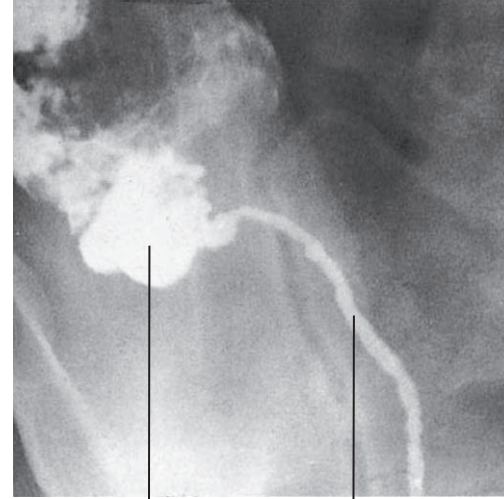
Schéma des fibres musculaires au niveau de l'orifice iléal

F. Natter



Variations de situation de l'appendice vermiforme

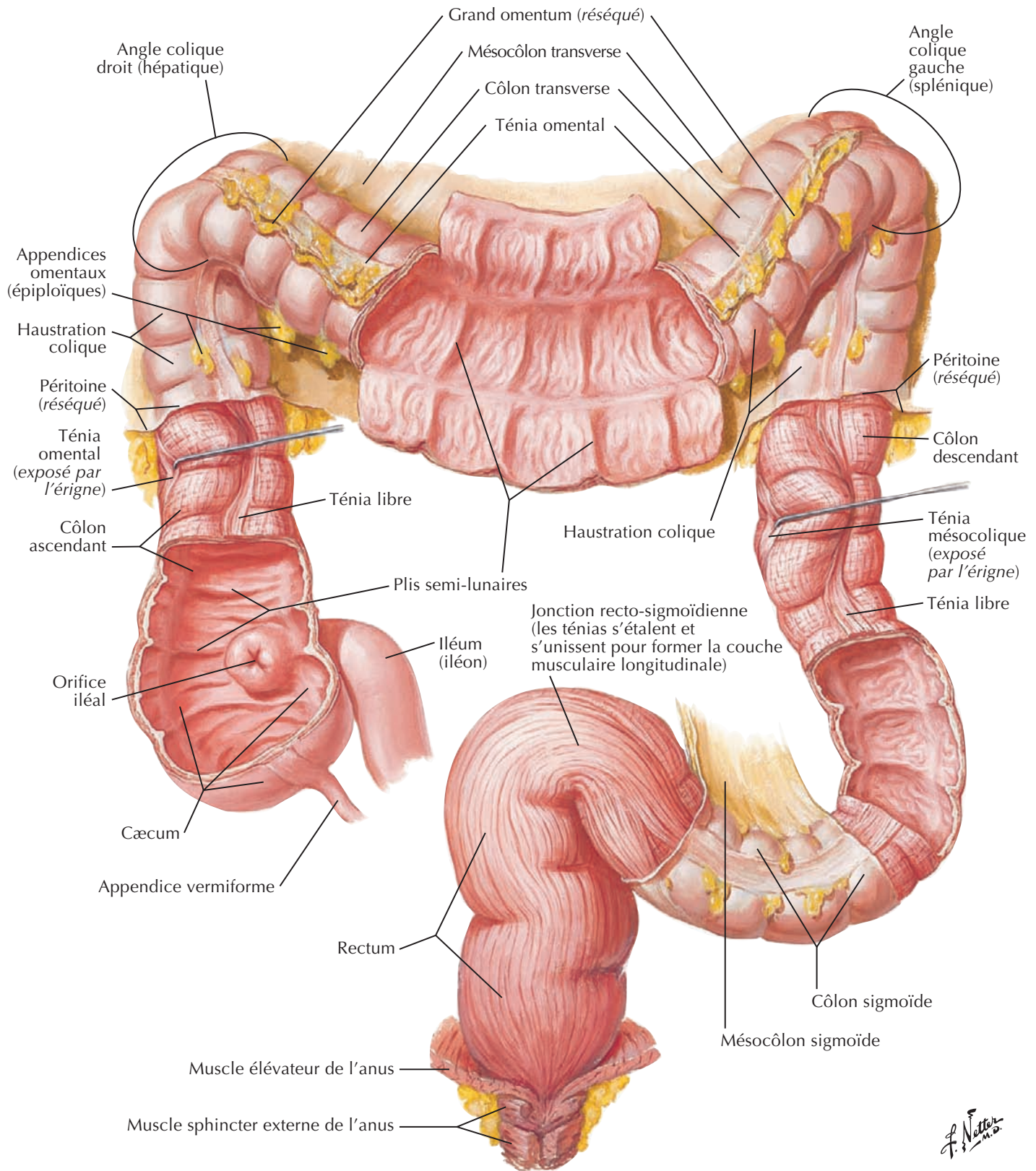
Appendice inhabituellement long s'étendant dans le pelvis (radiographie barytée)

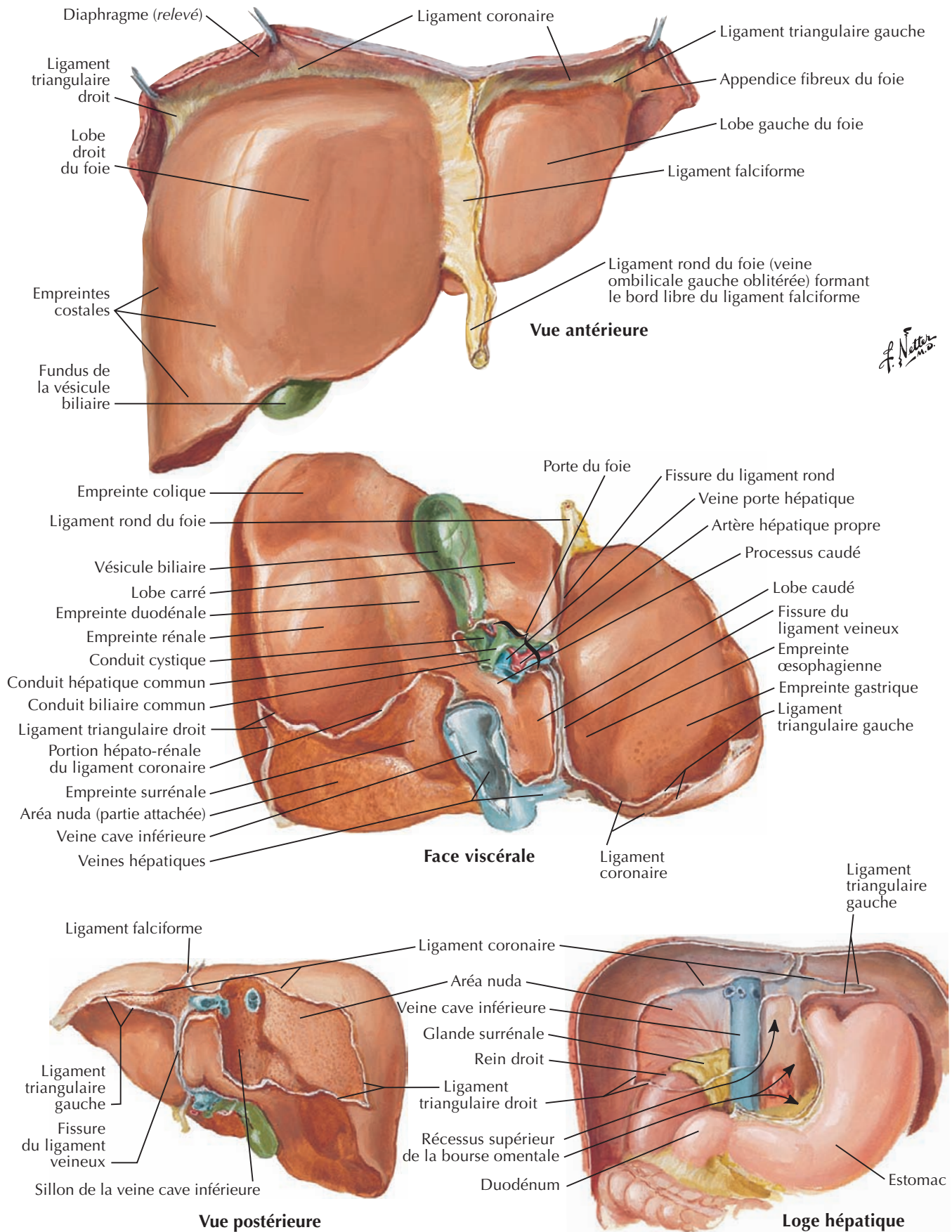


F. Netter M.D.

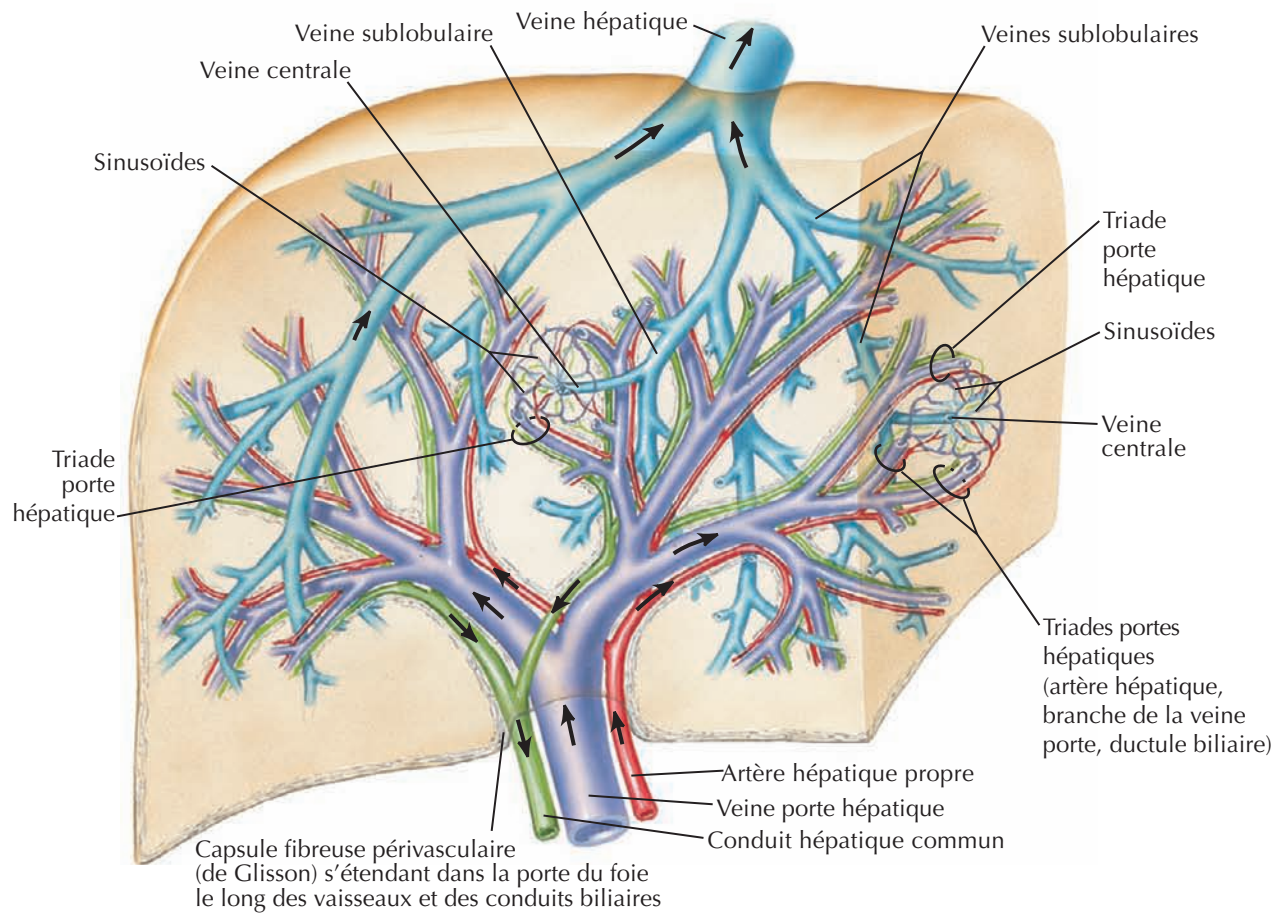
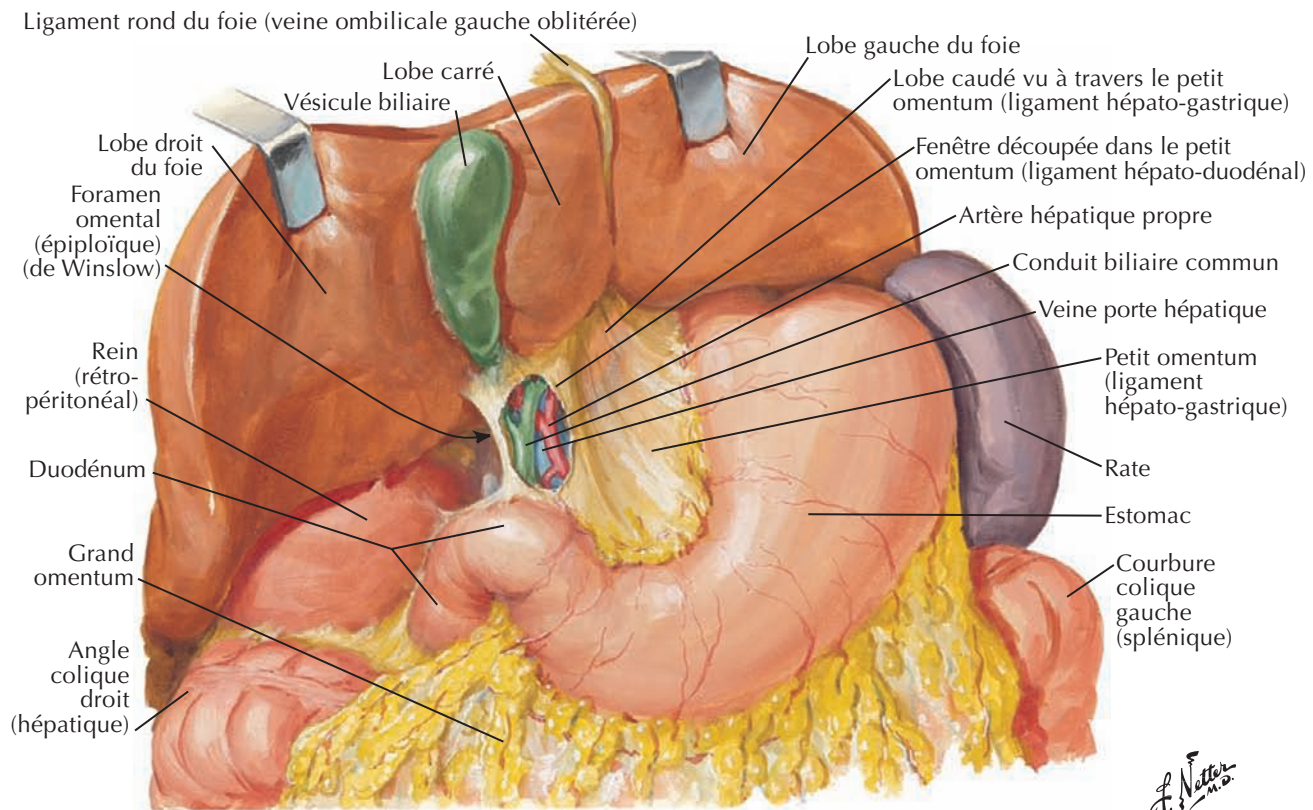
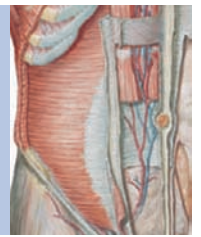
Muqueuse et musculuse du gros intestin

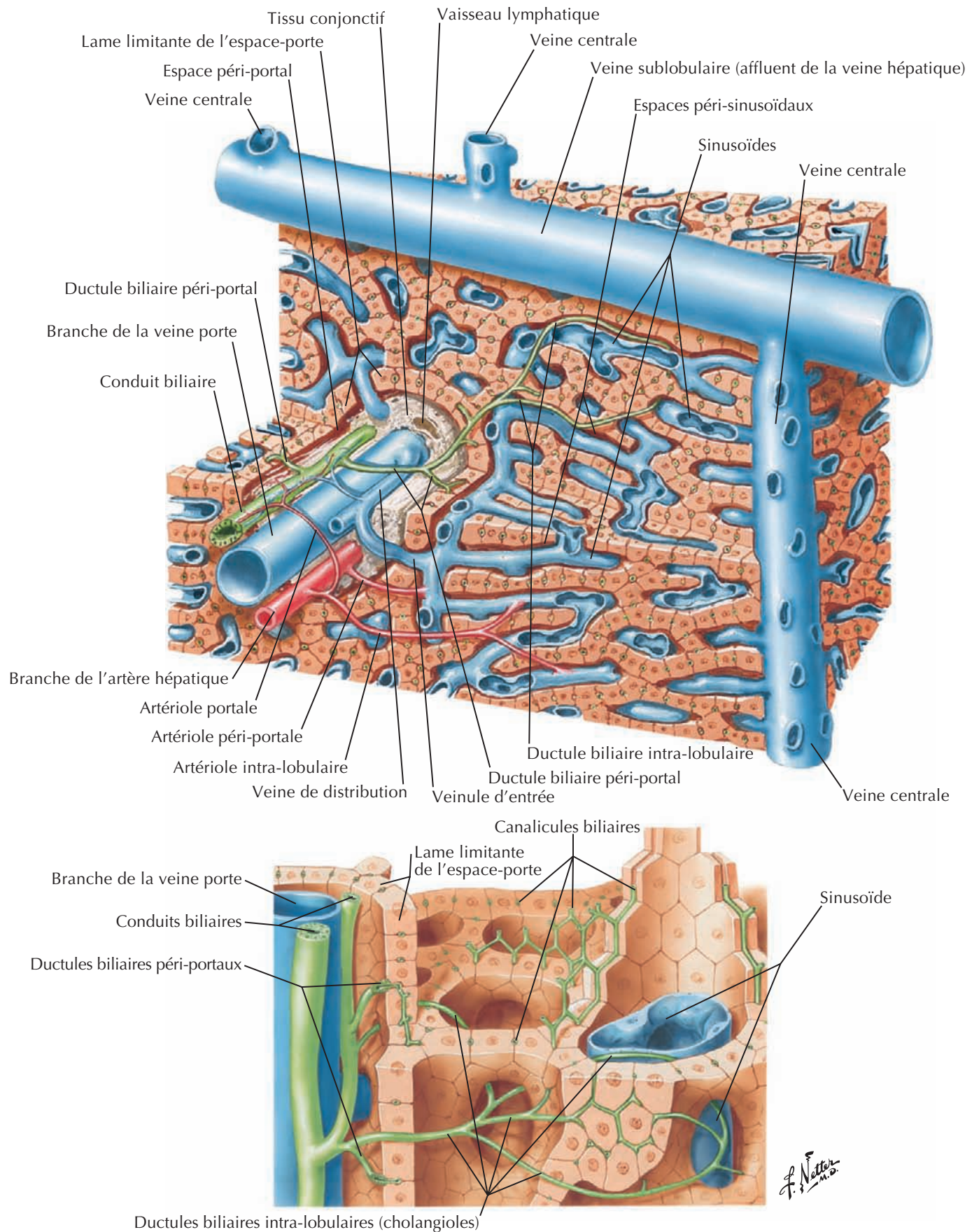
Pour le rectum et le canal anal, voir **Planches 371-376**



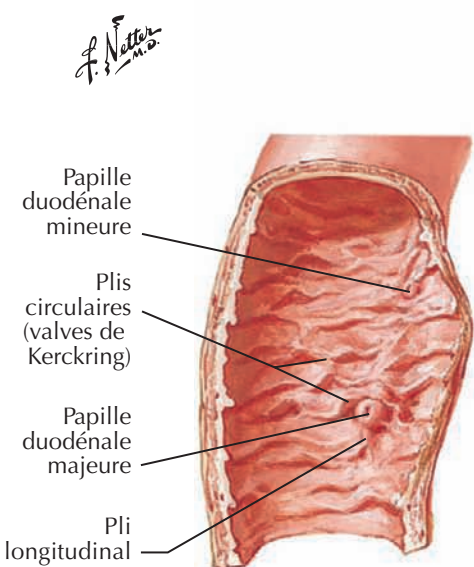
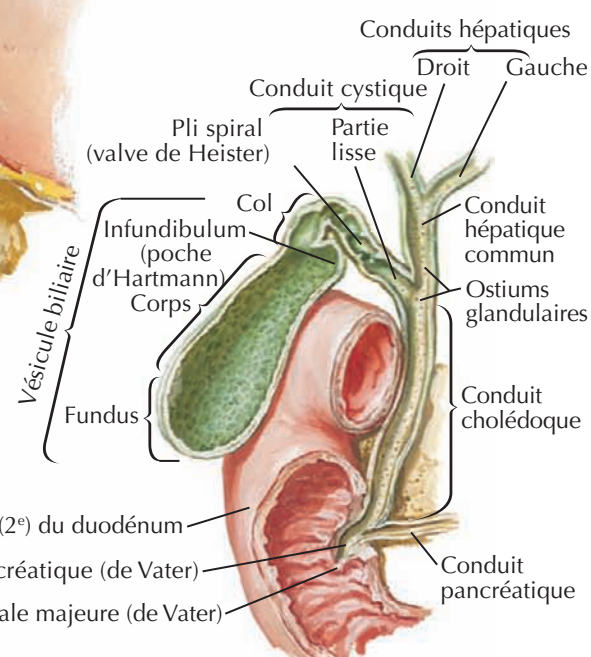
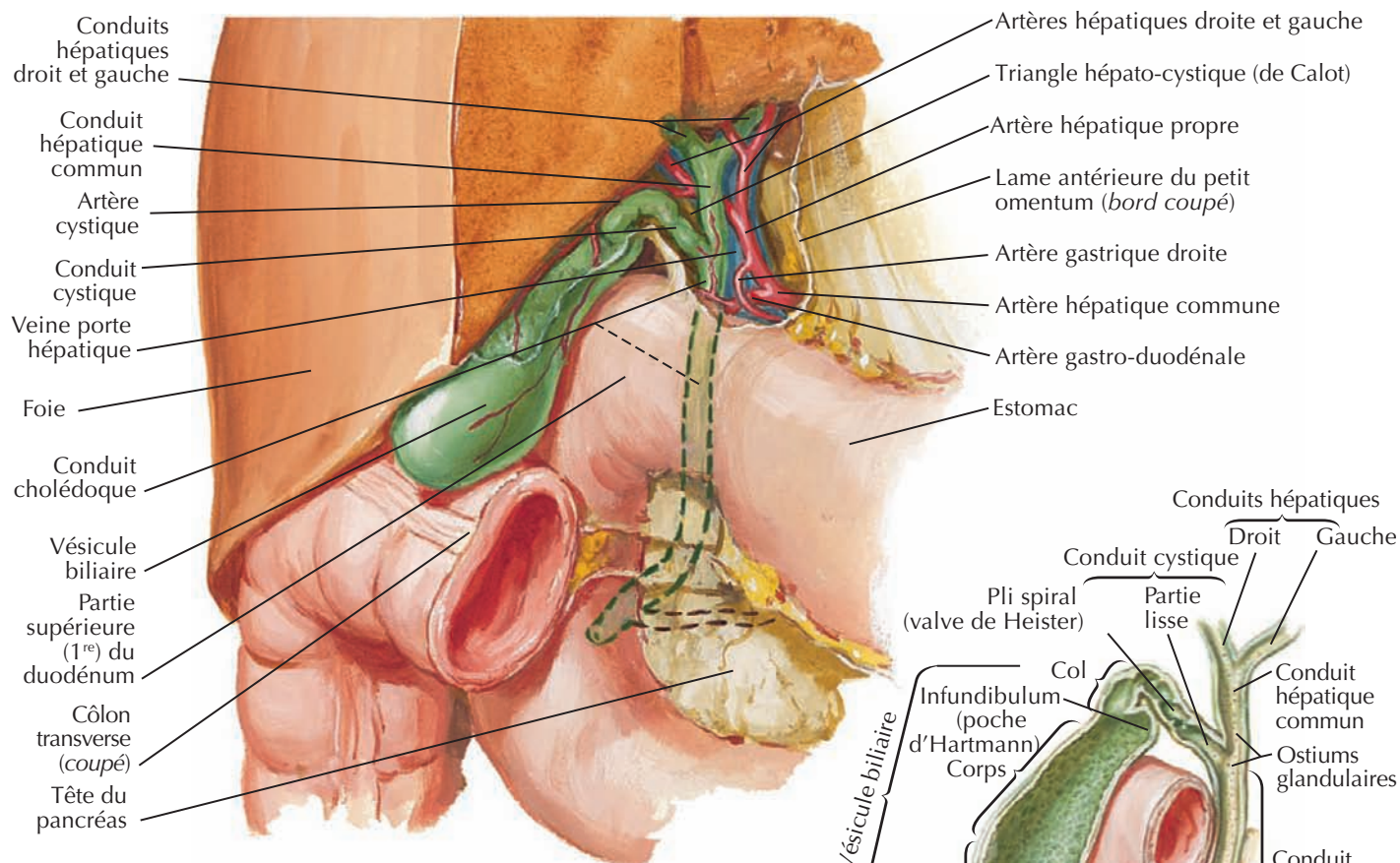
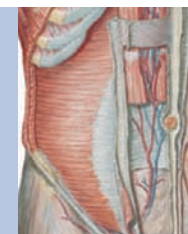

Foie *in situ* : systèmes vasculaire et de conduits

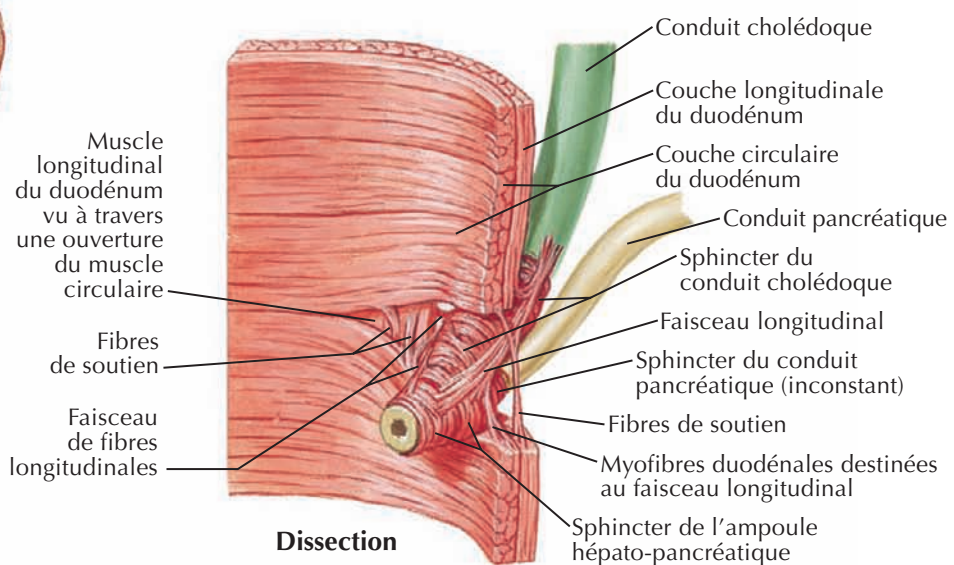




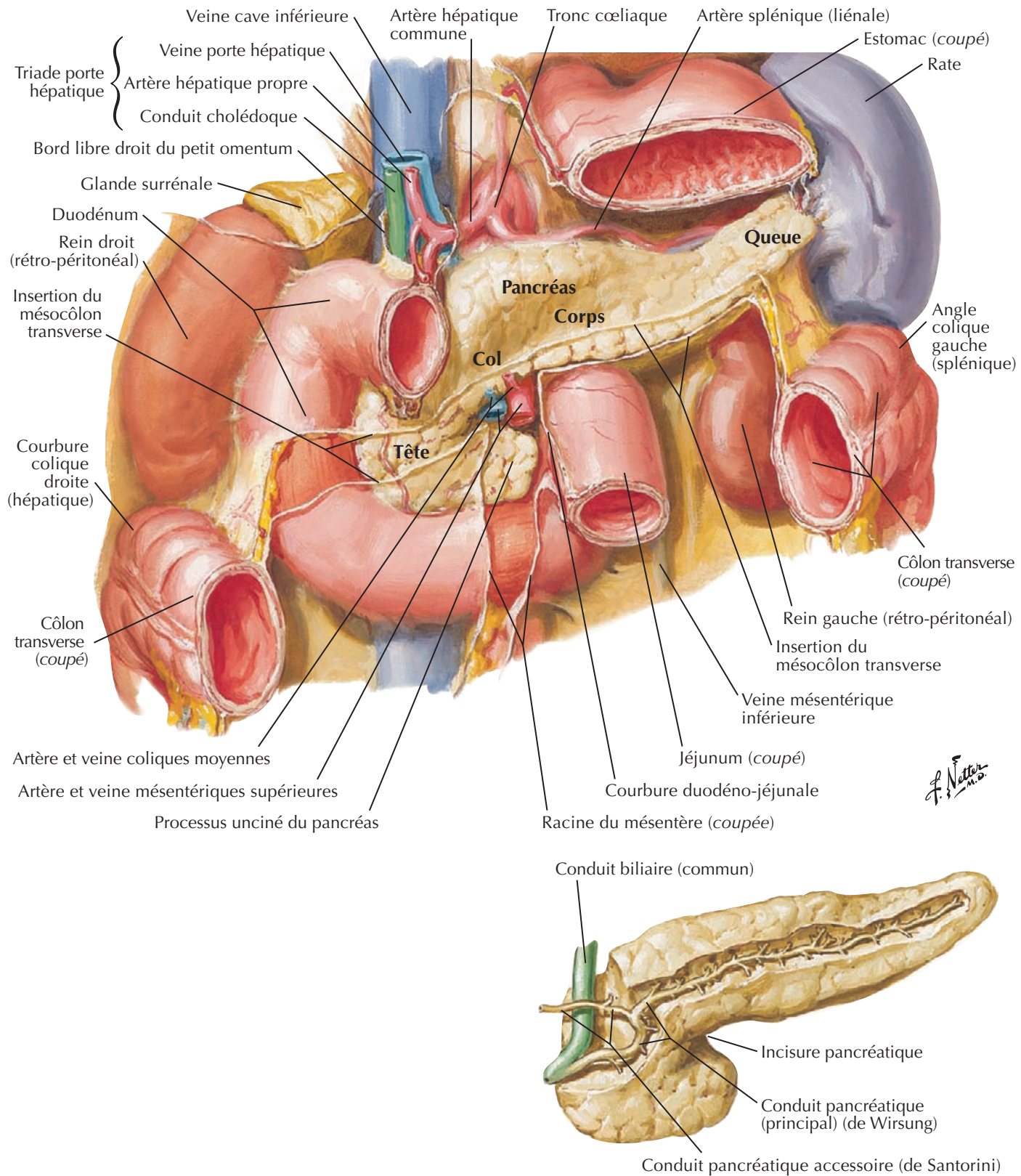
Vésicule biliaire, conduits biliaires extra-hépatiques et conduit pancréatique

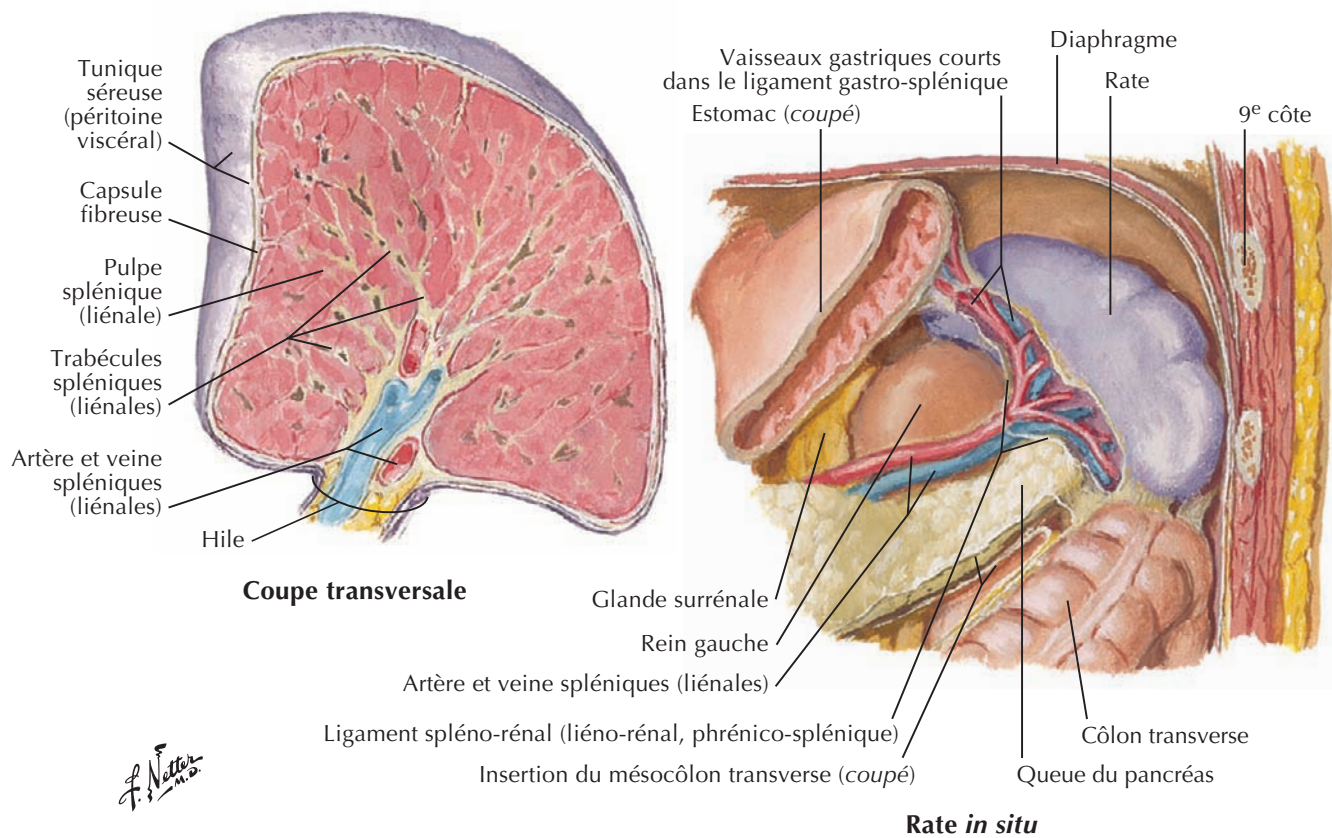
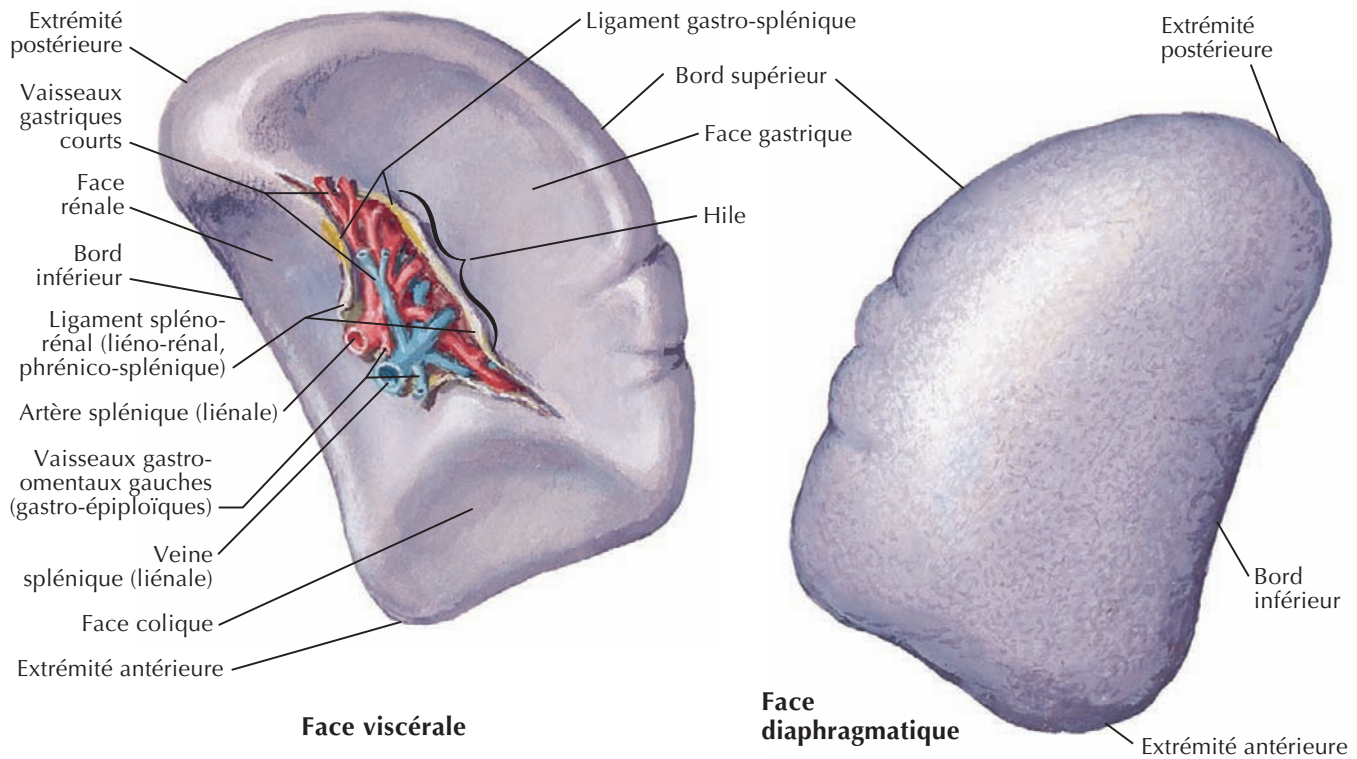
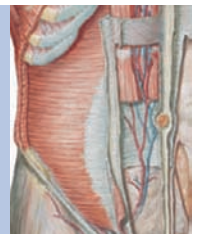


Partie interne de la partie descendante (2^e) du duodénum

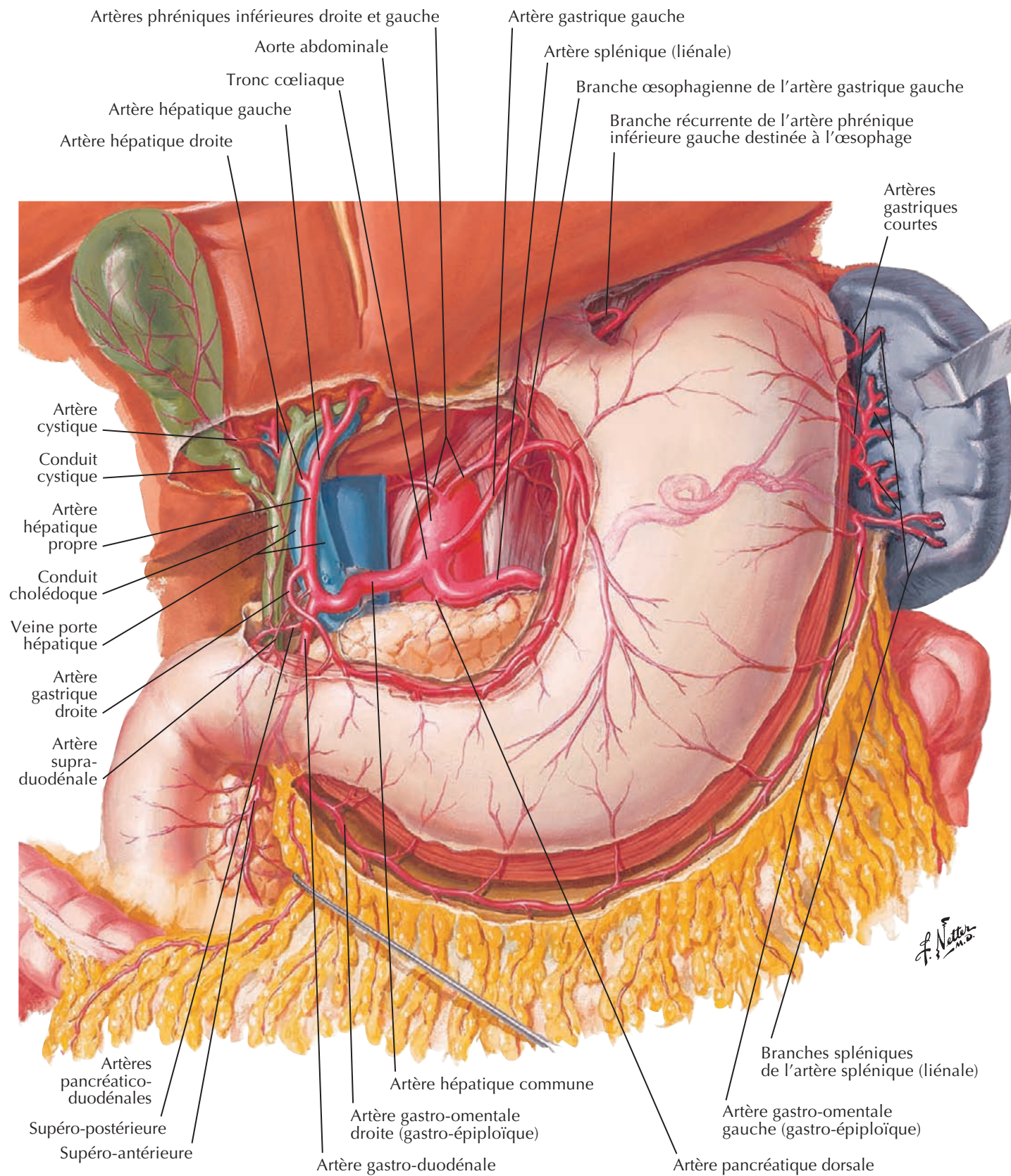


Dissection

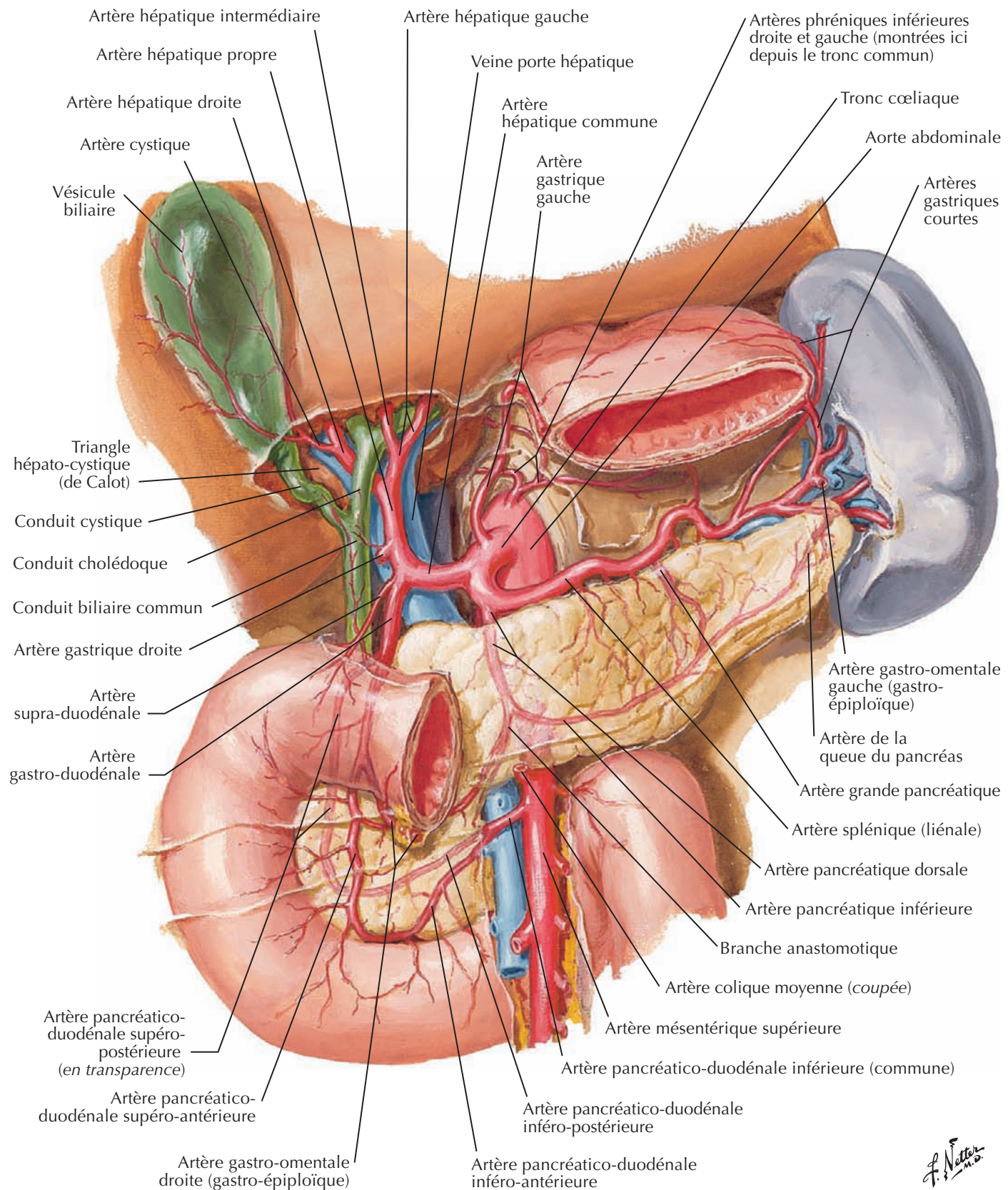
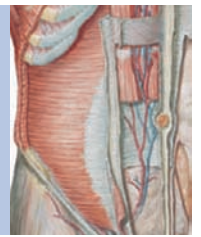




F. Netter M.D.



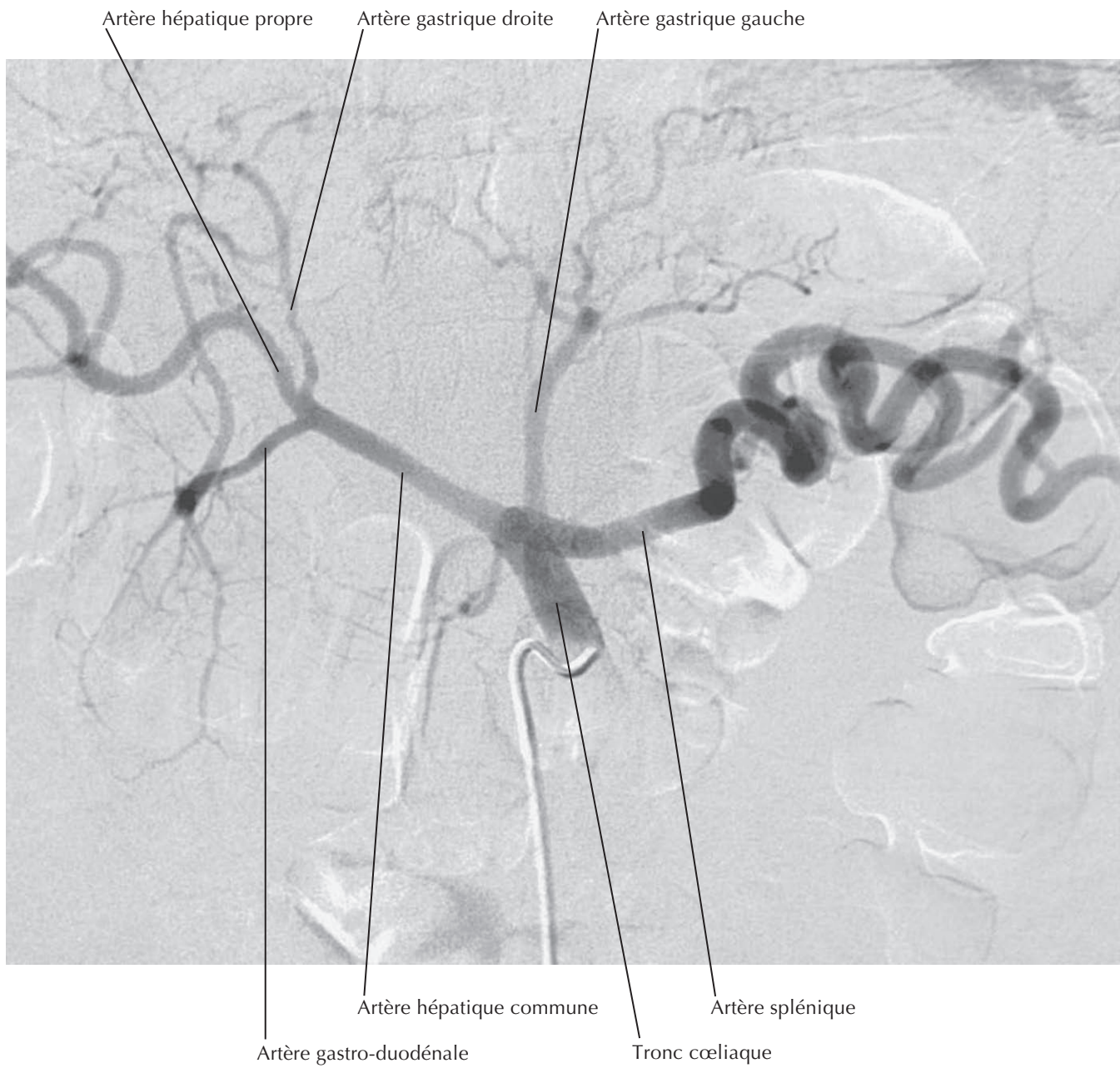Artères du foie, du pancréas, du duodénum et de la rate



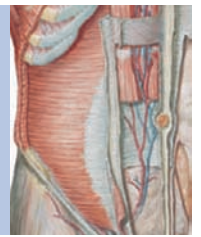
4

Artériographie sélective cœliaque

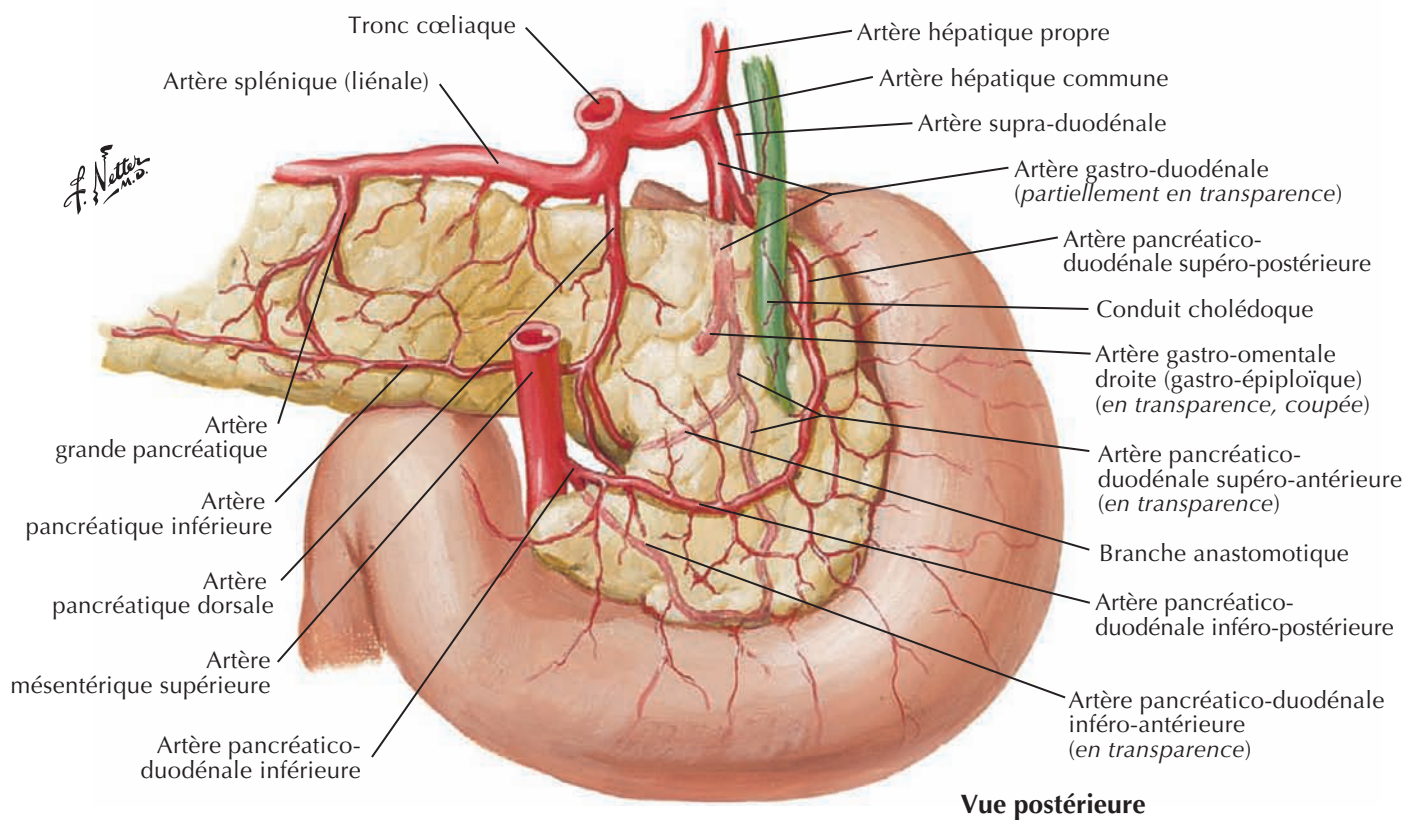
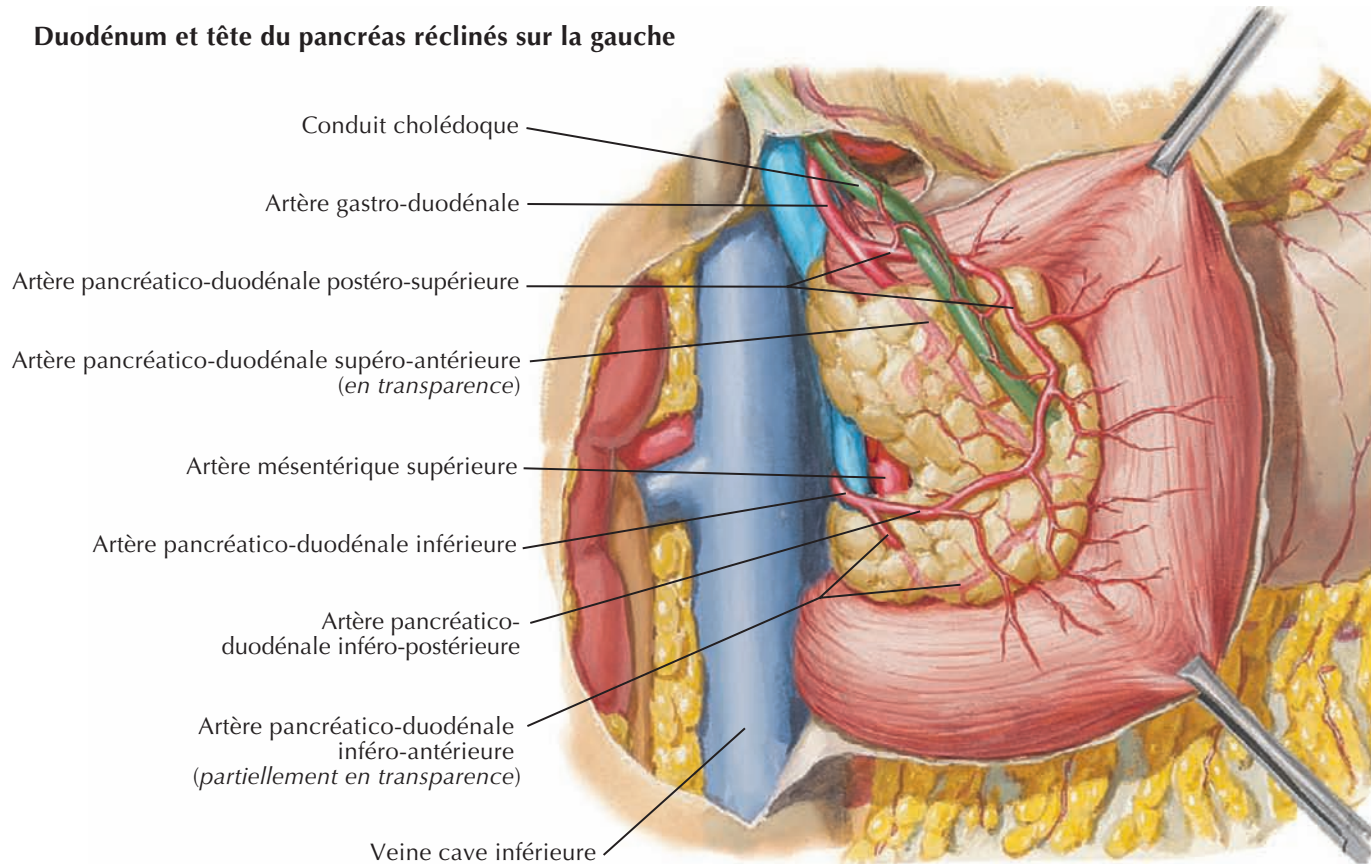
Voir aussi Planches 283, 284

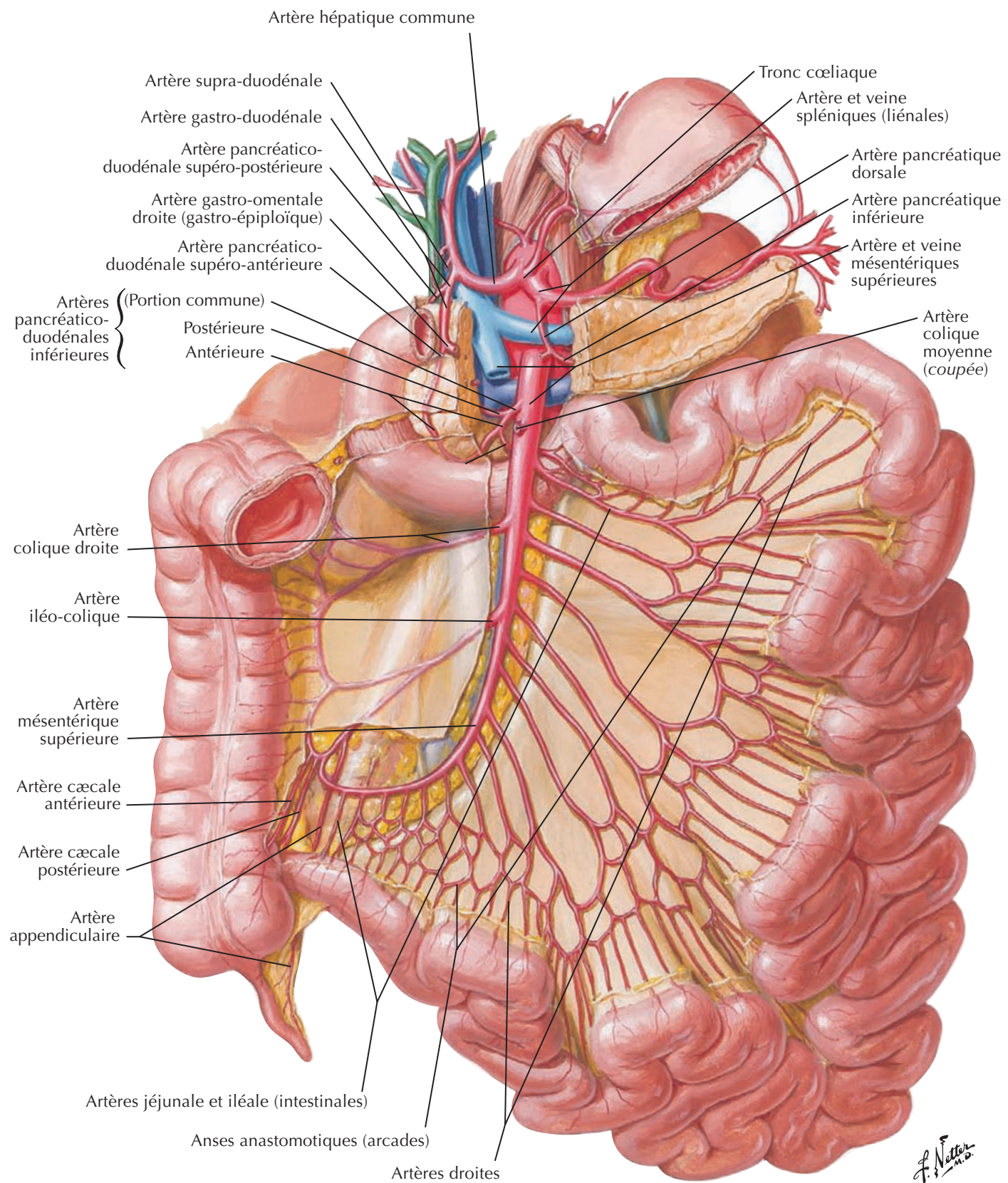


Artères du duodénum et de la tête du pancréas



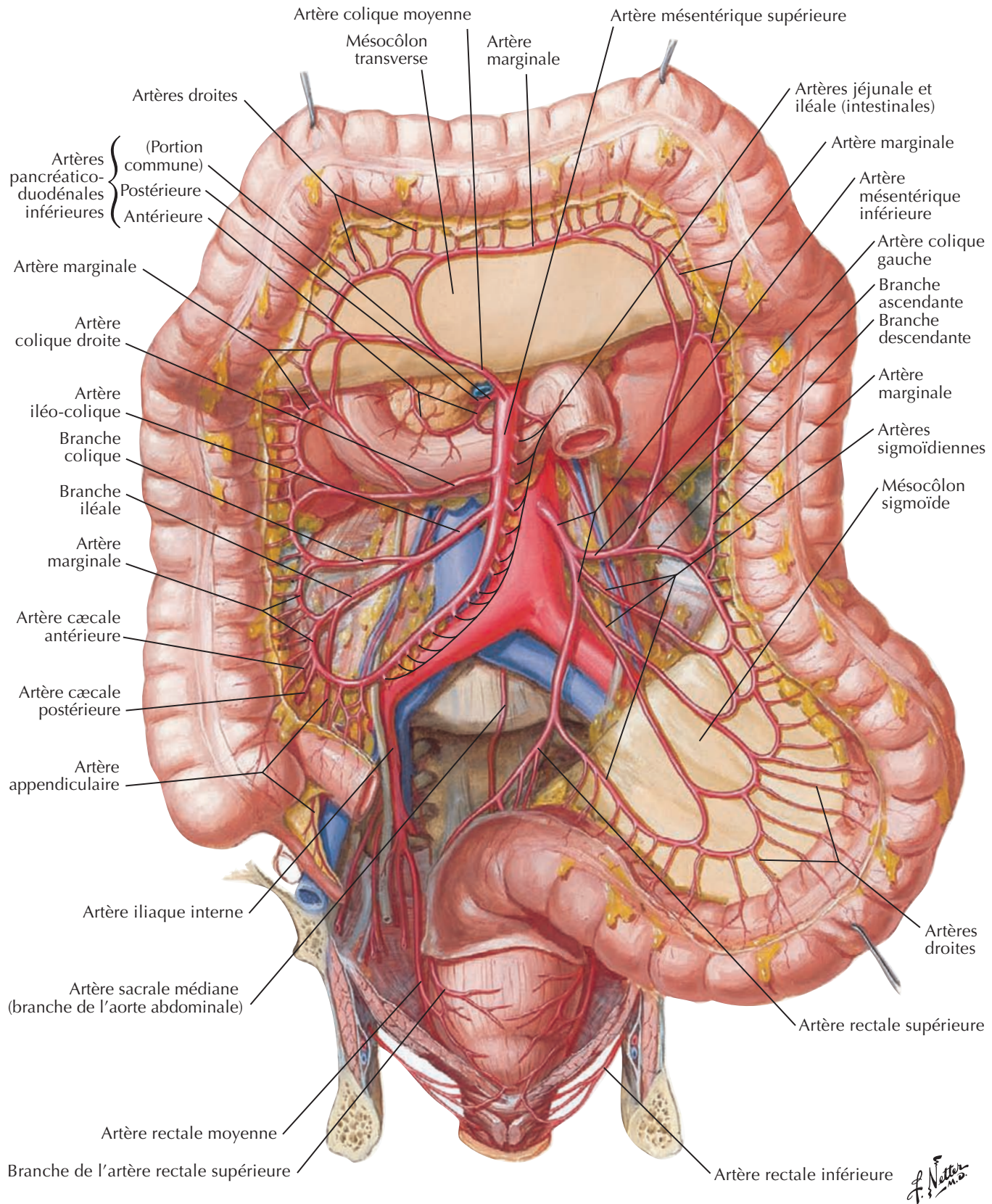
Duodénum et tête du pancréas réclinés sur la gauche



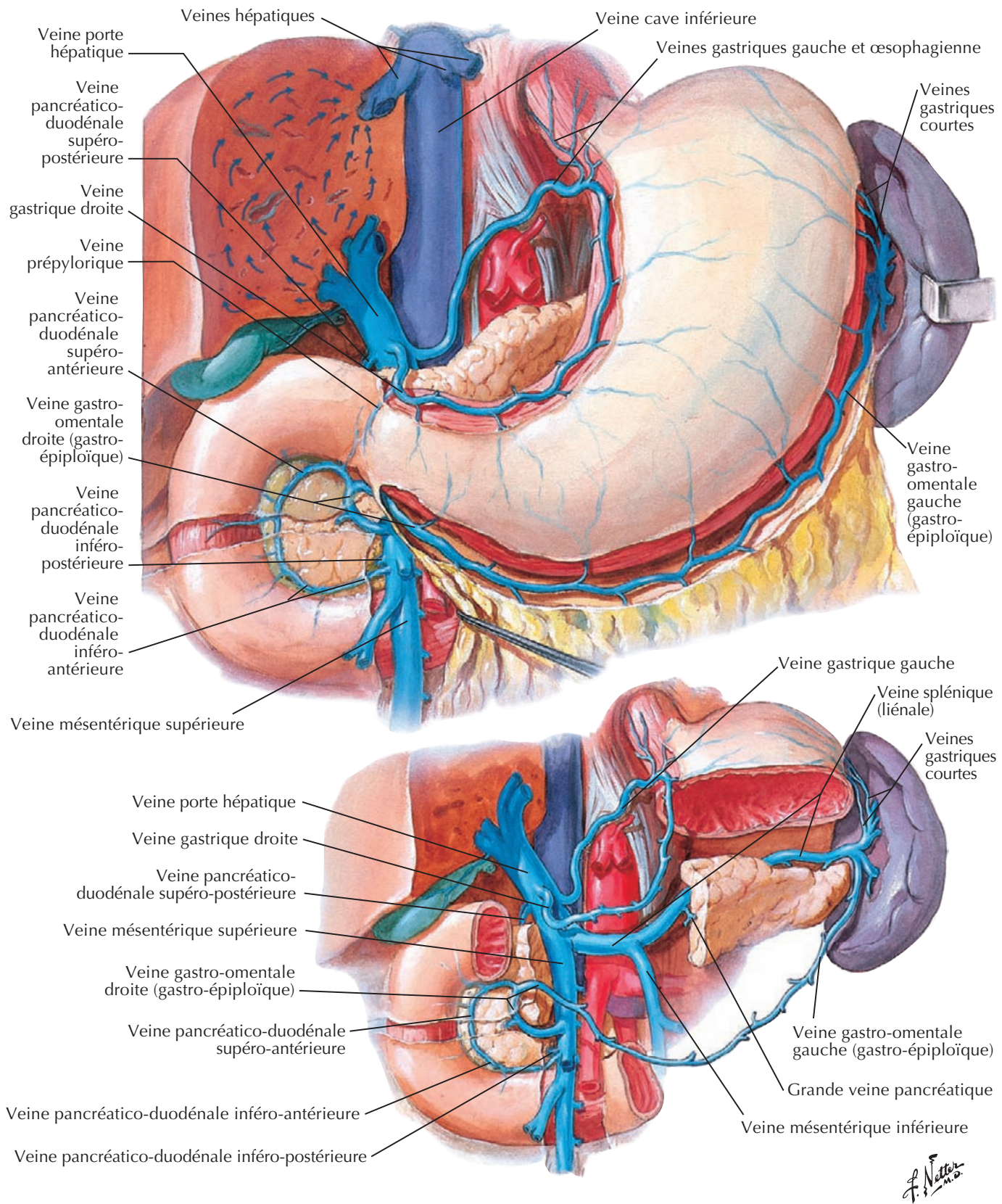


Artères du gros intestin

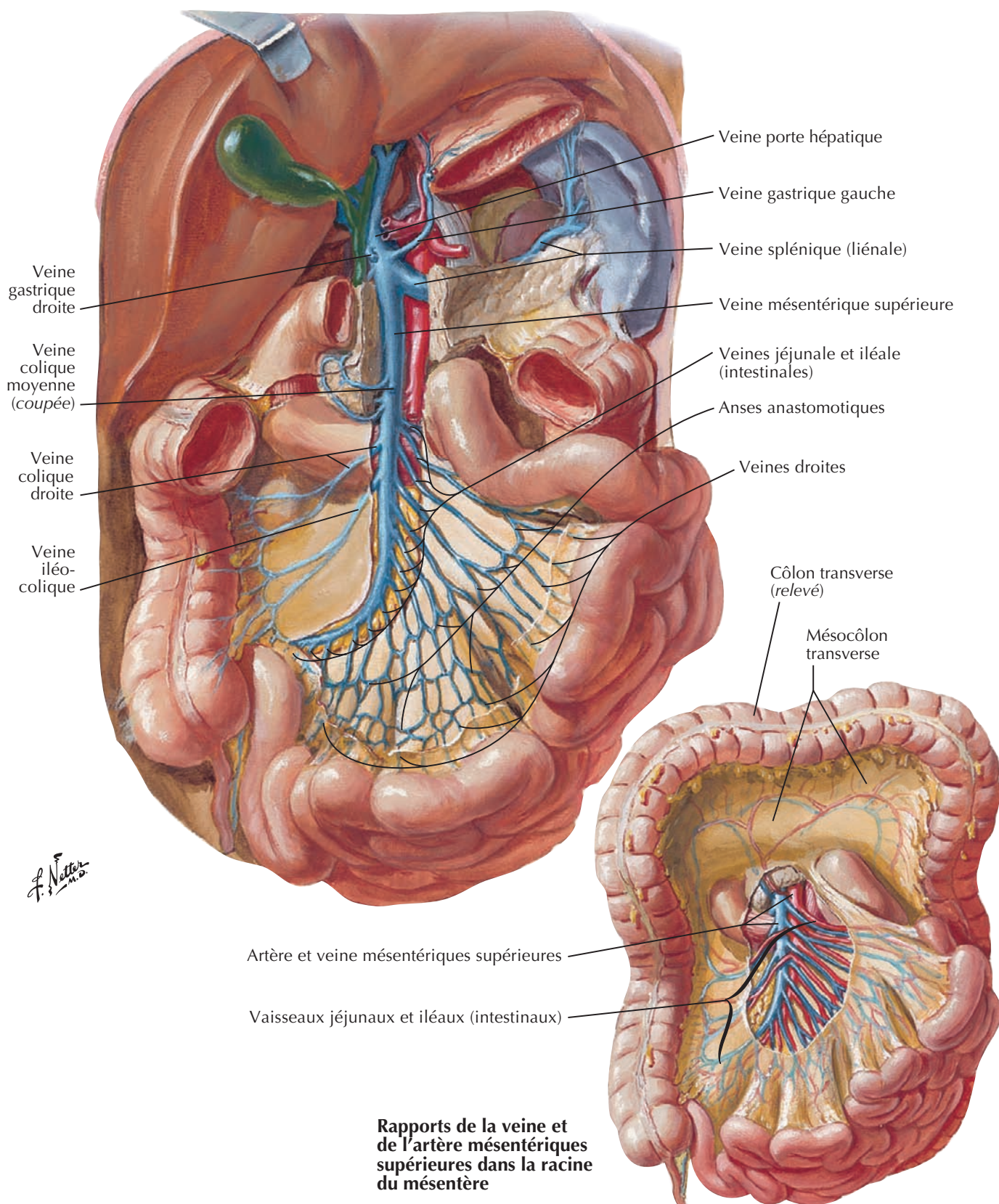
Pour les artères du rectum, voir aussi **Planche 378**



F. Netter M.D.



Veines de l'intestin grêle

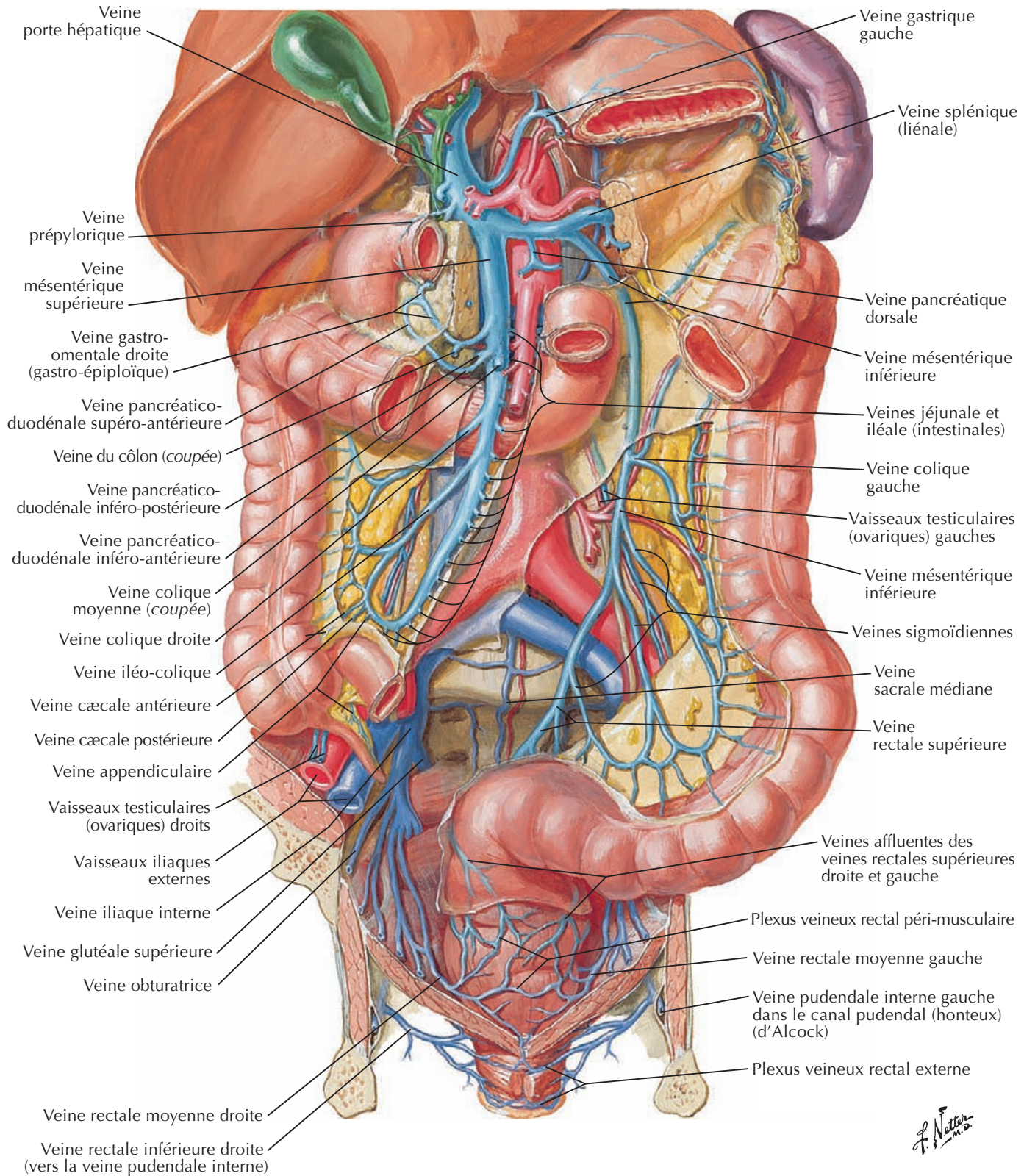


Rapports de la veine et de l'artère mésentériques supérieures dans la racine du mésentère

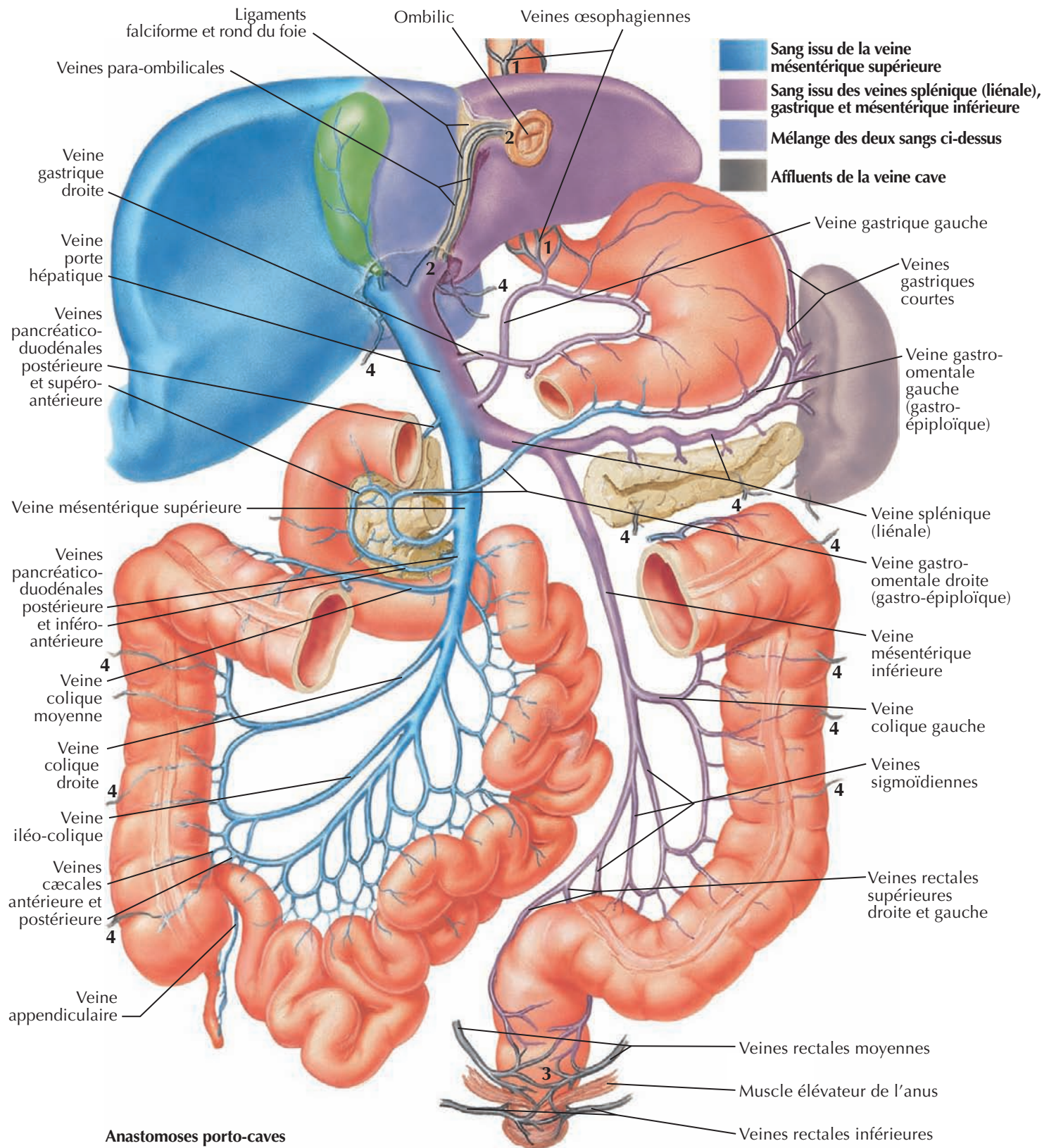
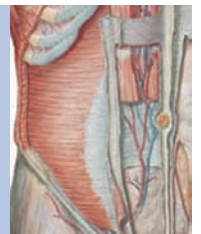
4

Veines du gros intestin

Pour les veines du rectum, voir aussi **Planche 379**

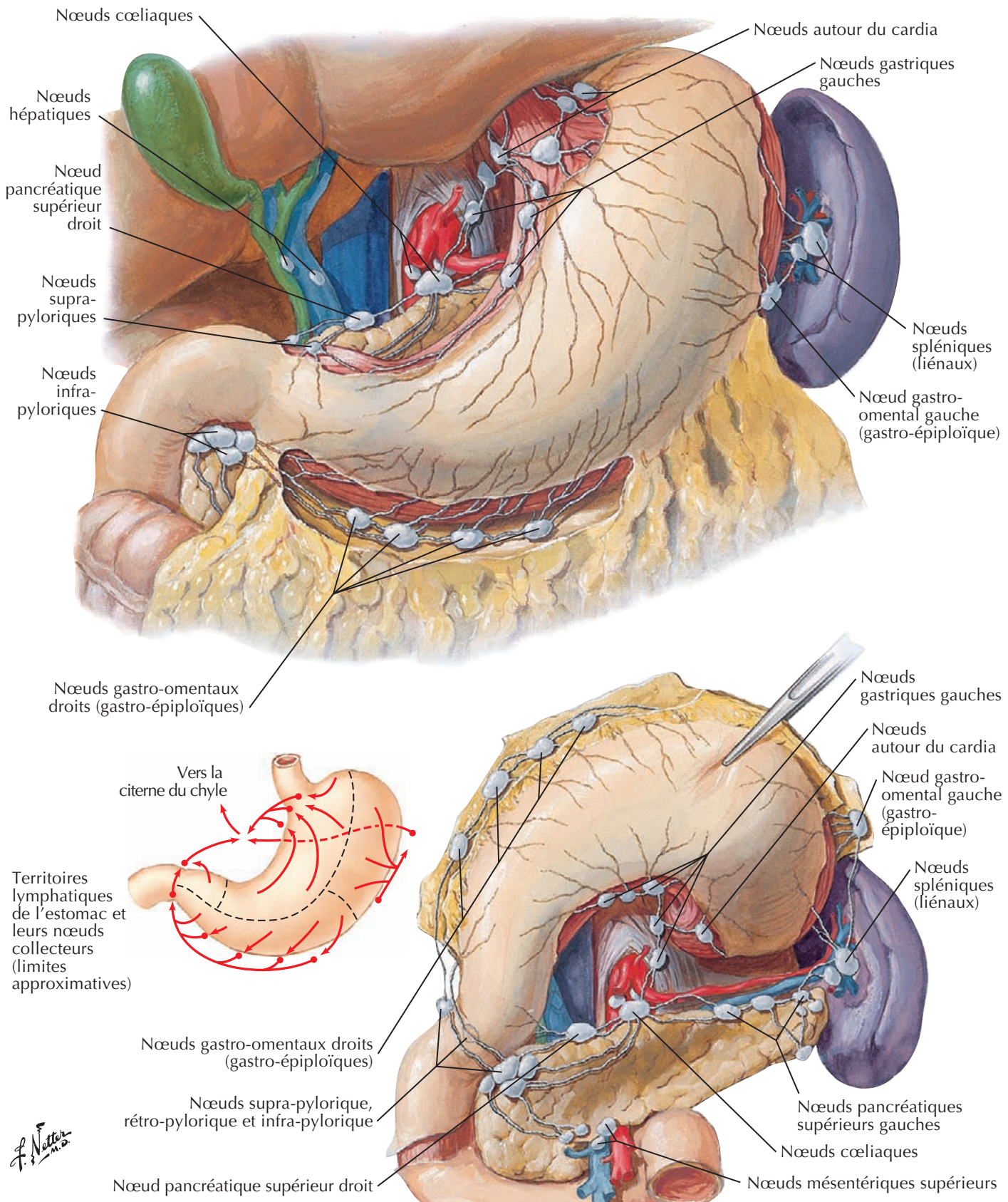


Affluents de la veine porte hépatique : anastomoses porto-caves

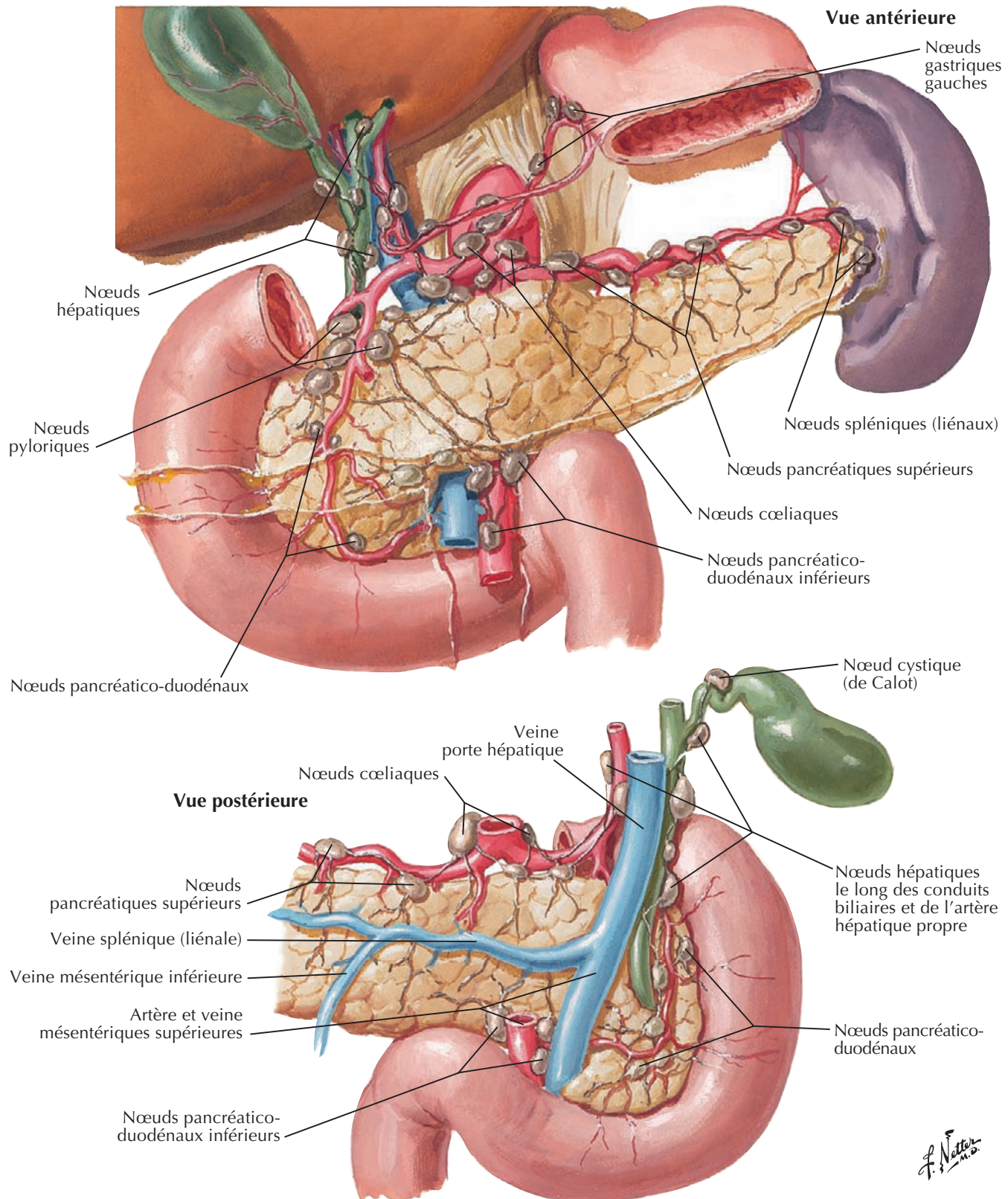
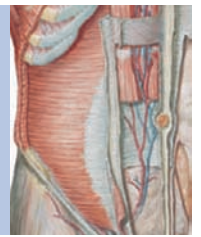


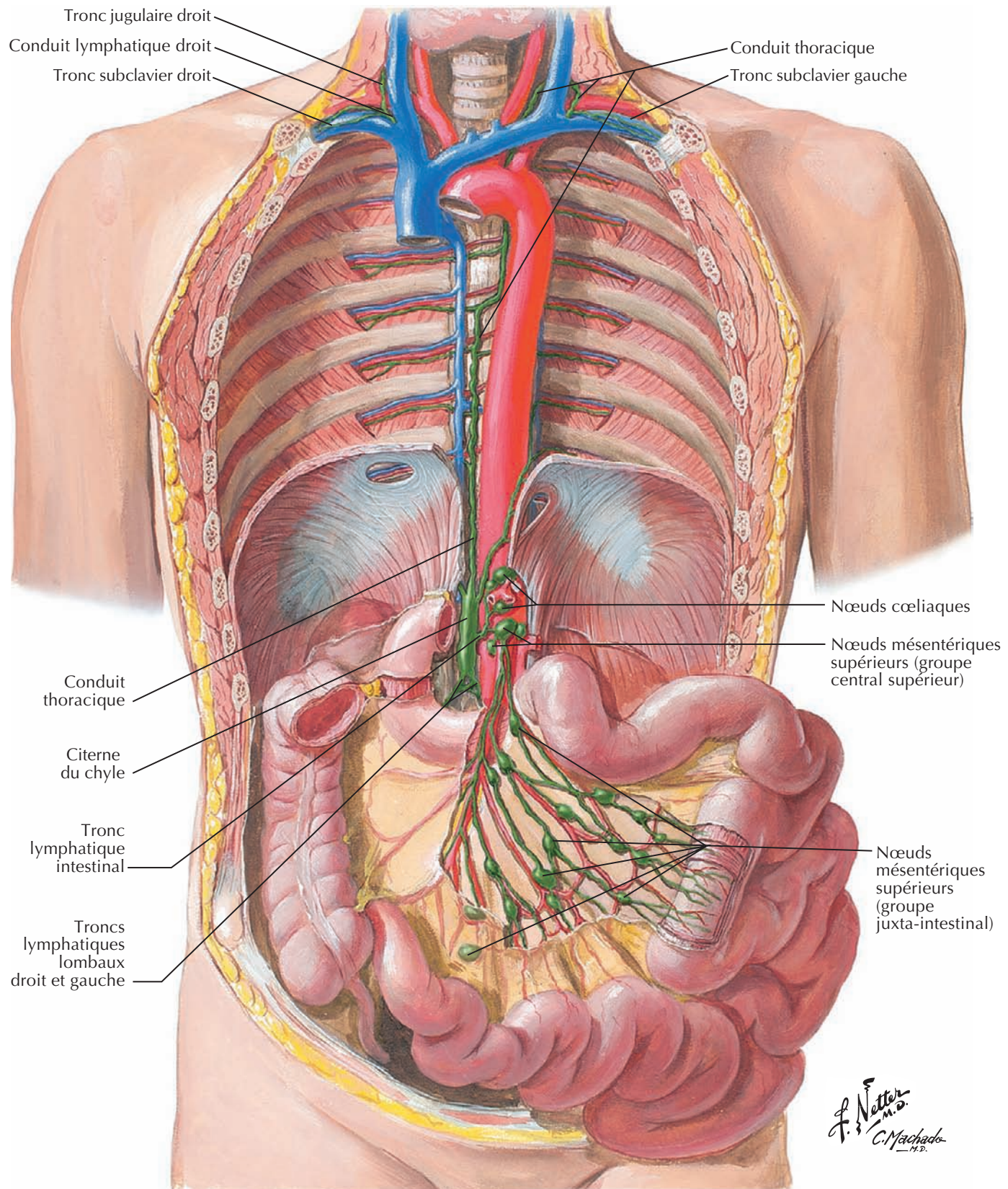
- Anastomoses porto-caves**
- | | | | |
|---|------------------|---|--------------------|
| 1 | Œsophagiennes | 3 | Rectales |
| 2 | Para-ombilicales | 4 | Rétro-péritonéales |

J. Netter

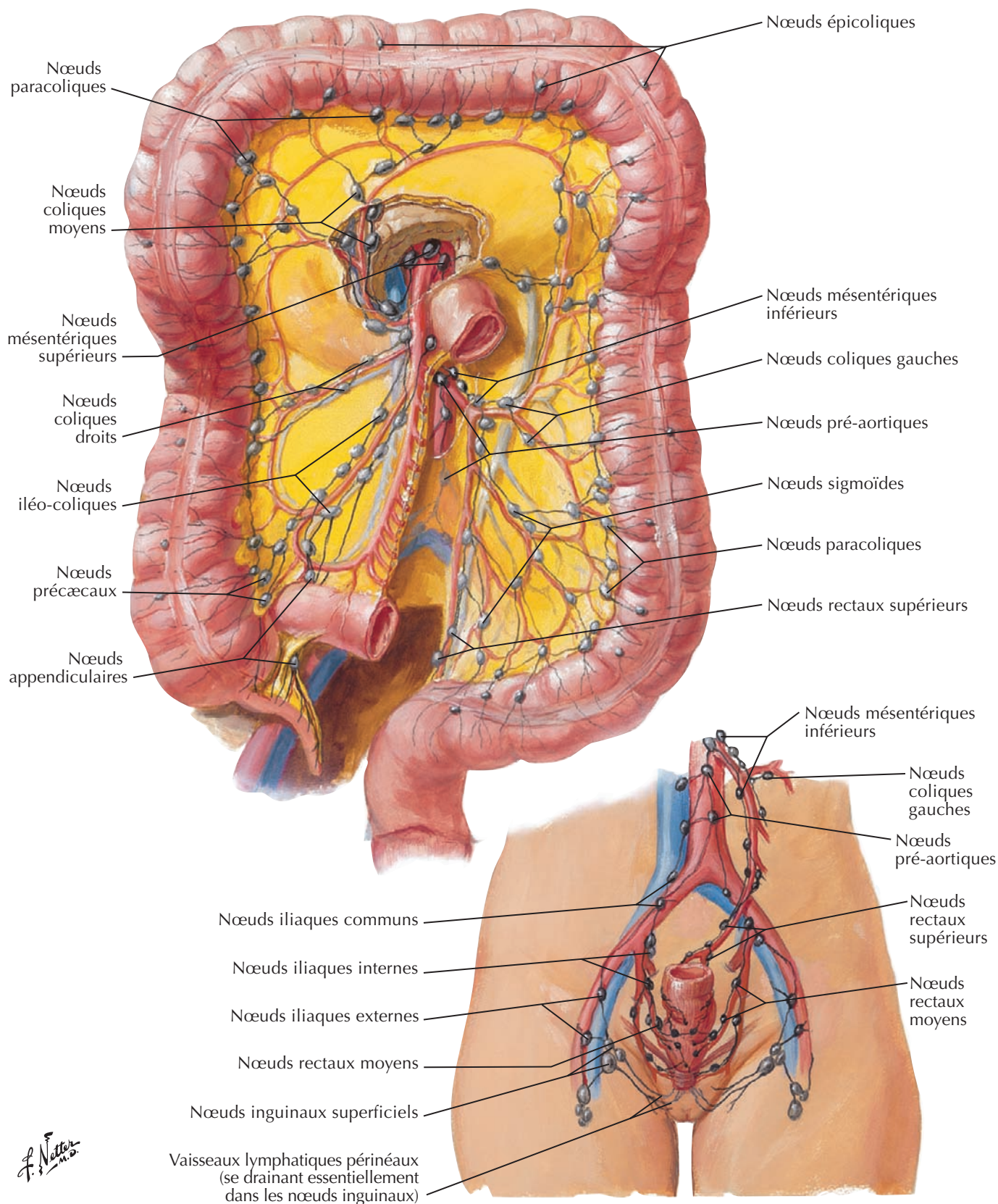


Vaisseaux et nœuds lymphatiques du pancréas

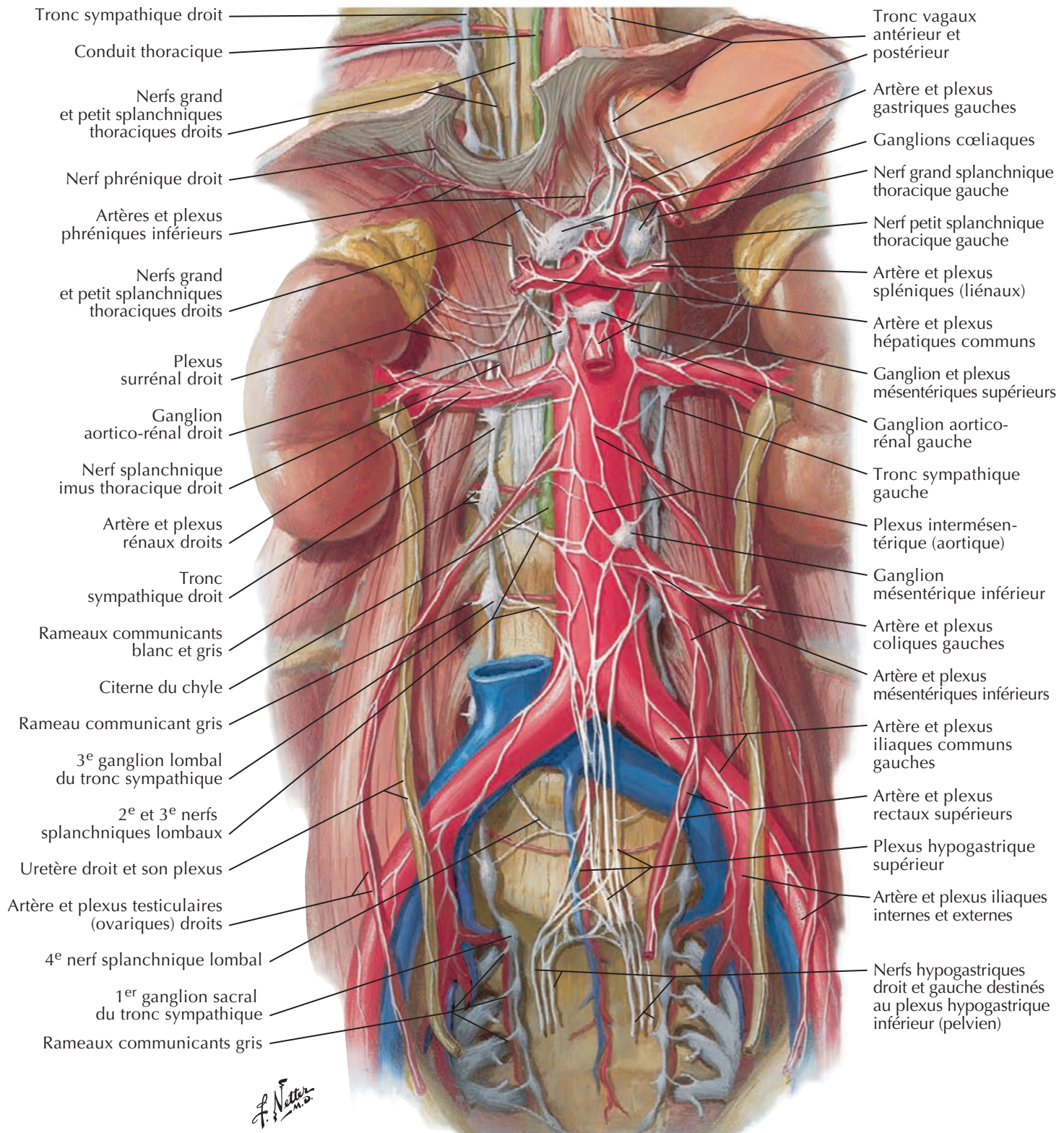




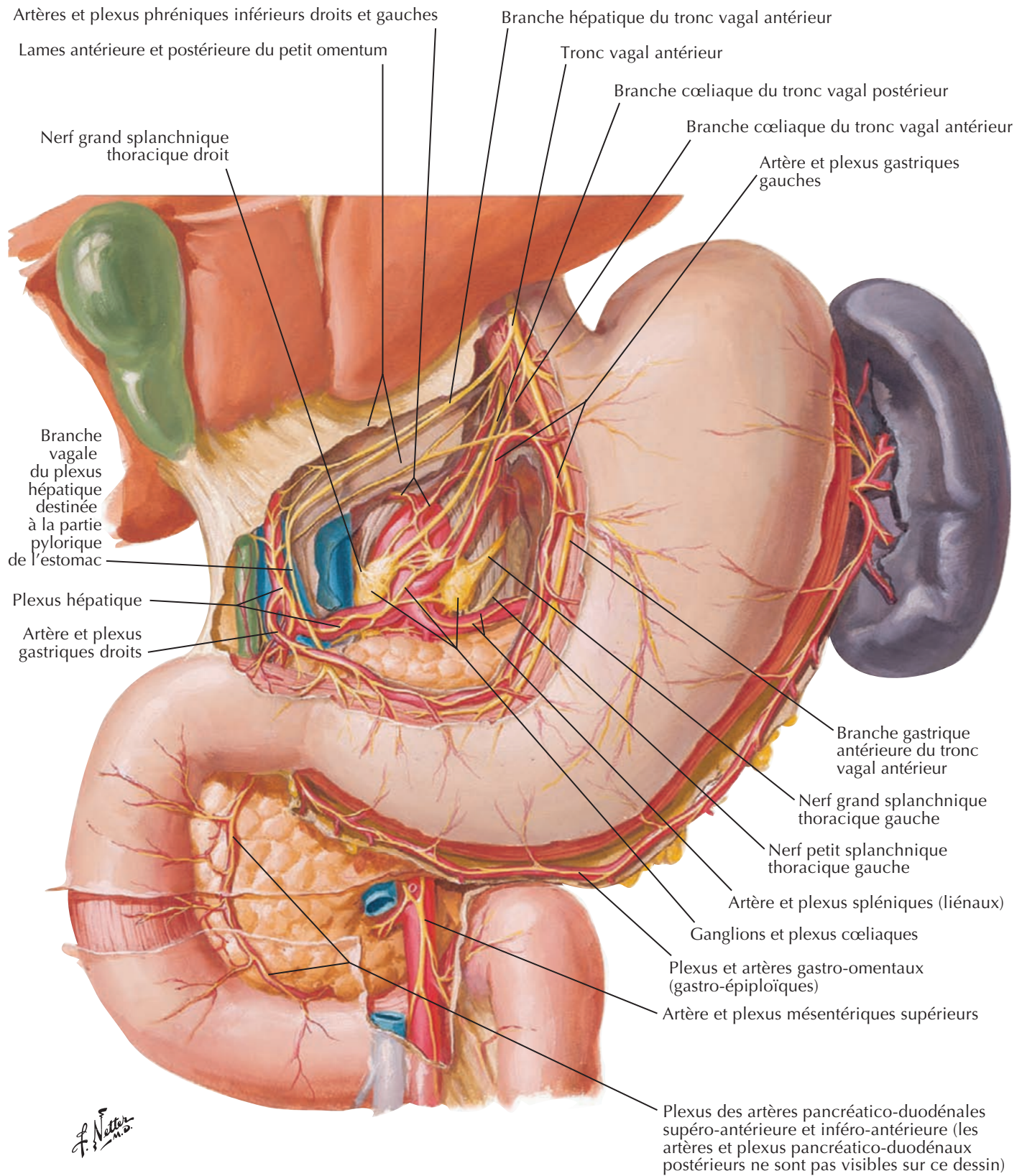
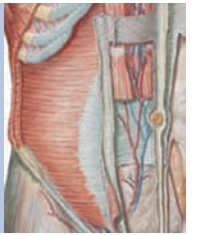Vaisseaux et nœuds lymphatiques du gros intestin

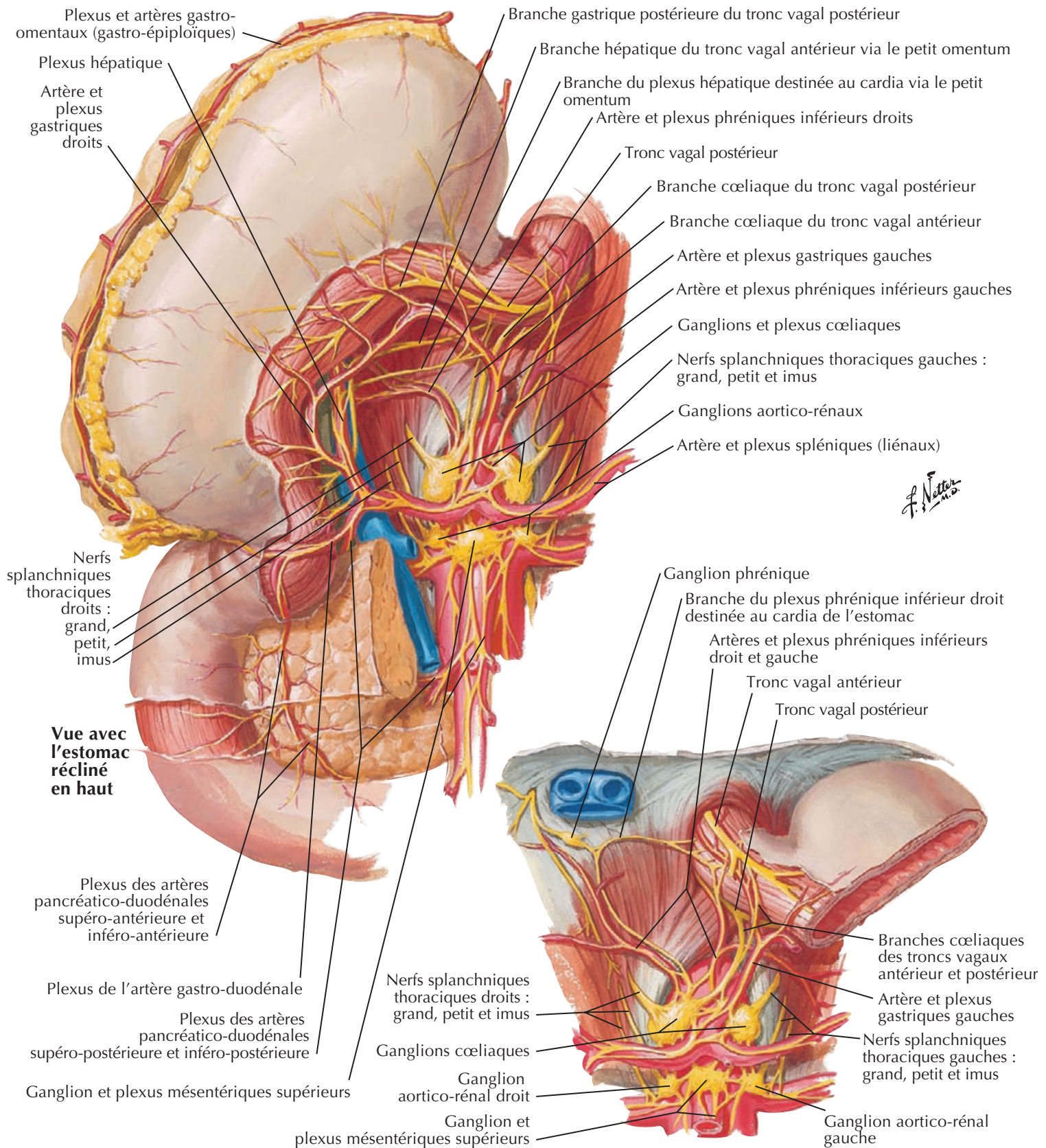


F. Netter M.D.

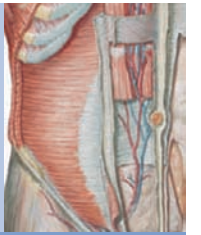

Innervation autonome de l'estomac et du duodénum

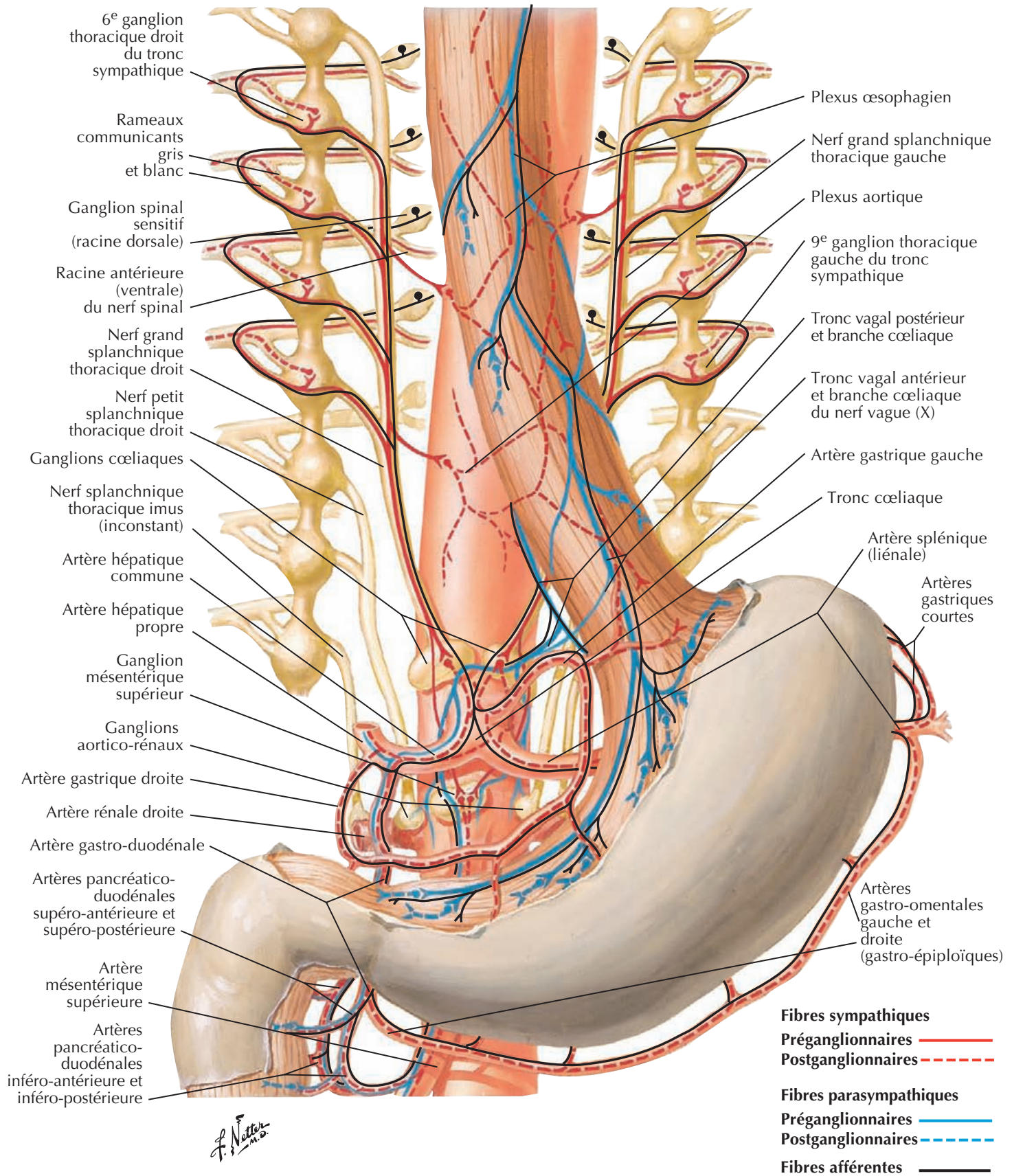


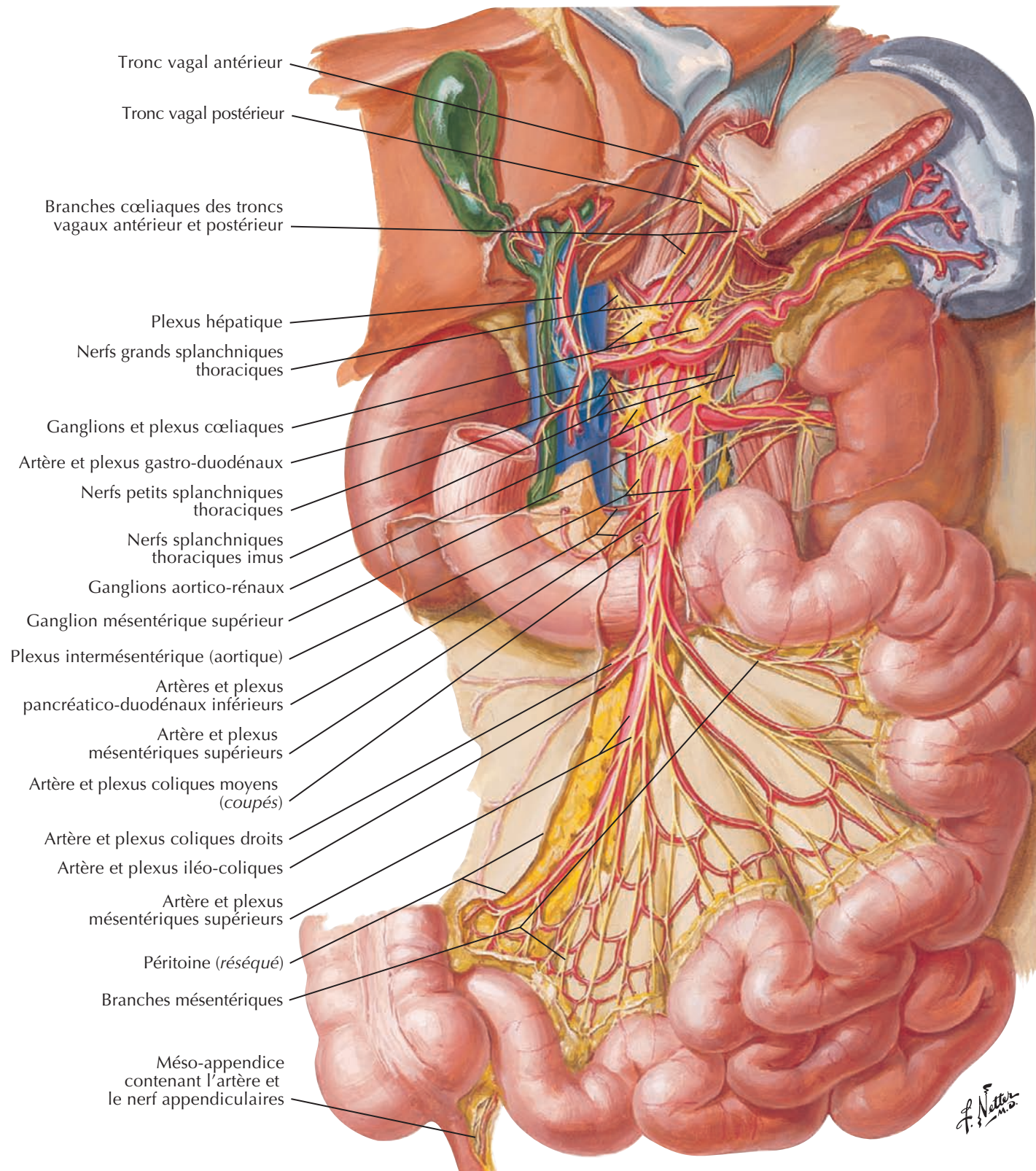


Innervation autonome de l'estomac et du duodénum: schema



Voir aussi Planches 160, 161

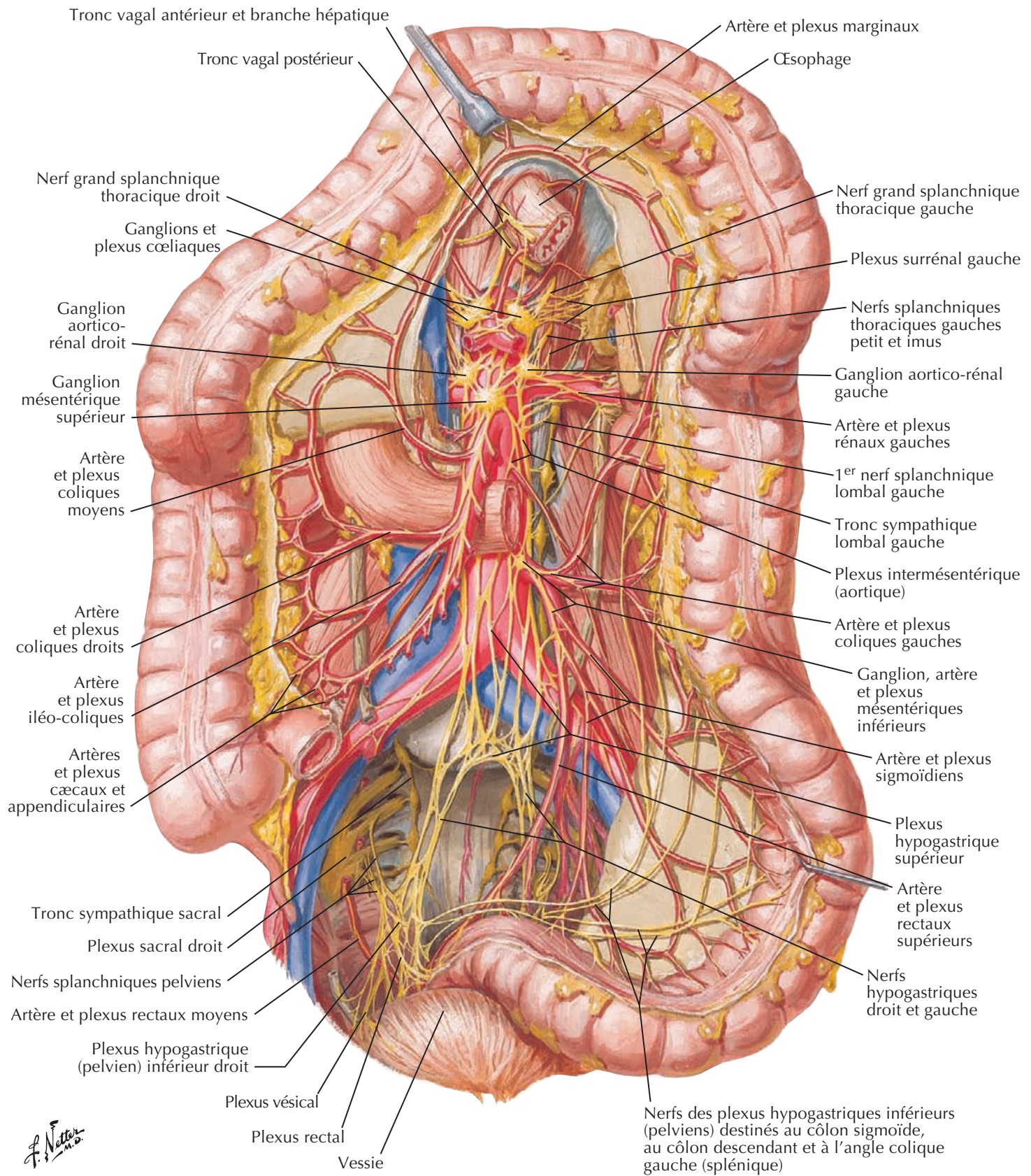




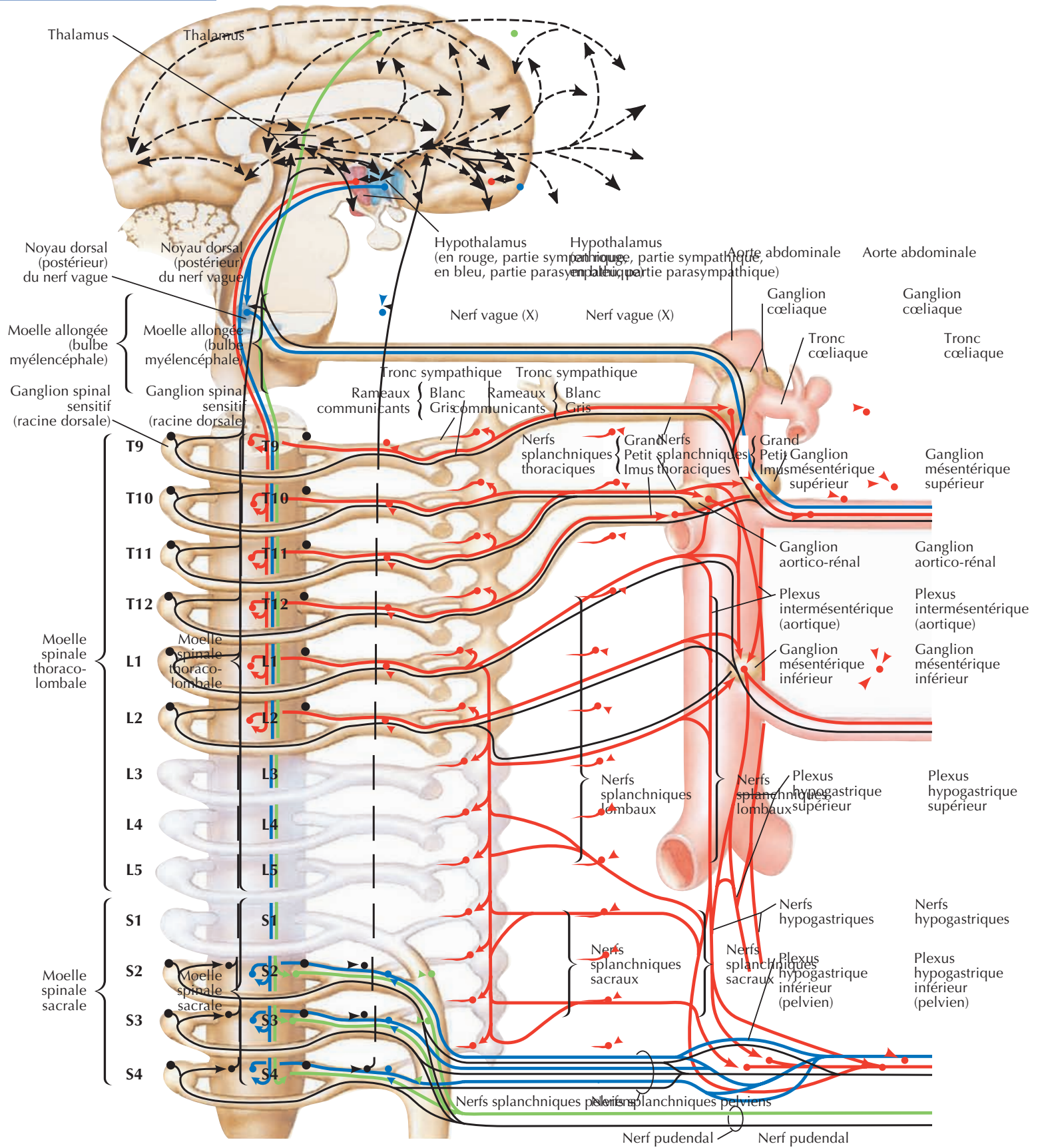
Innervation autonome du gros intestin



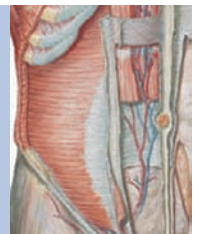
Pour les nerfs du rectum, voir **Planches 390-393**



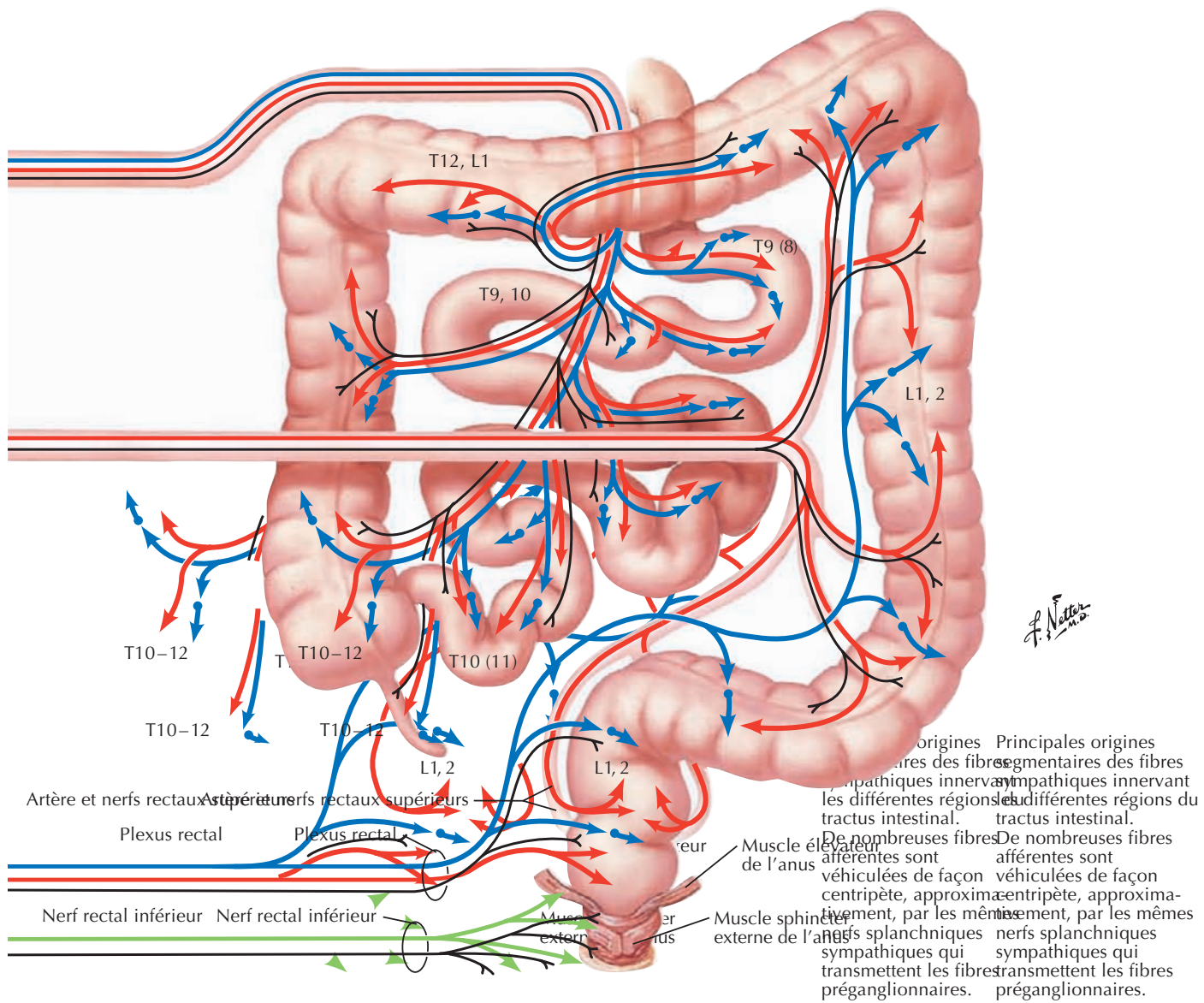
Voir aussi Planches 160, 161

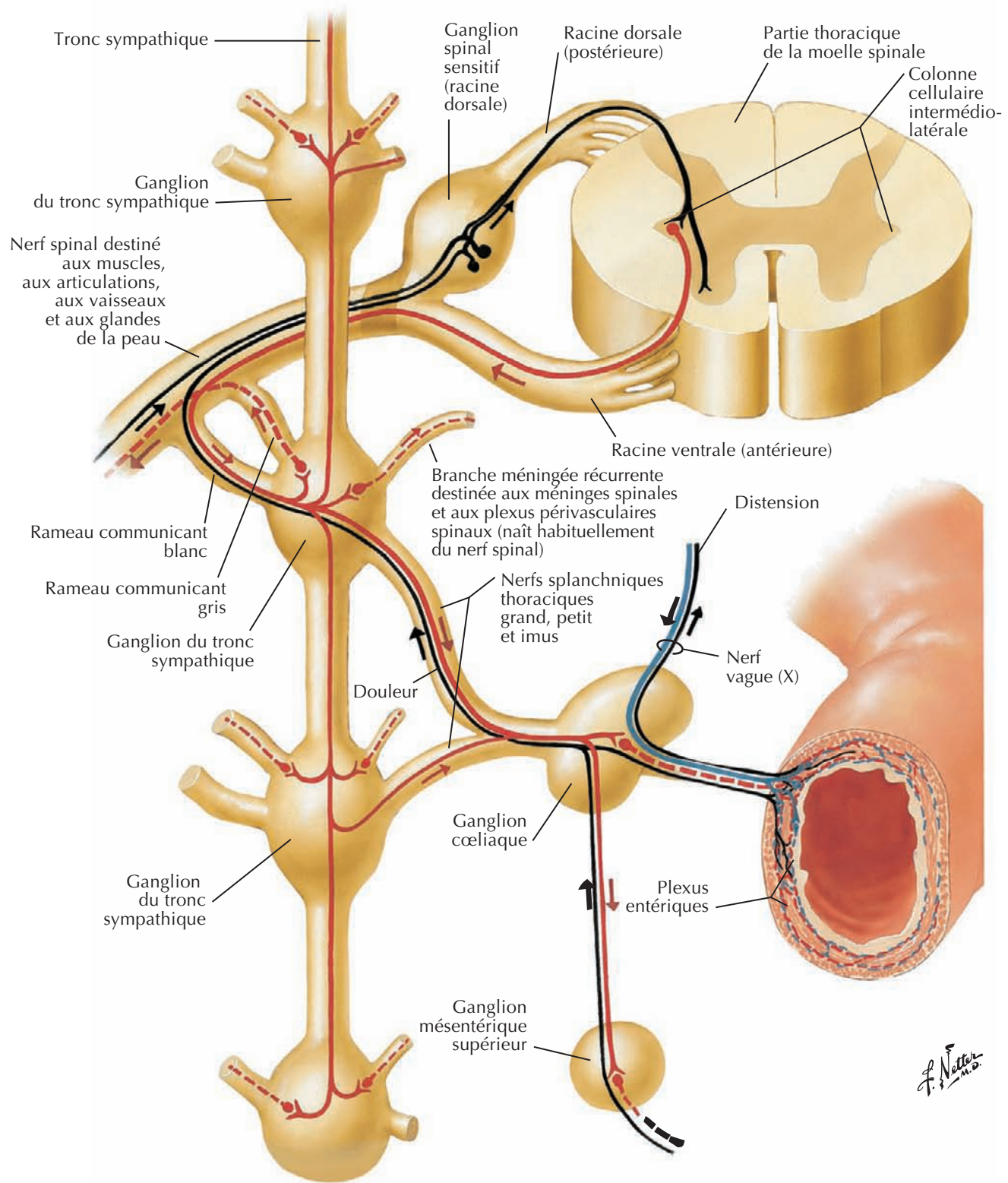


Innervation autonome de l'intestin grêle et du gros intestin : schéma



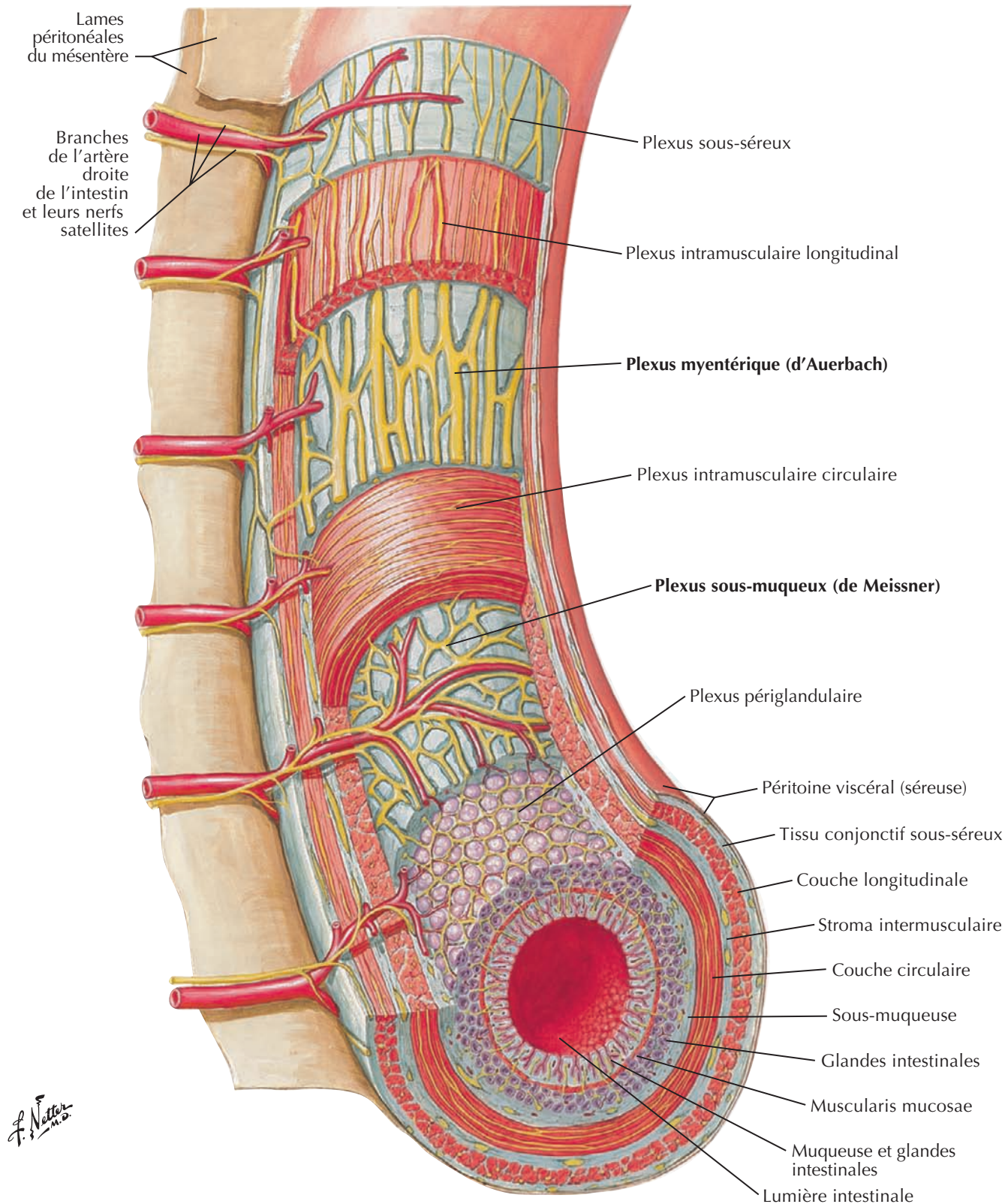
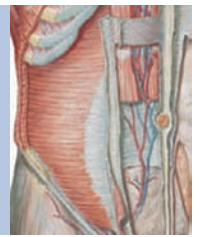
- Efférents sympathiques ———
- Efférents parasympathiques ———
- Efférents somatiques ———
- Afférents et connexions du SNC ———
- Voies indéfinies - - -





| | | | | | | |
|---------------------|---|------------------------------|-------------------------|---|------------------------------|------------------------|
| Fibres sympathiques | { | Préganglionnaires ———— | Fibres parasympathiques | { | Préganglionnaires ———— | Fibres afférentes ———— |
| | | Postganglionnaires - - - - - | | | Postganglionnaires - - - - - | |

Plexus autonomes intrinsèques de l'intestin : schéma



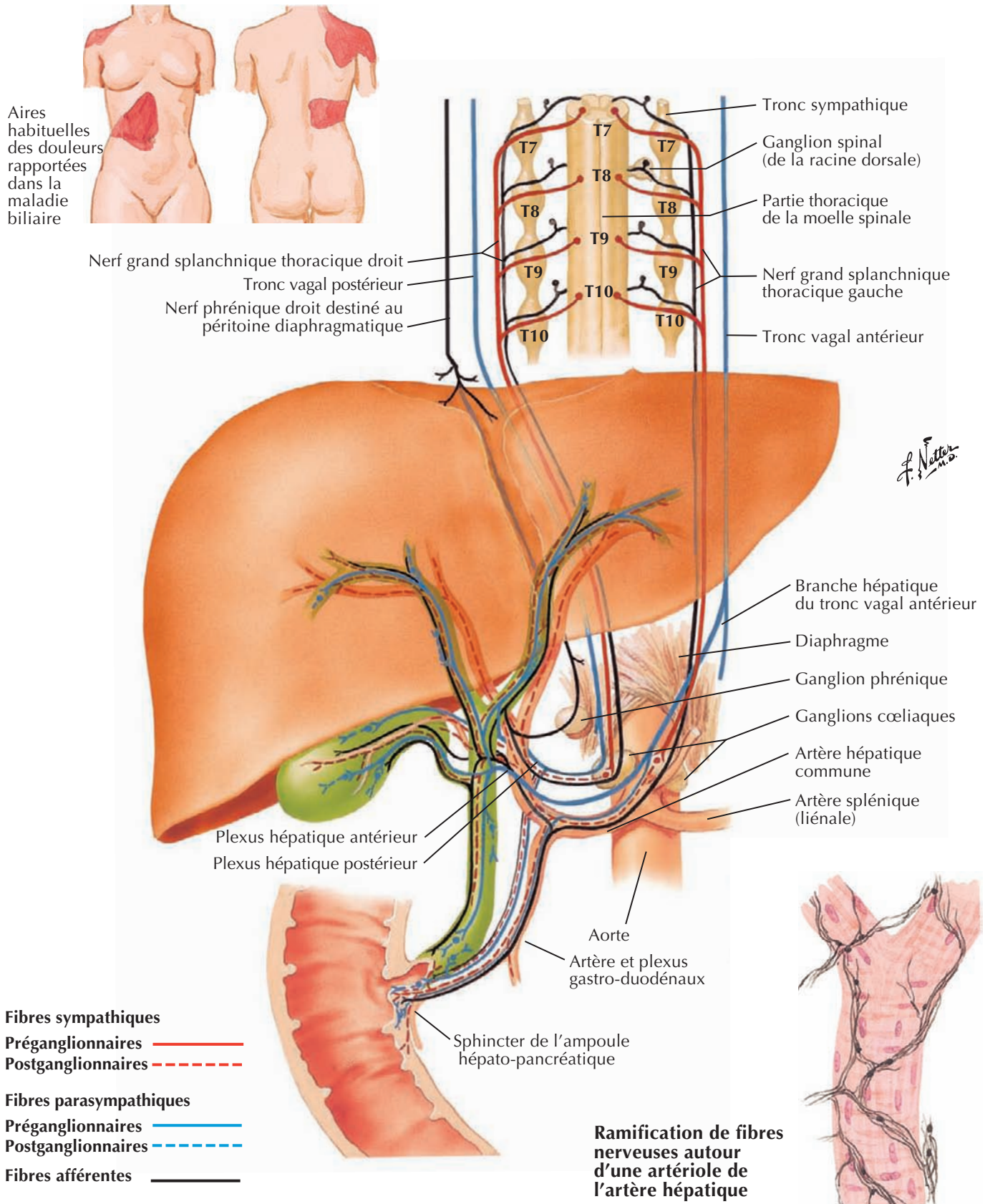
F. Netter M.D.

Note : la paroi intestinale est montrée beaucoup plus épaisse que dans la réalité

4

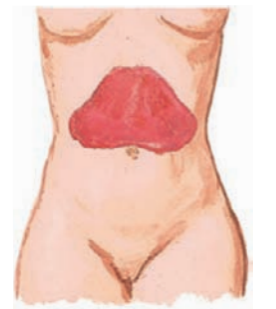
Innervation autonome du foie et des voies biliaires : schéma

Voir aussi Planches 160, 161

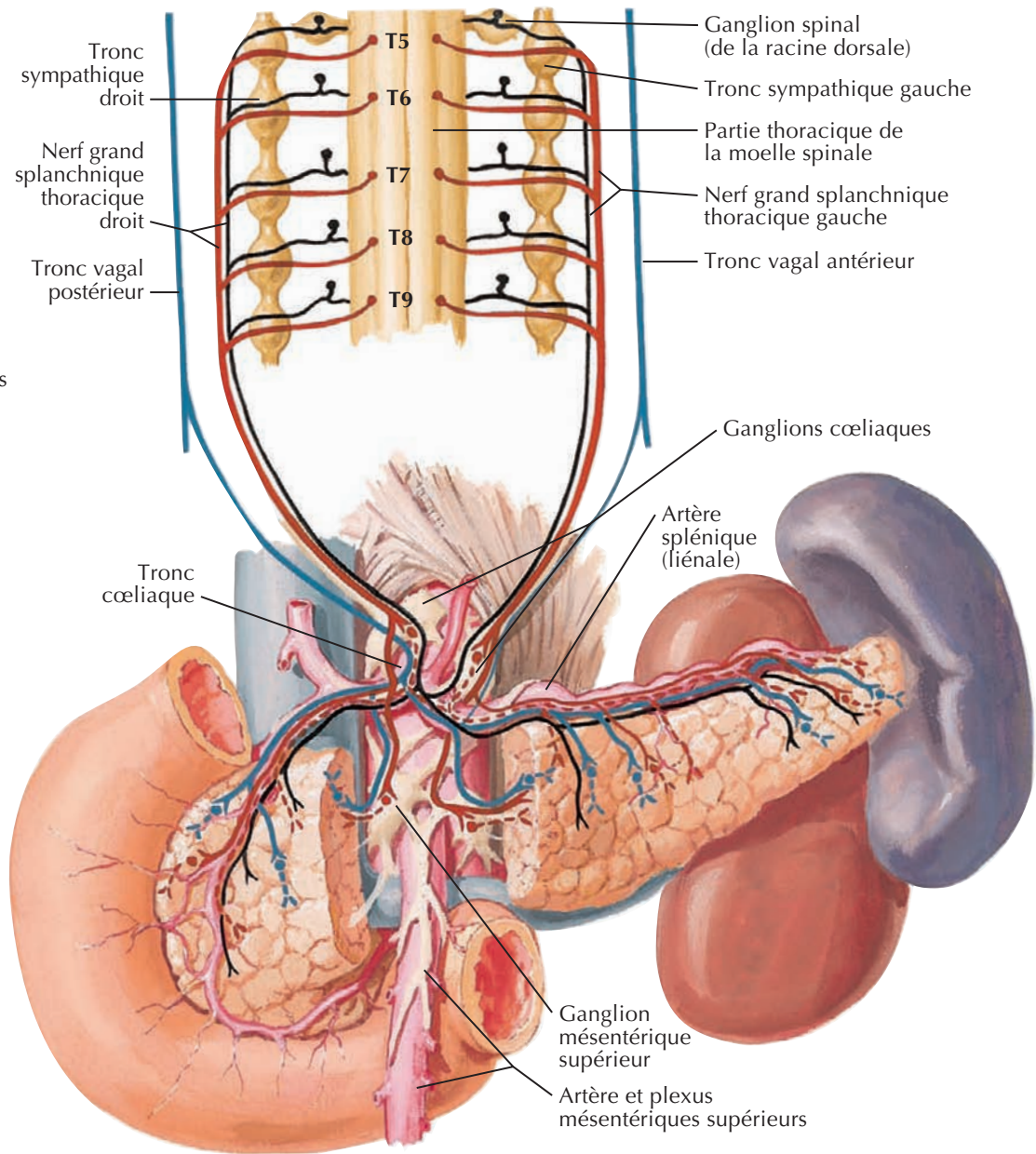
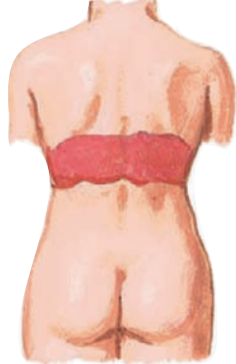


Innervation autonome du pancréas : schéma

Voir aussi Planches 160, 161



Aires habituelles des douleurs pancréatiques rapportées



Fibres sympathiques

Préganglionnaires ————

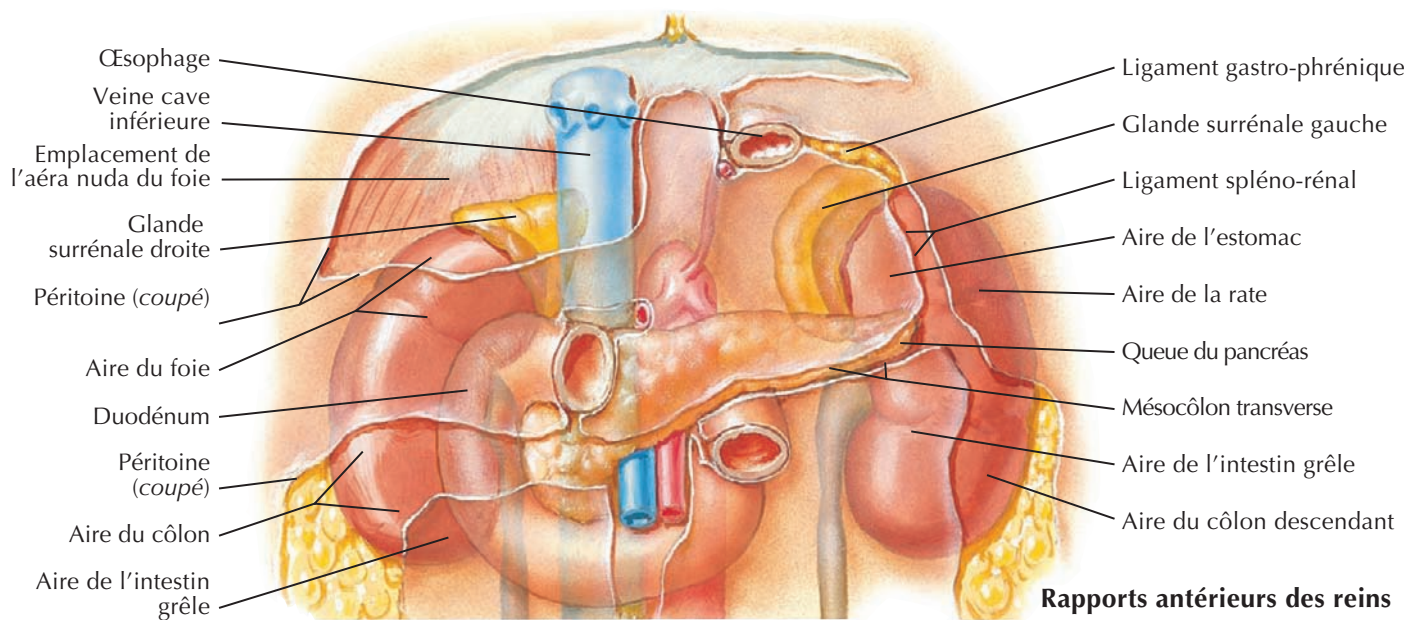
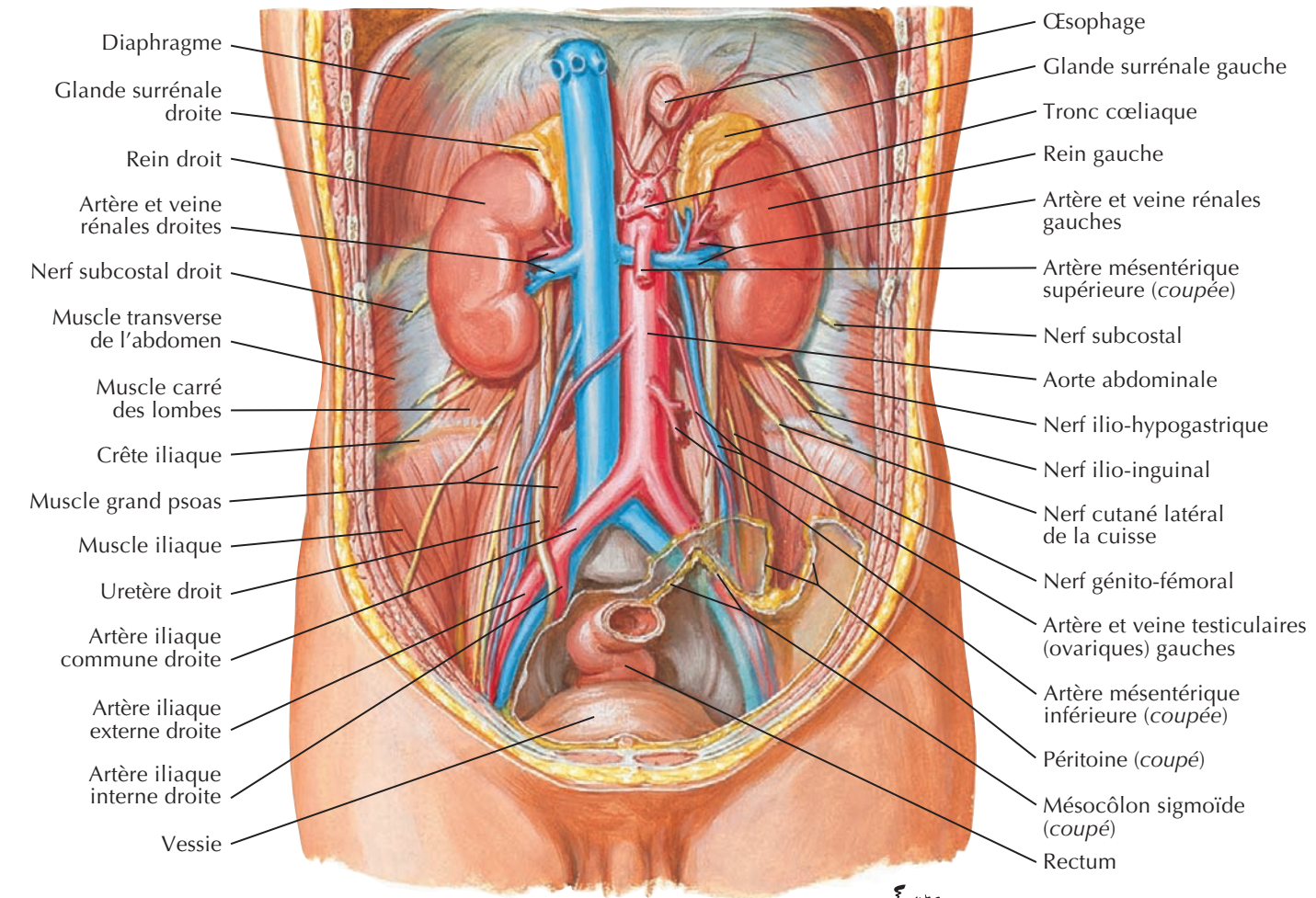
Postganglionnaires - - - - -

Fibres parasympathiques

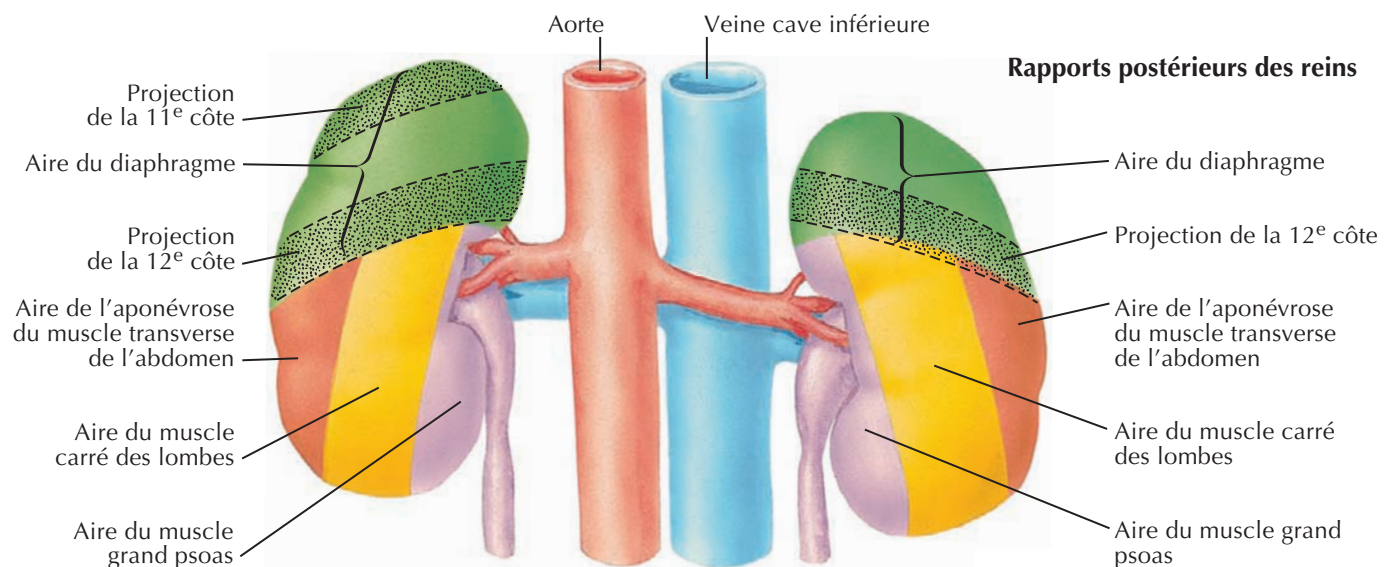
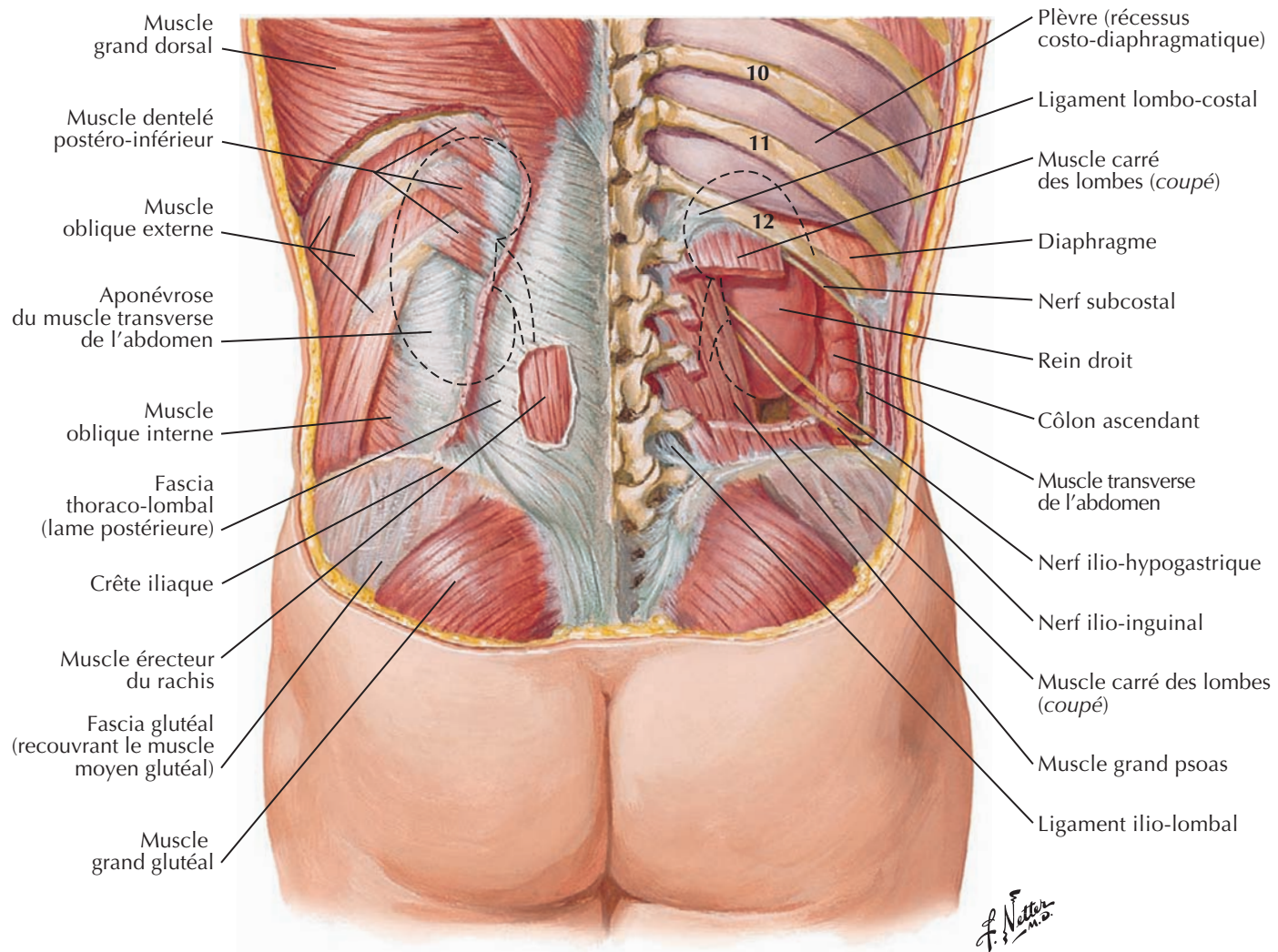
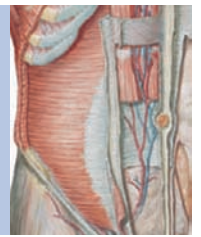
Préganglionnaires ————

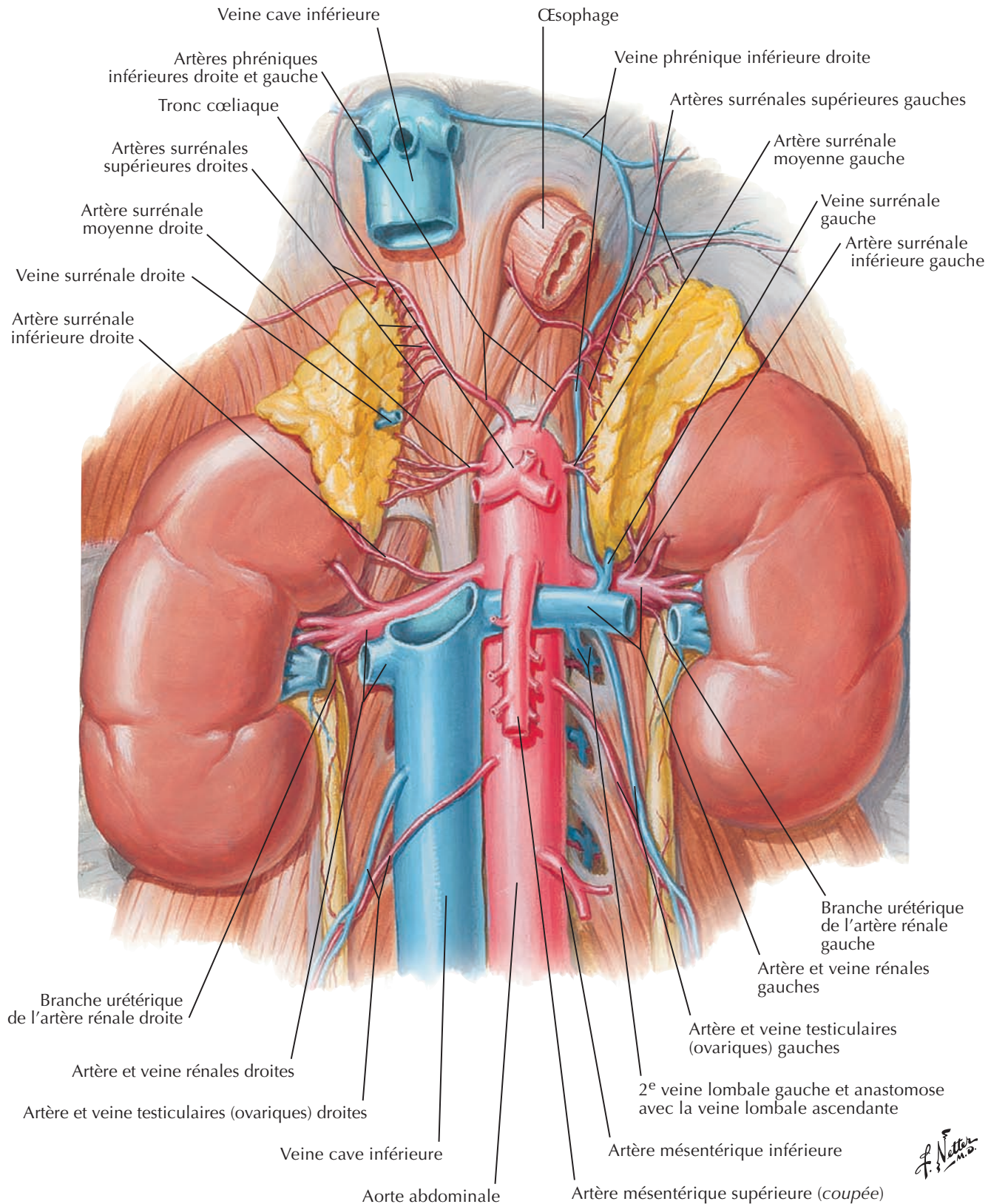
Postganglionnaires - - - - -

Fibres afférentes ————

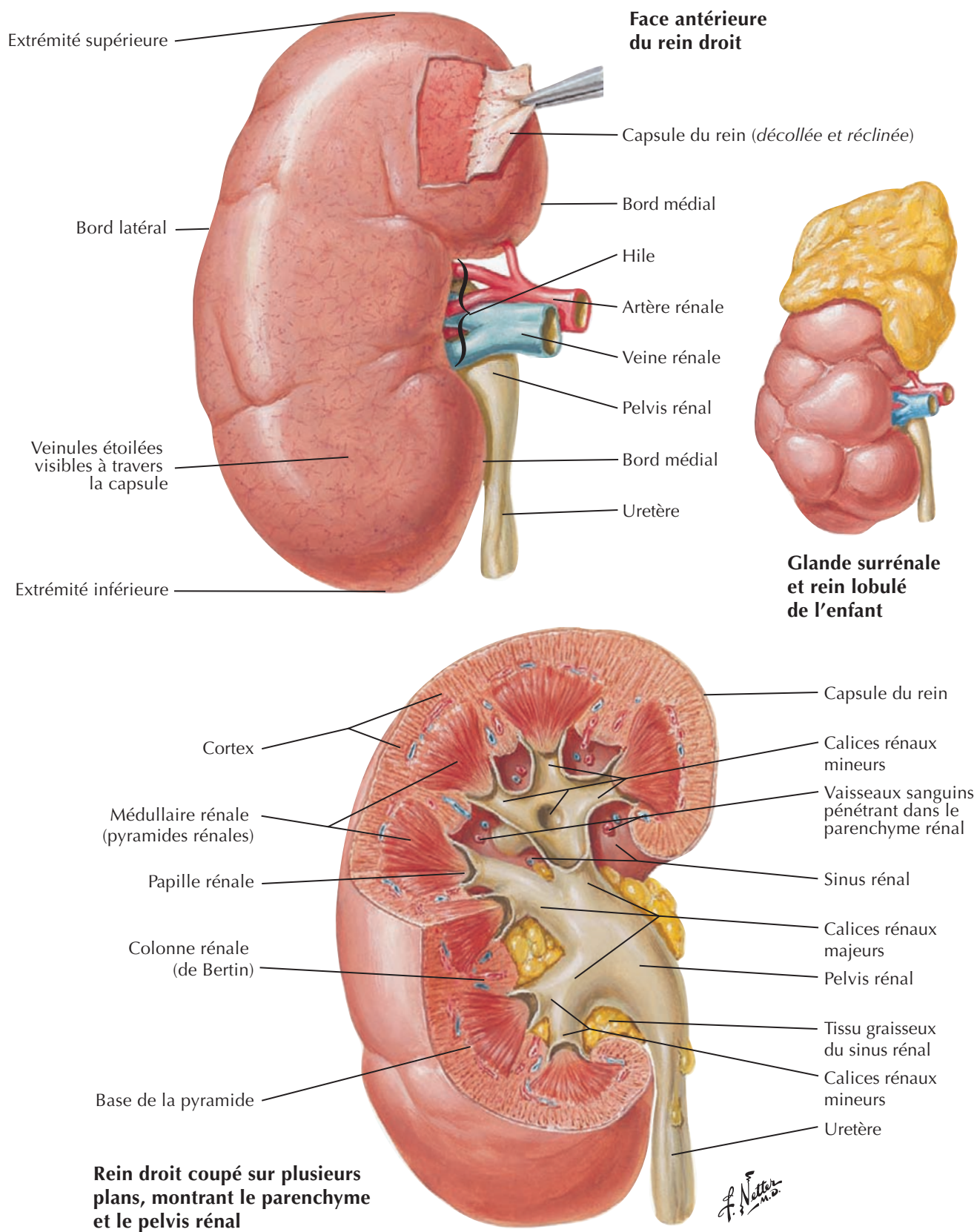


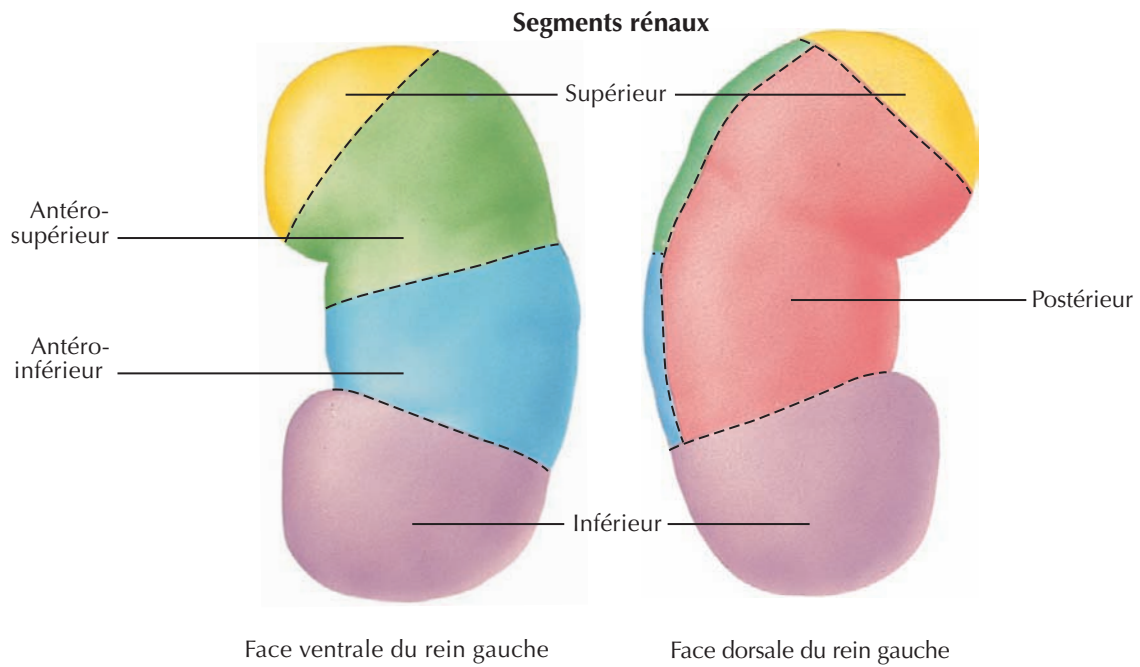
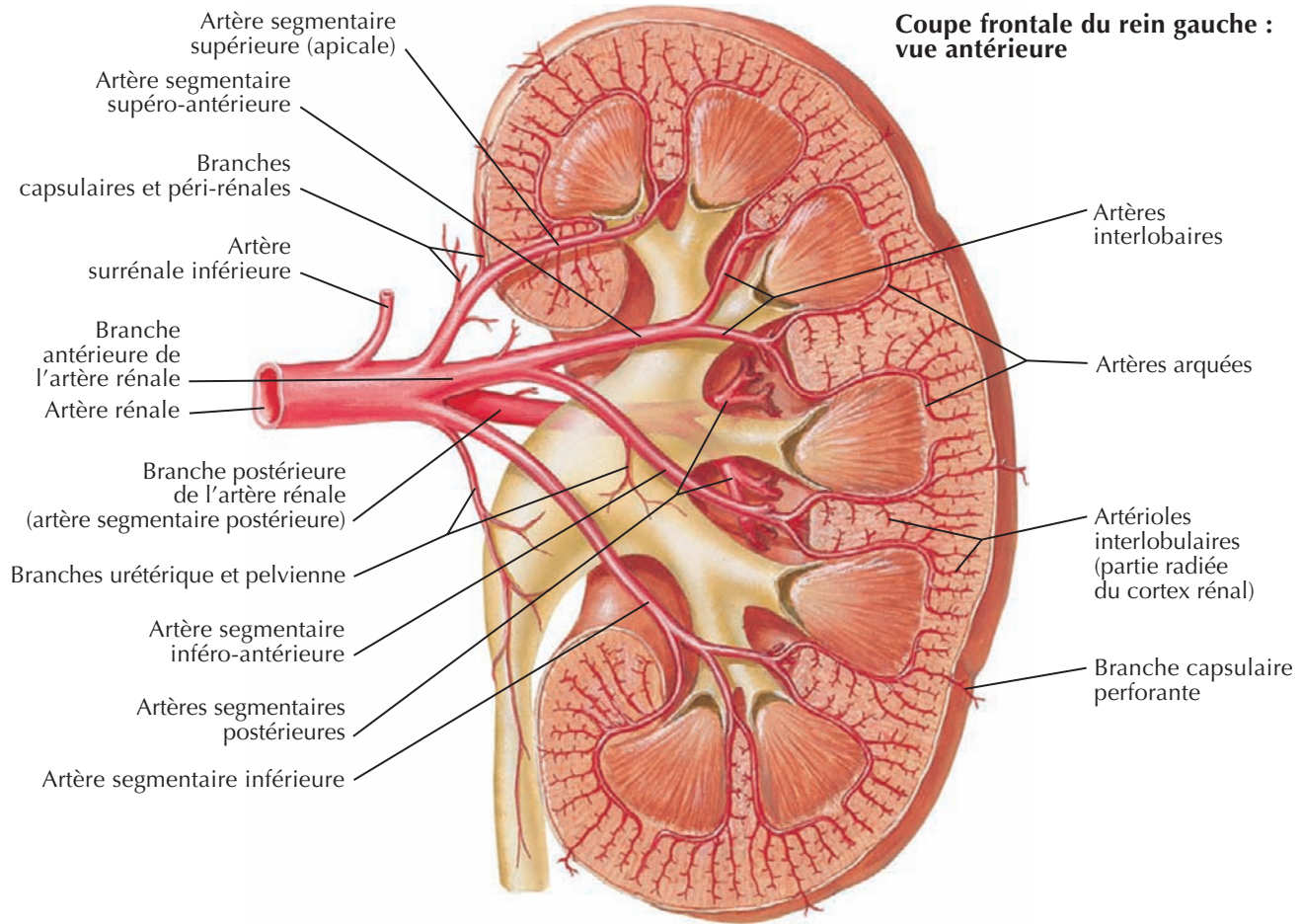
Reins *in situ* : vues postérieures





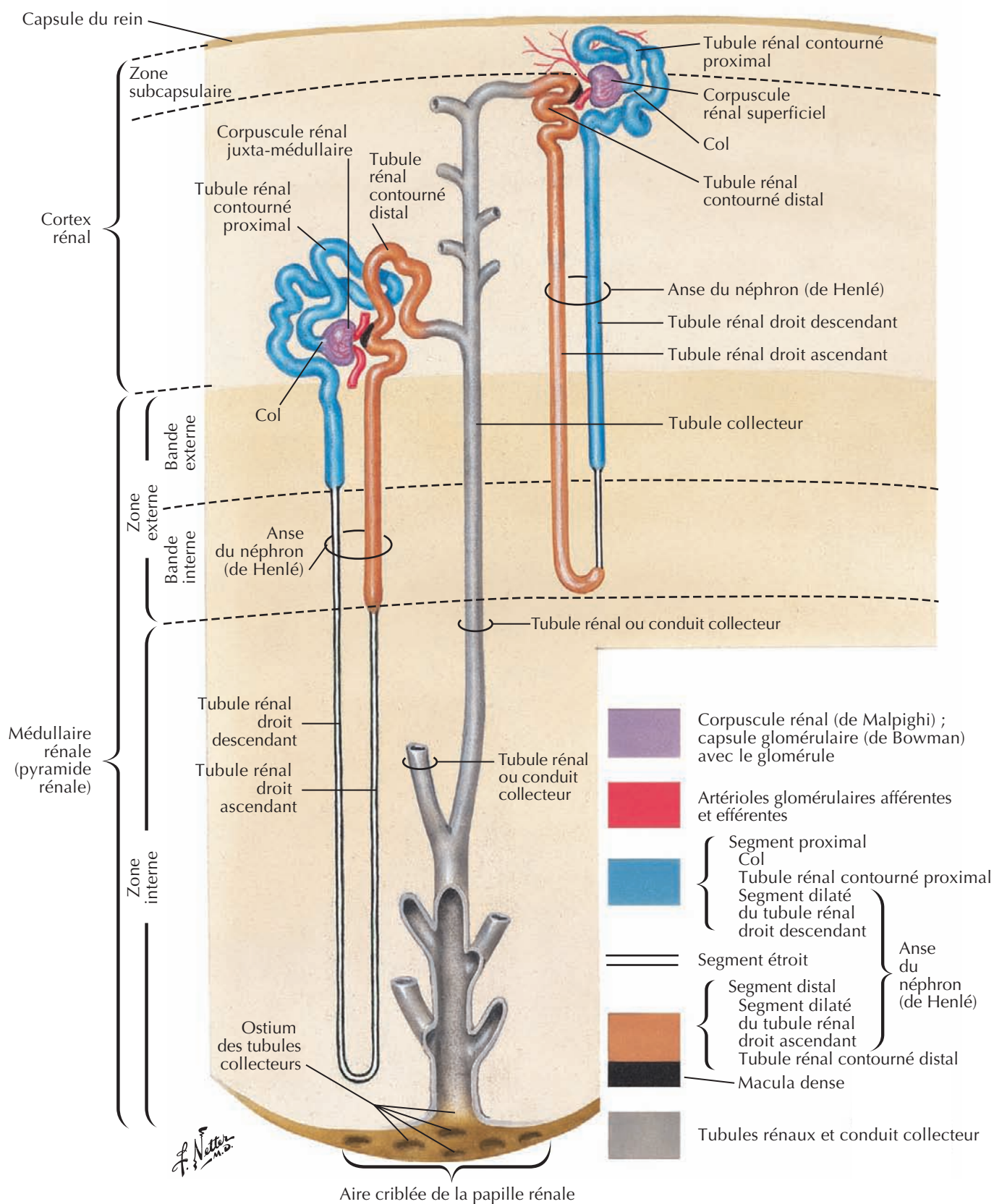
Structure macroscopique du rein

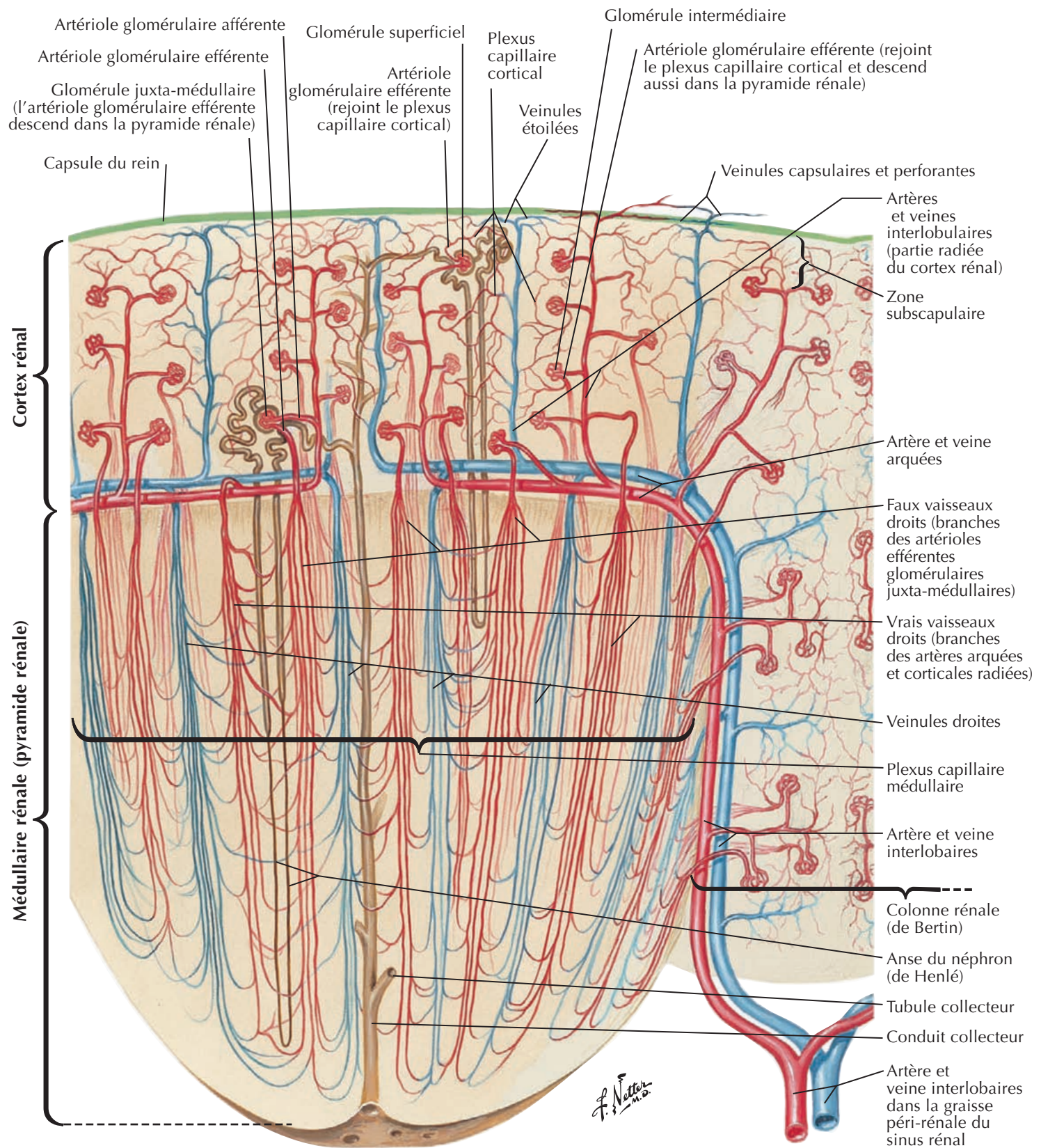




F. Netter M.D.

Néphron et tubule rénal collecteur : schéma

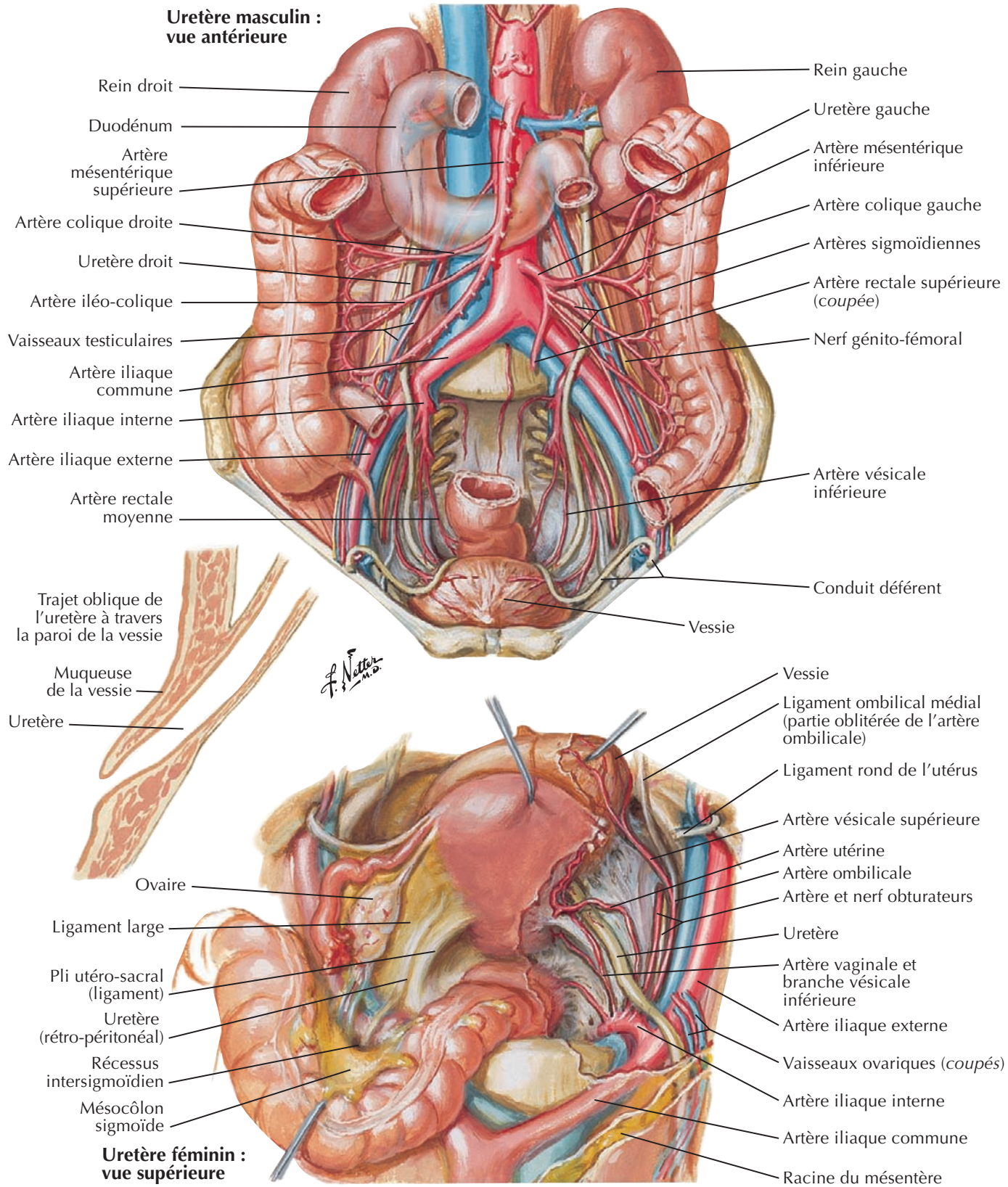


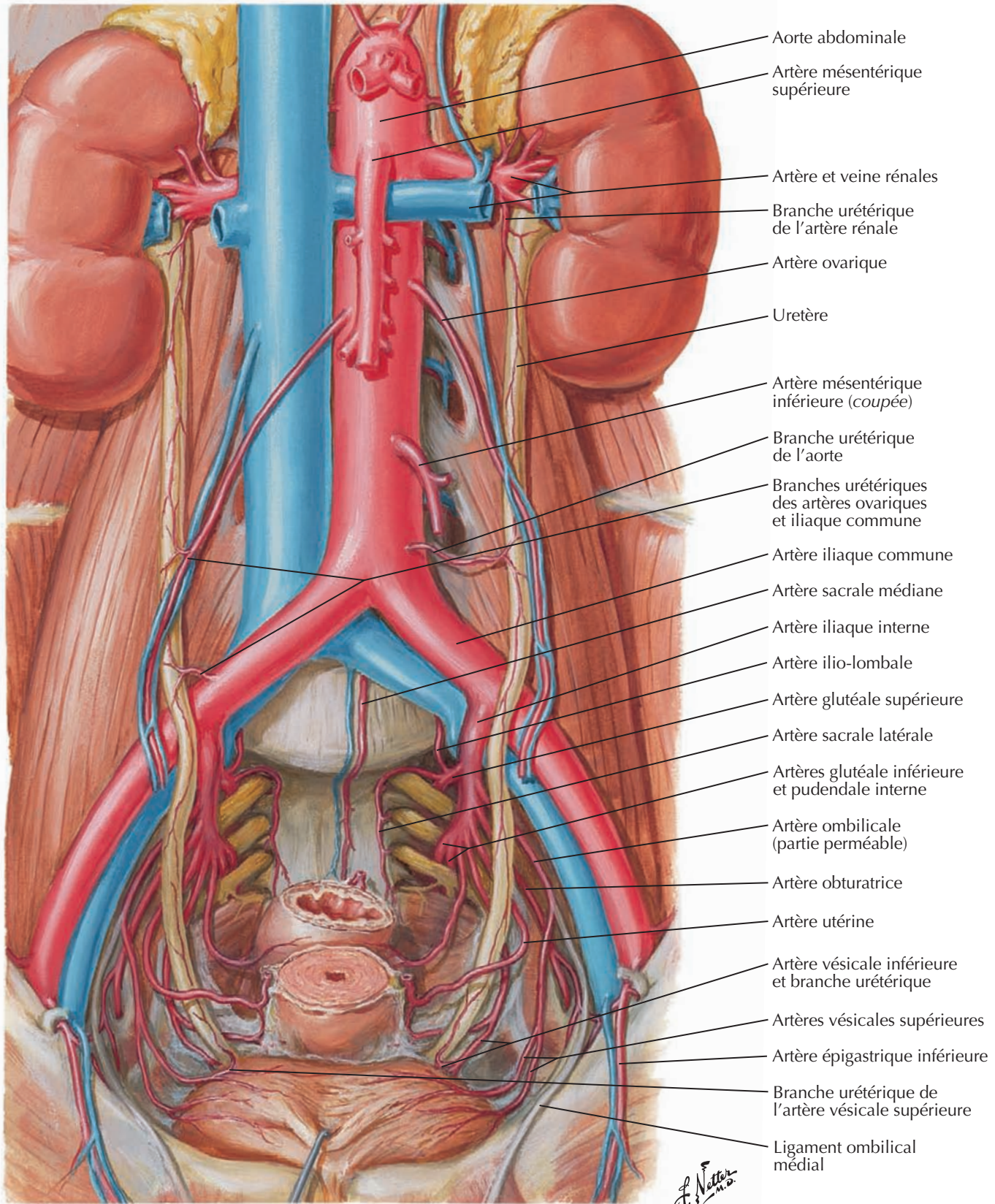


Uretères dans l'abdomen et le pelvis

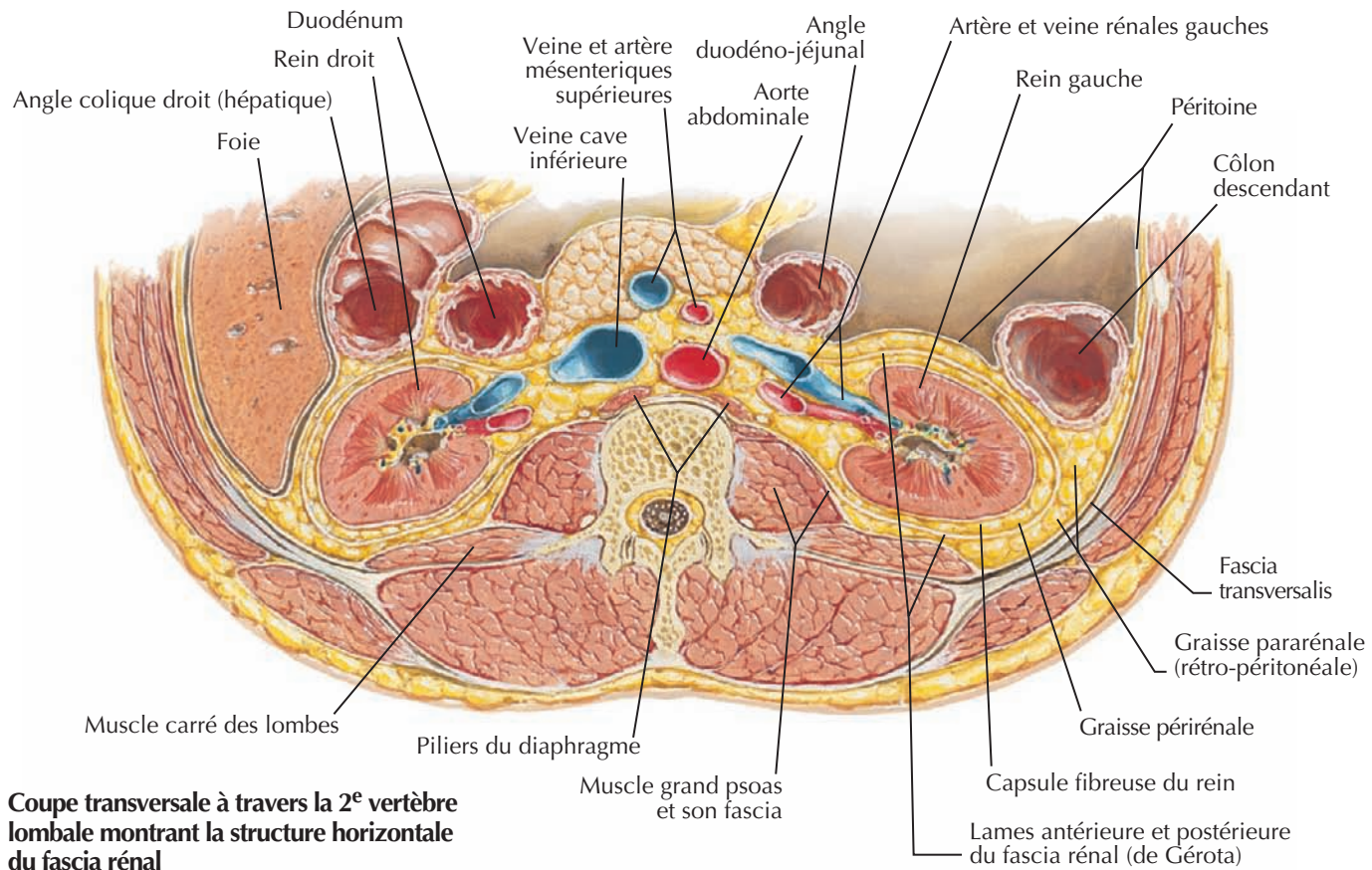


Voir aussi Planches 343, 344, 347

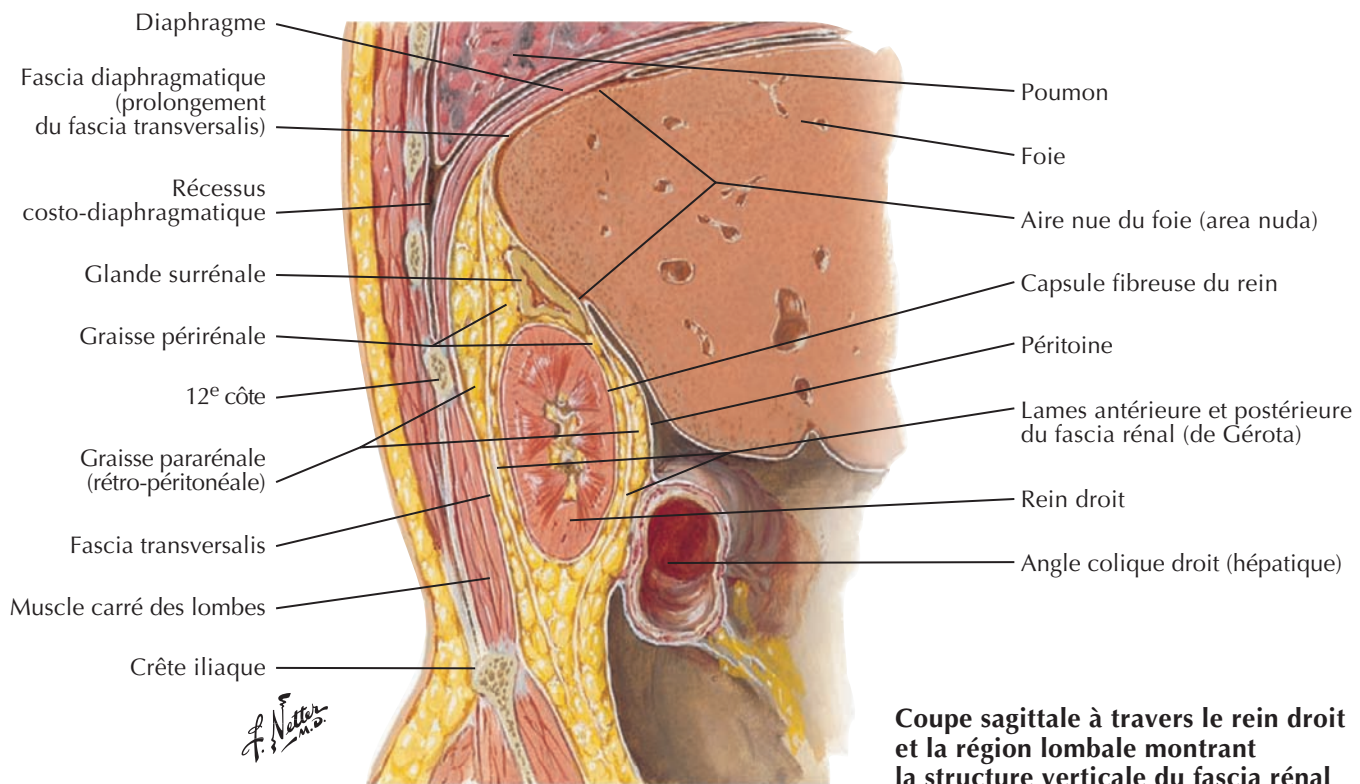




Fascias rénaux

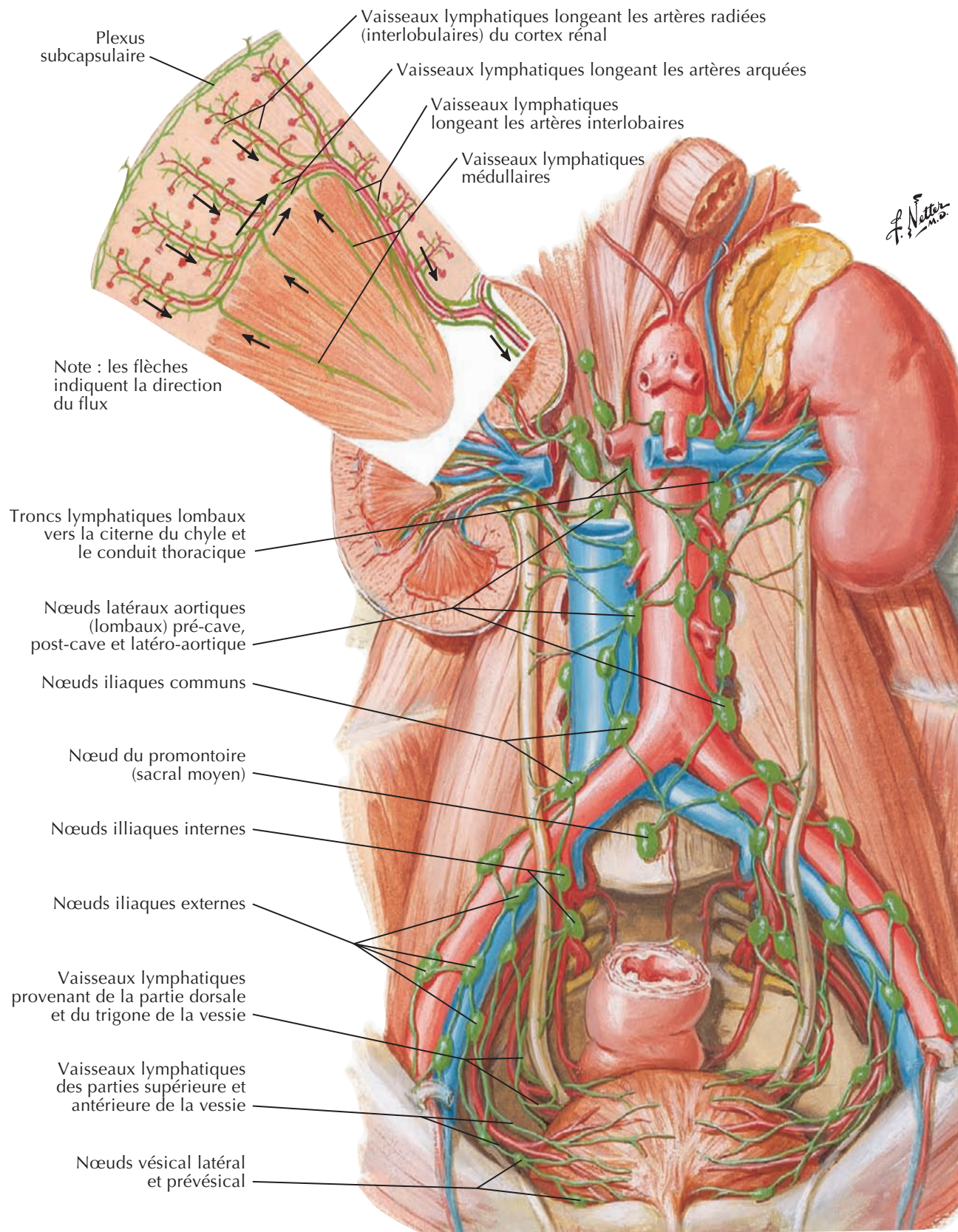


Coupe transversale à travers la 2^e vertèbre lombale montrant la structure horizontale du fascia rénal

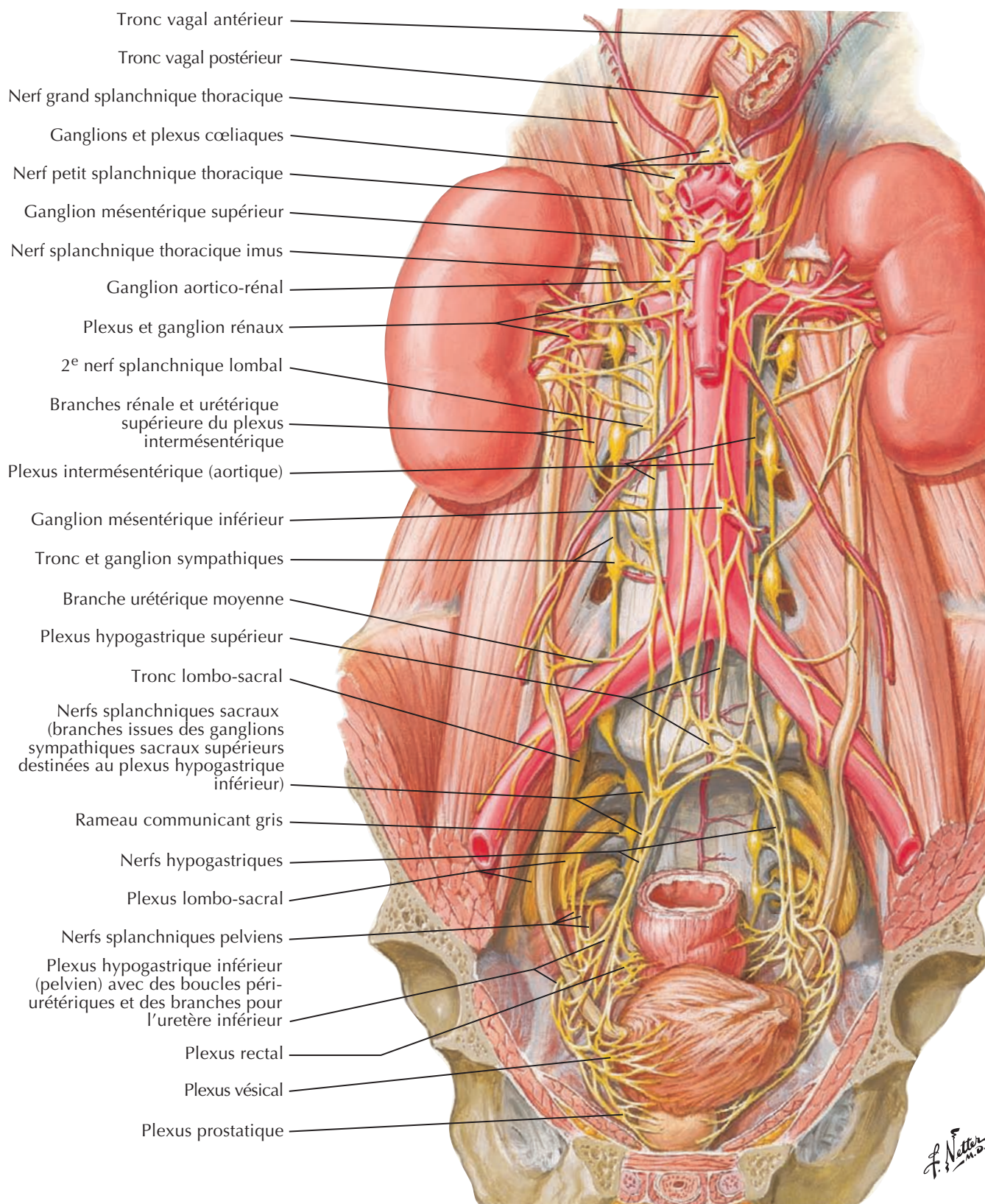


Coupe sagittale à travers le rein droit et la région lombale montrant la structure verticale du fascia rénal

Voir aussi Planches 386, 388



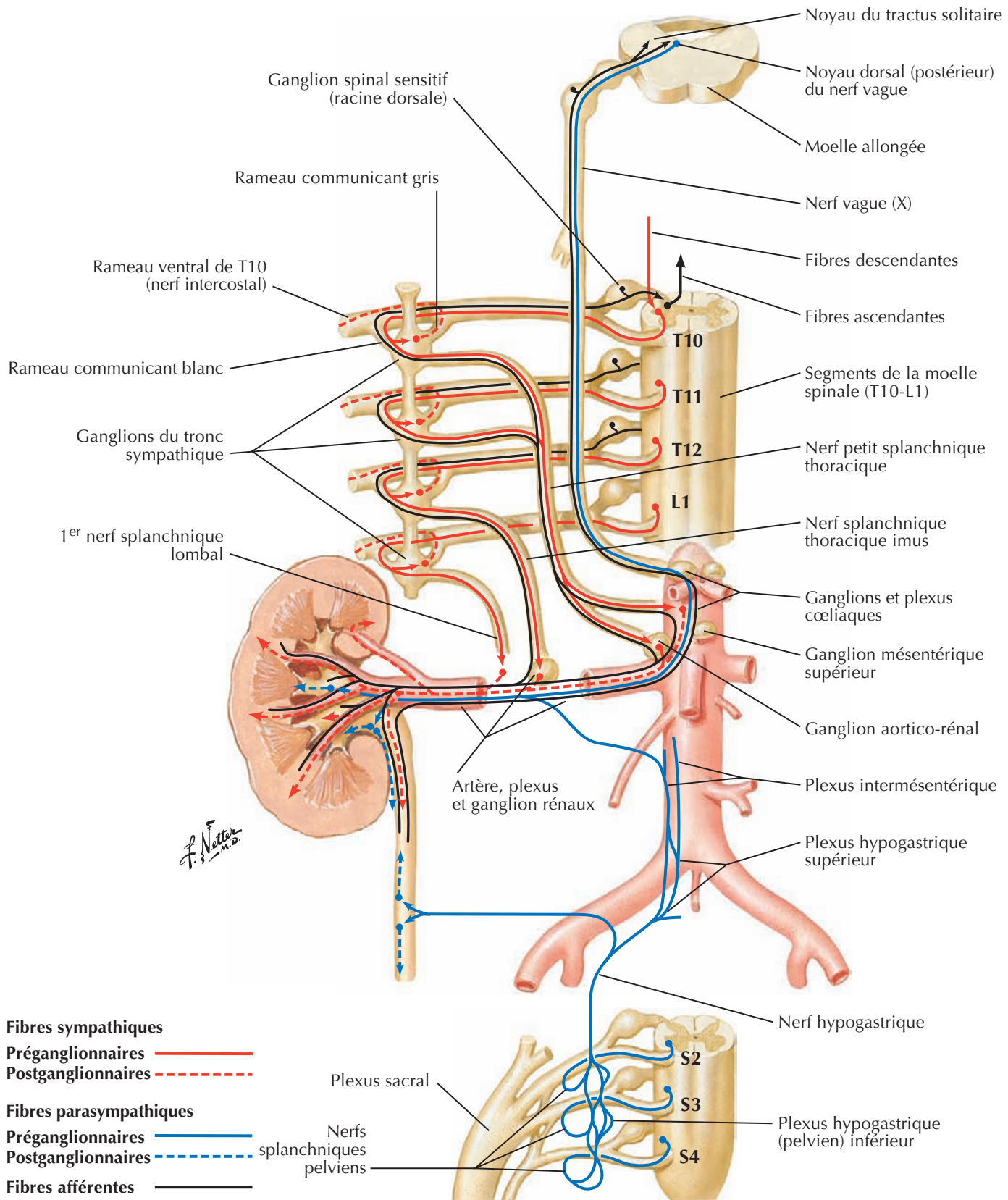
Nerfs autonomes des reins, des uretères et de la vessie



4

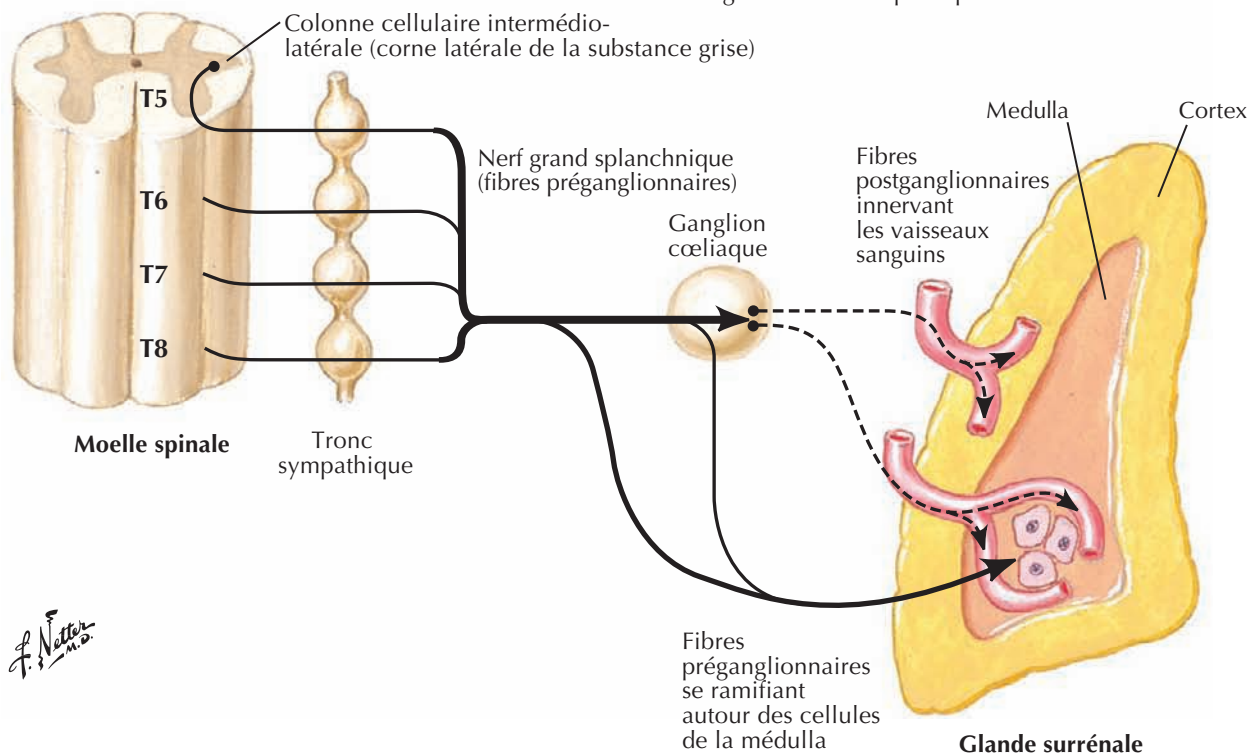
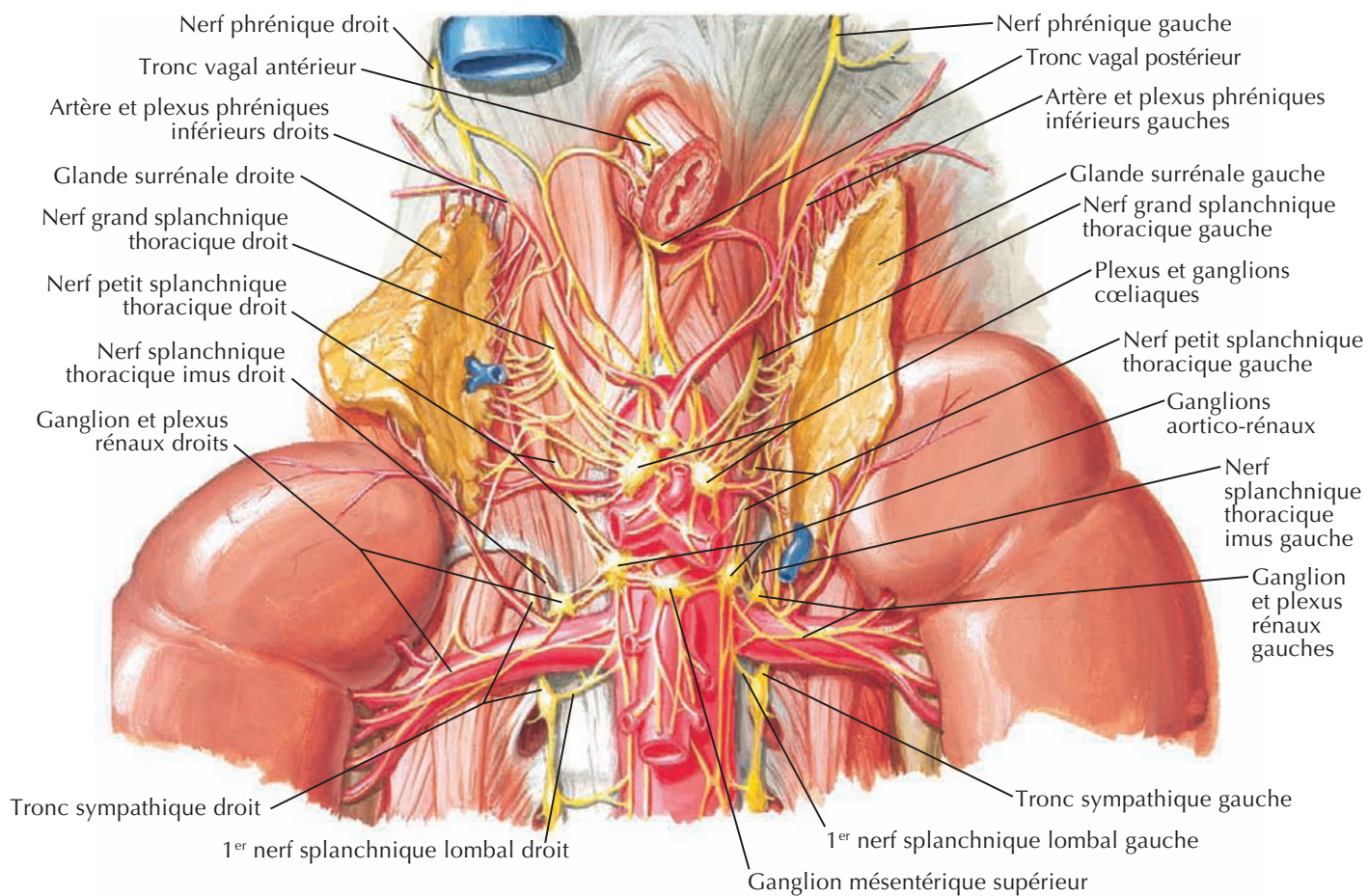
Innervation autonome des reins et de la partie supérieure des uretères : schéma

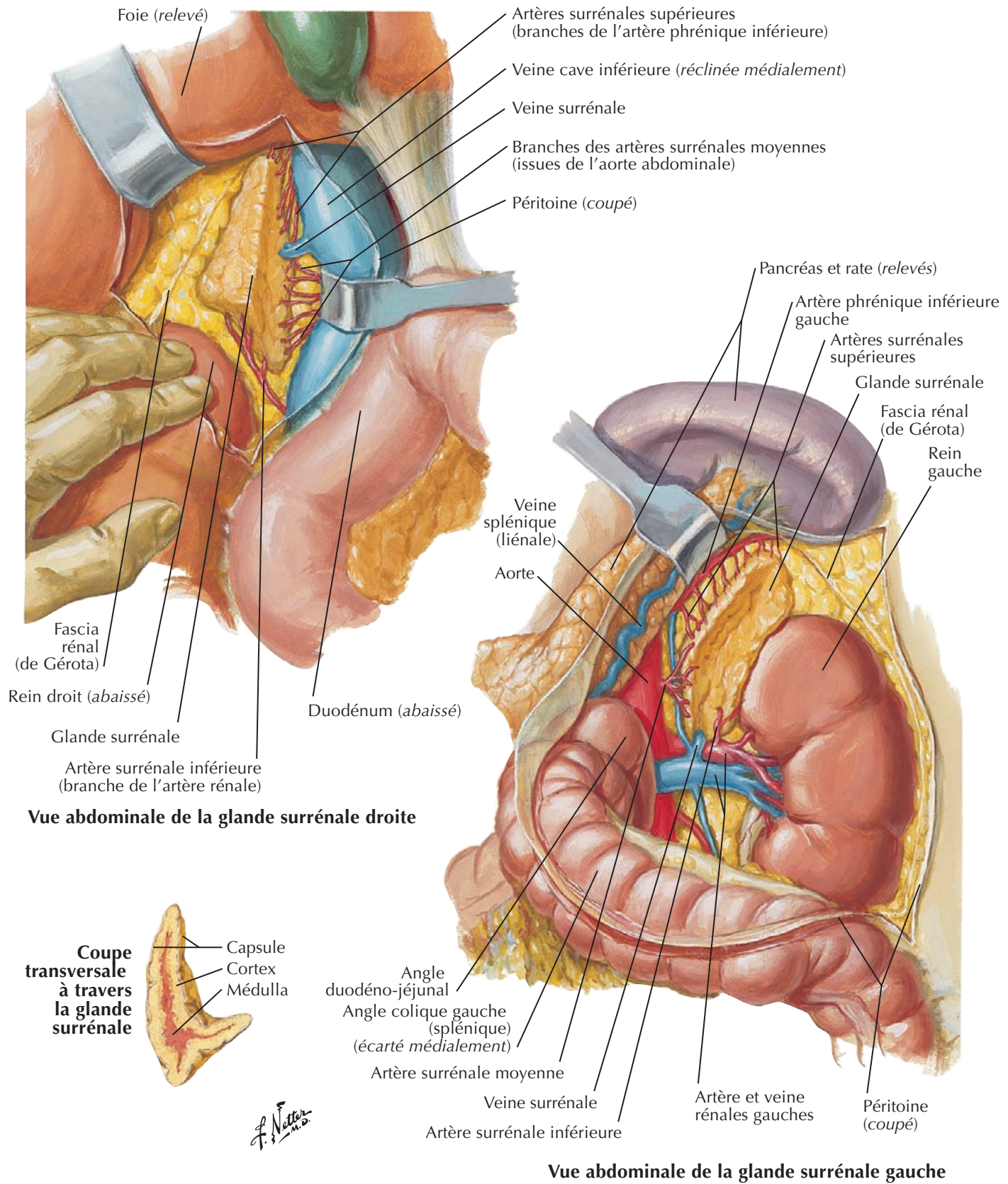
Voir aussi Planches 160, 161, 397



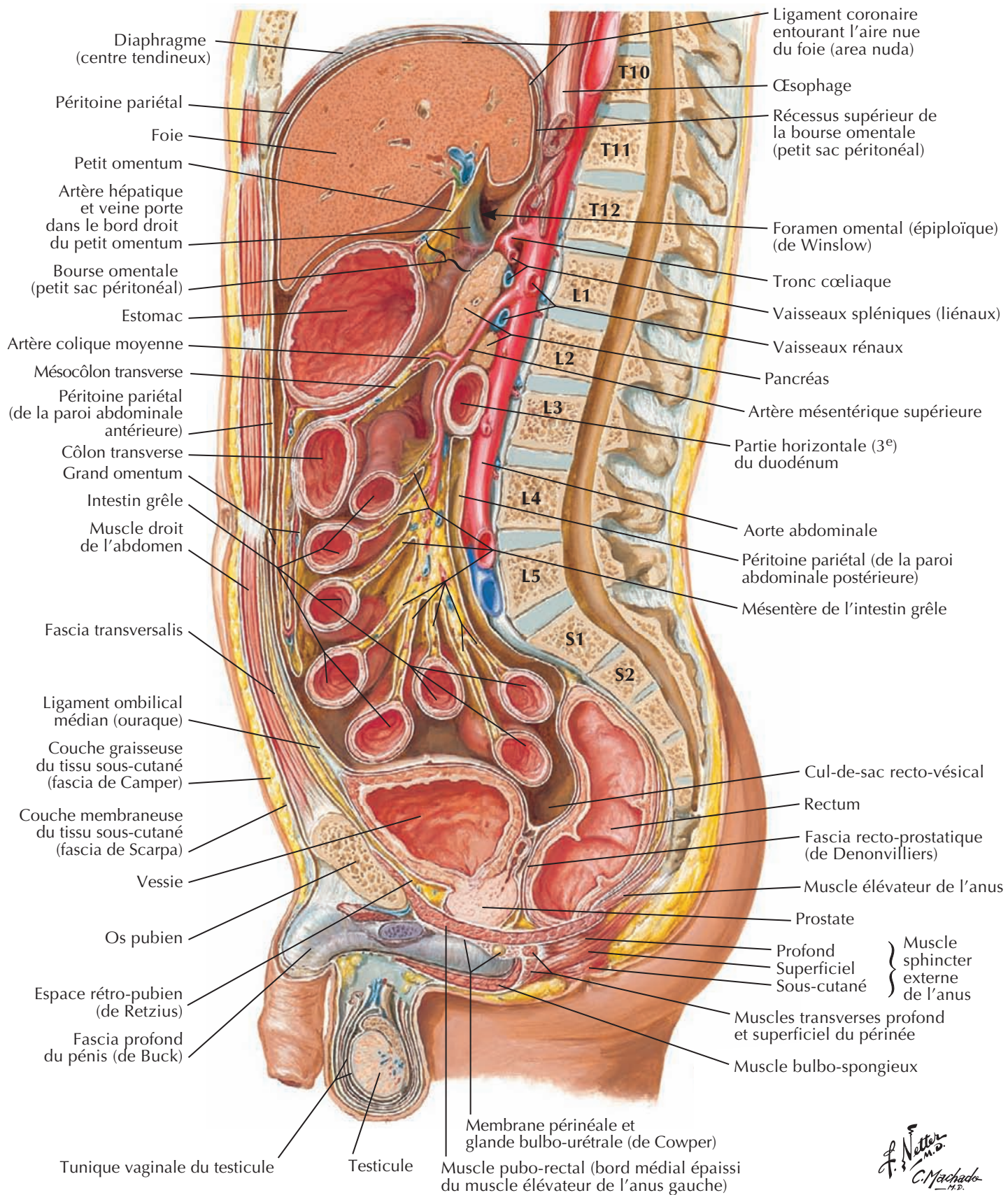
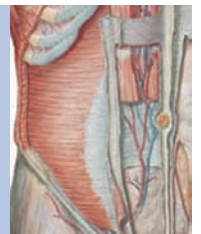
Nerfs autonomes des glandes surrénales : dissection et schéma

Voir aussi Planches 160, 161



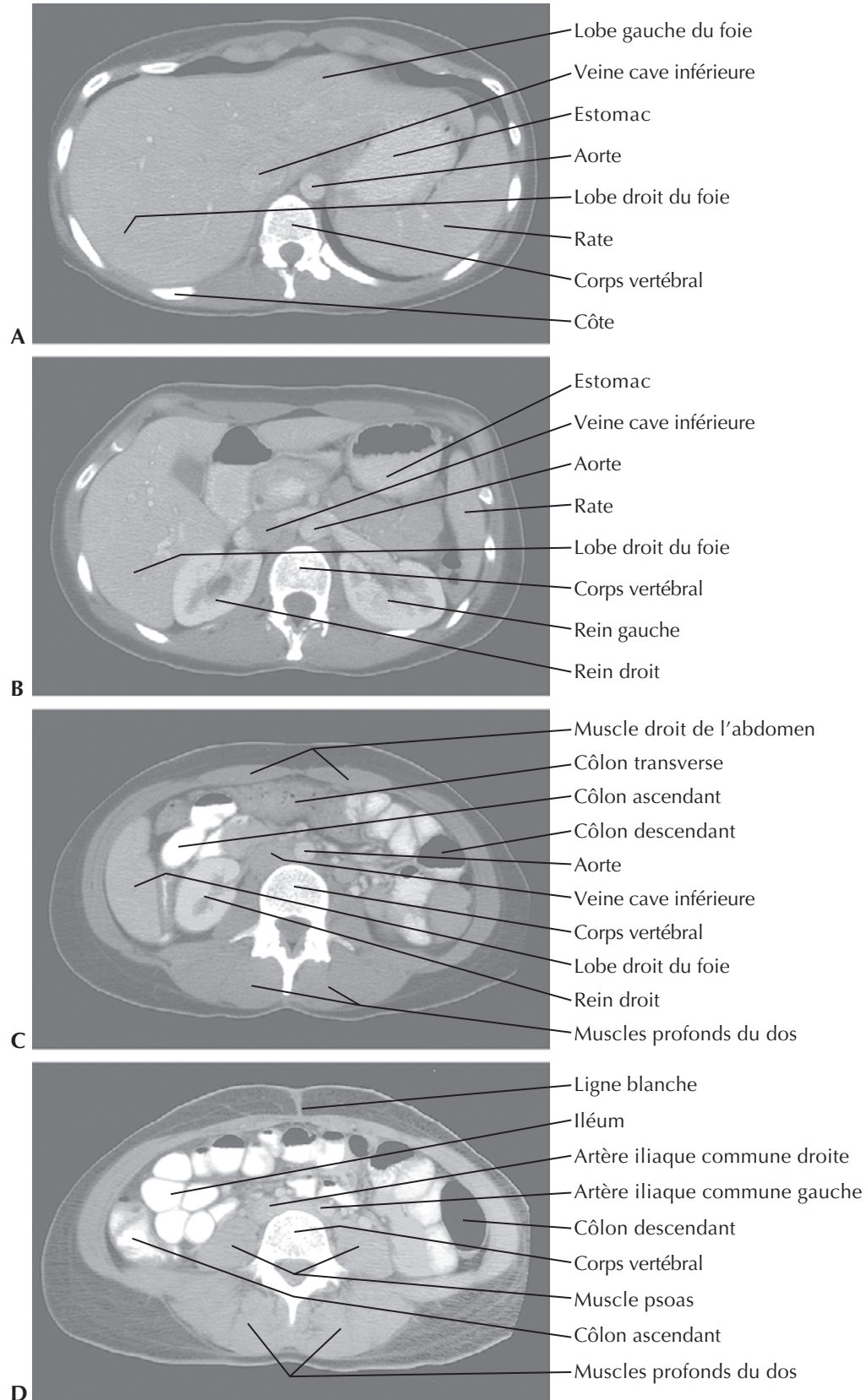


Paroi et viscères de l'abdomen : coupe sagittale paramédiane



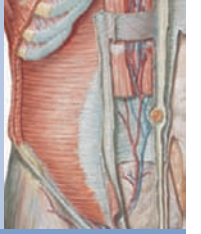F. Netter M.D.
C. Machado

Série de clichés TDM axiaux dans le sens cranio (A)-caudal (B)

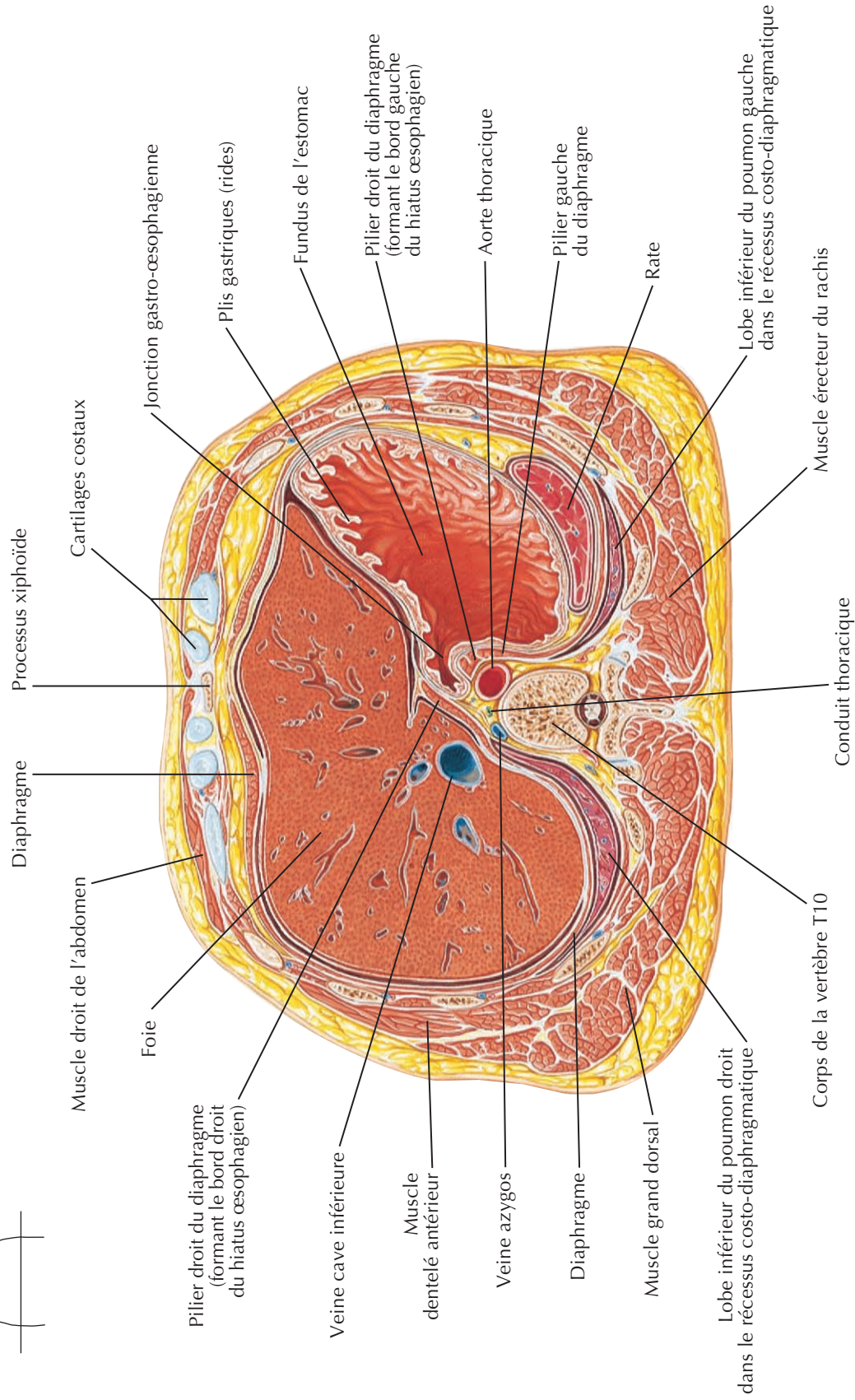
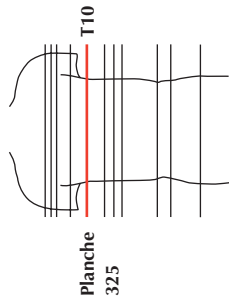


Coupe transversale schématique de l'abdomen au niveau de T10

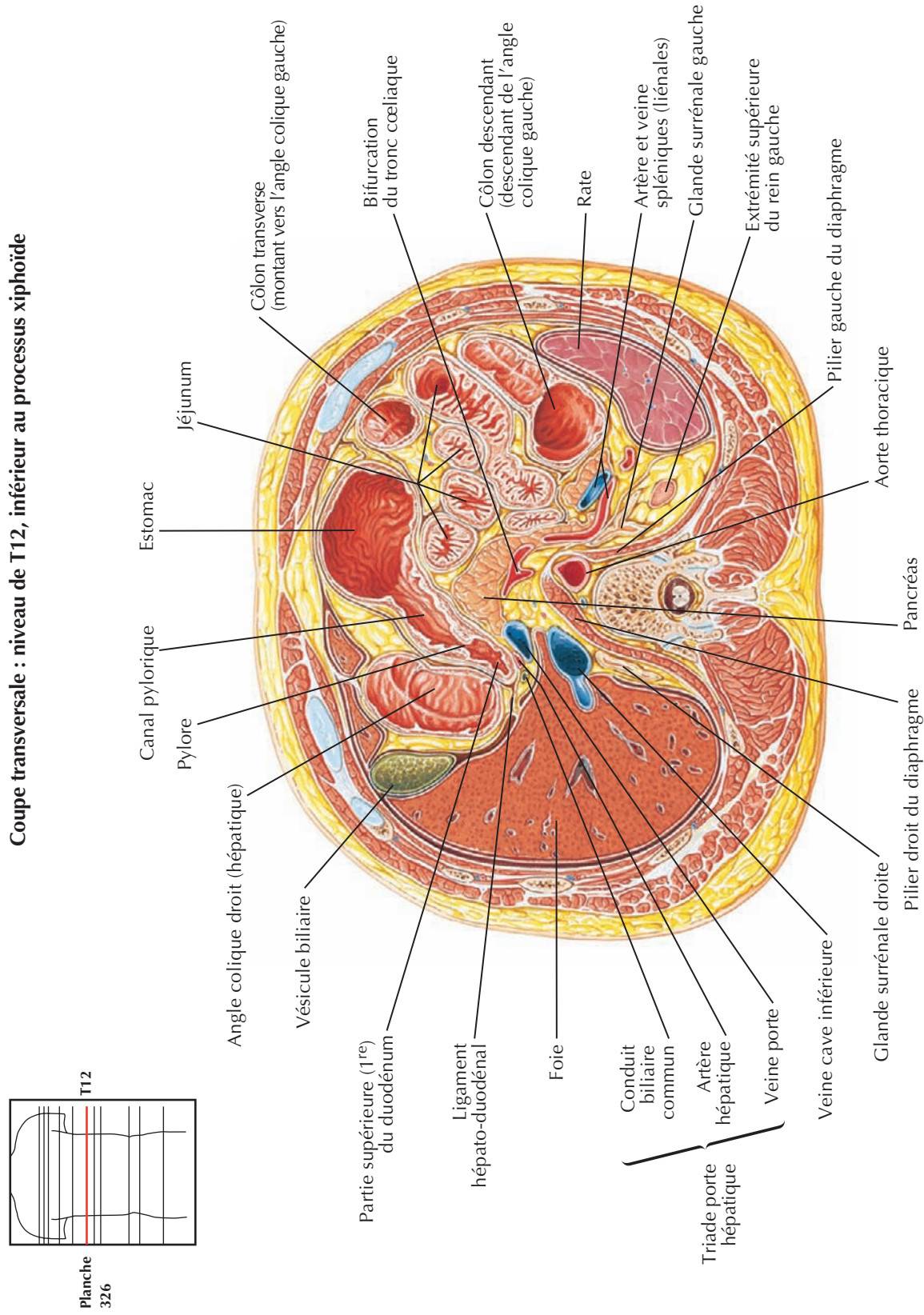
Voir aussi Planches 326-329



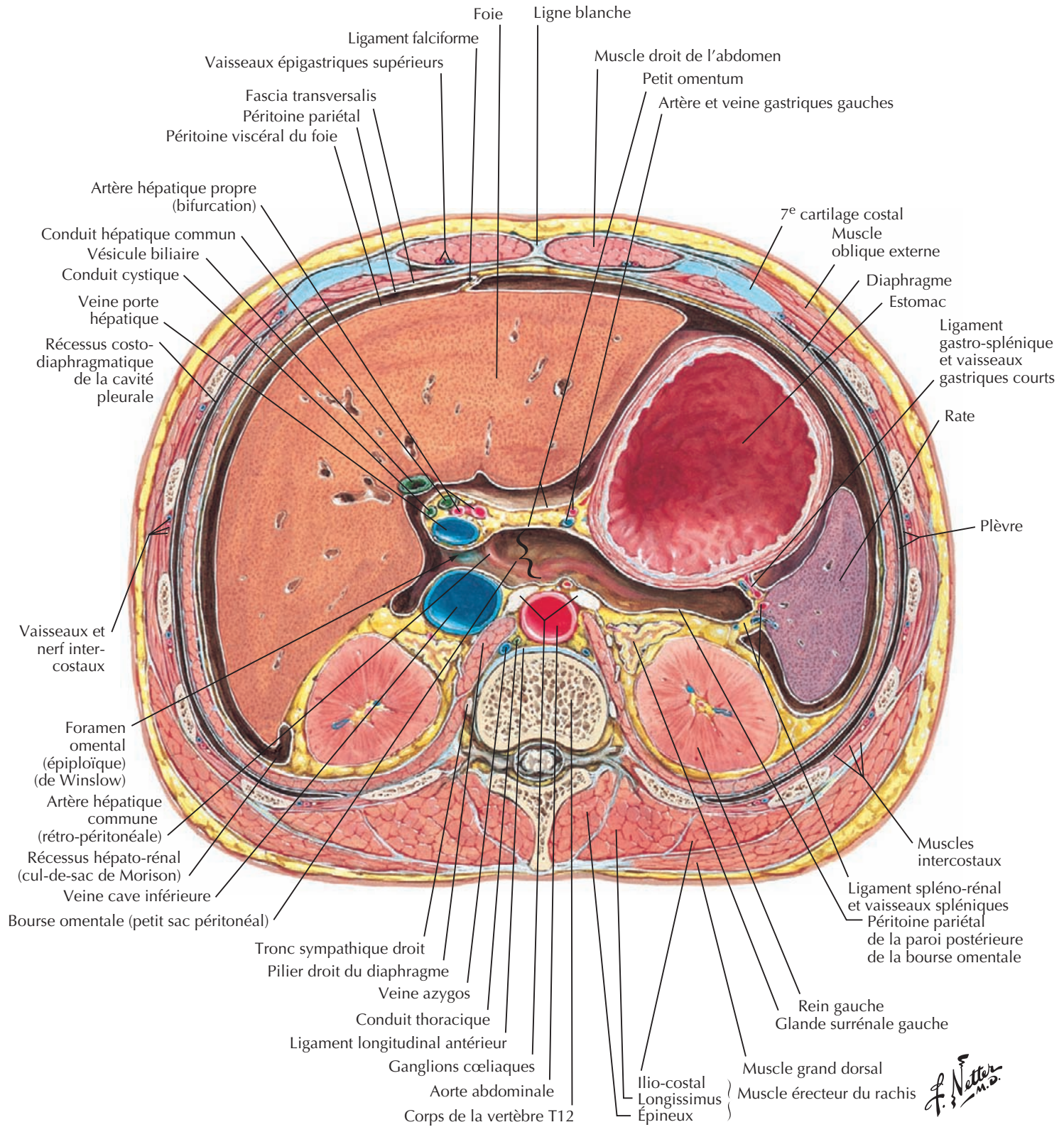
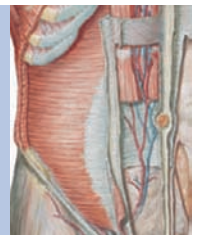
Coupe transversale : niveau de T10, synchondrose xiphosternale

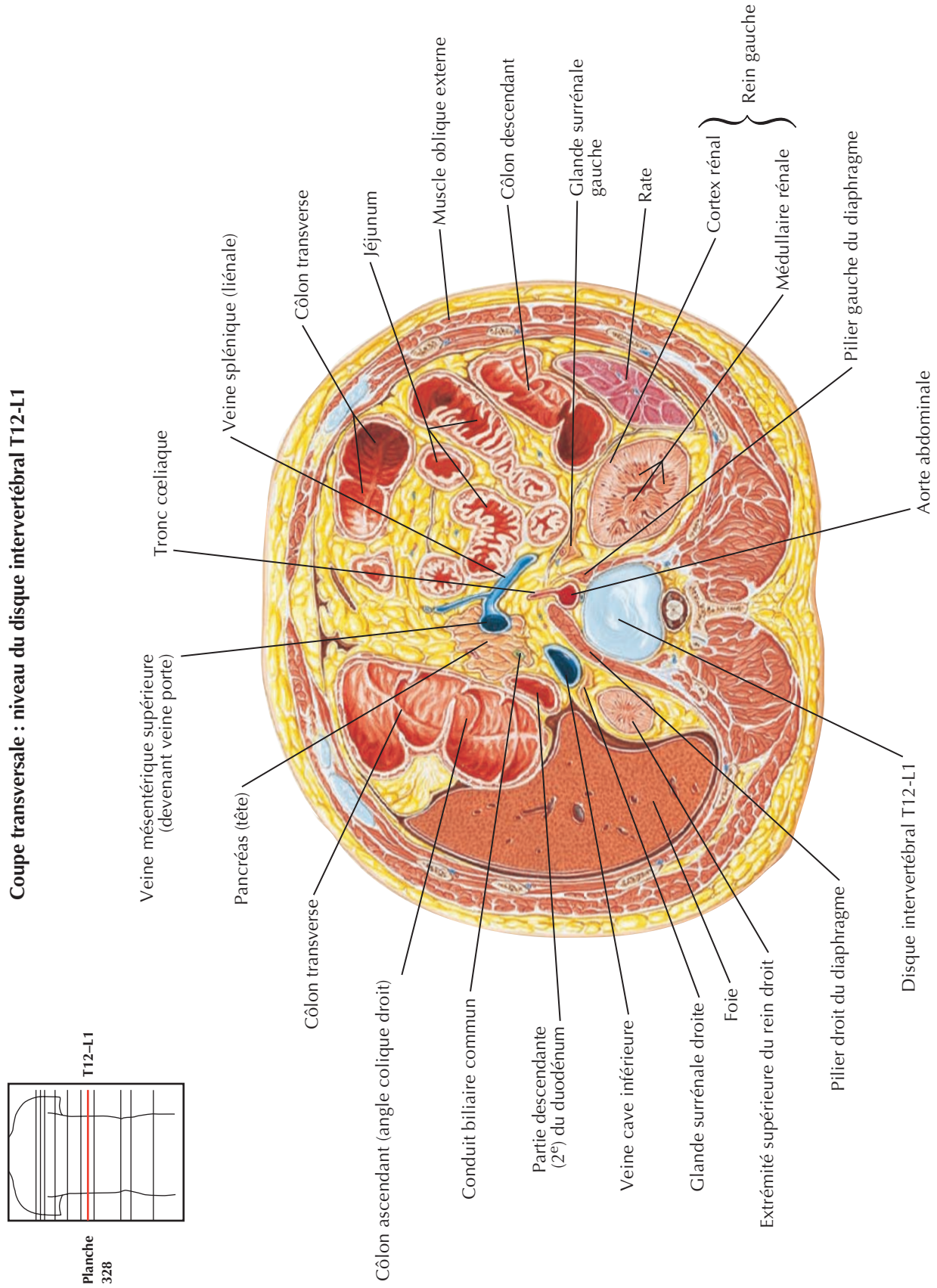


C. Machado



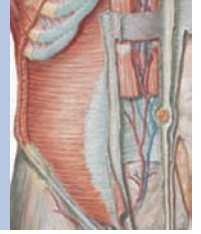
Coupe transversale schématisque de l'abdomen au milieu de T12



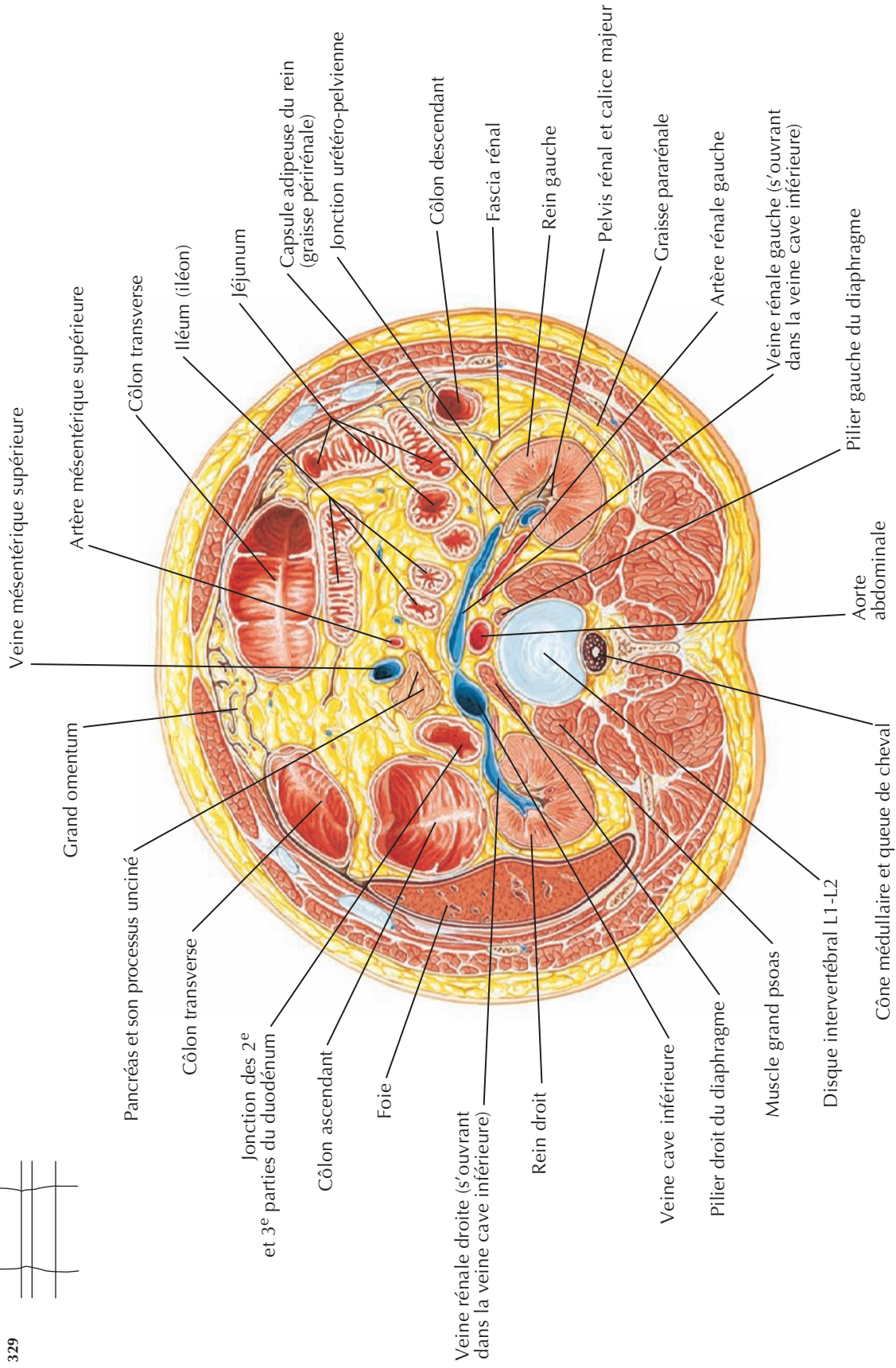
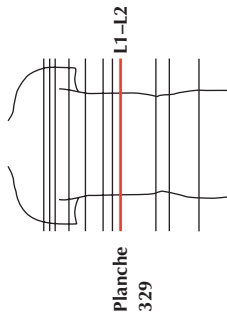


C. Machado

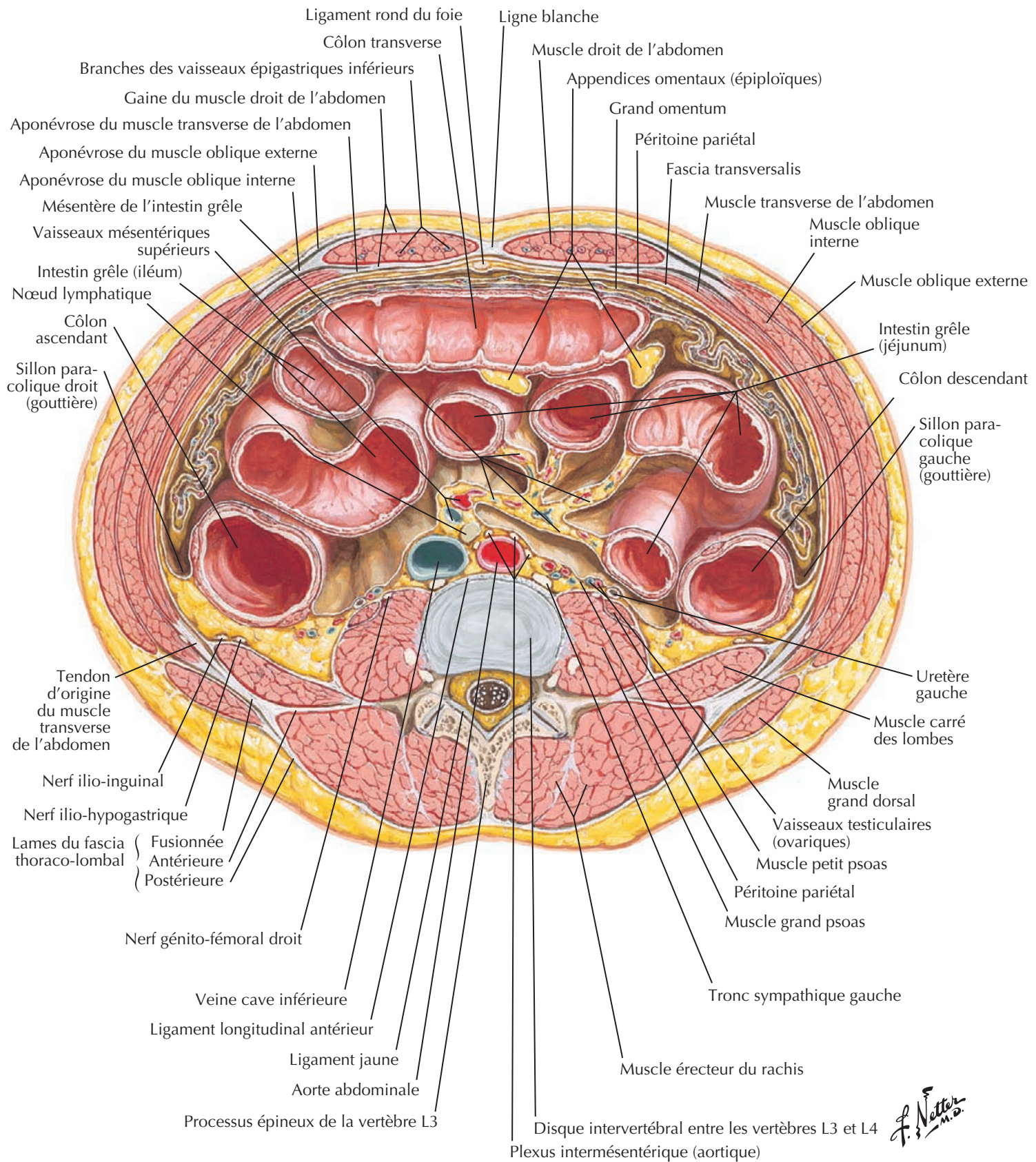
Coupe transversale schématique de l'abdomen au niveau de L1-L2

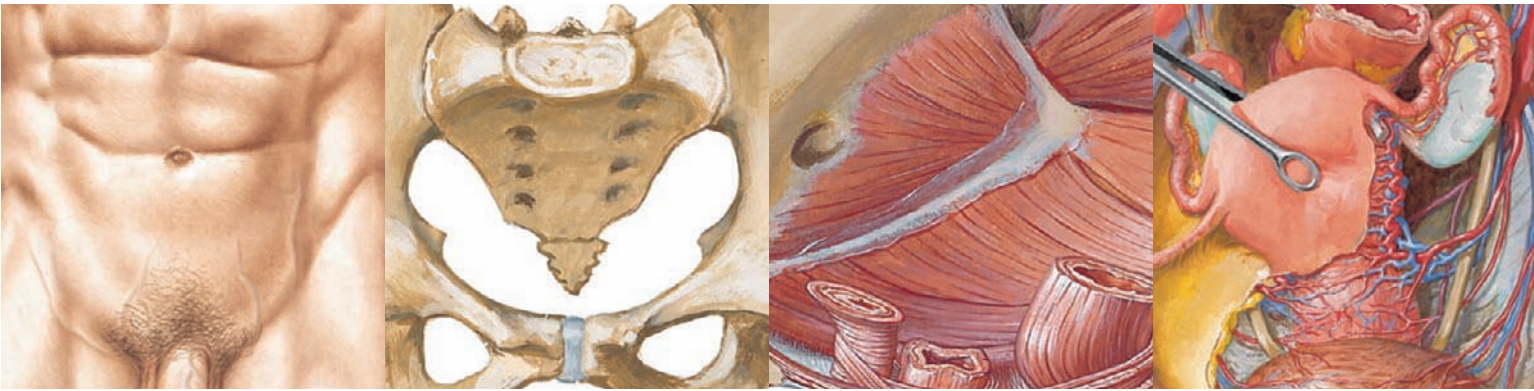

Coupe transversale : niveau du disque intervertébral L1-L2



C. Michédoche





Section 5 PELVIS ET PÉRINÉE

Anatomie de surface

Planche 331

331 Pelvis et périnée

Os et ligaments

Planches 332-336

332 Ossature du pelvis

333 Radiographies des pelvis féminin et masculin

334 Différences sexuelles du pelvis : mesures

335 Os et ligaments du pelvis

336 Os et ligaments du pelvis (suite)

Plancher et contenu pelviens

Planches 337-347

337 Diaphragme pelvien féminin

338 Diaphragme pelvien féminin (suite)

339 Diaphragme pelvien féminin (suite)

340 Diaphragme pelvien masculin

341 Diaphragme pelvien masculin (suite)

342 Viscères pelviens et périnée féminin

343 Contenu du pelvis féminin

344 Viscères pelviens chez la femme

345 Fascia endopelvien et espaces potentiels

346 Viscères pelviens et périnée masculin

347 Contenu du pelvis masculin

Vessie

Planches 348-351

- 348 Vessie : orientation et soutènement
- 349 Sphincters
- 350 Vessie : chez la femme et chez l'homme
- 351 Cysto-urétrogrammes de l'homme et de la femme

Utérus, vagin et structures de soutien

Planches 352-355

- 352 Utérus, vagin et structures de soutien
- 353 Utérus : fascia et ligaments
- 354 Ligaments pelviens
- 355 Utérus et annexes

Périnée et organes génitaux chez la femme

Planches 356-359

- 356 Périnée et organes génitaux externes féminins (vulve)
- 357 Périnée féminin (dissection superficielle)
- 358 Périnée féminin et diaphragme uro-génital
- 359 Espaces périnéaux chez la femme

Périnée et organes génitaux chez l'homme

Planches 360-367

- 360 Périnée et organes génitaux externes chez l'homme (dissection superficielle)
- 361 Périnée et organes génitaux externes chez l'homme (dissection profonde)
- 362 Pénis
- 363 Espaces périnéaux chez l'homme
- 364 Prostate et vésicules séminales
- 365 Urètre
- 366 Descente des testicules
- 367 Scrotum et son contenu

Homologies des organes génitaux

Planches 368-369

- 368 Homologies des organes génitaux externes
- 369 Homologies des organes génitaux internes

Testicule, épидидyme et conduit déférent

Planche 370

- 370 Testicule, épидидyme et conduit déférent

Rectum

Planches 371-376

- 371 Rectum *in situ* : homme et femme
- 372 Fosse ischio-rectale
- 373 Rectum et canal anal
- 374 Musculeuse ano-rectale
- 375 Muscle sphincter externe de l'anus : vues périnéales
- 376 Espaces périnéo-pelviens réels et potentiels

Scanners de la région

Planche 377

- 377 Coupes du pelvis : clichés TDM sagittaux

Vascularisation

Planche 378-388

- 378 Artères du rectum et du canal anal (homme)
- 379 Veines du rectum et du canal anal (femme)
- 380 Artères et veines des organes pelviens (femme)
- 381 Artères et veines des testicules
- 382 Artères et veines pelviennes (femme)
- 383 Artères et veines pelviennes (homme)
- 384 Artères et veines du périnée et de l'utérus
- 385 Artères et veines du périnée (homme)
- 386 Vaisseaux et nœuds lymphatiques pelviens et des organes génitaux (femme)

- 387** Vaisseaux et nœuds lymphatiques du périnée (femme)
- 388** Vaisseaux et nœuds lymphatiques pelviens et des organes génitaux (homme)

Innervation

Planches 389-397

- 389** Nerfs des organes génitaux externes (homme)
- 390** Nerfs des viscères pelviens (homme)
- 391** Nerfs du périnée (homme)
- 392** Nerfs des viscères pelviens (femme)
- 393** Nerfs du périnée et des organes génitaux externes (femme)

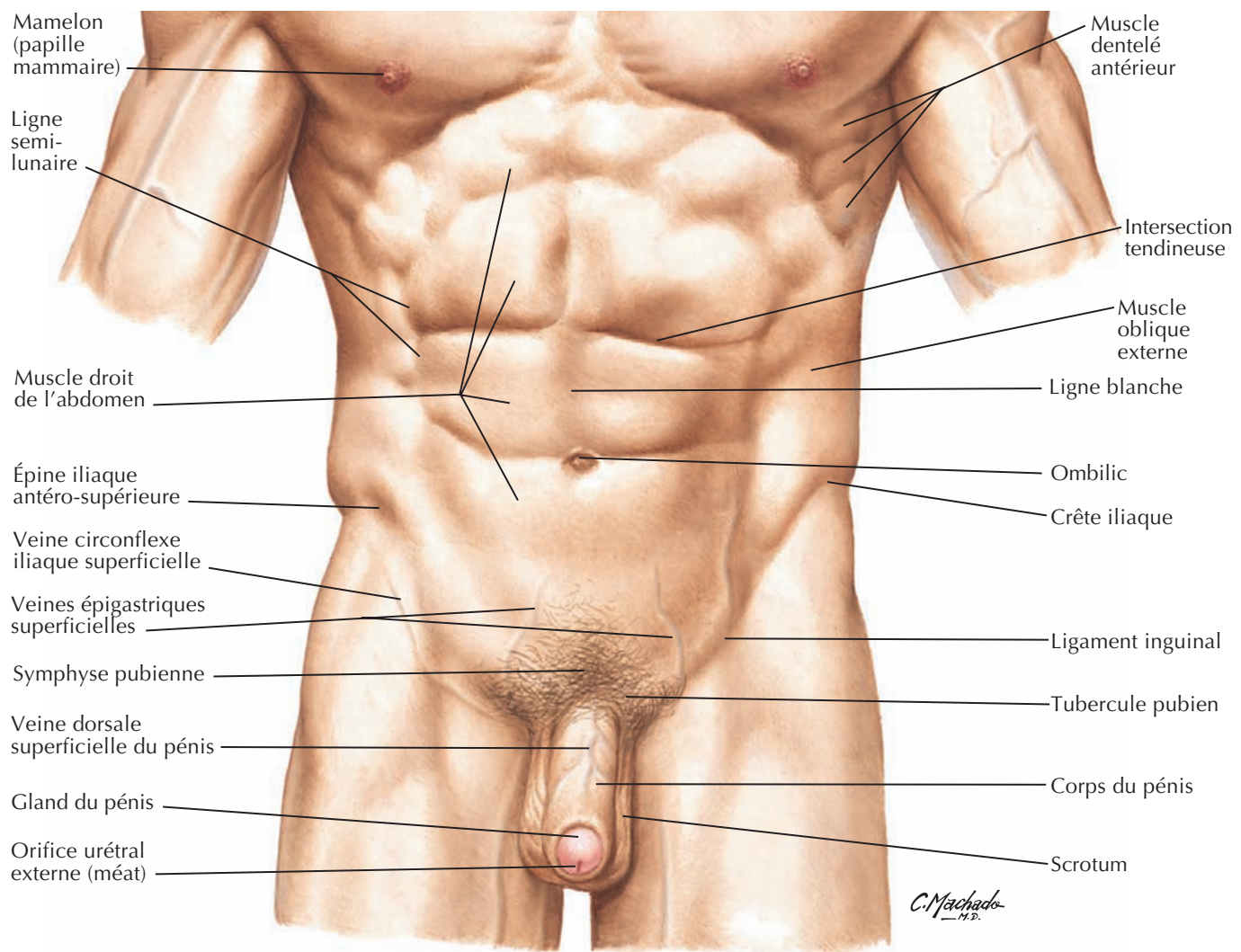
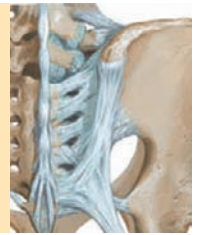- 394** Voies nerveuses durant l'accouchement
- 395** Innervation des organes de la reproduction chez la femme : schéma
- 396** Innervation des organes de la reproduction chez l'homme : schéma
- 397** Innervation de la vessie et de l'uretère inférieur : schéma

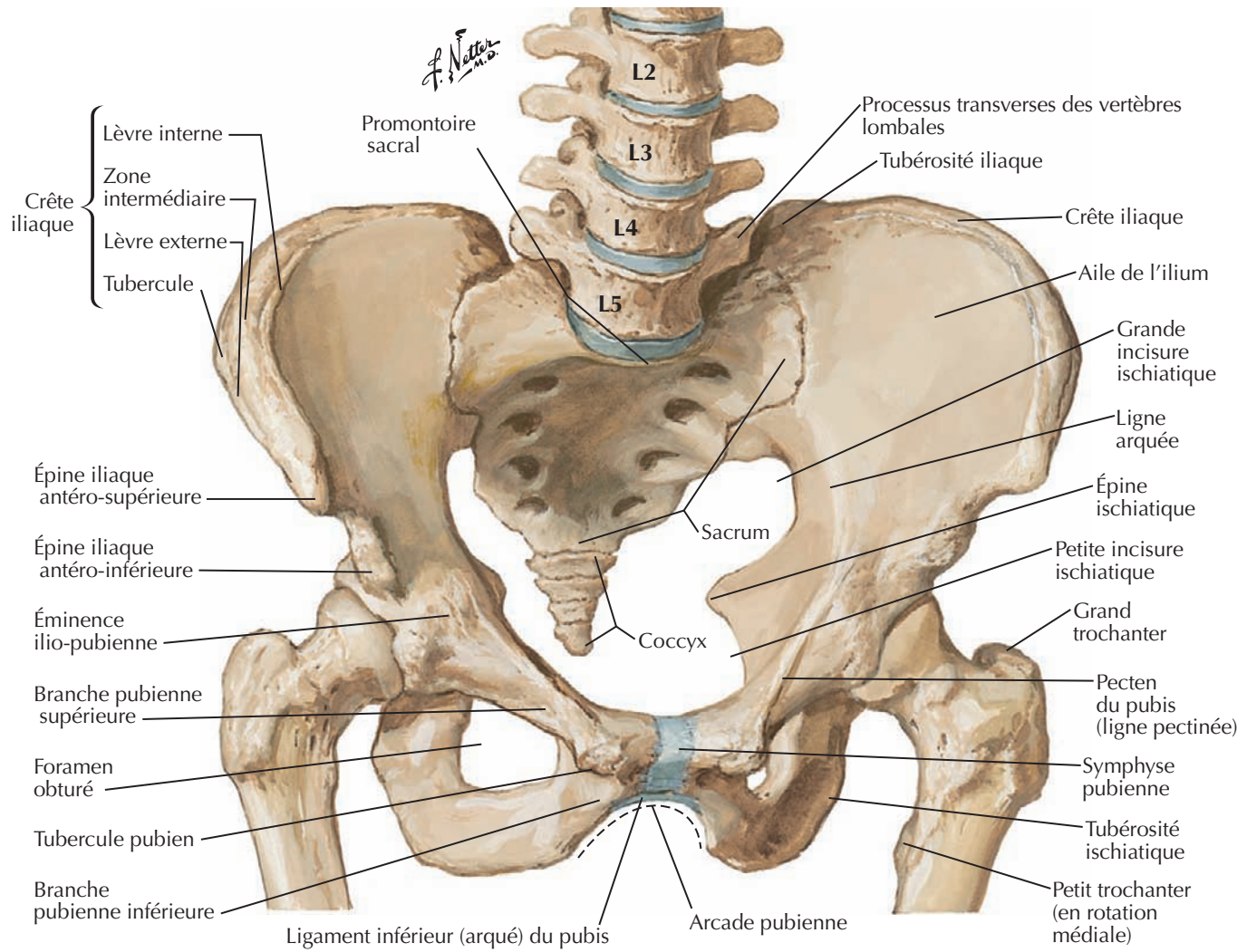
Coupes transversales anatomiques

Planches 398-399

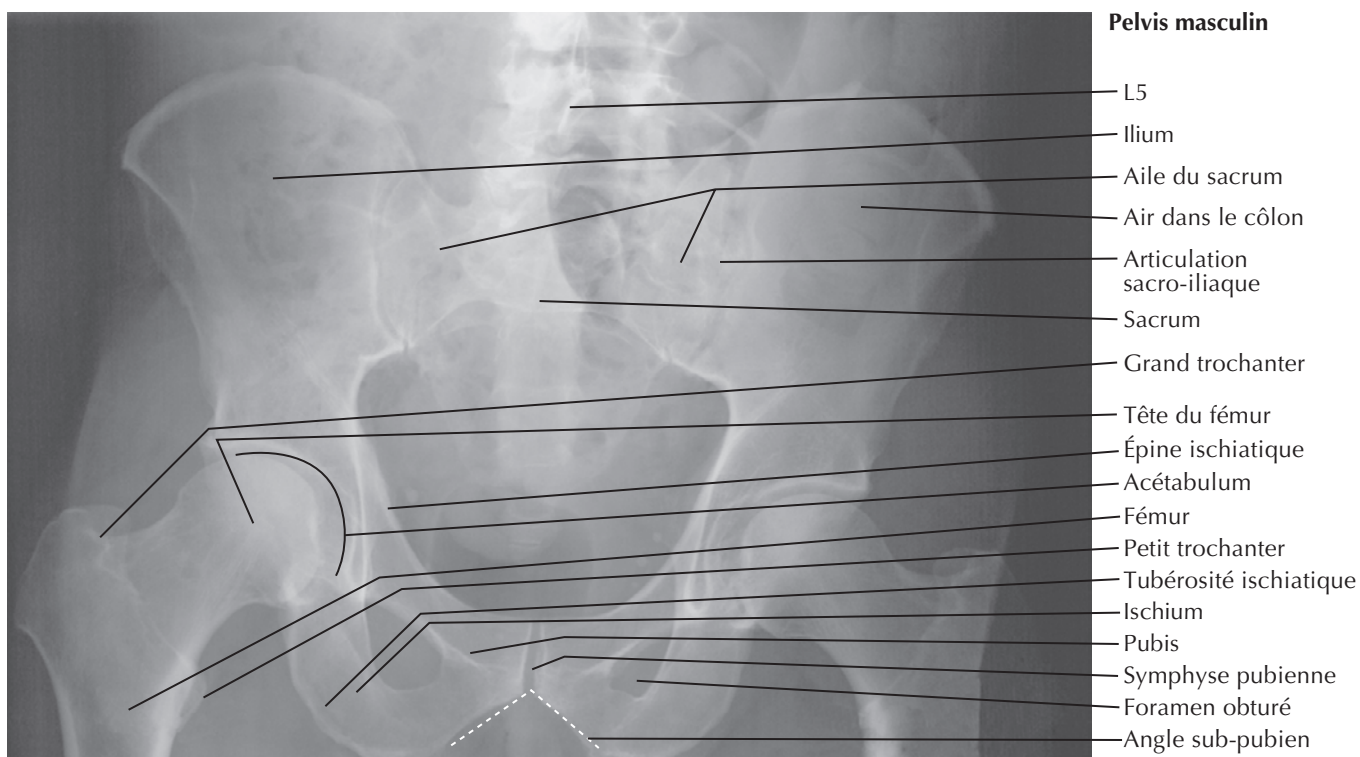
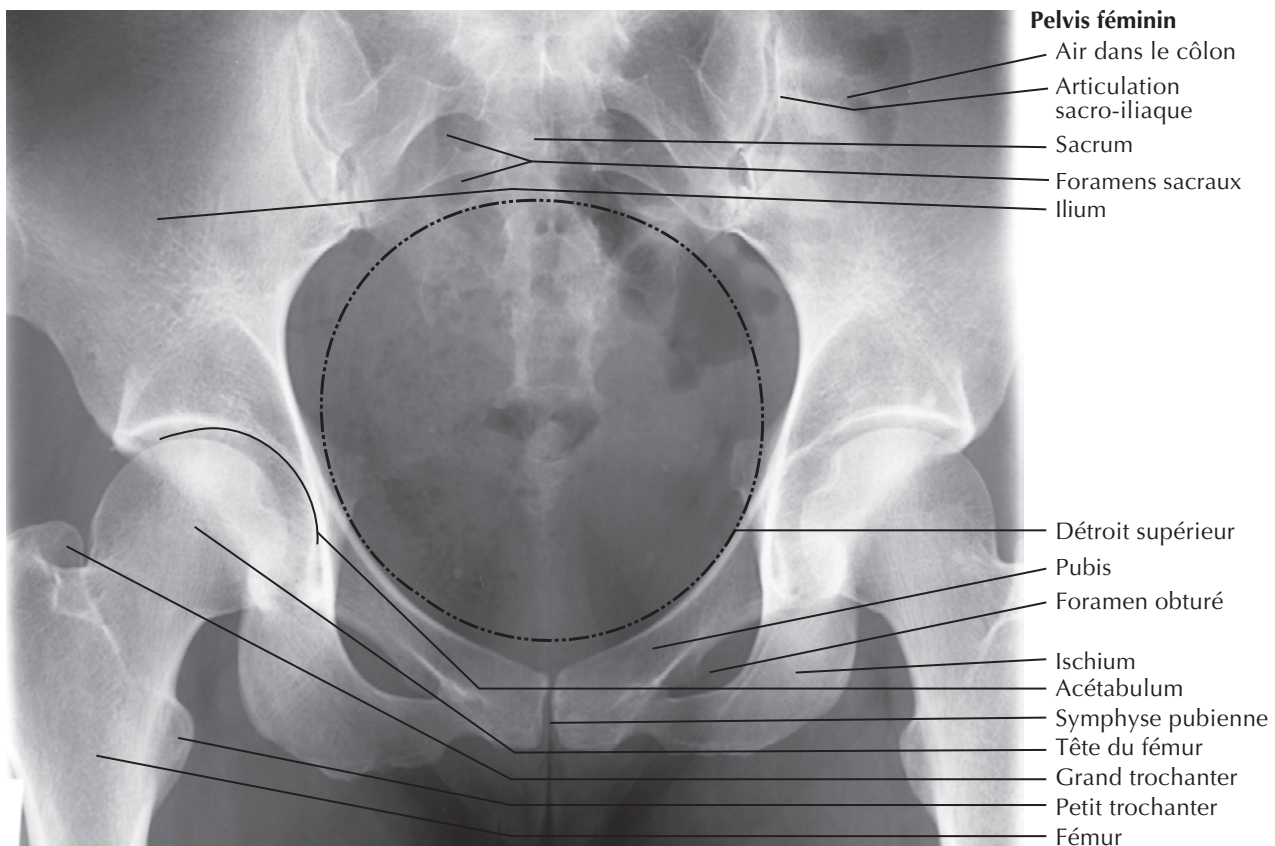
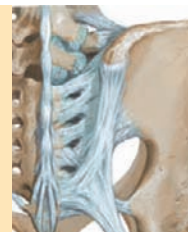- 398** Pelvis masculin : jonction vésico-prostatique
- 399** Pelvis féminin : vagin-urètre

This page intentionally left blank

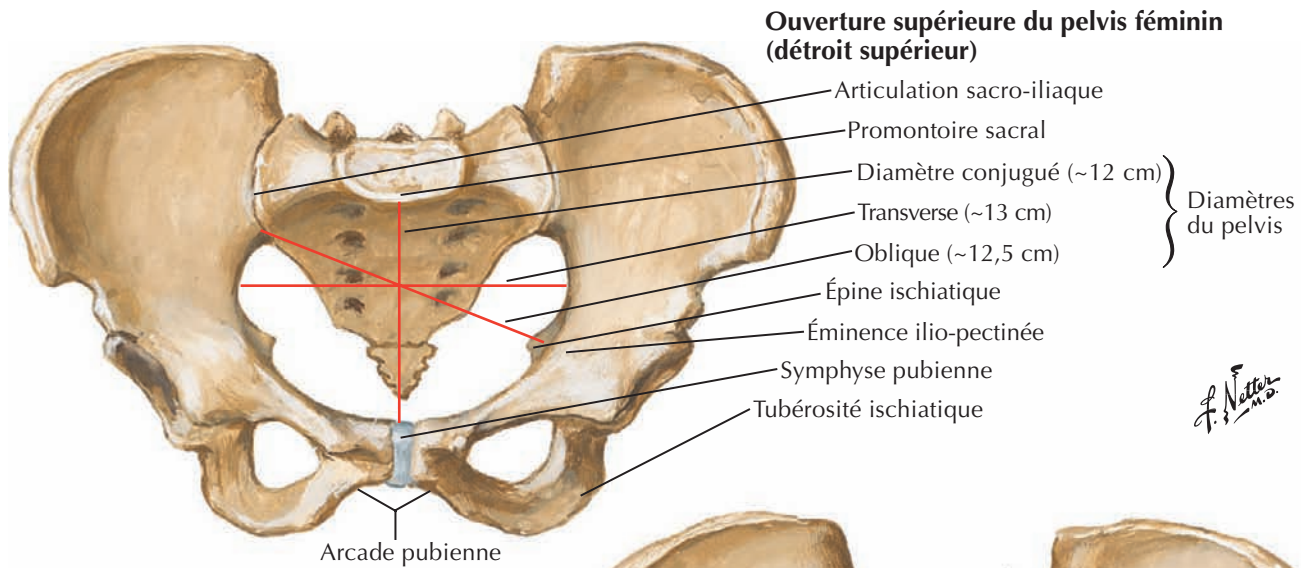




Radiographies des pelvis féminin et masculin



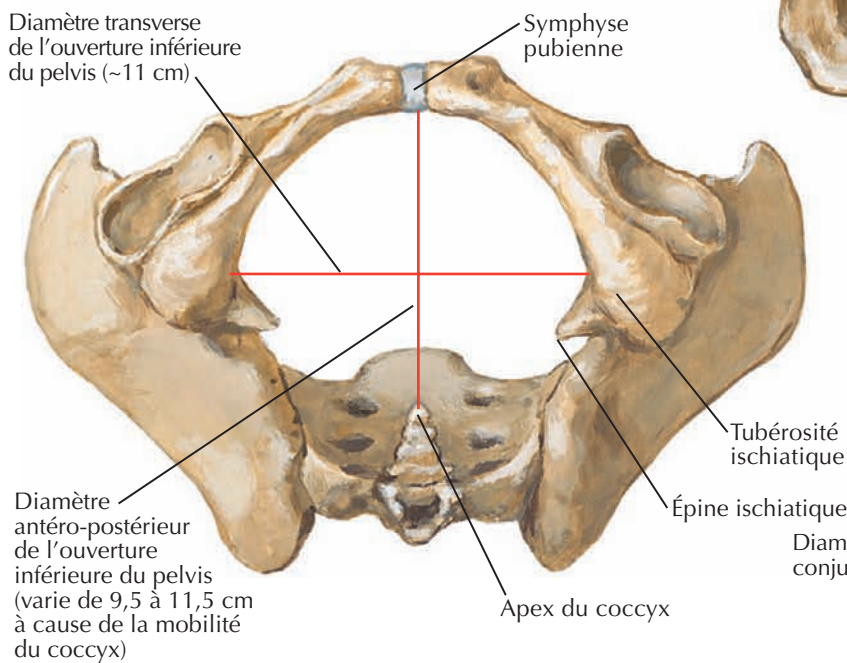
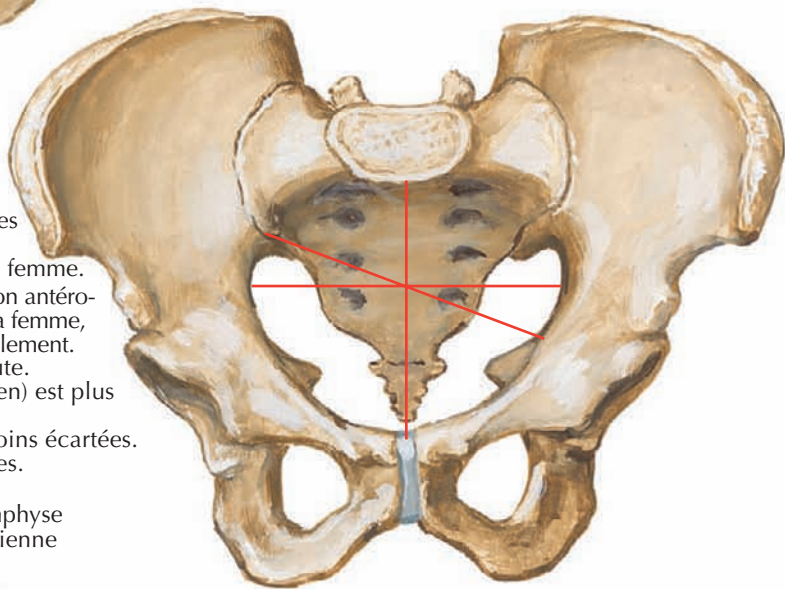
Voir aussi **Planche 241**



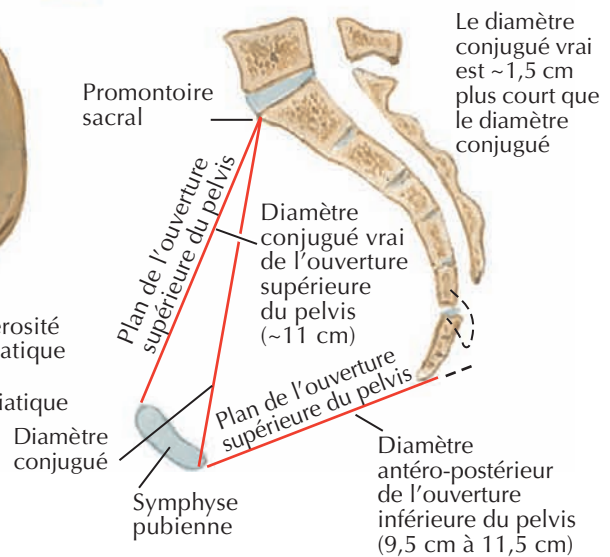
Ouverture supérieure du pelvis masculin (déroit supérieur)

Le diamètre conjugué est le seul diamètre du détroit supérieur du pelvis qui peut être mesuré cliniquement

Proportionnellement à la taille, toutes les dimensions masculines sont légèrement inférieures à celles de la femme. L'ouverture supérieure est d'orientation antéro-postérieure plus marquée que chez la femme, où elle tend à être ovale transversalement. La symphyse pubienne est plus haute. L'arcade pubienne (angle sub-pubien) est plus étroite. Les tubérosités ischiatiques sont moins écartées. Les ailes iliaques sont moins évasées.



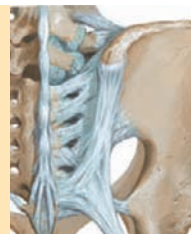Ouverture inférieure du pelvis féminin (déroit inférieur)



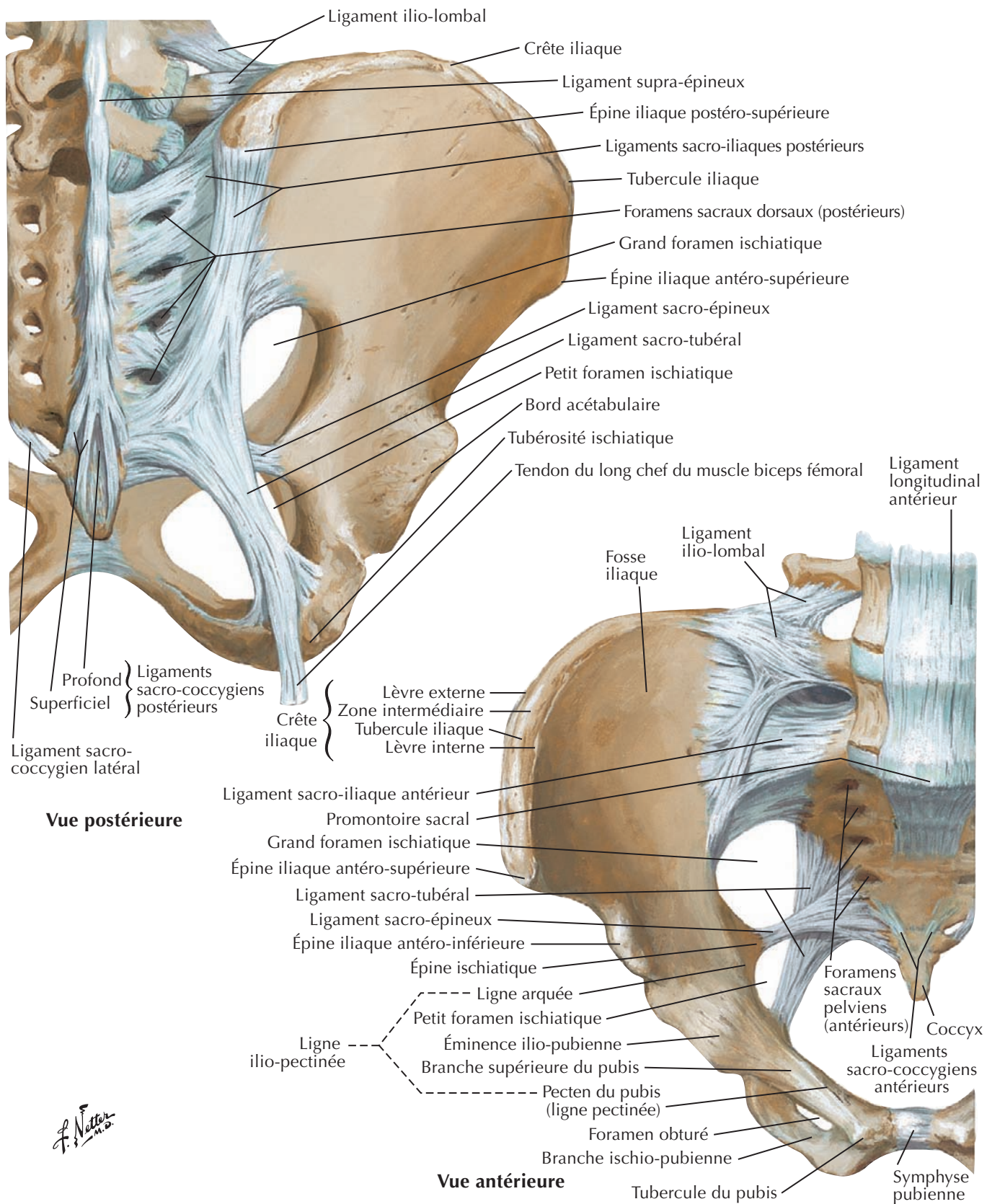
Le diamètre transverse est la plus grande distance du détroit supérieur du pelvis

Coupe sagittale chez la femme

Os et ligaments du pelvis



Voir aussi **Planche 474**



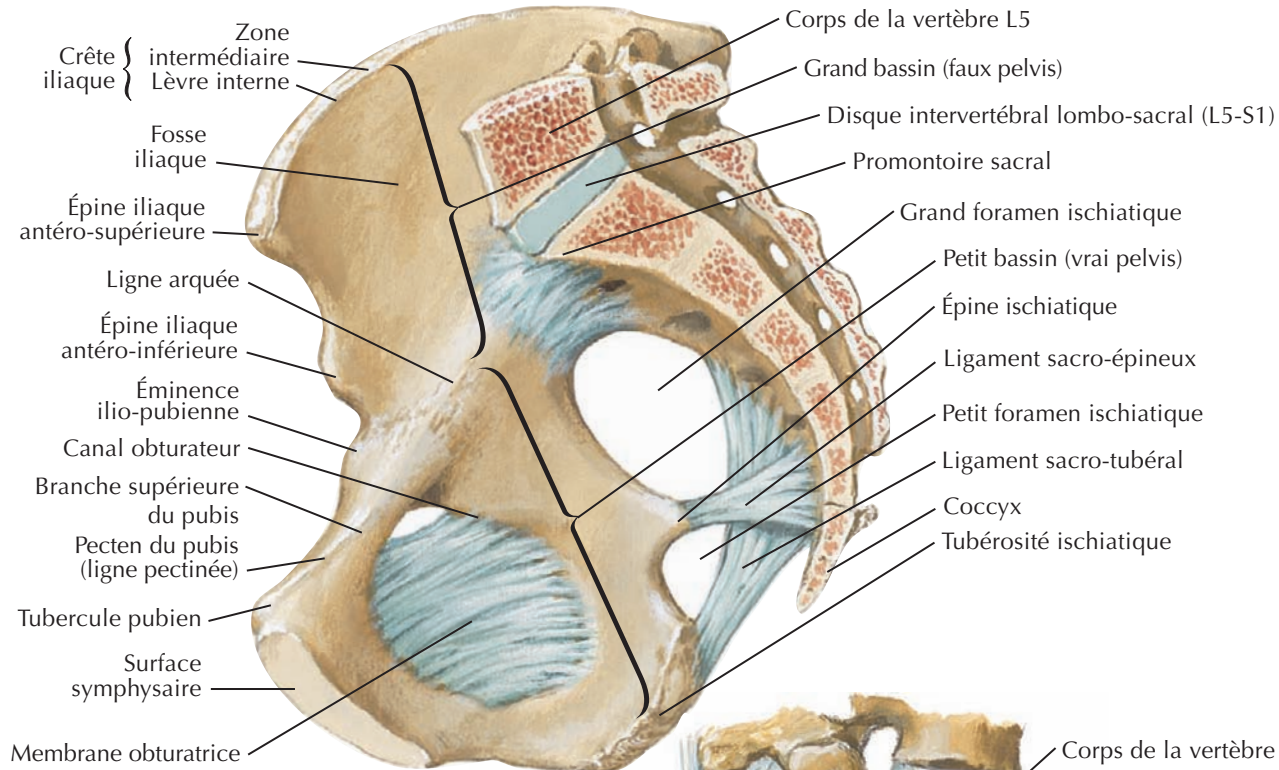
Vue postérieure

Vue antérieure

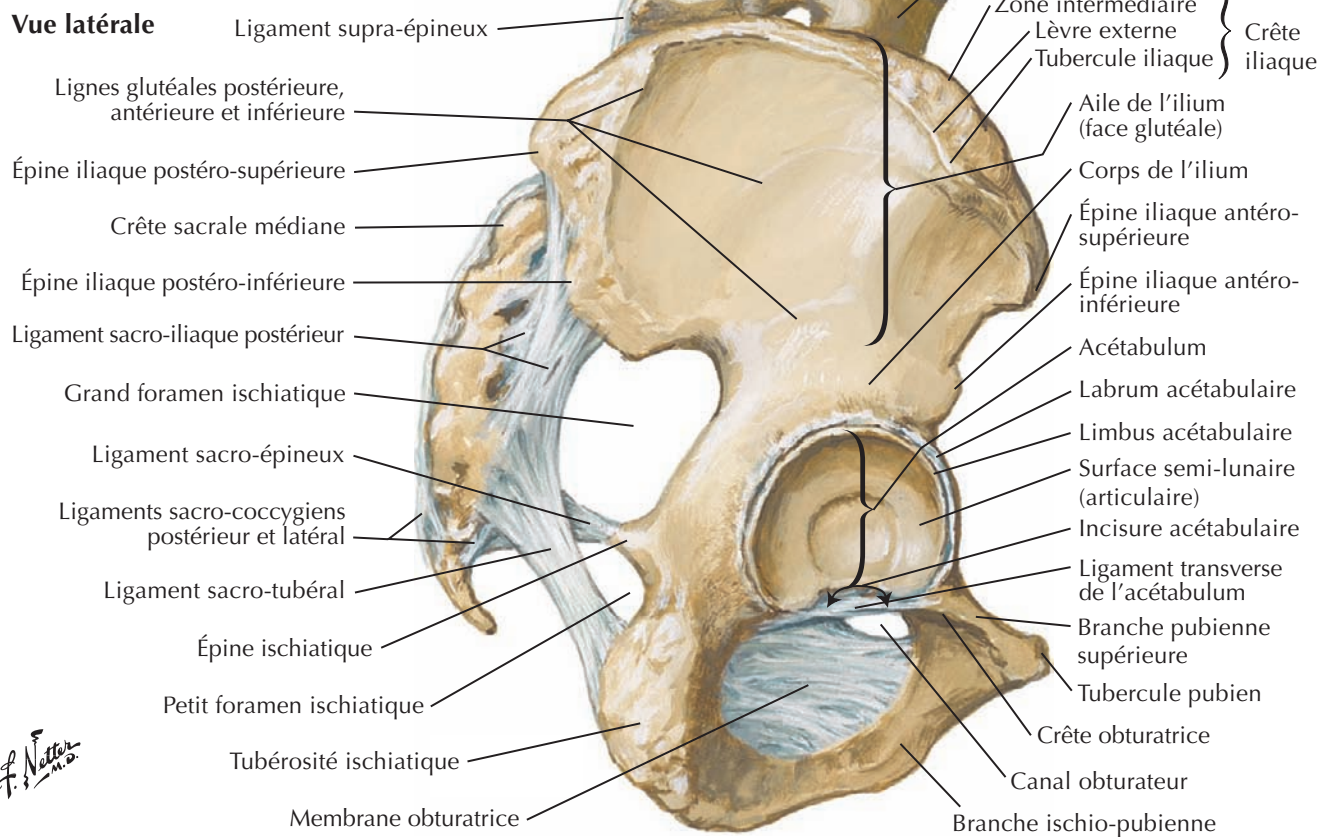
F. Netter M.D.

Voir aussi **Planche 154**

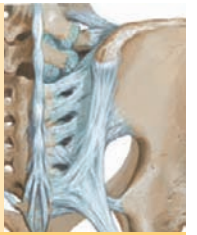Coupe sagittale médiane



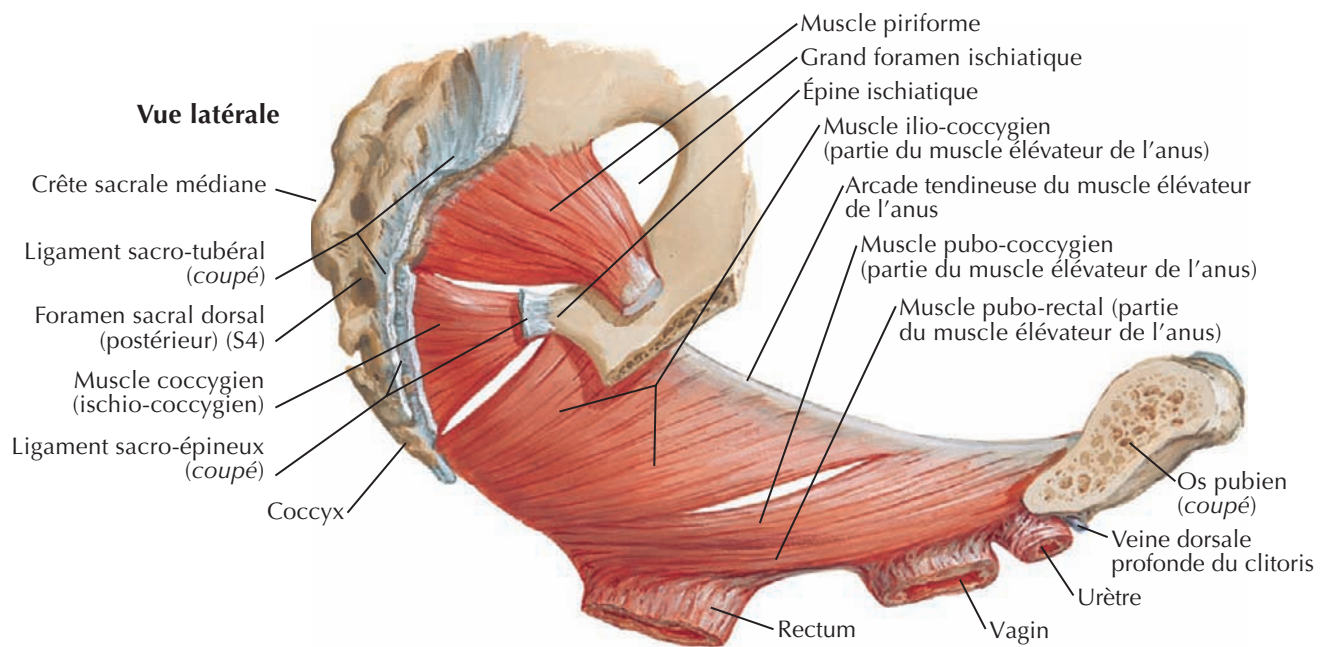
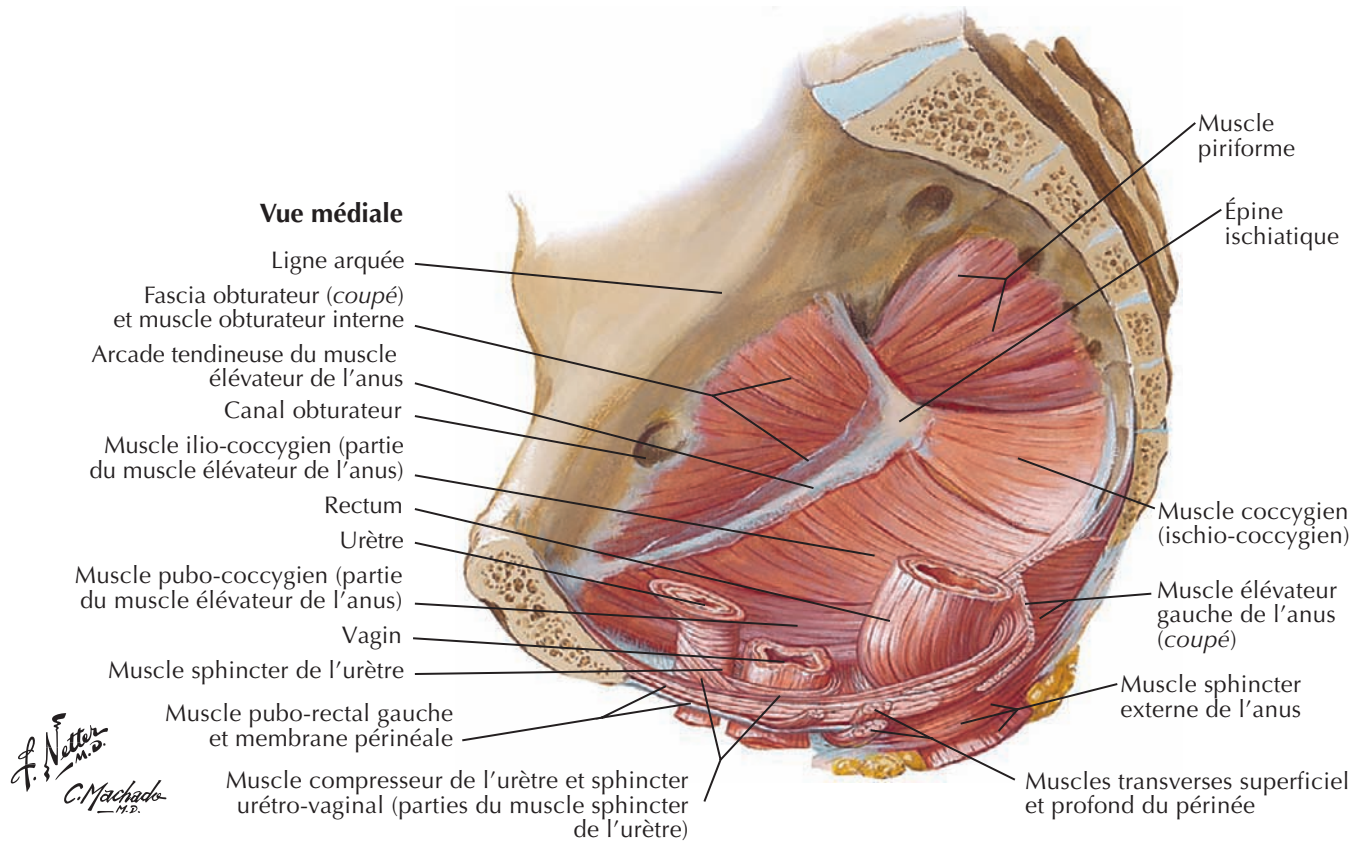
Vue latérale

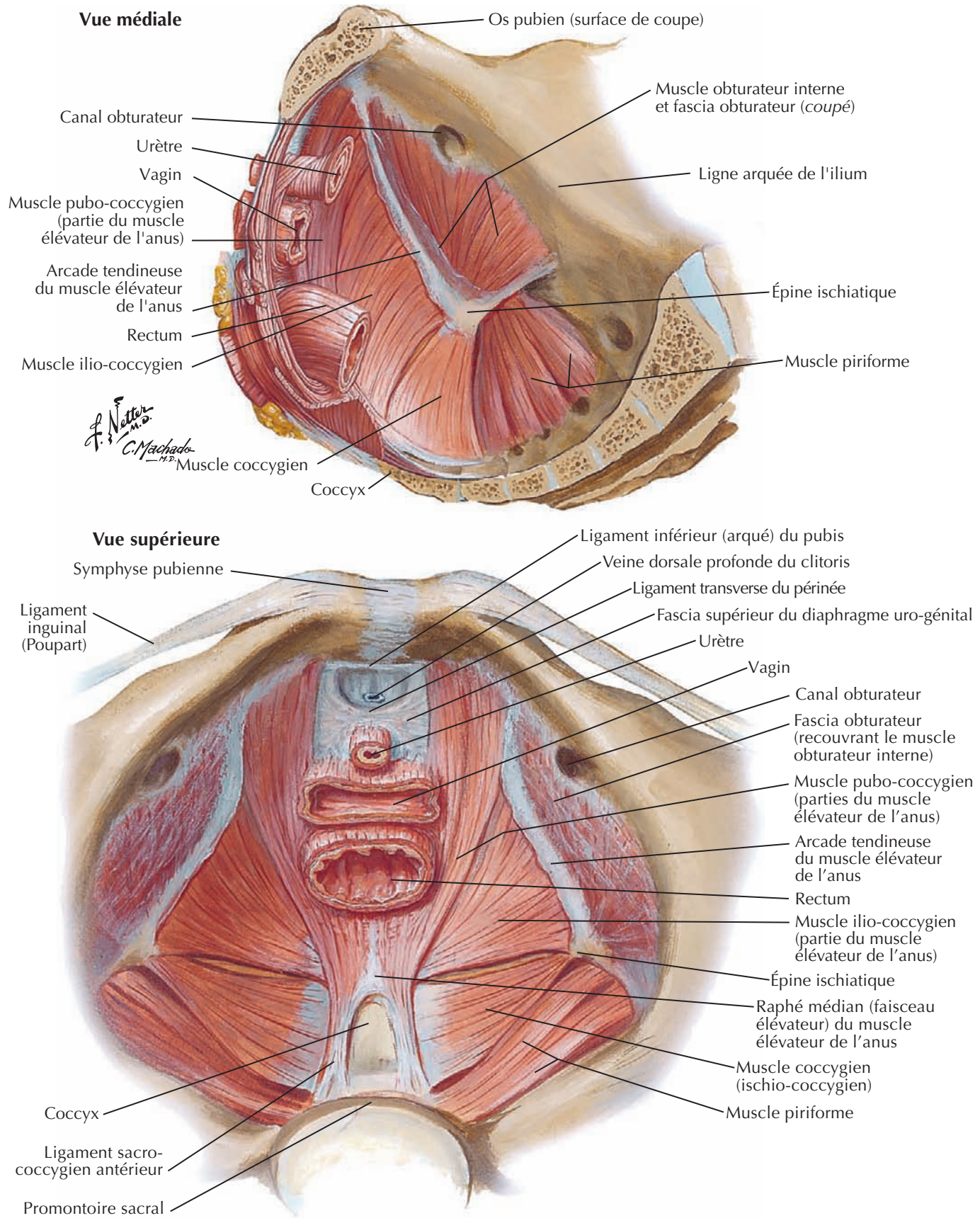


Diaphragme pelvien féminin

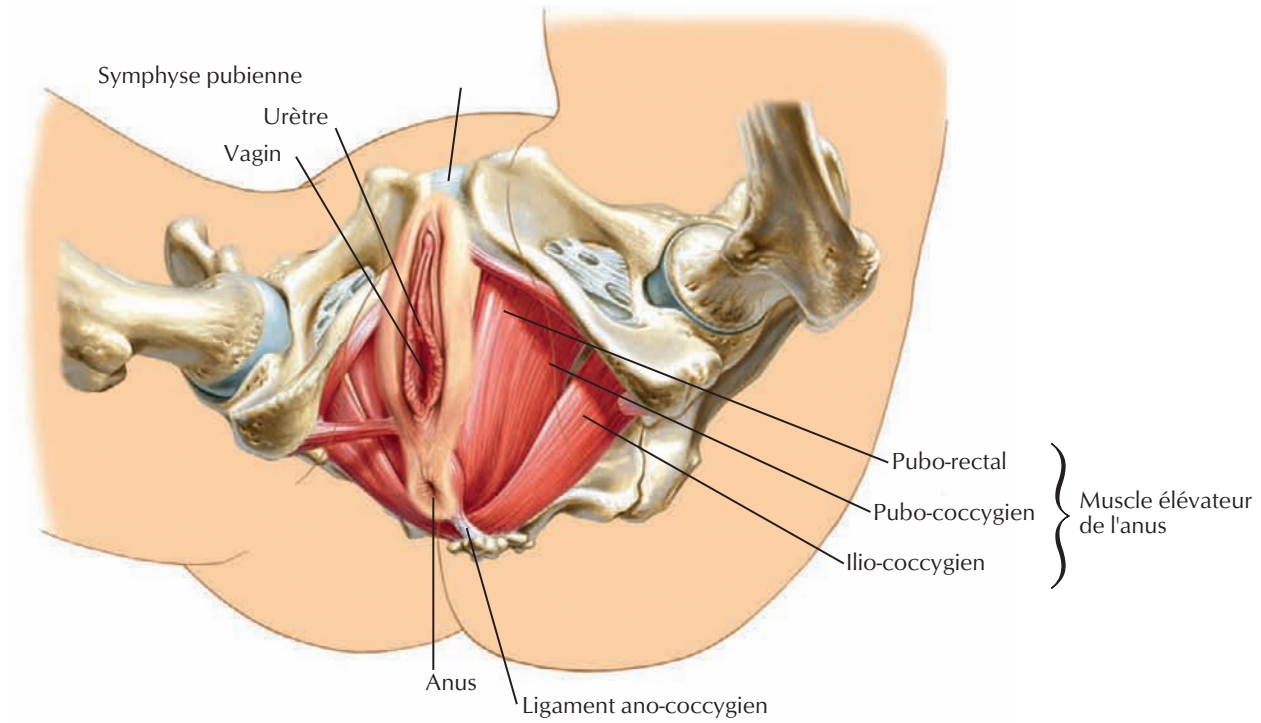


Voir aussi Planches 256, 350, 352, 372

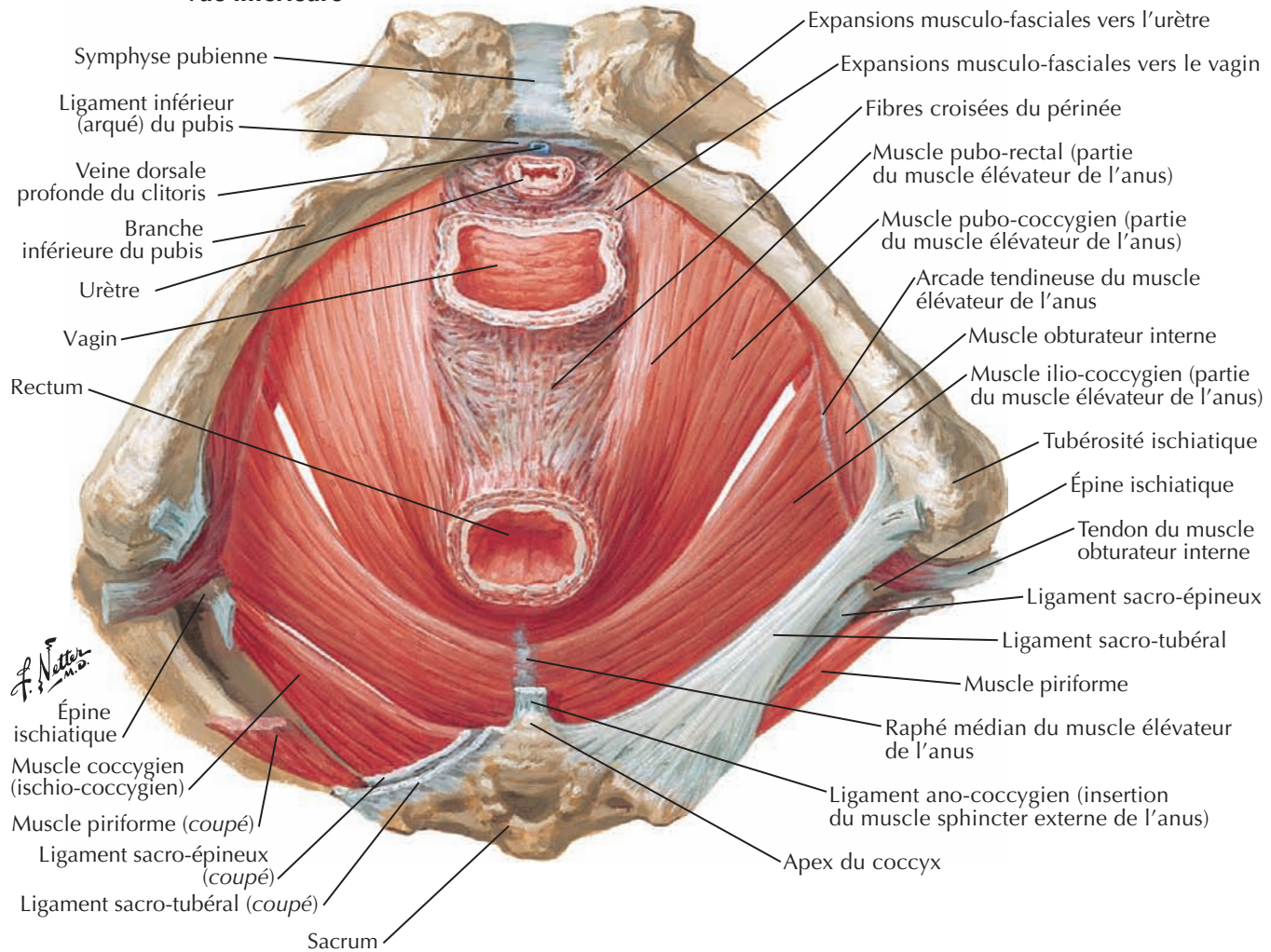


Pour le diaphragme uro-génital, voir **Planche 358**

Diaphragme pelvien féminin (suite)

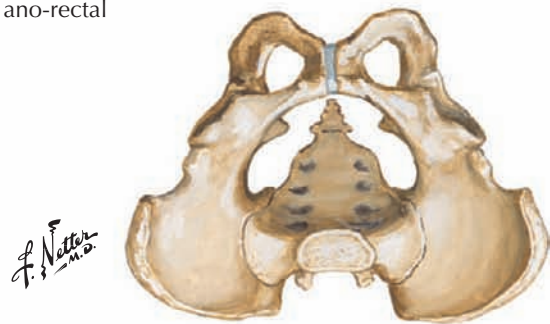
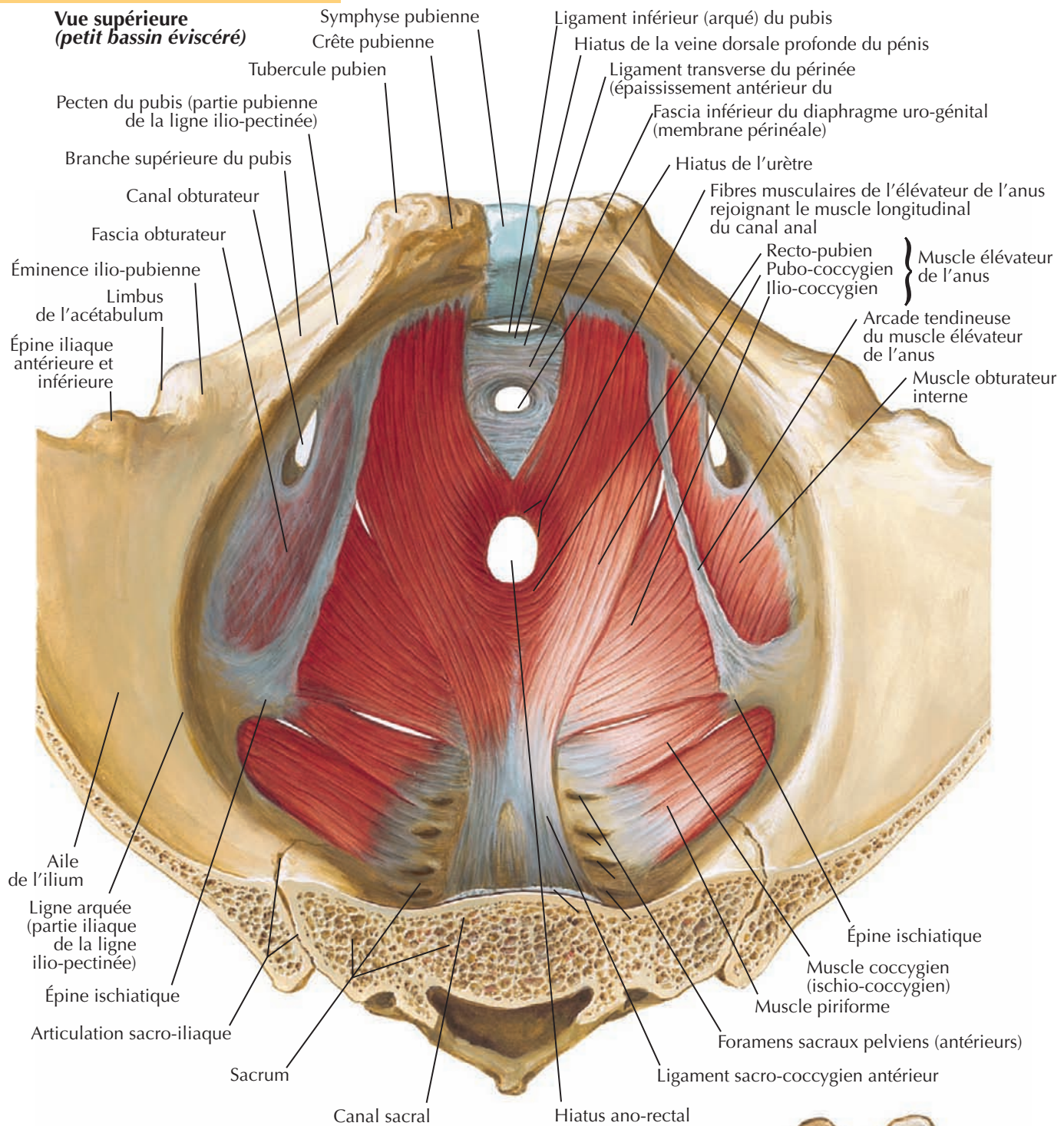


Vue inférieure

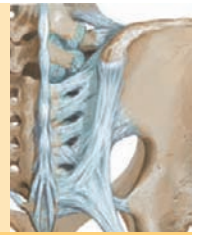

Diaphragme pelvien masculin

Voir aussi Planches 256, 259, 372

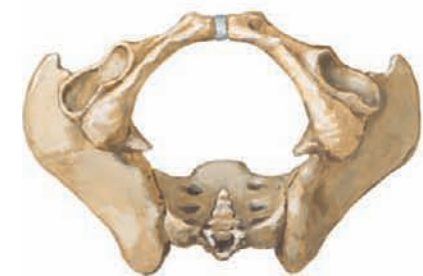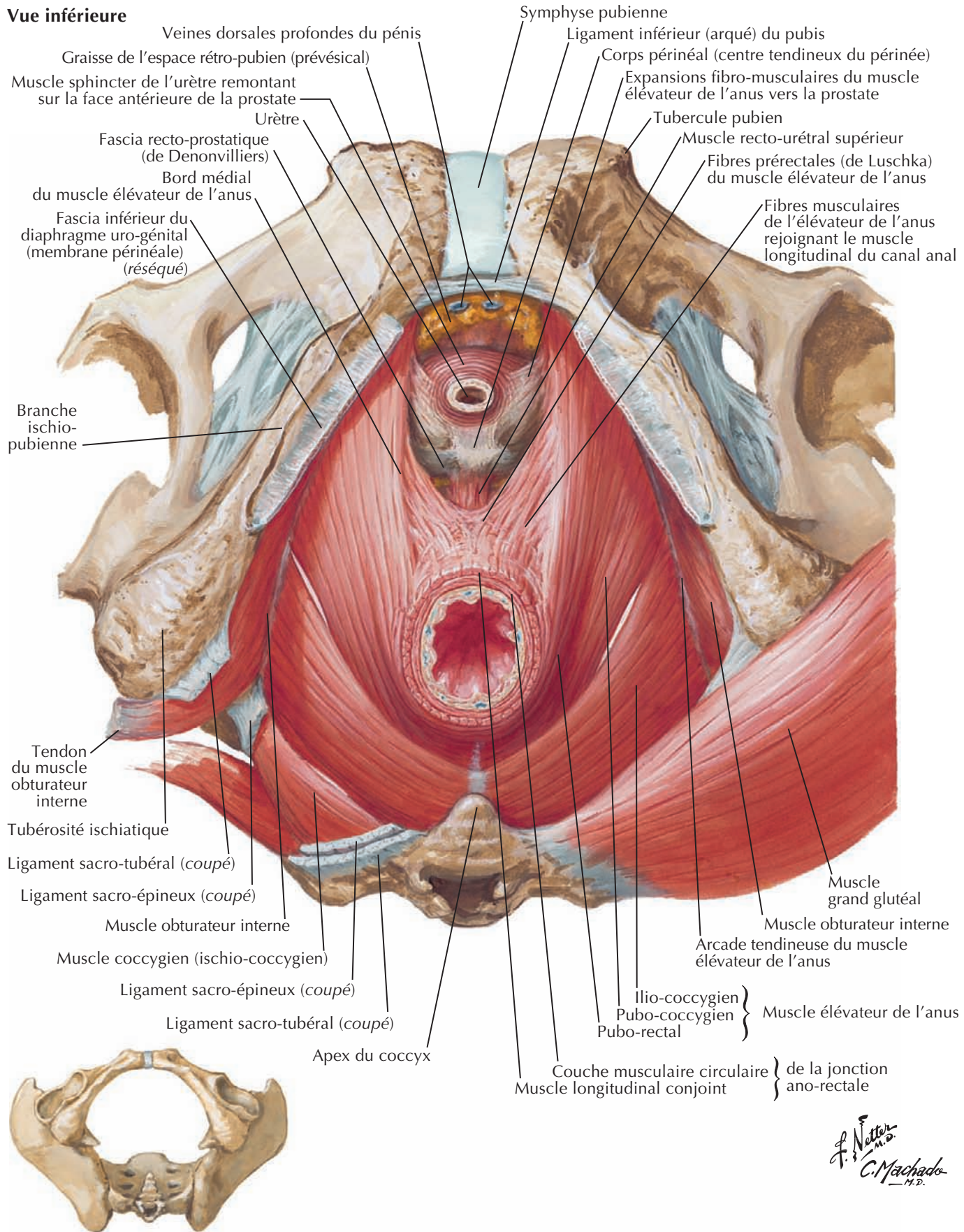


Diaphragme pelvien masculin (suite)



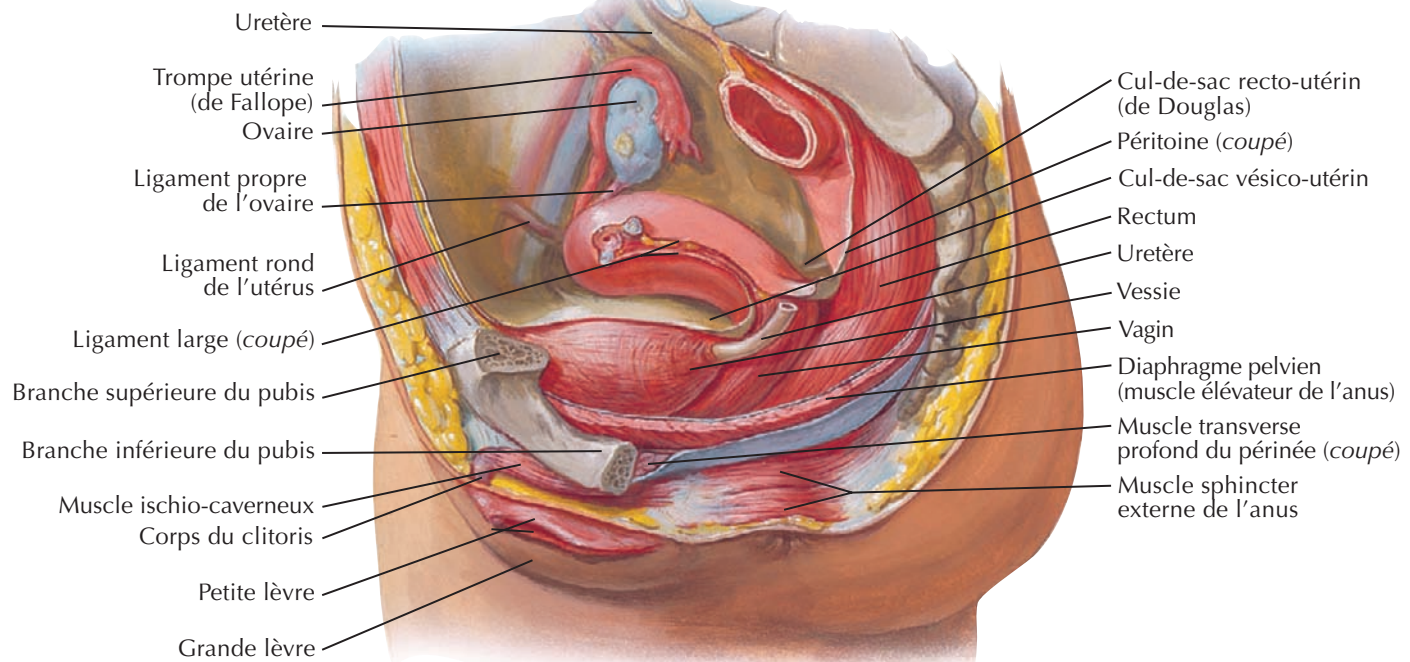
Pour le diaphragme uro-génital, voir **Planche 363**

Vue inférieure

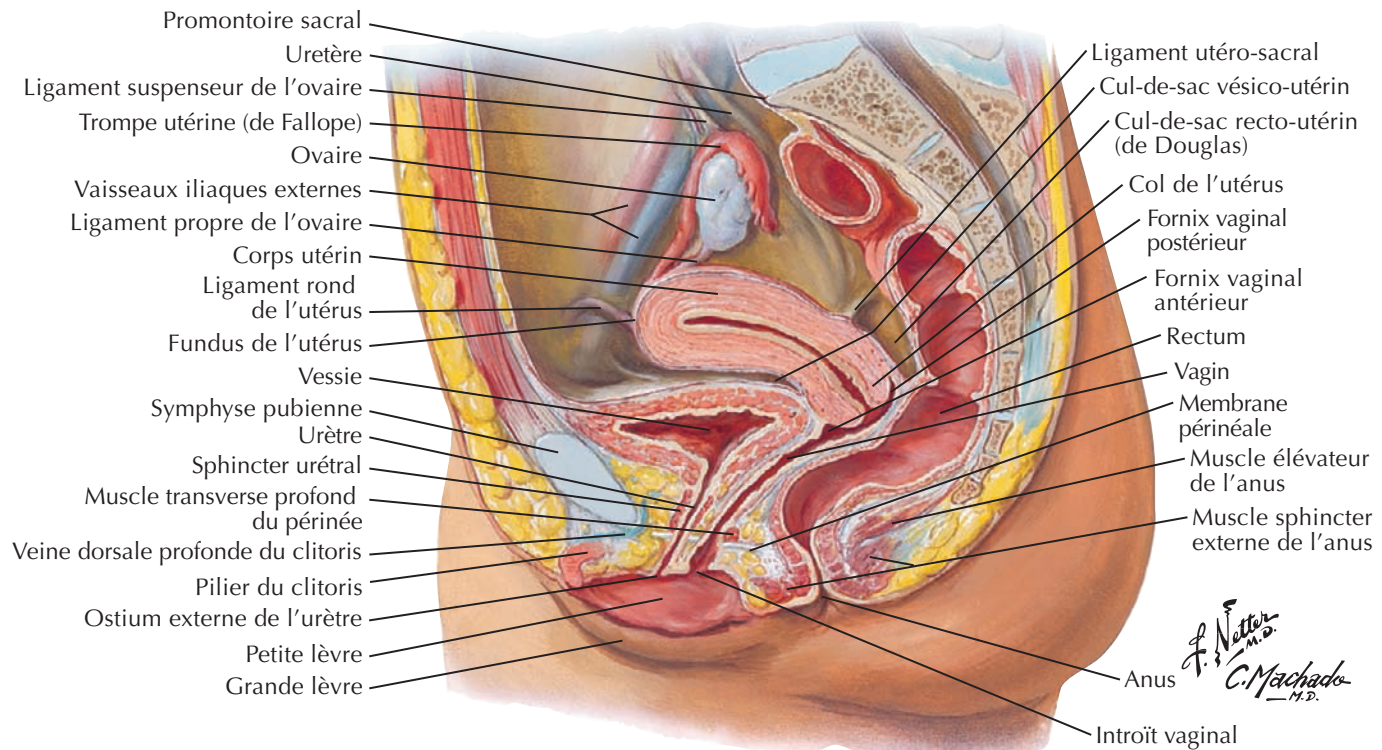


F. Netter M.D.
C. Machado M.D.

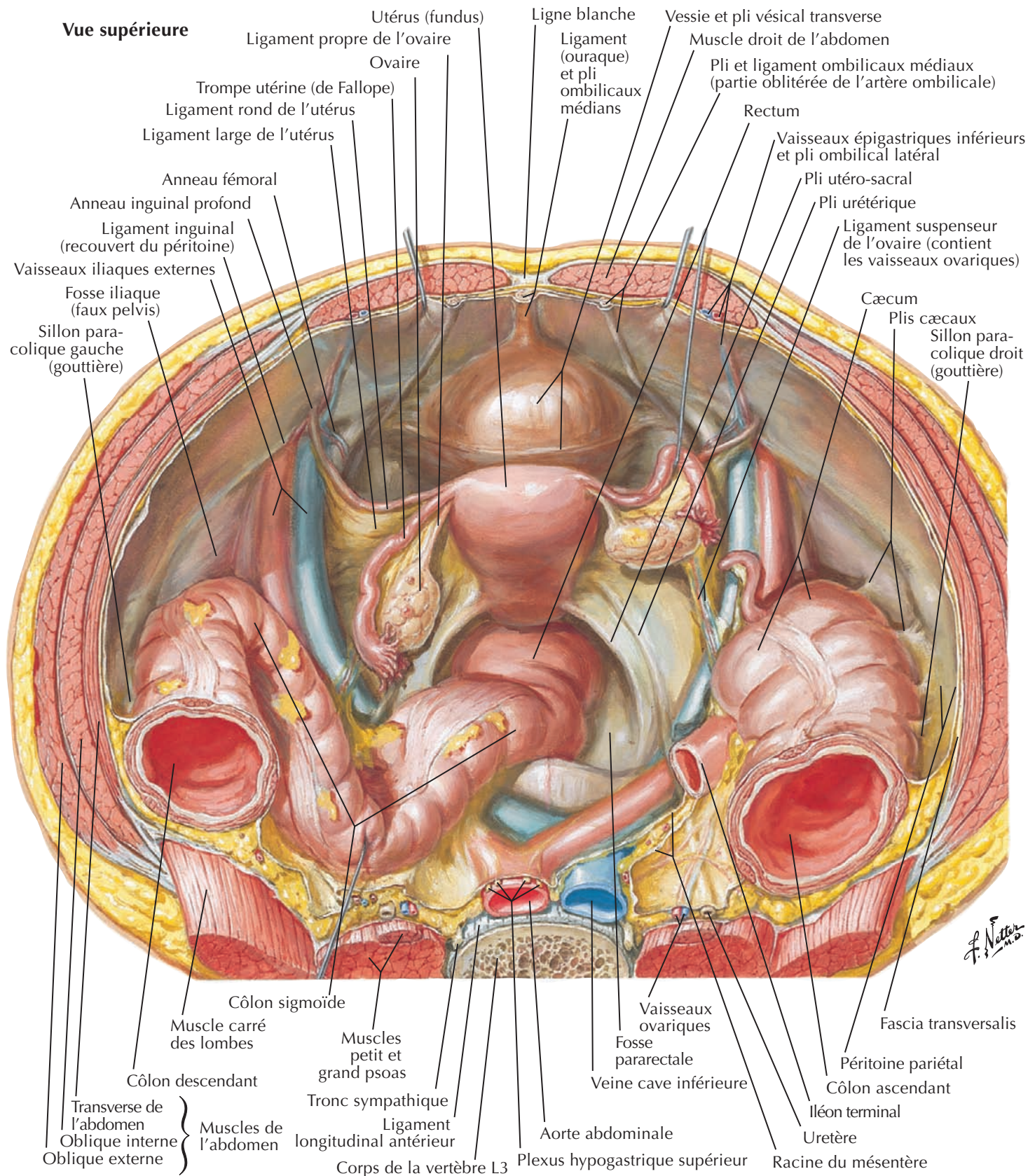
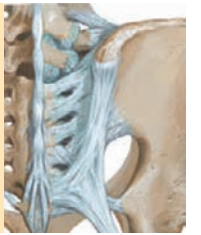Dissection paramédiane (sagittale)



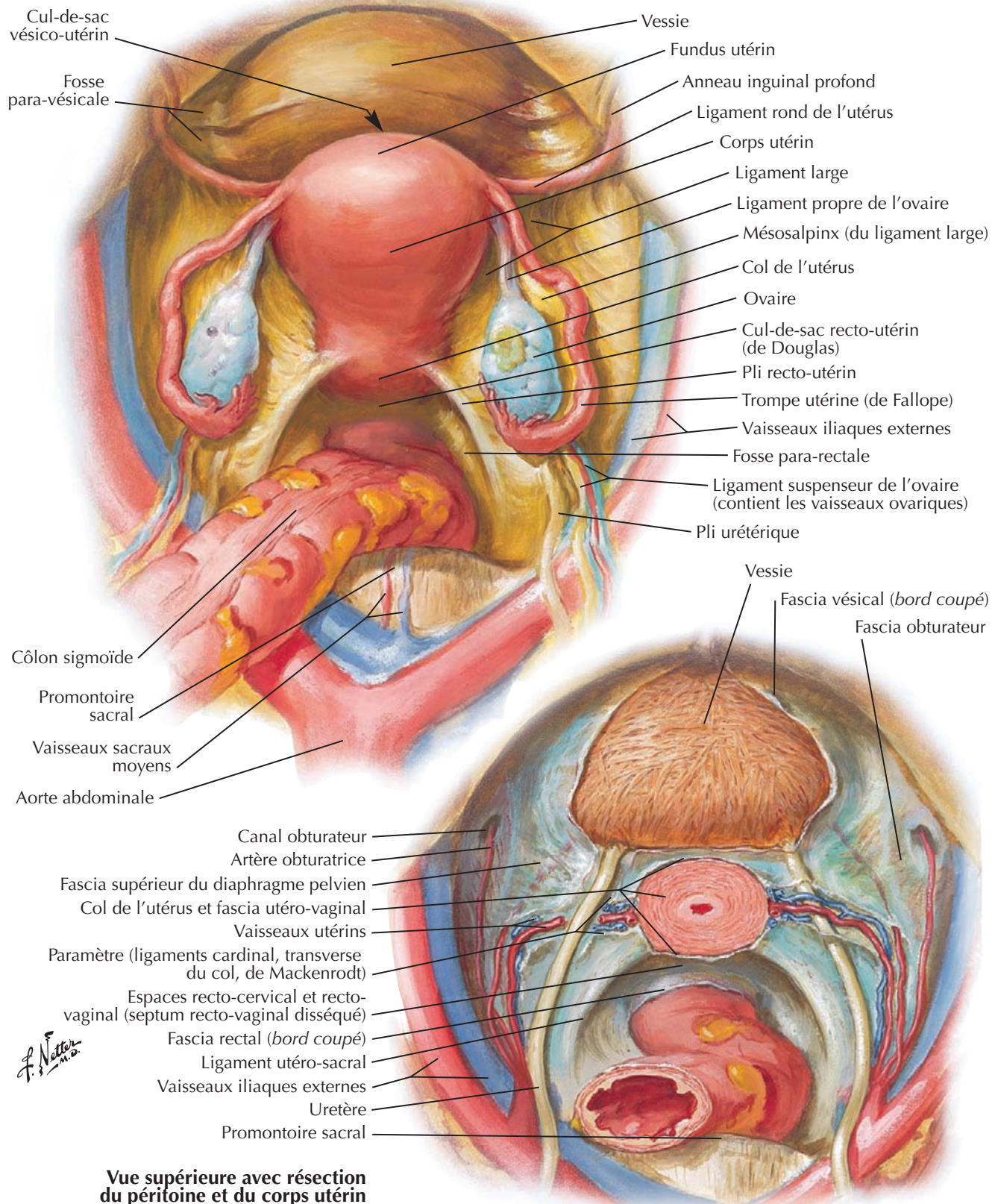
Coupe sagittale médiane



Contenu du pelvis féminin

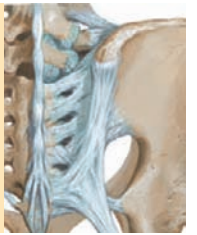

Vue supérieure avec le péritoine intact

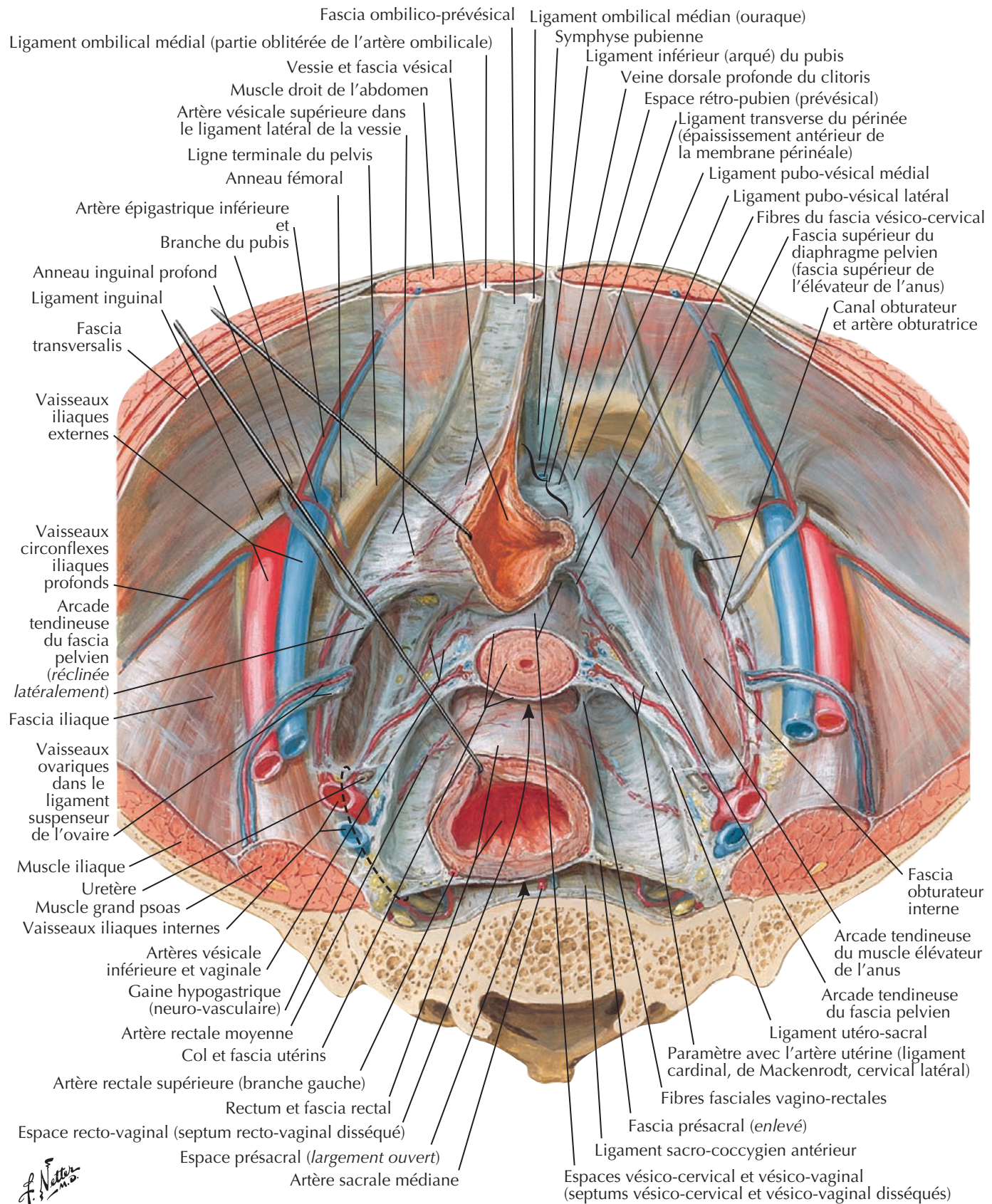


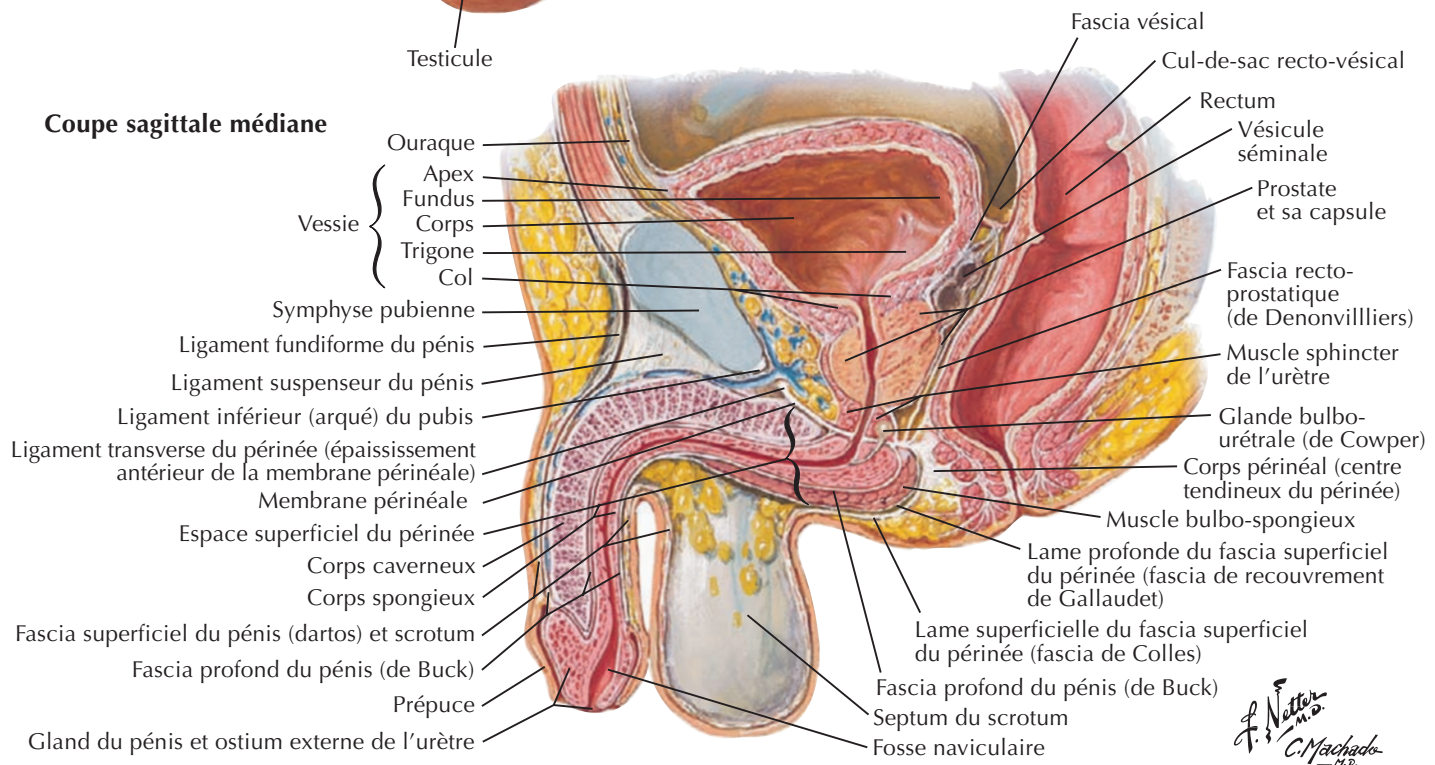
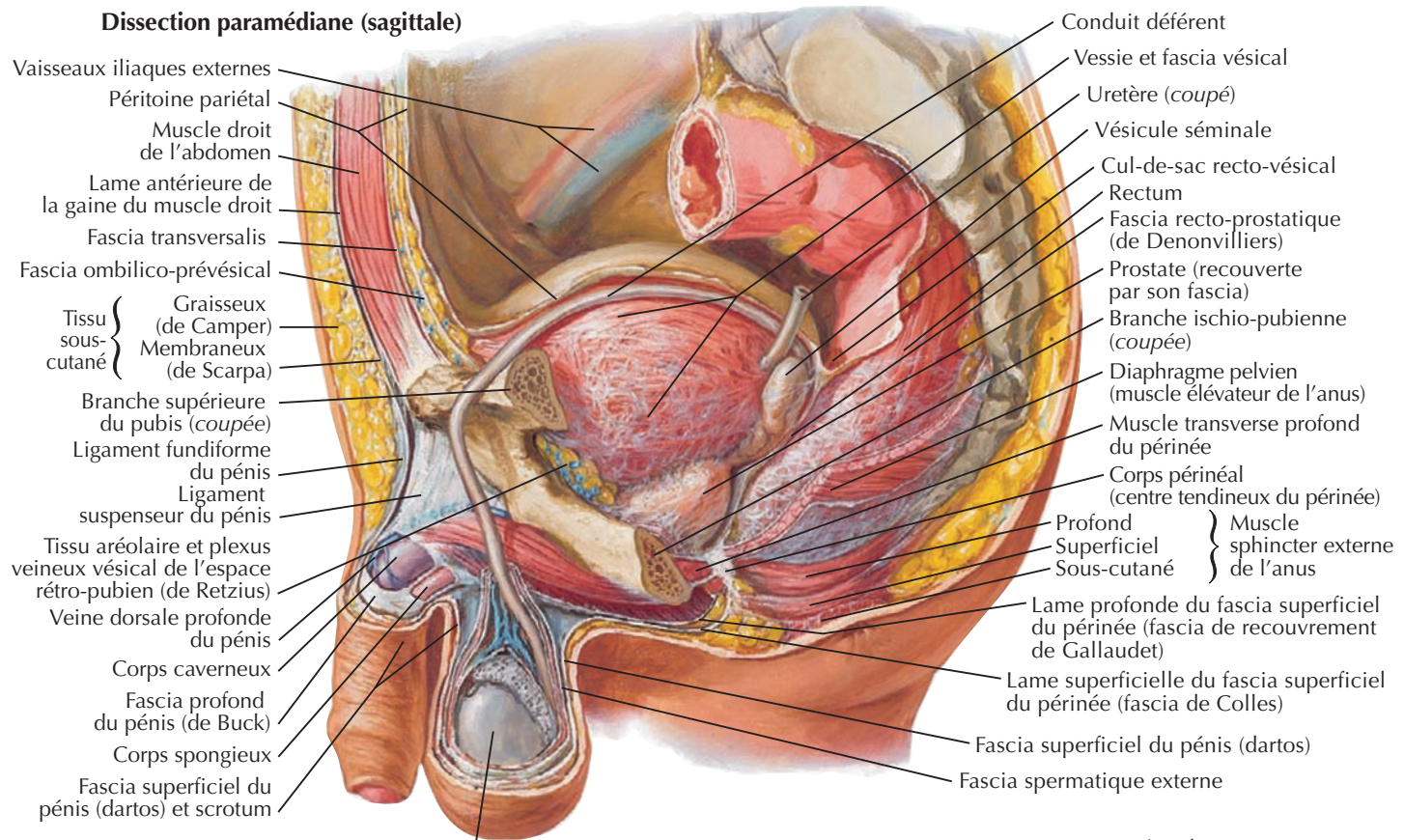
Vue supérieure avec résection du péritoine et du corps utérin

Fascia endopelvien et espaces potentiels



Vue supérieure chez la femme (péritoine et tissu aréolaire lâche enlevés)

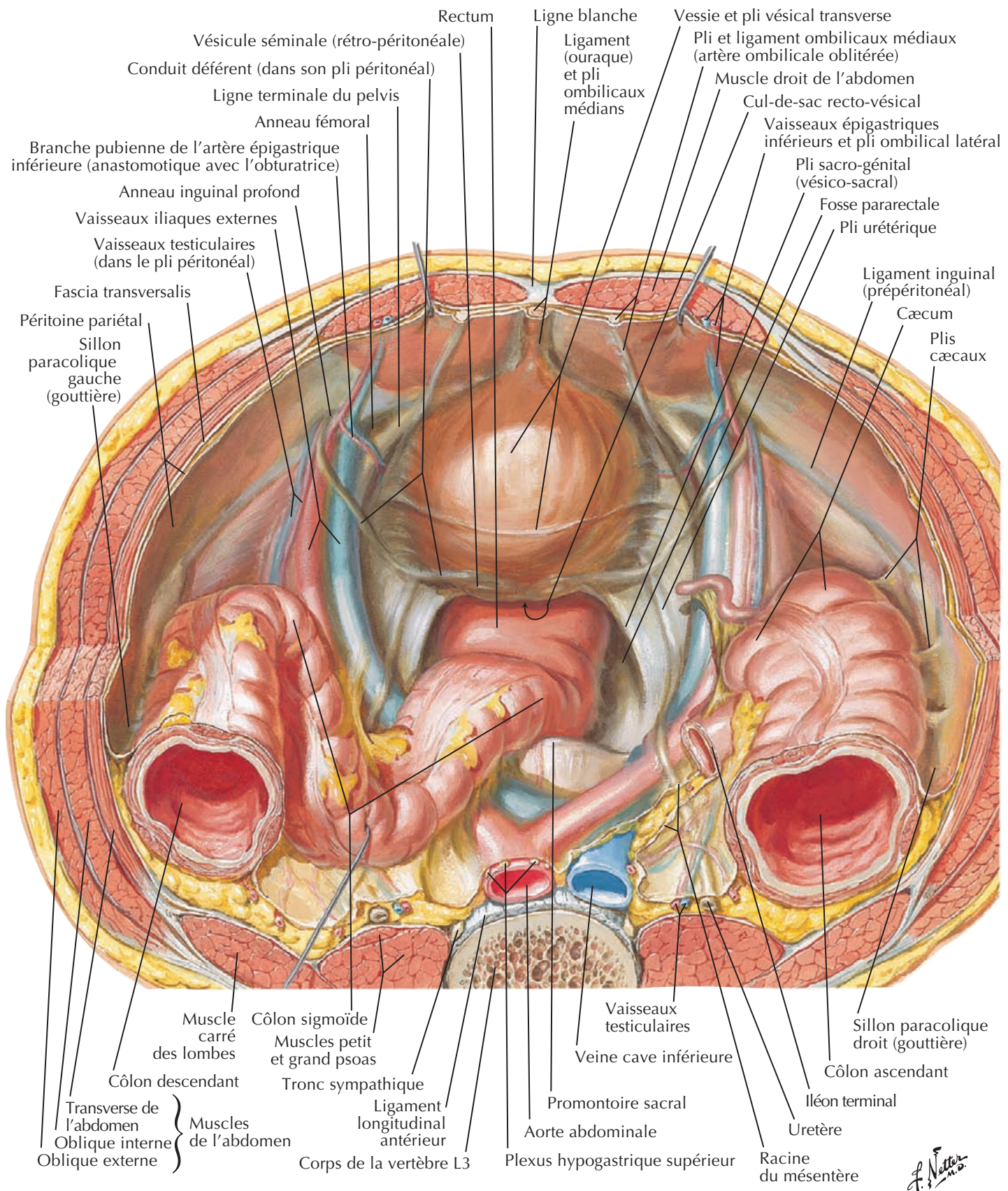




Contenu du pelvis masculin

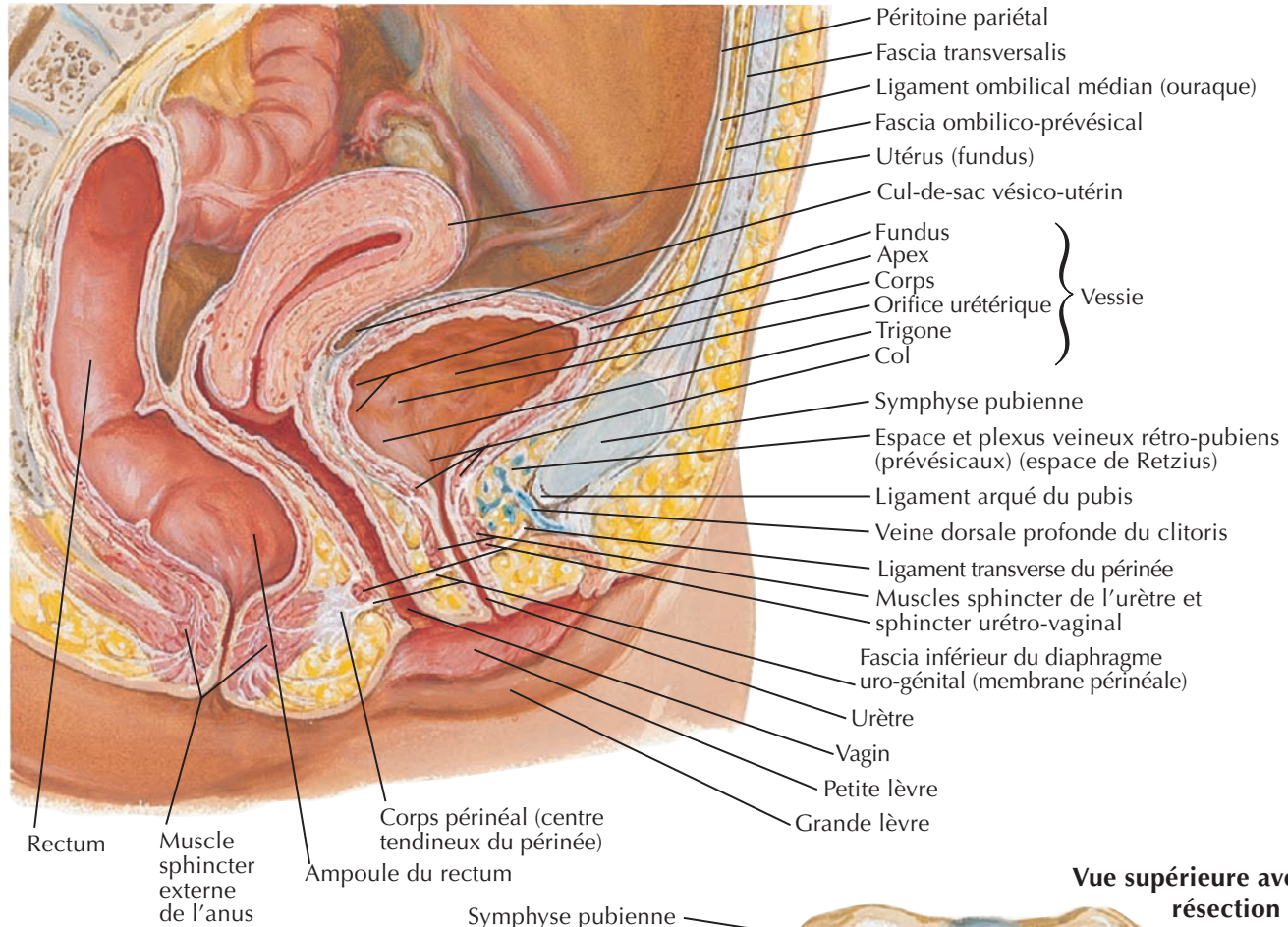


Vue supérieure

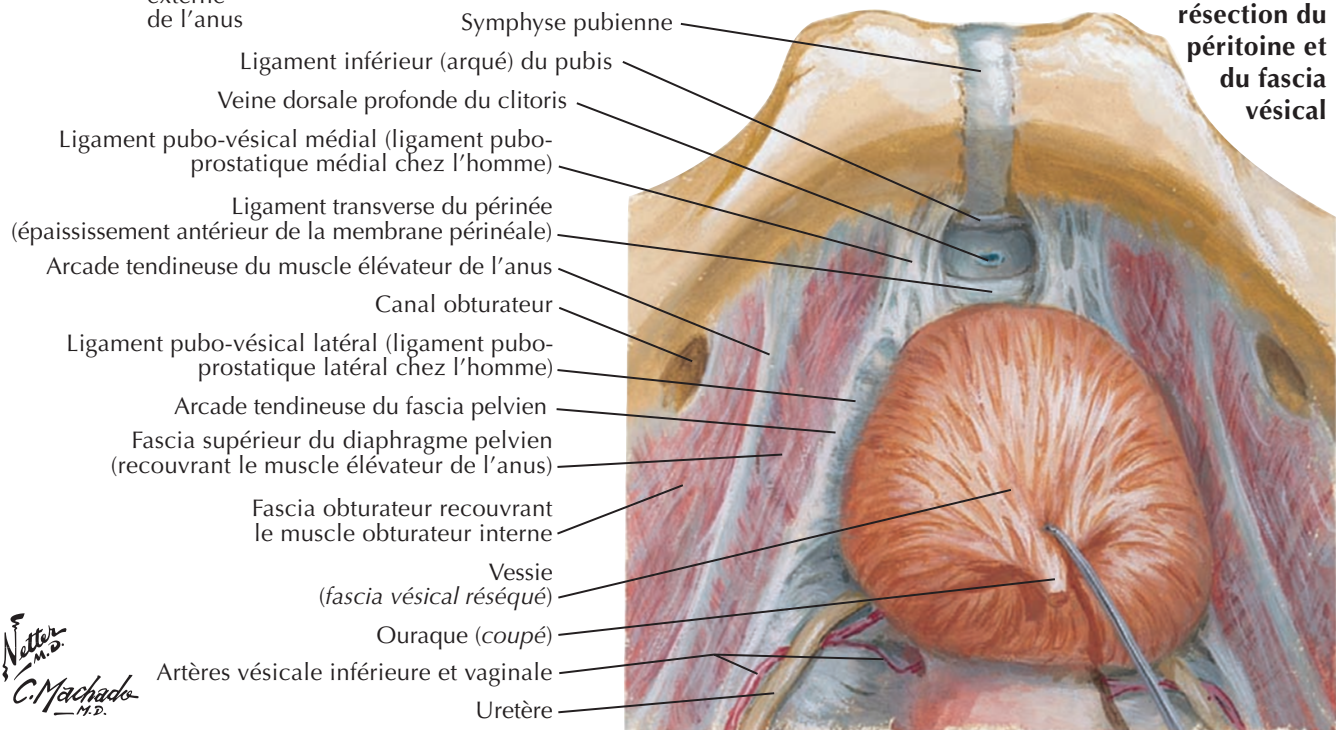


F. Netter M.D.

Femme : coupe sagittale médiane

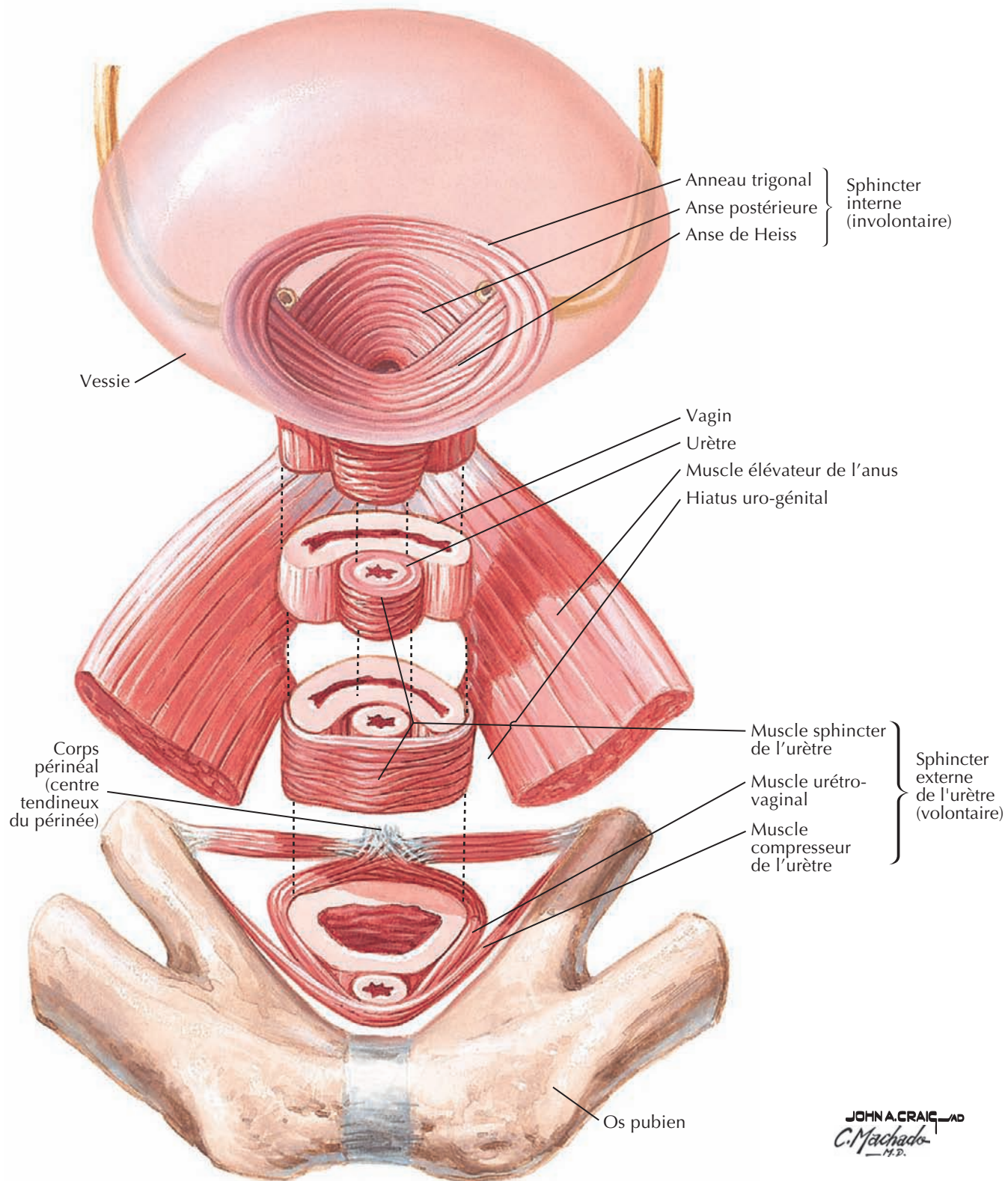
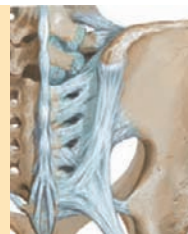

Vue supérieure avec résection du péritoine et du fascia vésical

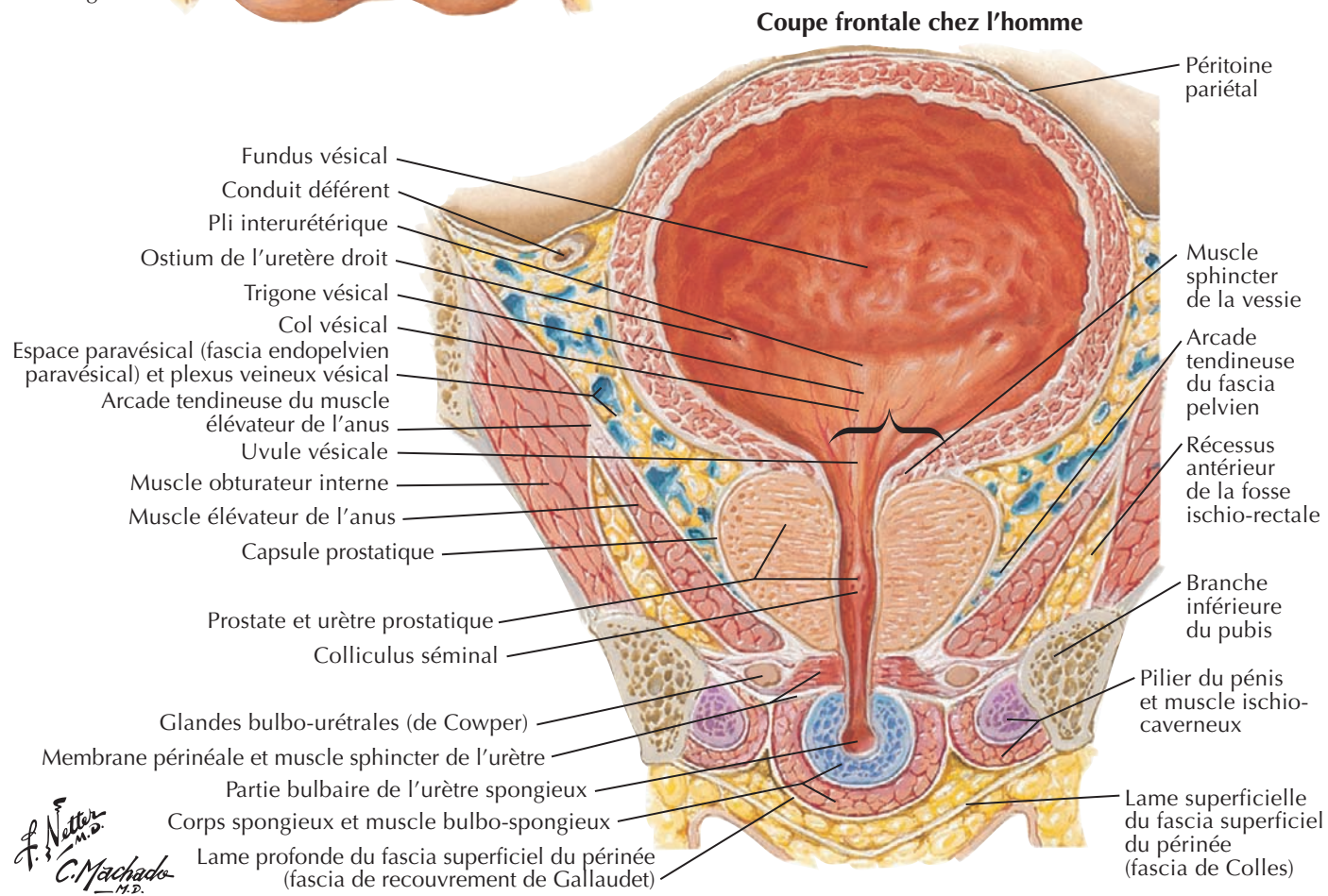
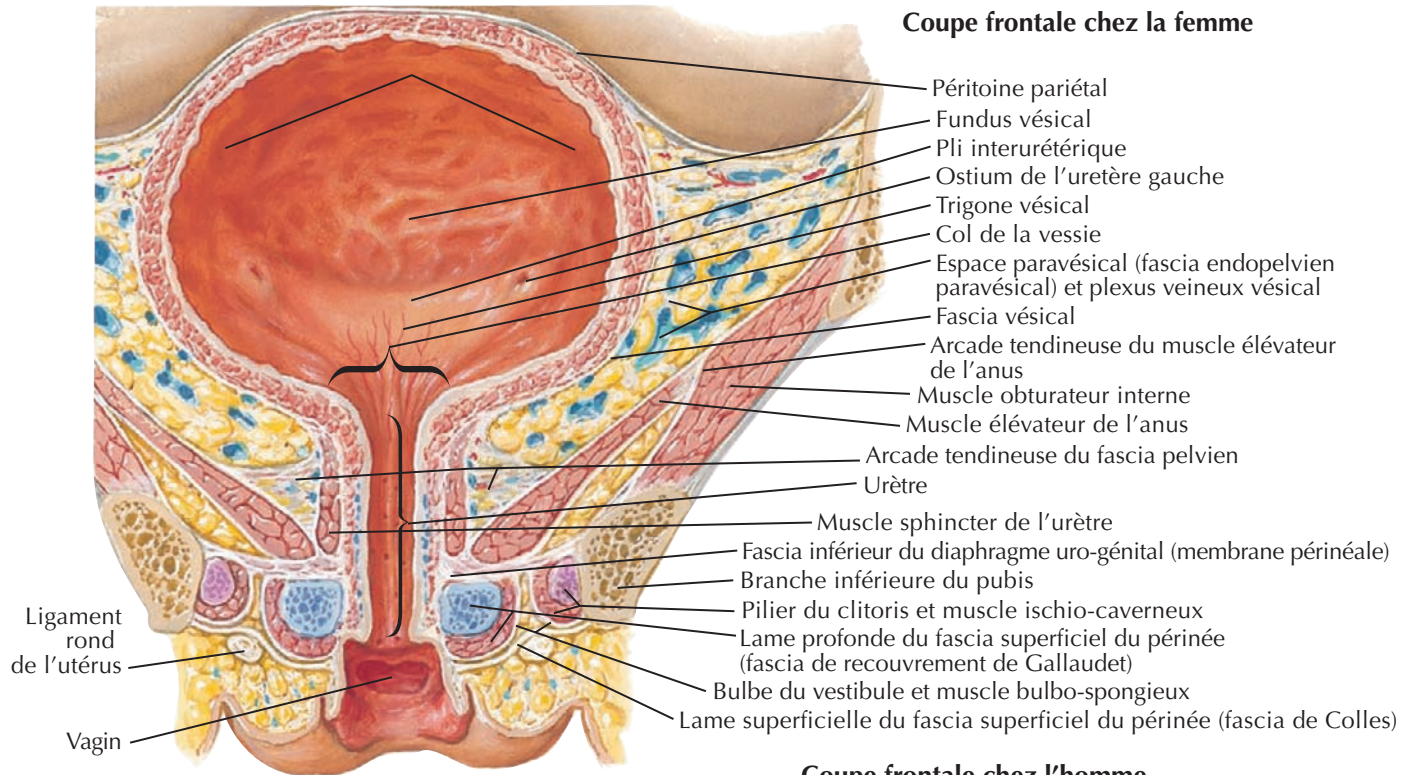


F. Netter M.D.
C. Machado M.D.

Sphincters

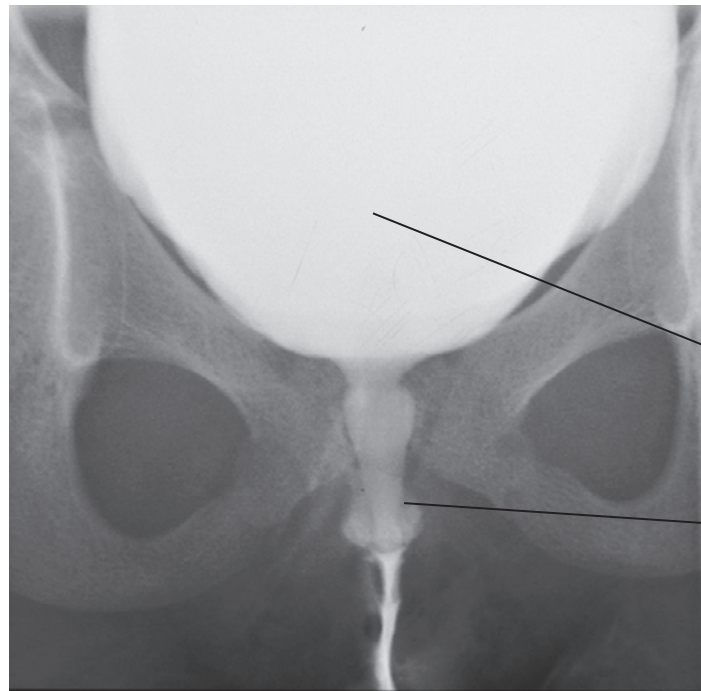


Voir aussi Planches 318, 342, 346, 348, 380, 382, 383, 397



F. Netto
C. Machado
M.D.

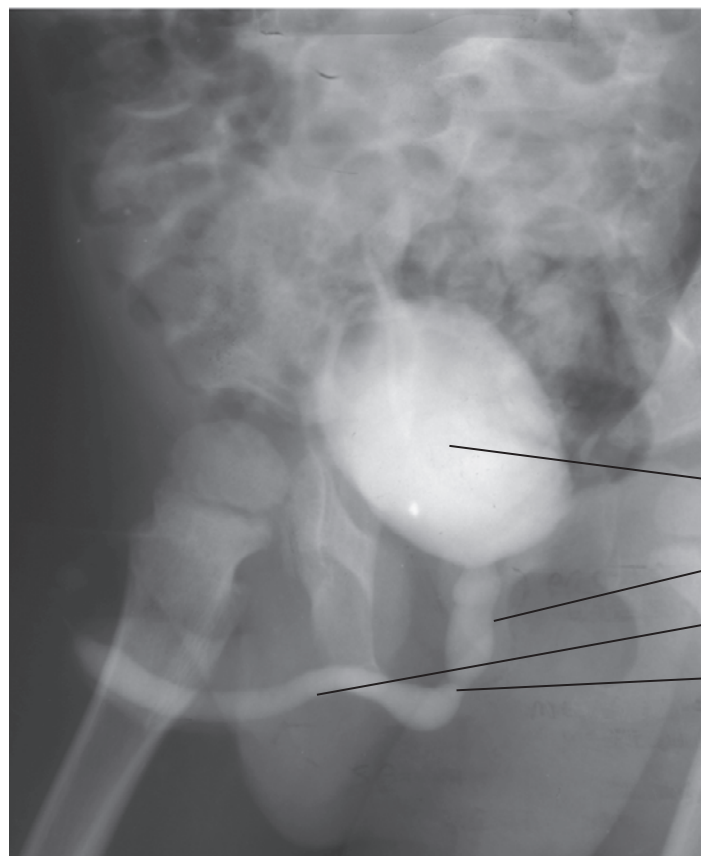
Cysto-urétrographes de l'homme et de la femme



Urètre féminin,
enfant de 8 ans

Vessie

Urètre



Cysto-
urétrogramme
en évacuation,
garçon de 2 ans

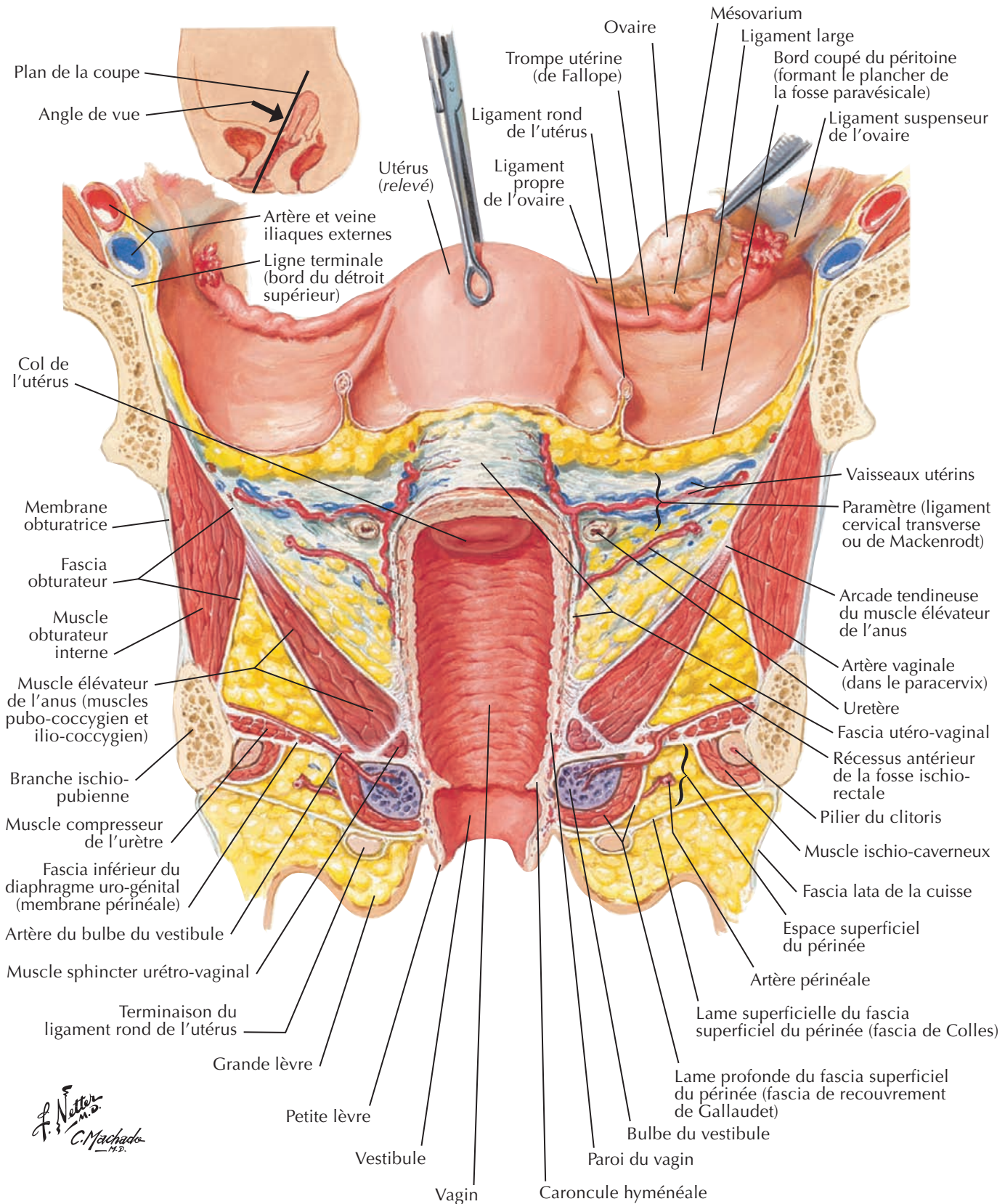
Vessie

Urètre prostatique

Urètre spongieux

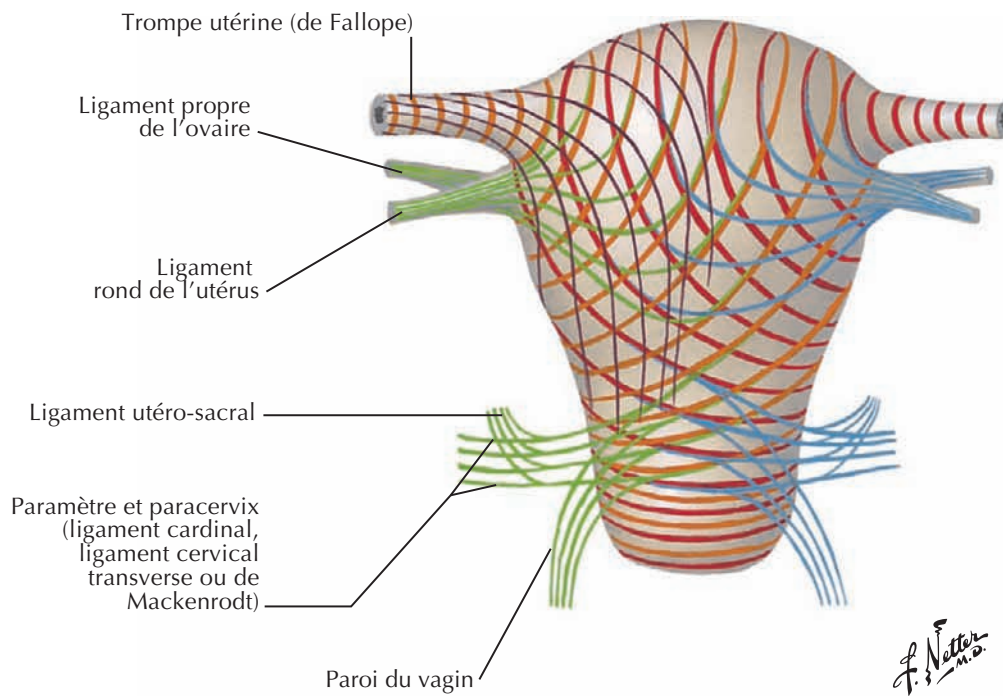
Urètre membranacé
(intermédiaire)

Voir aussi Planches 380, 382, 384, 386, 392, 394, 395

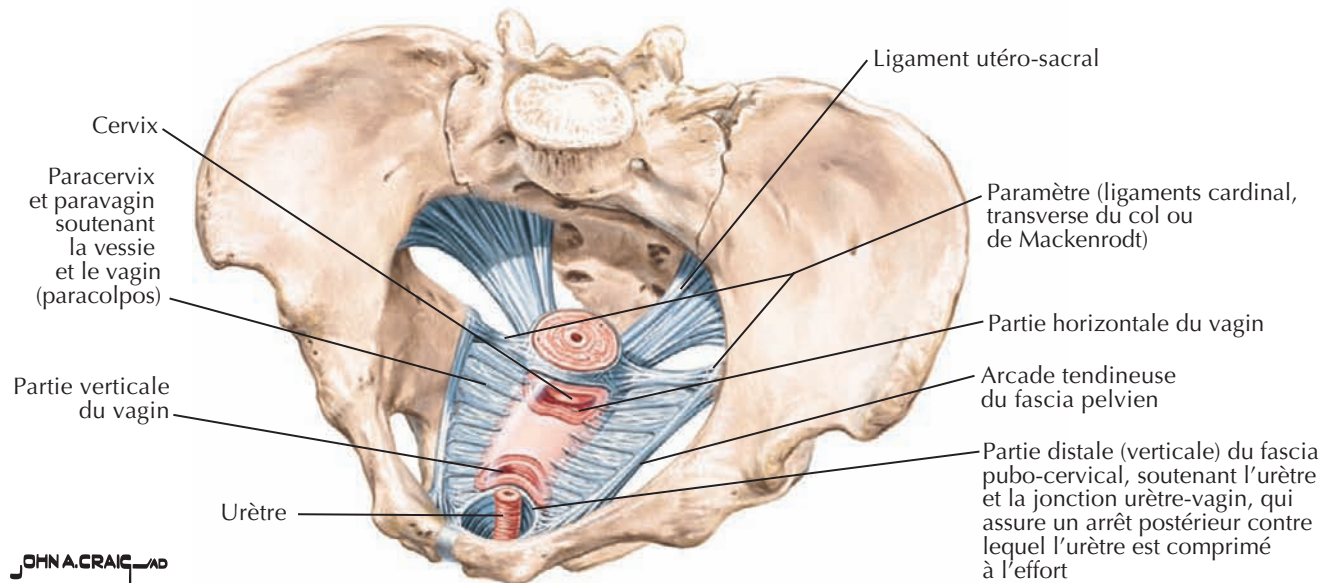


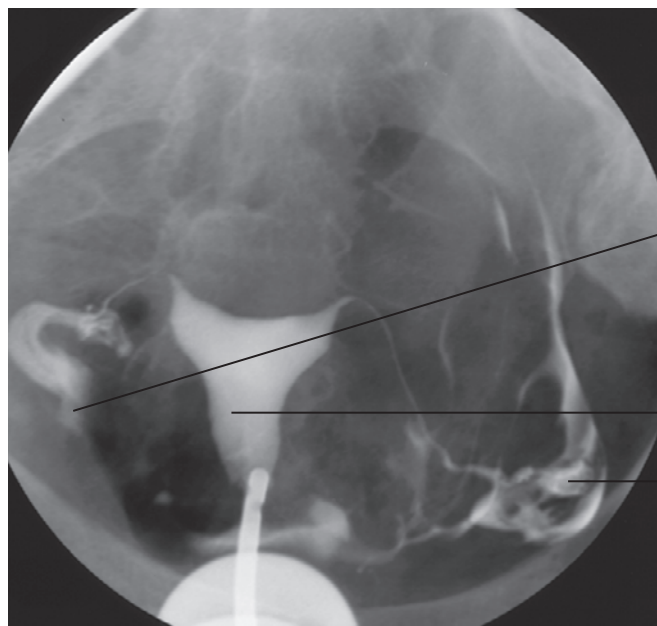
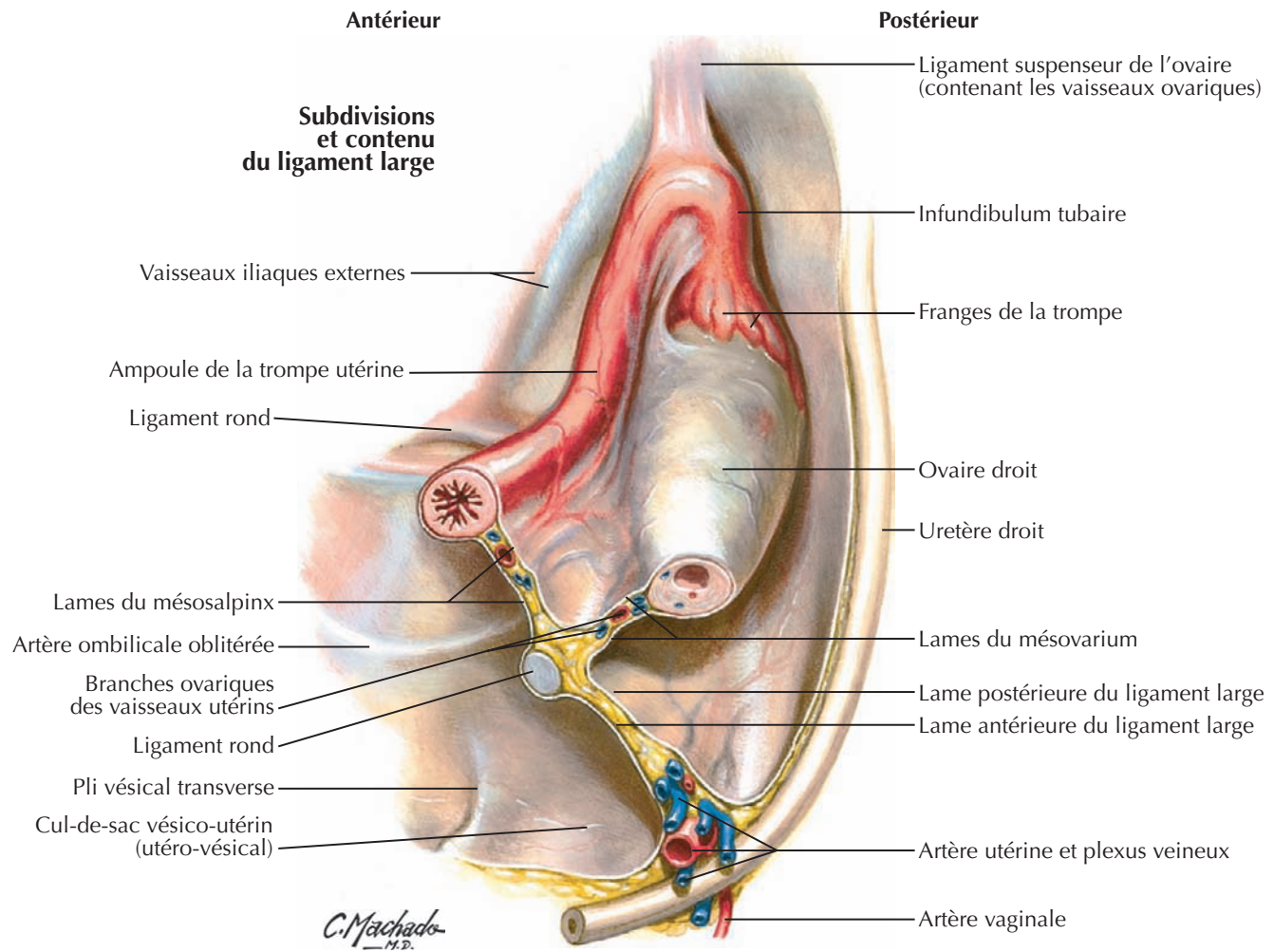


Ligaments de l'utérus



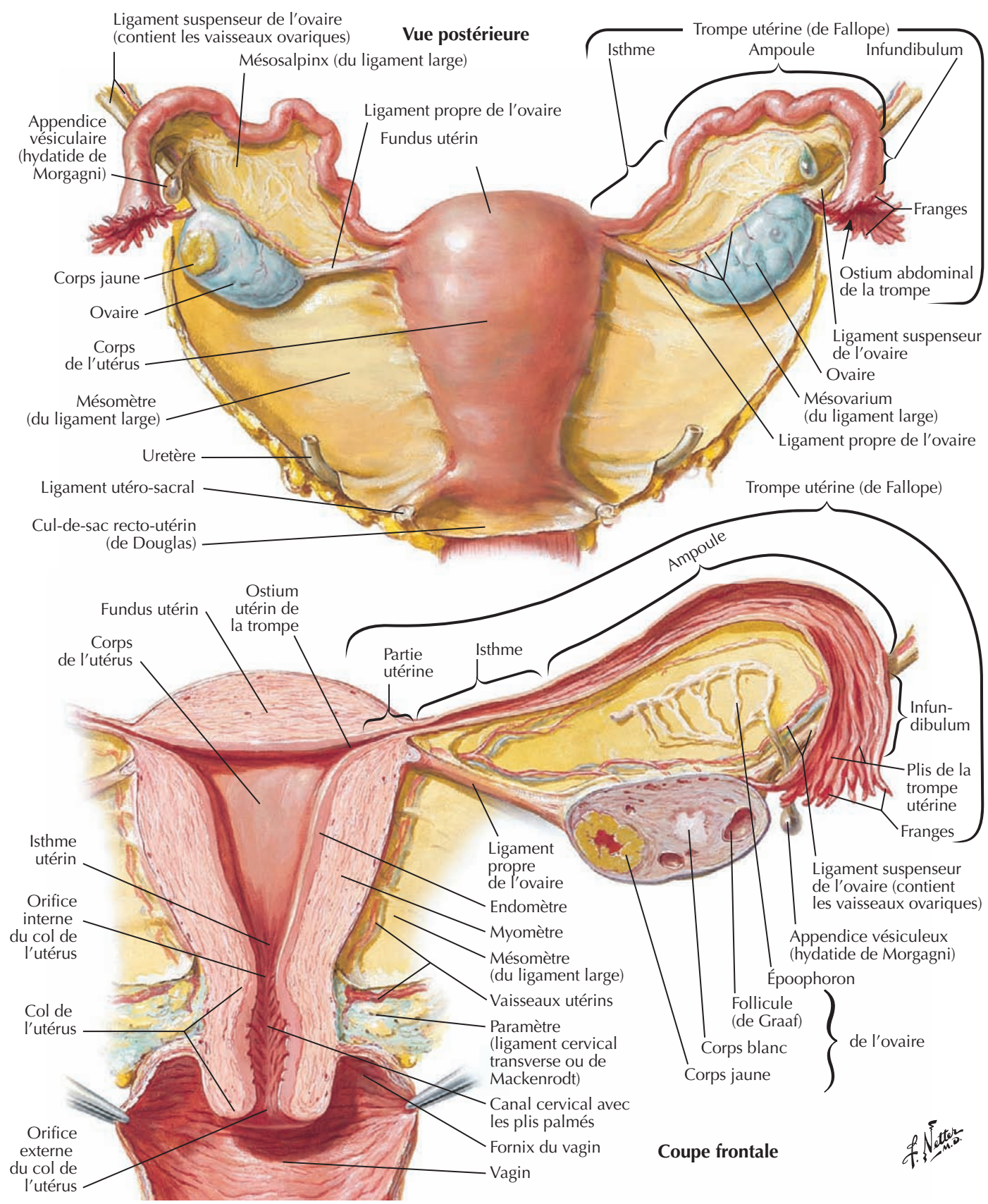
Fascias et ligaments pelviens





- Trompe utérine pathologique
- Hystérosalpingographie
- Produit de contraste dans la cavité abdominale

Utérus et annexes

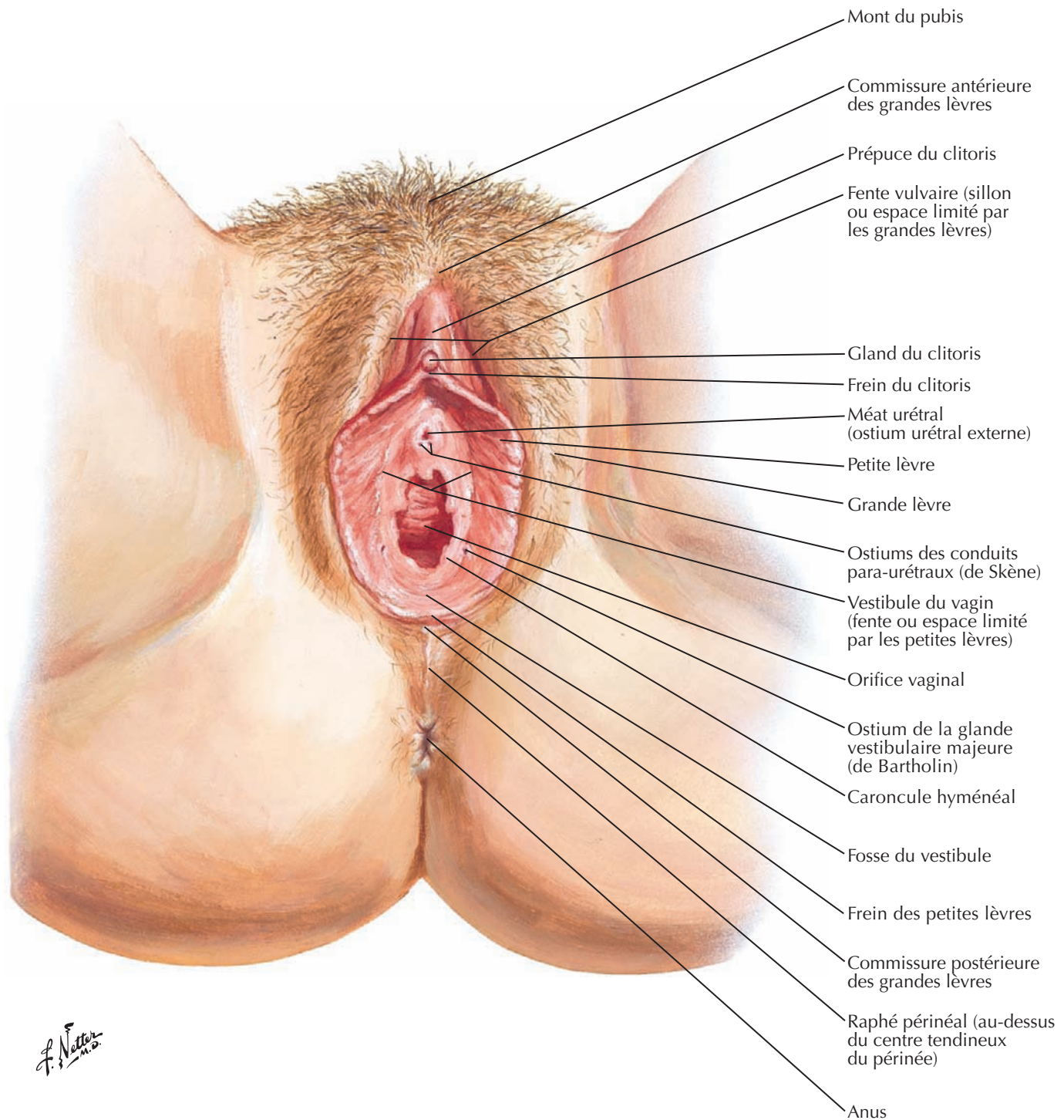


F. Netter M.D.

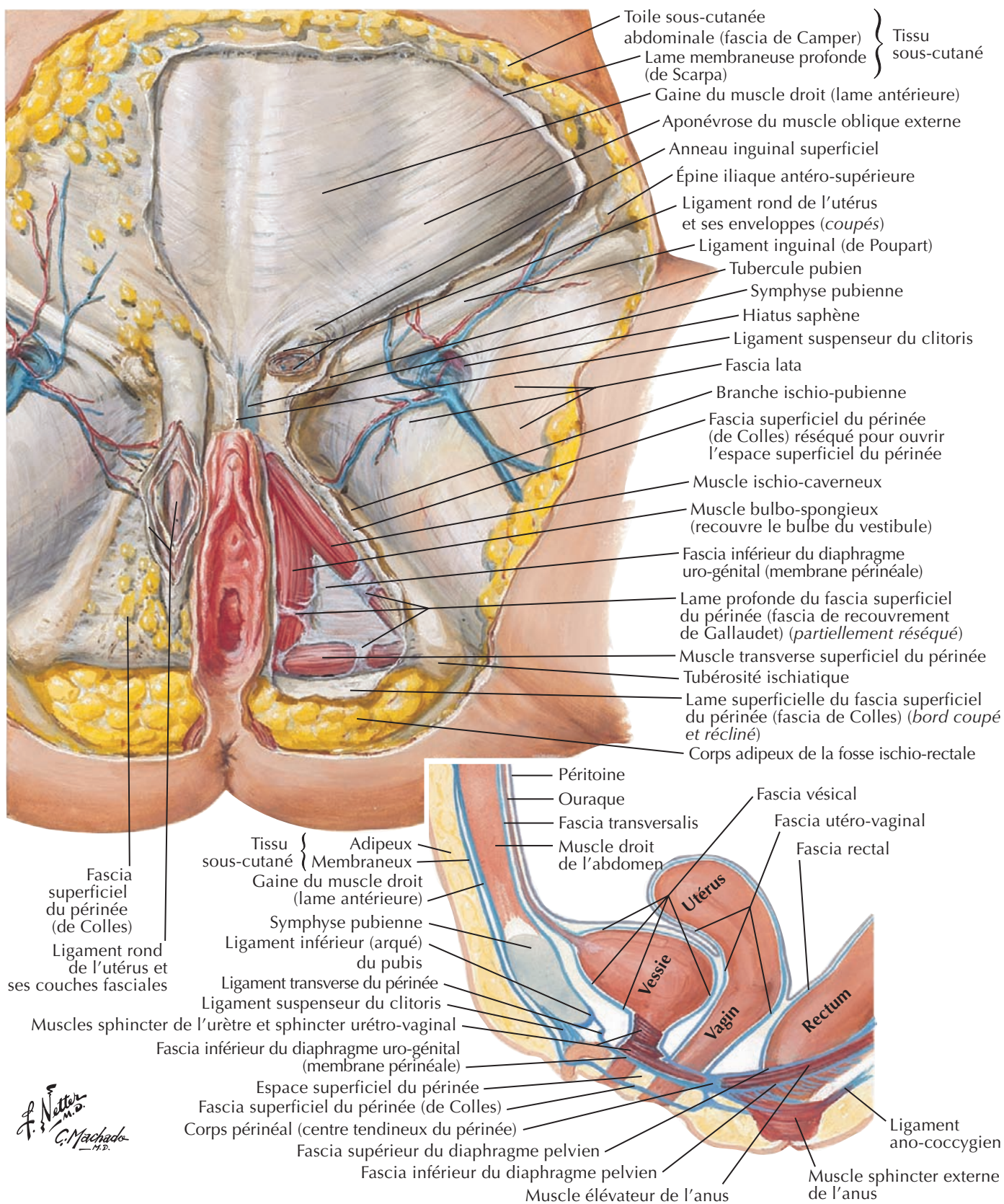
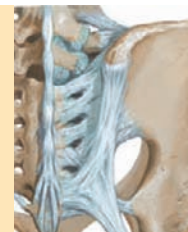5

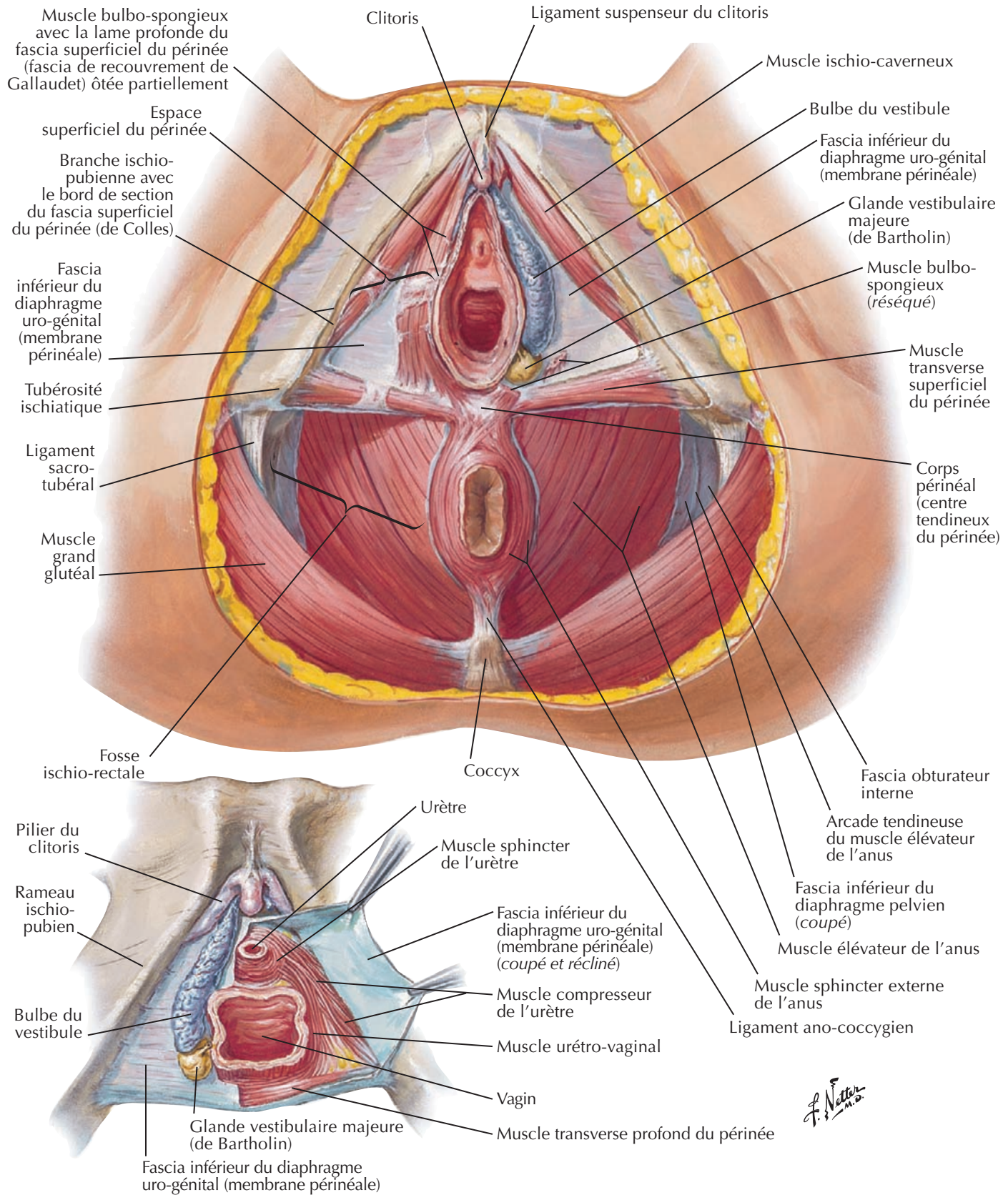
Périnée et organes génitaux externes féminins (vulve)

Voir aussi Planches 384, 386, 387, 393



Périnée féminin (dissection superficielle)

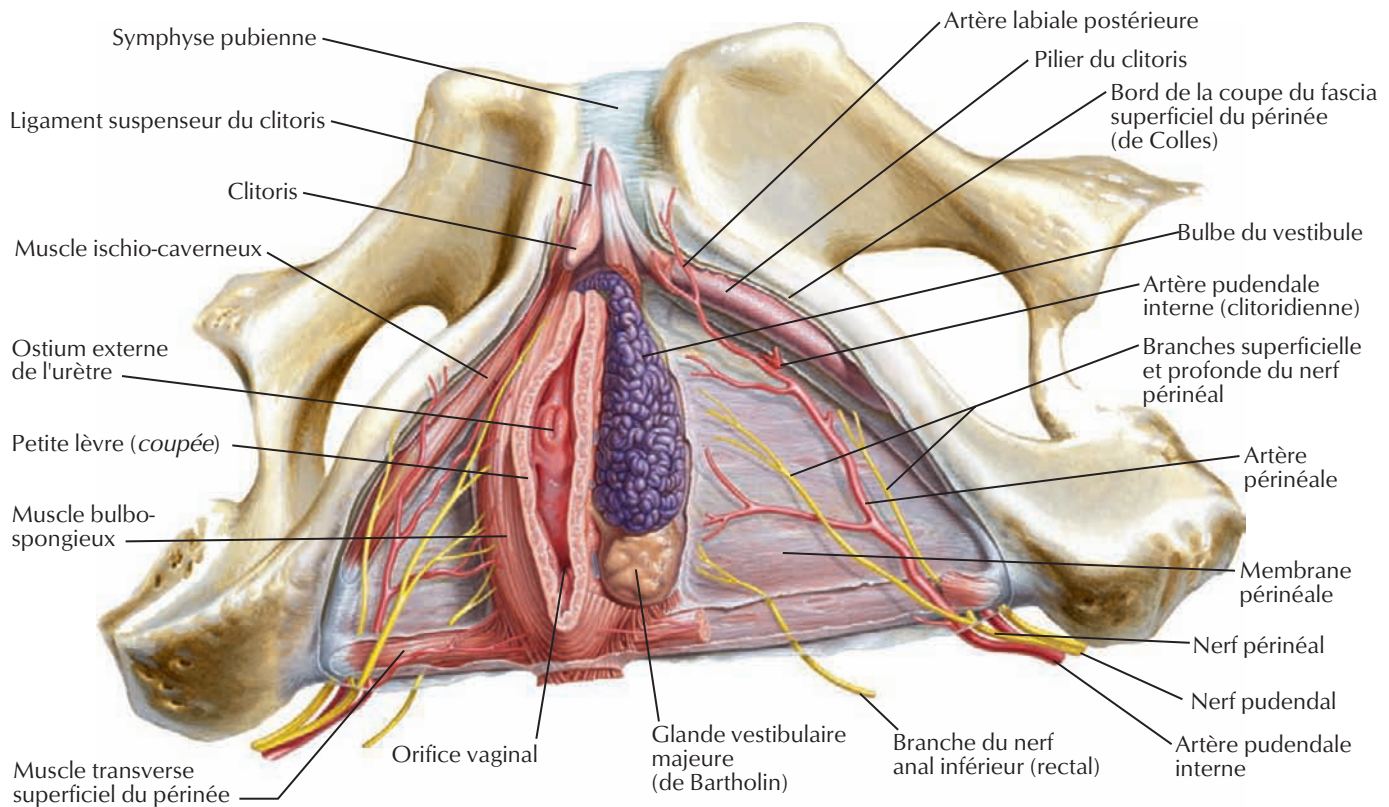




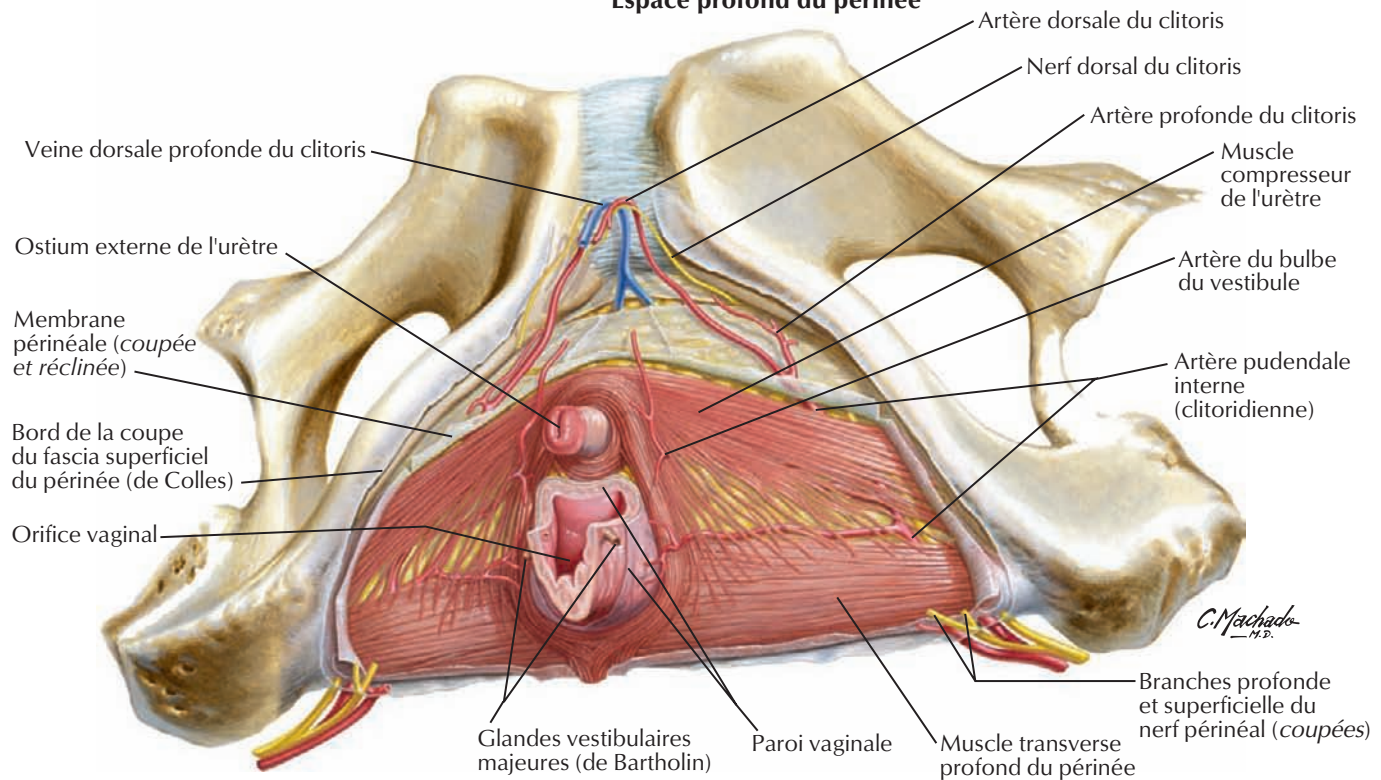
Espaces périnéaux chez la femme

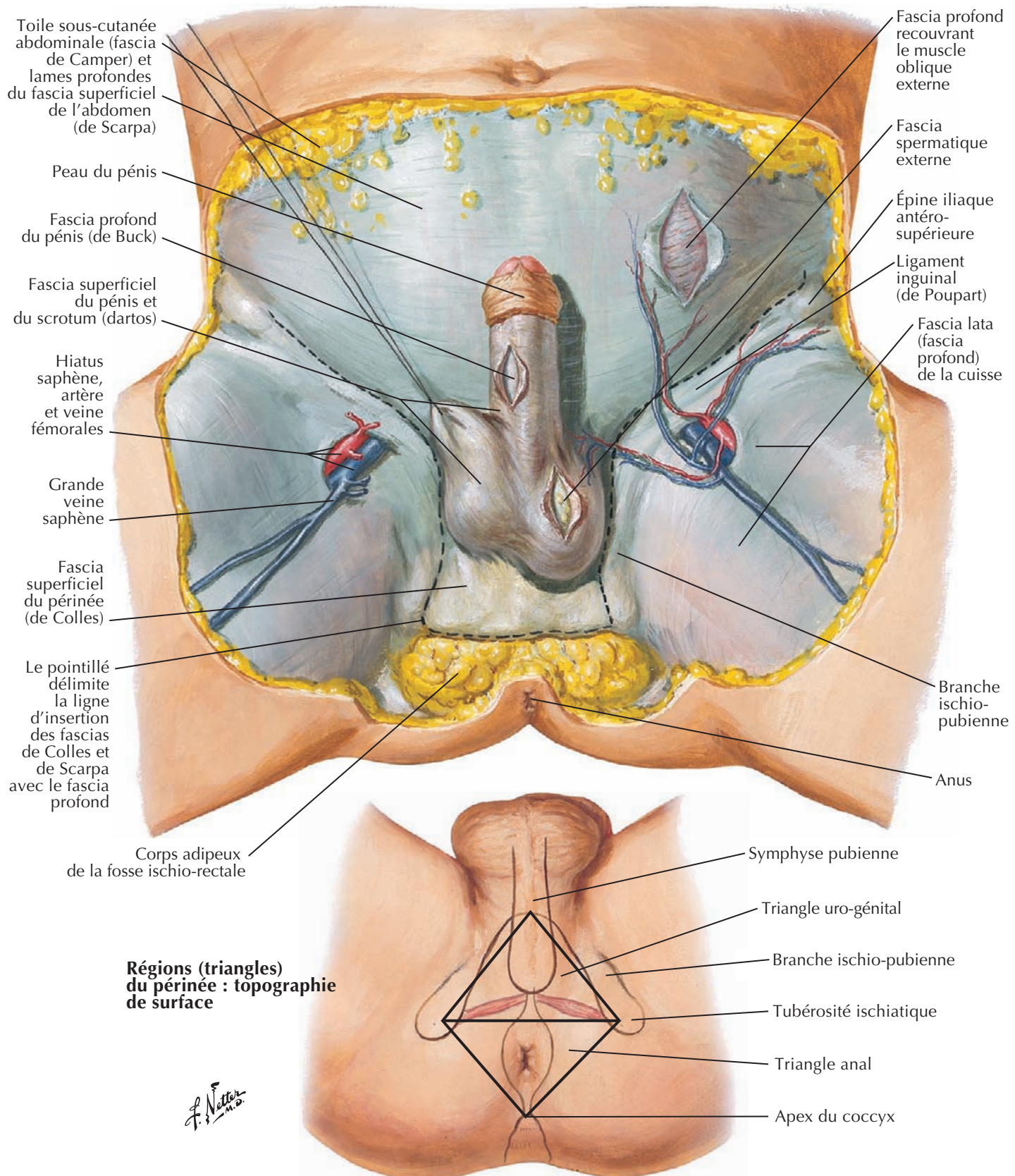


Espace superficiel du périnée



Espace profond du périnée

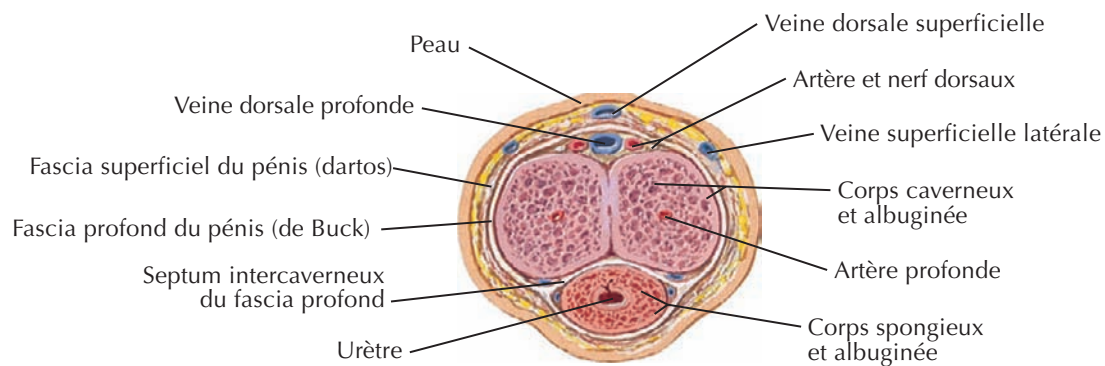
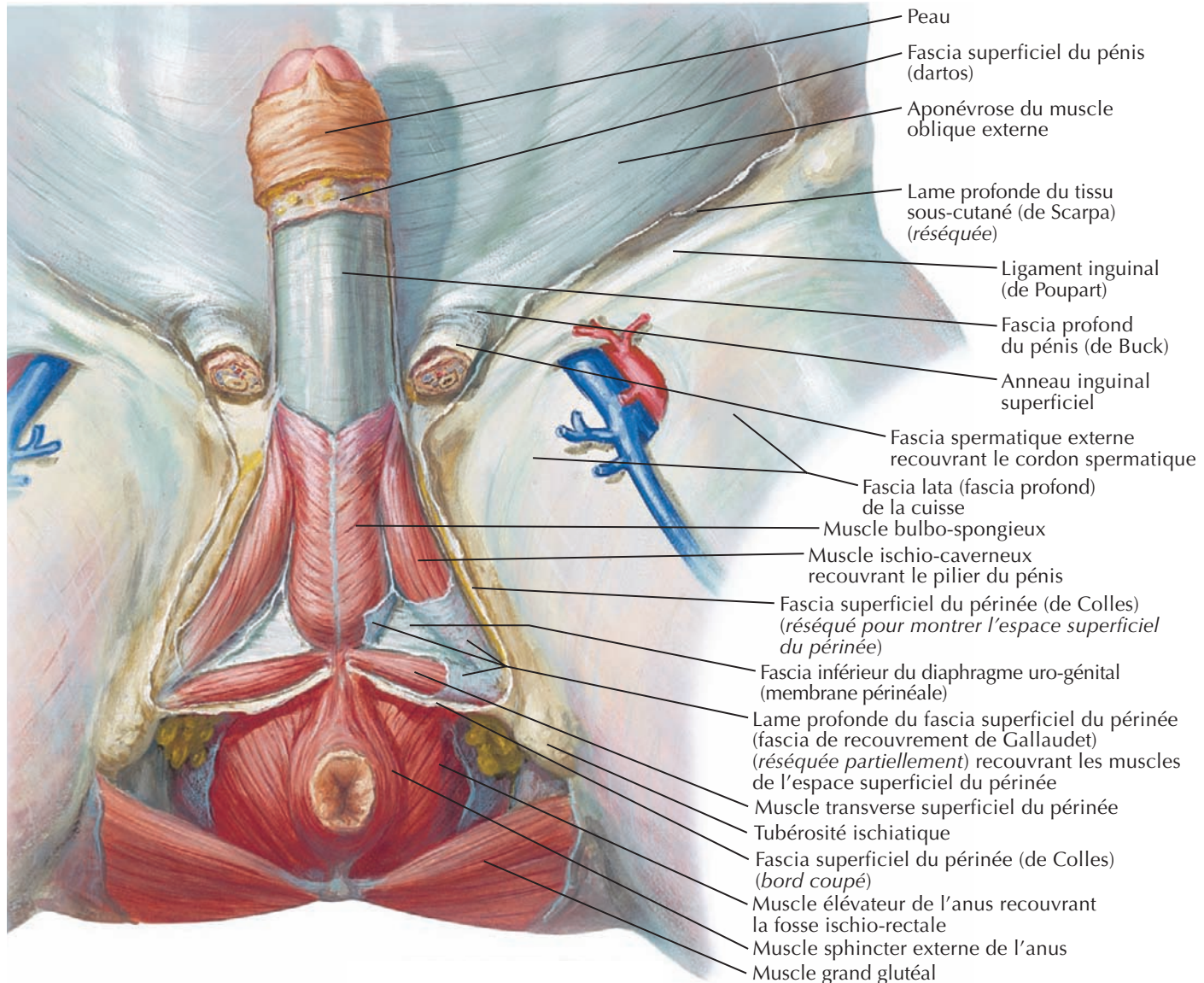




Périnée et organes génitaux externes chez l'homme (dissection profonde)

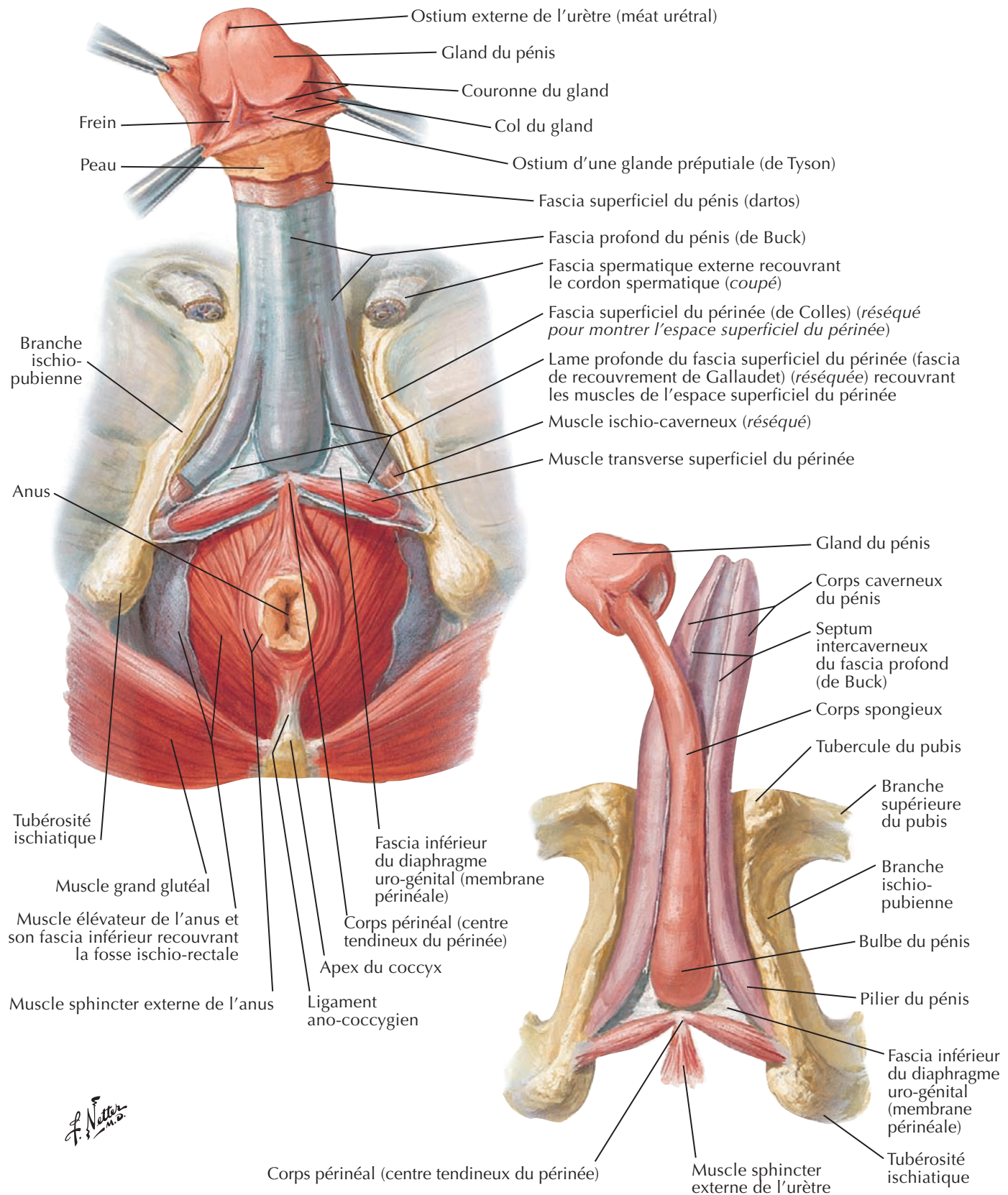


Voir aussi Planches 383, 385, 388-391, 396

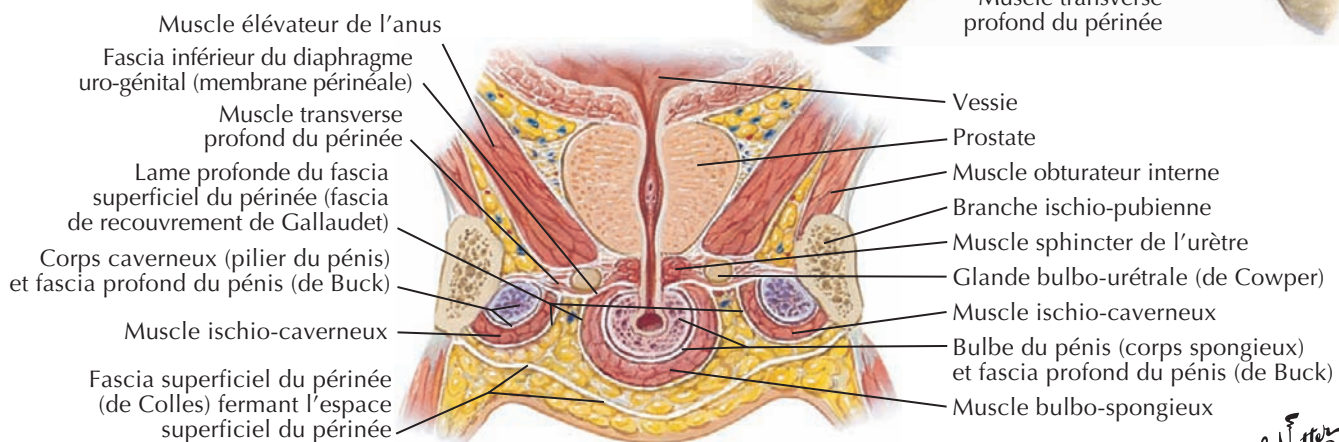
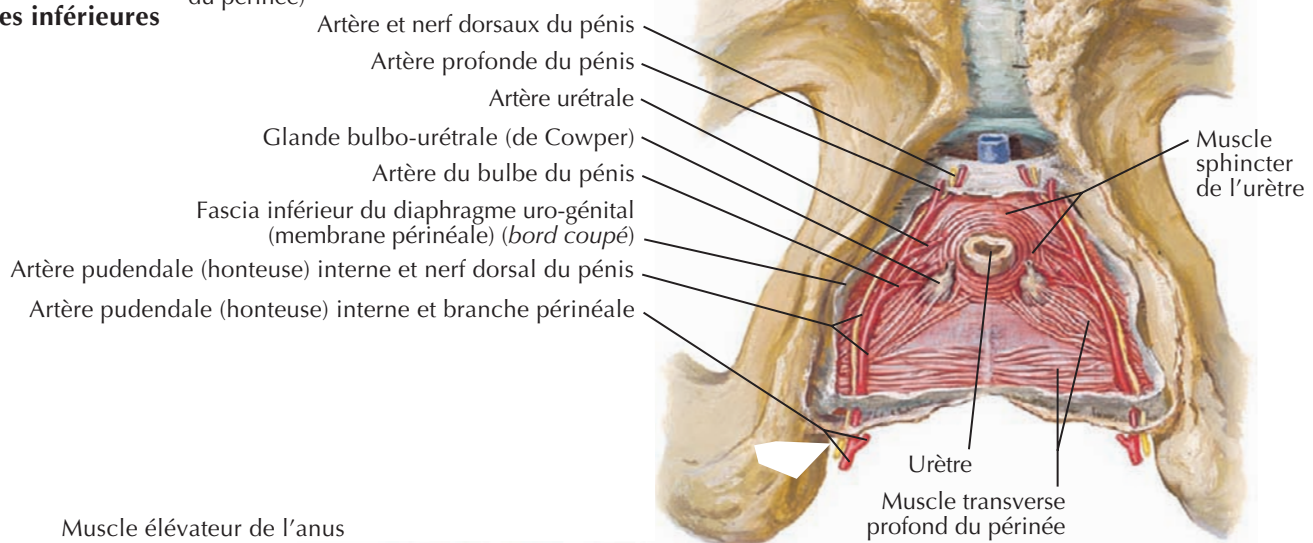
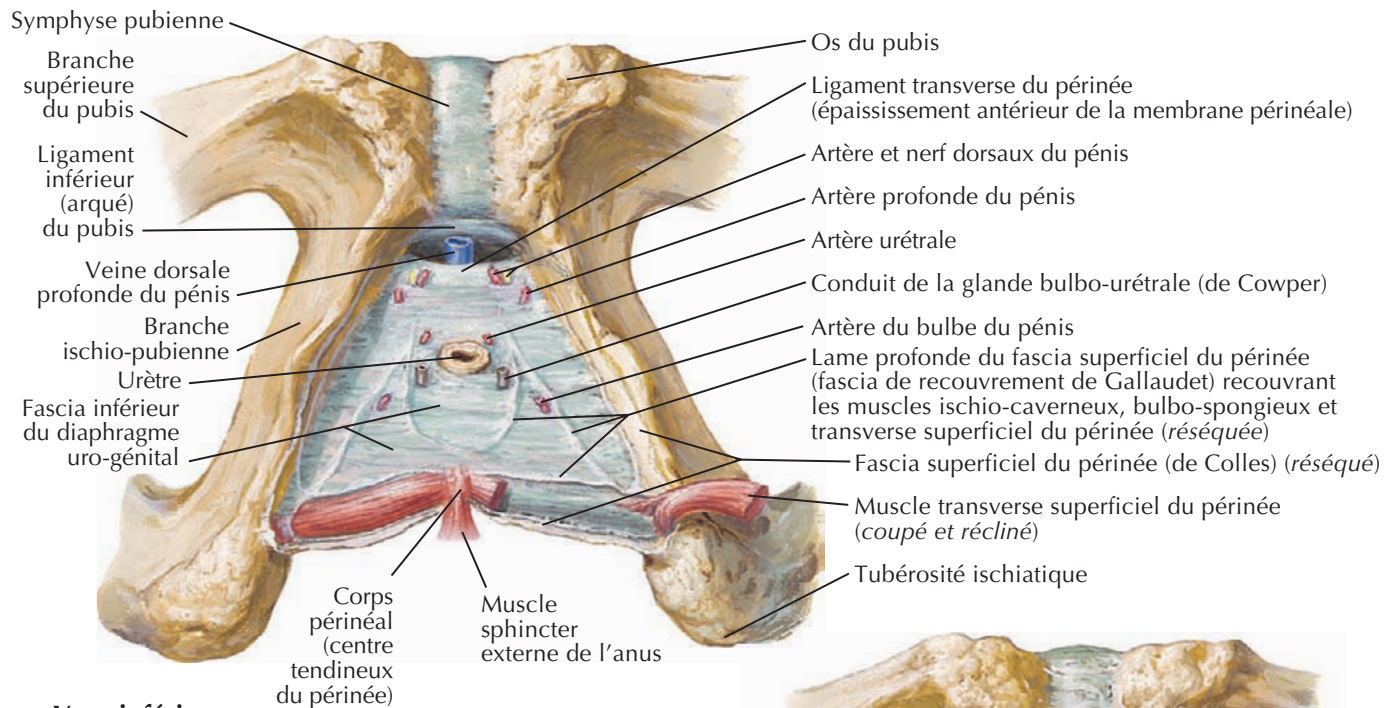


Coupe transversale du corps du pénis

F. Netter M.D.



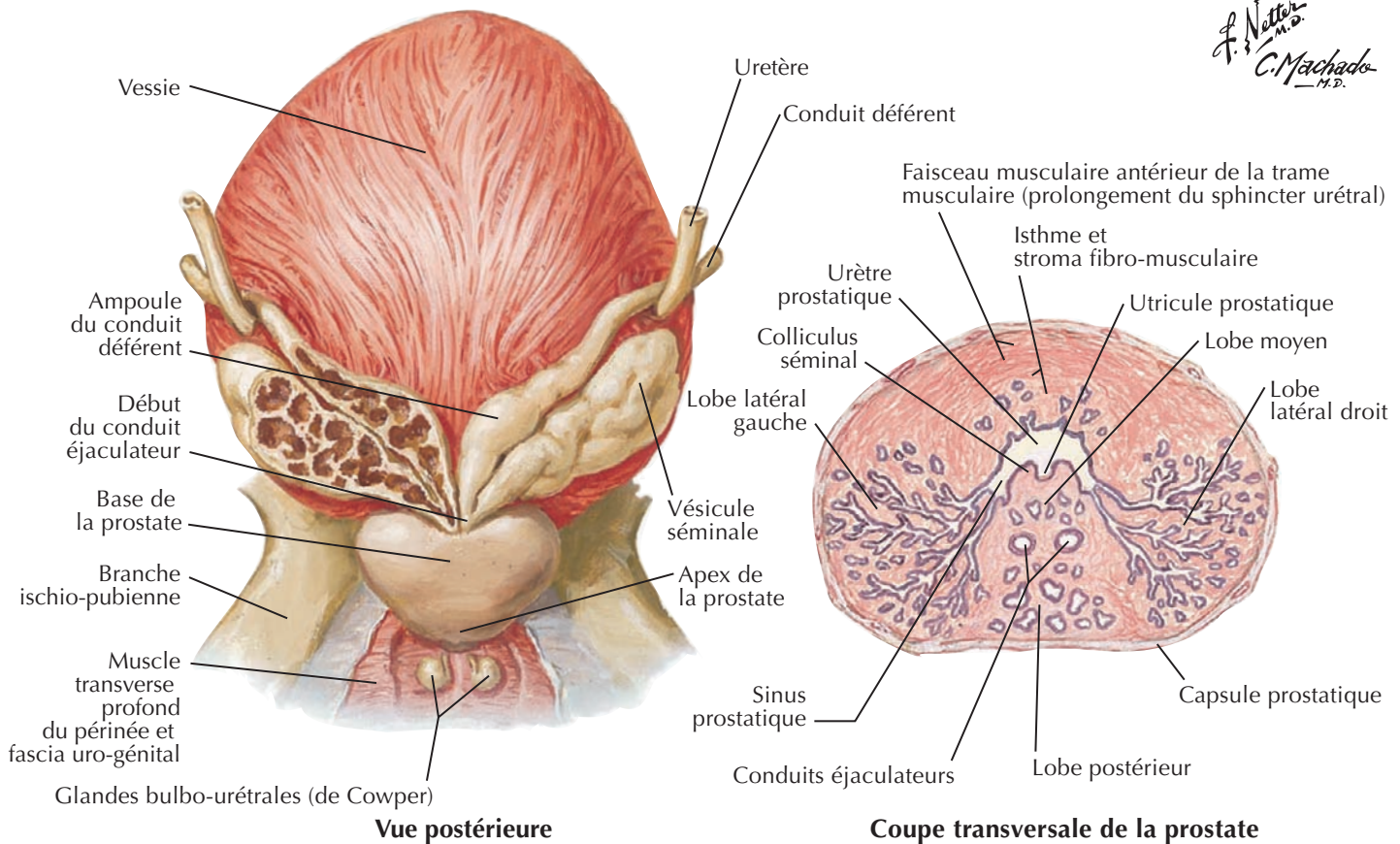
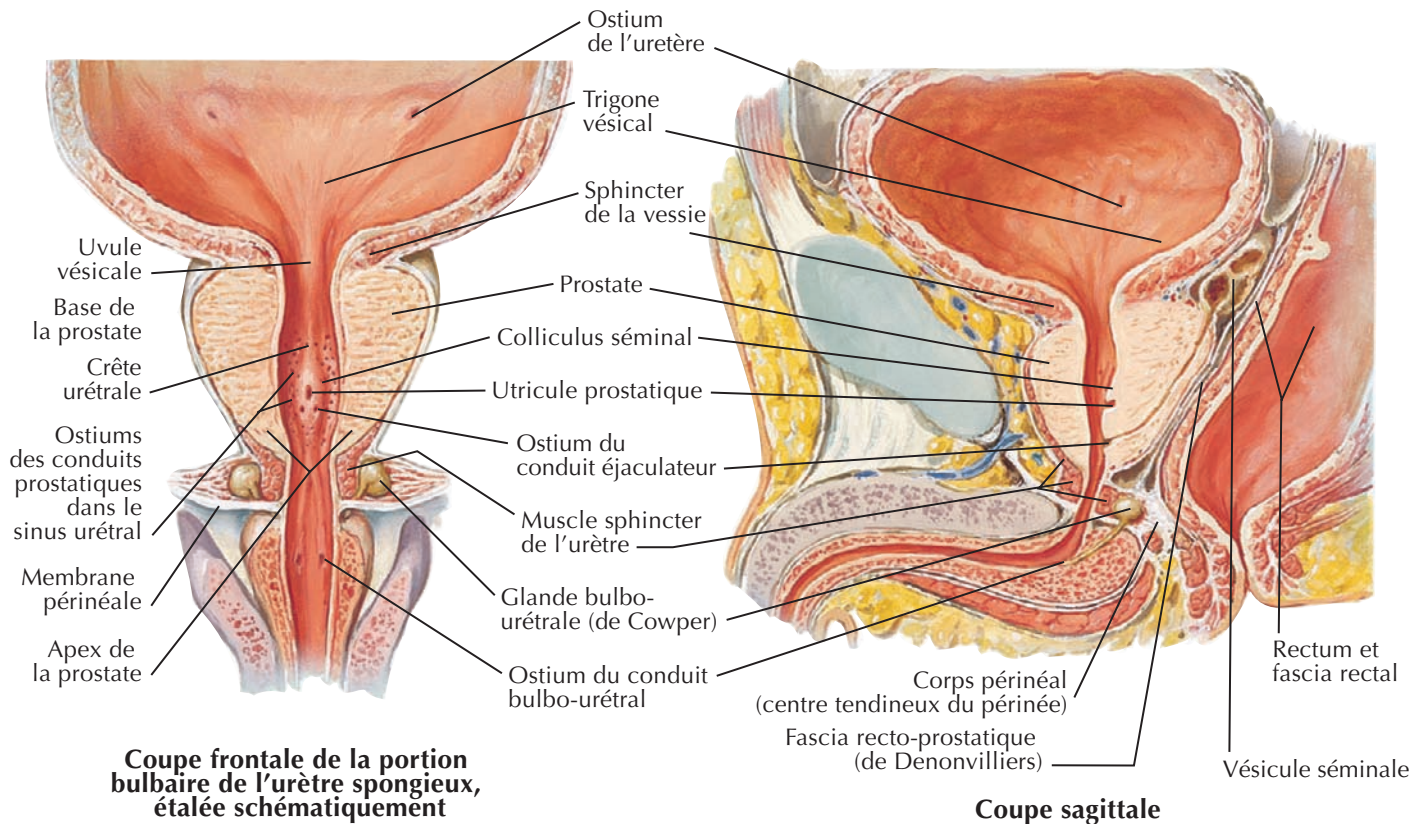
Espaces périnéaux chez l'homme



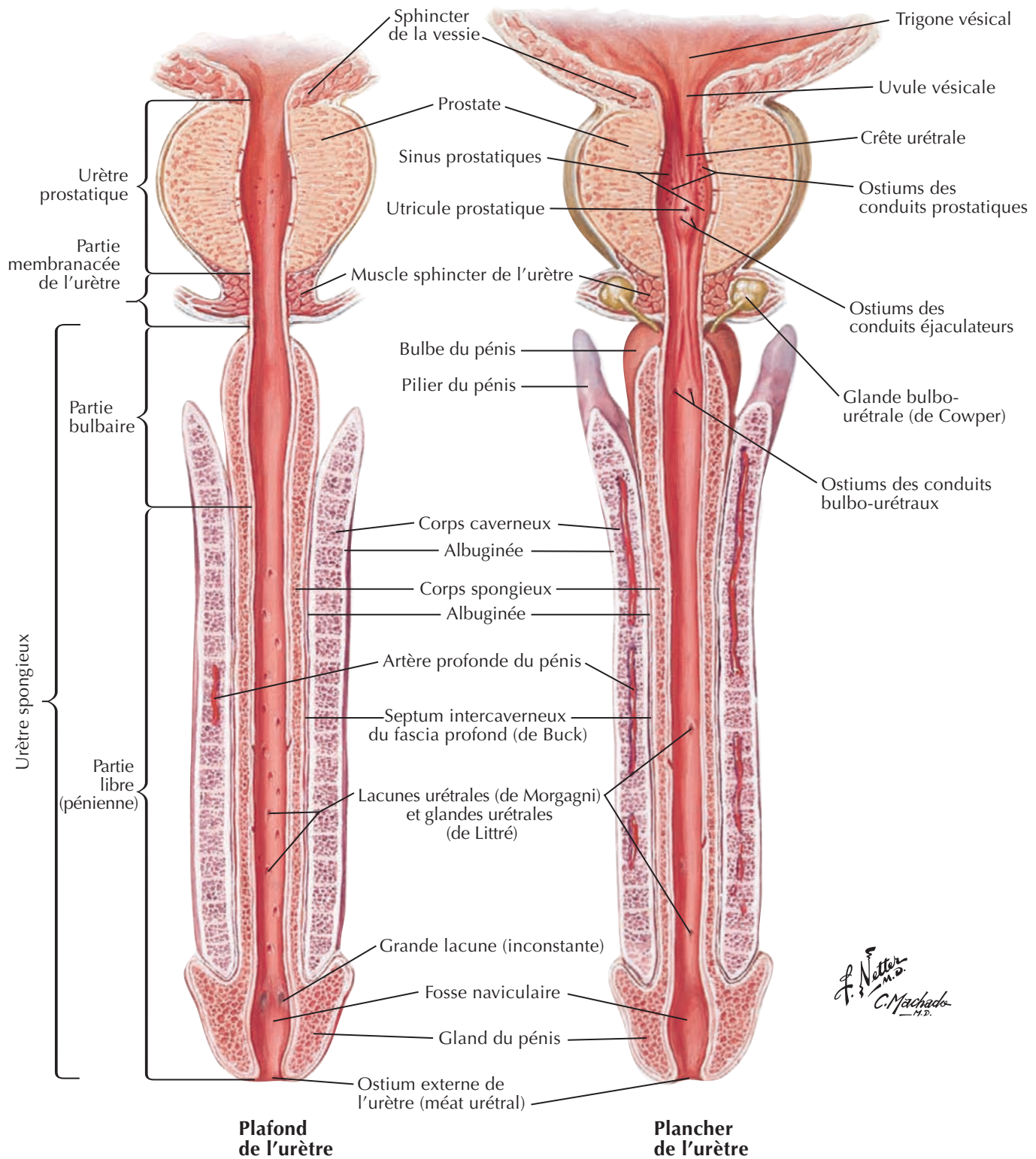
Coupe frontale du périnée et de l'urètre : schéma (vue antérieure)

F. Netter M.D.
C. Machado M.D.

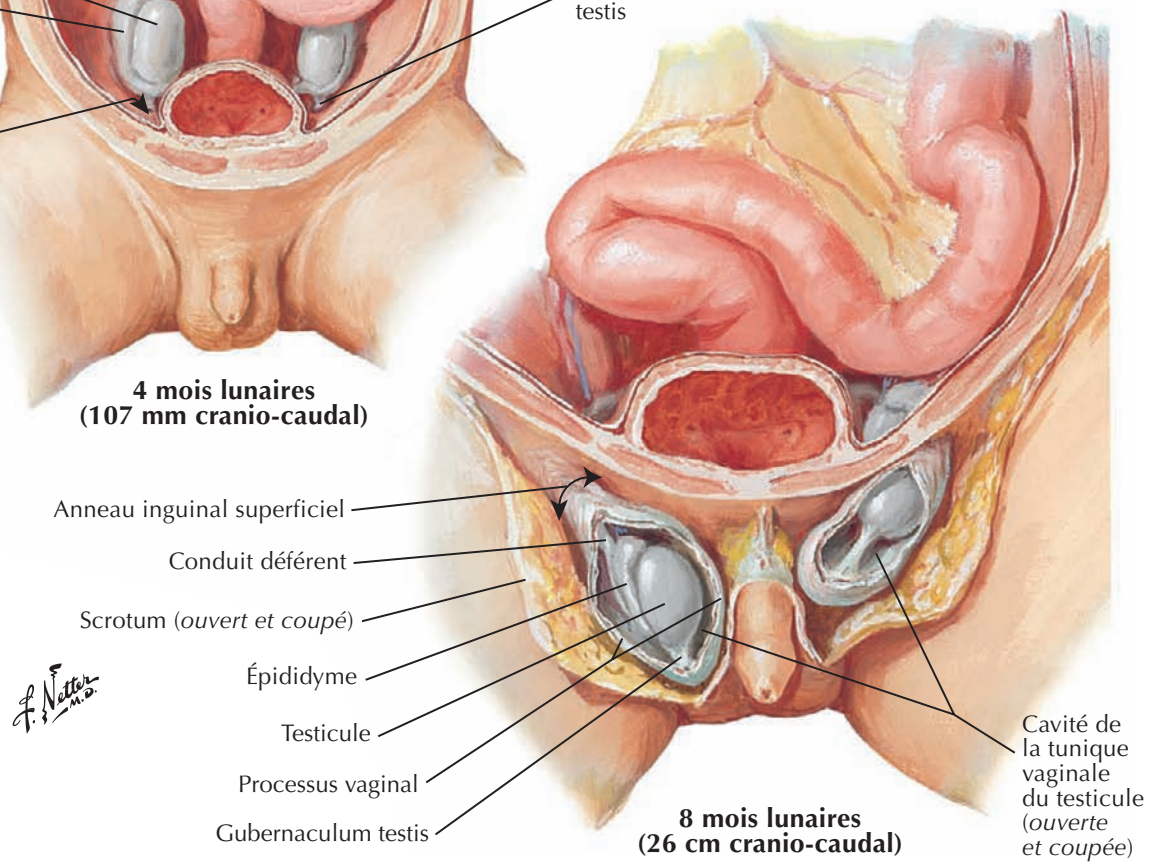
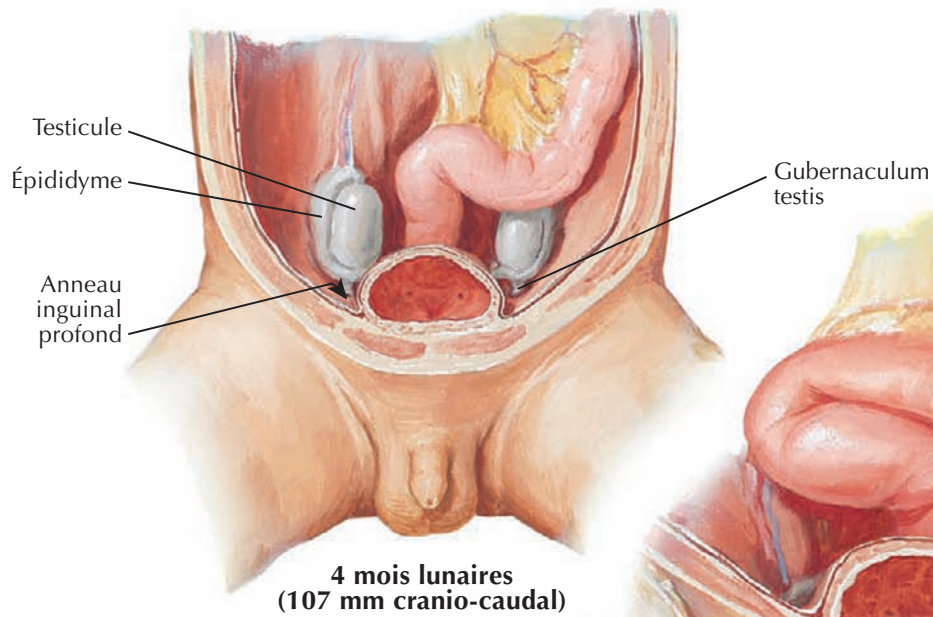
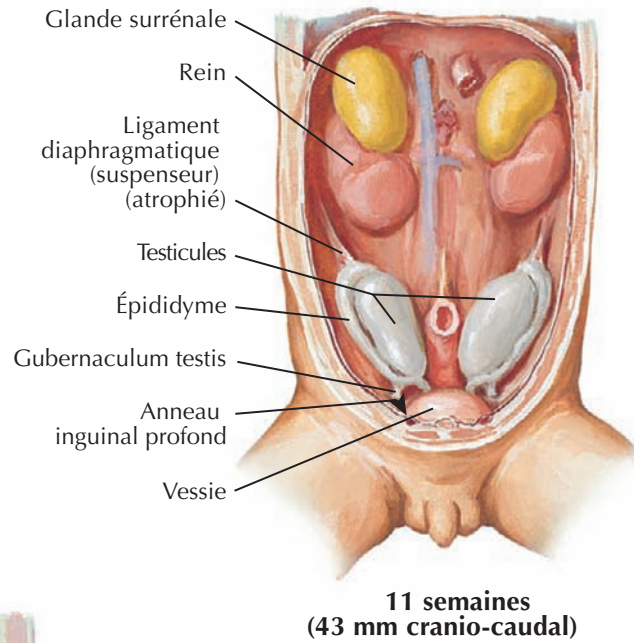
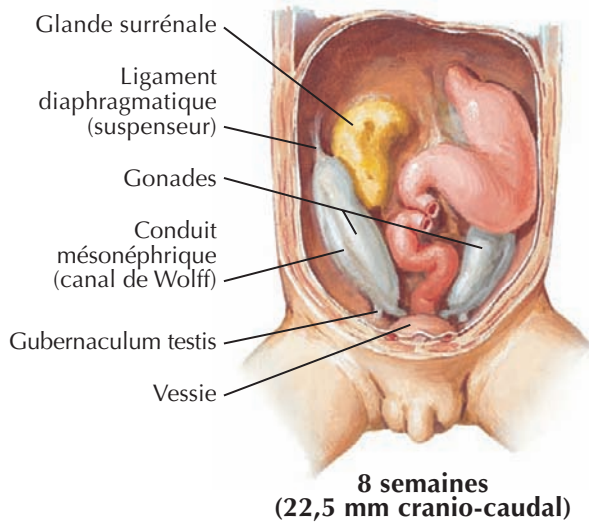
Voir aussi **Planches 346, 347, 350, 383, 390**



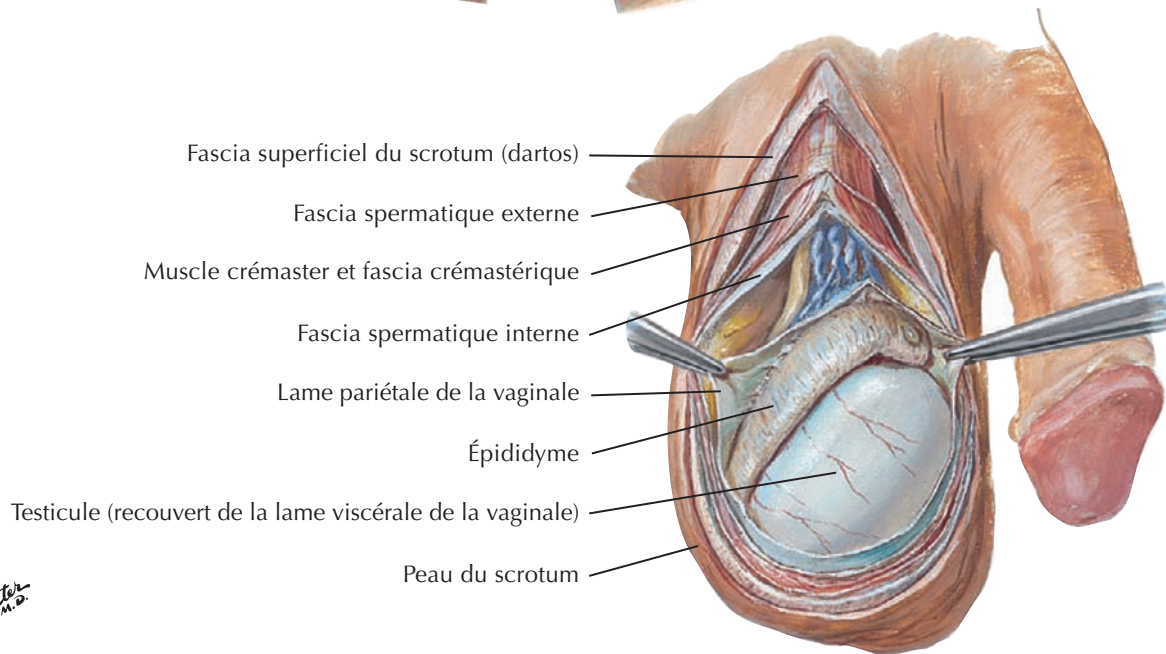
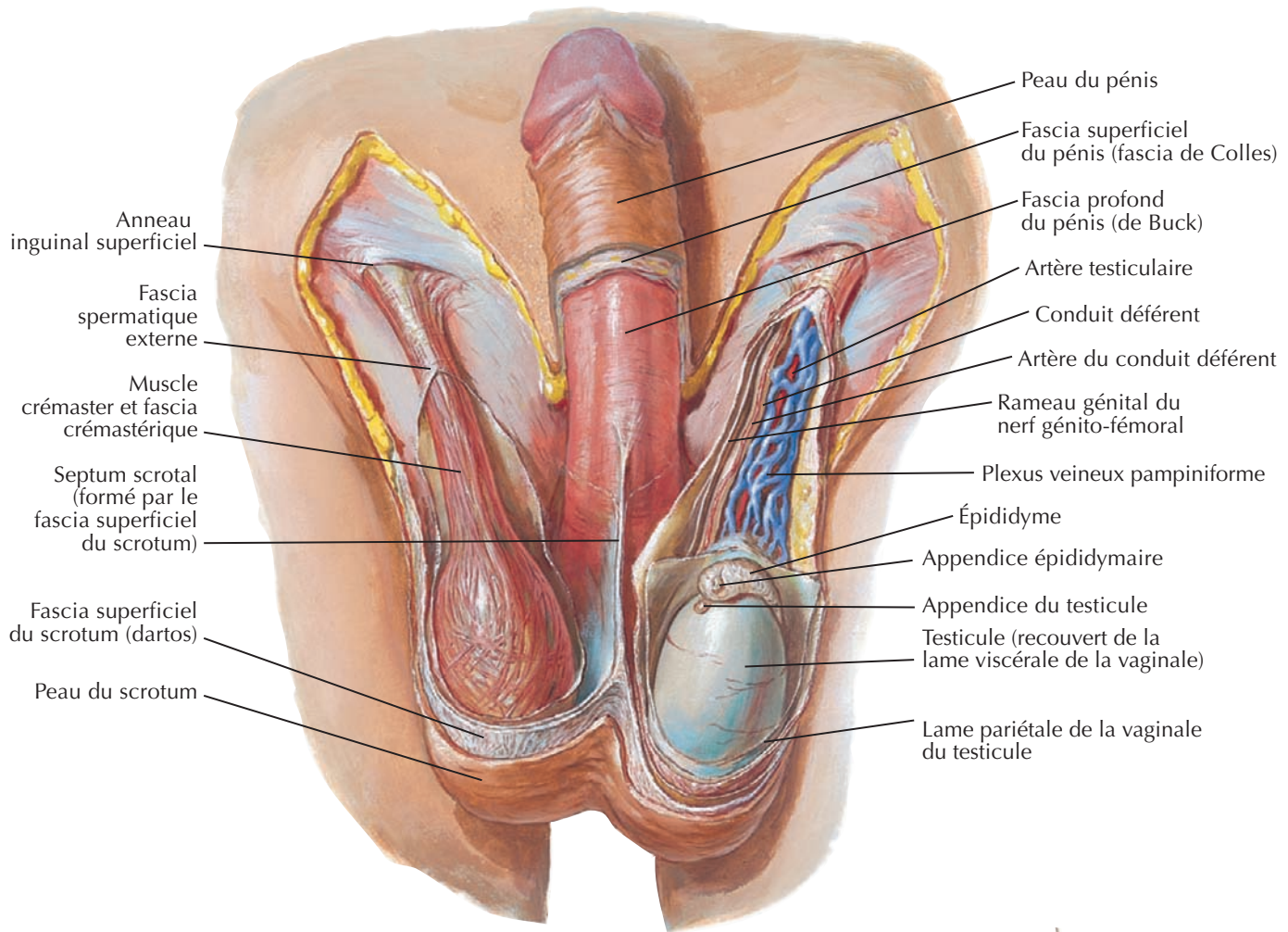
F. Netter M.D.
C. Machado M.D.



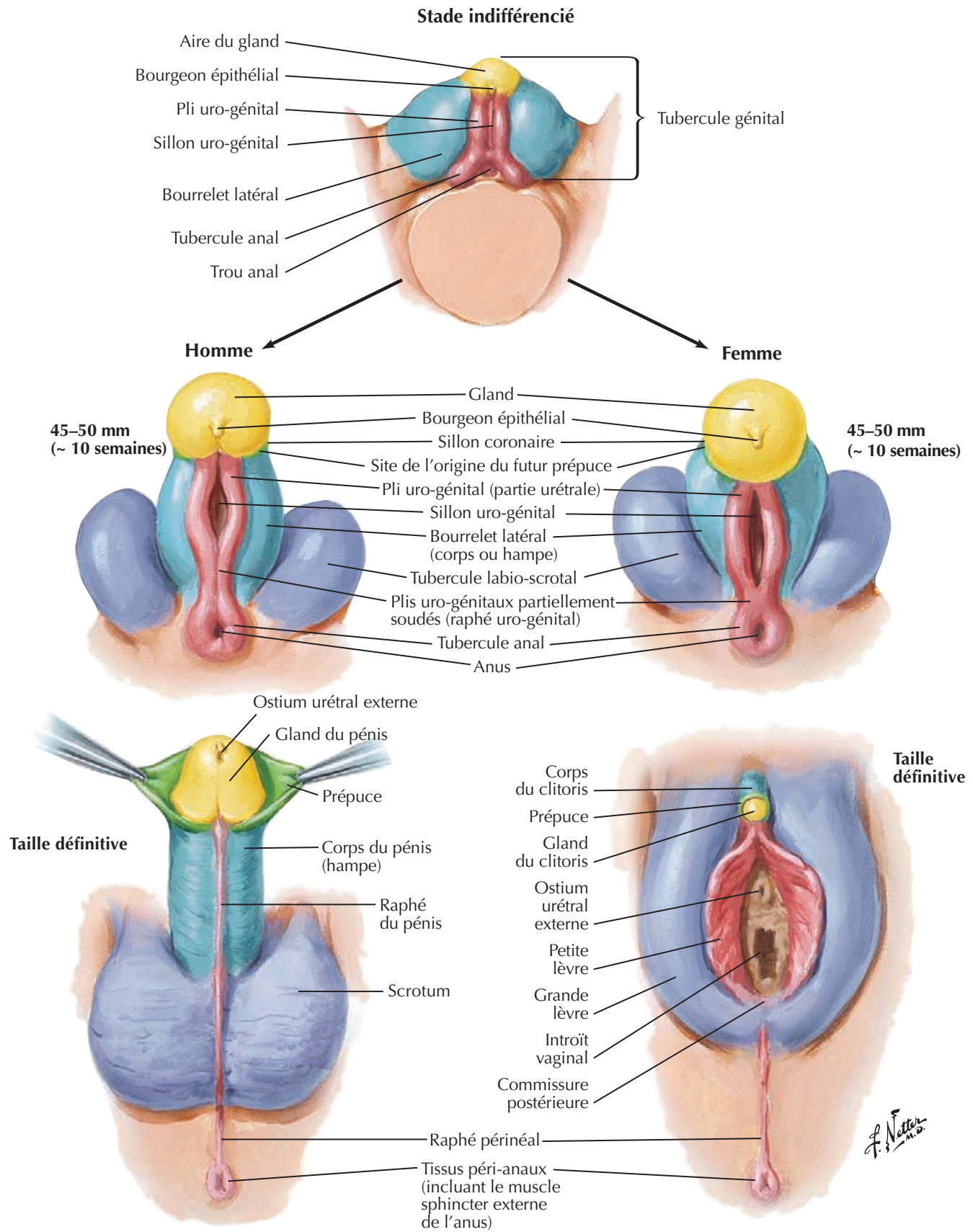
F. Netter M.D.
C. Machado M.D.



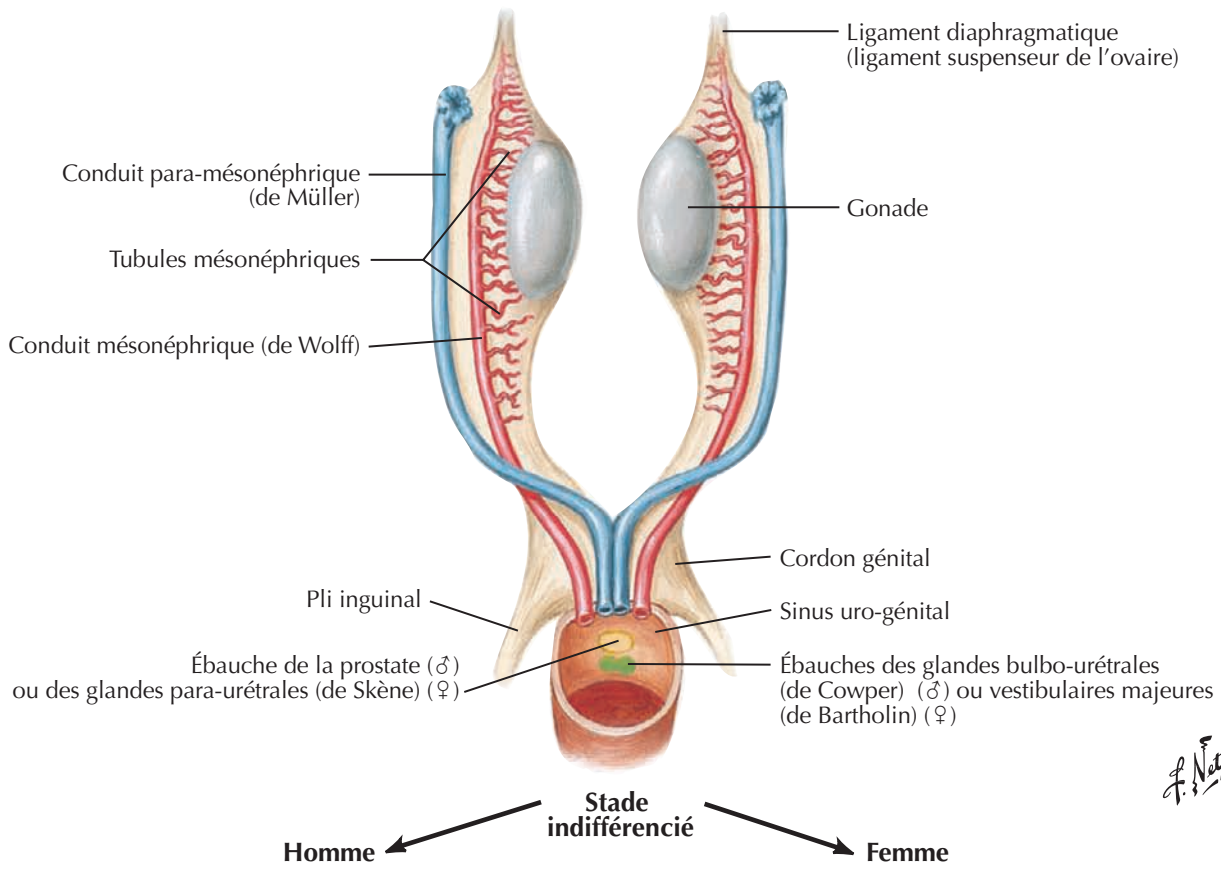
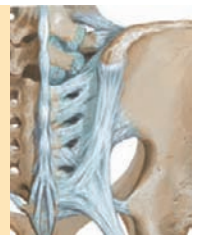Scrotum et son contenu



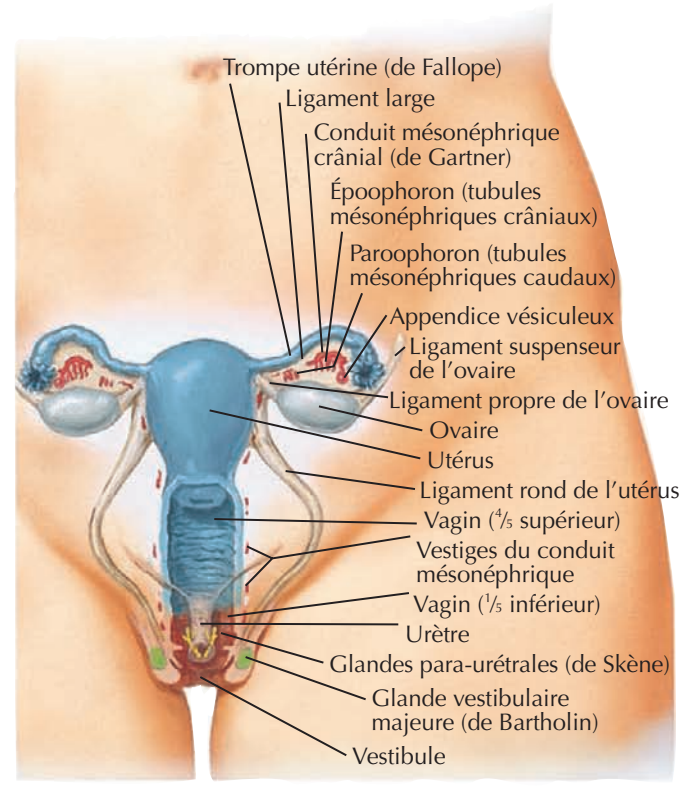
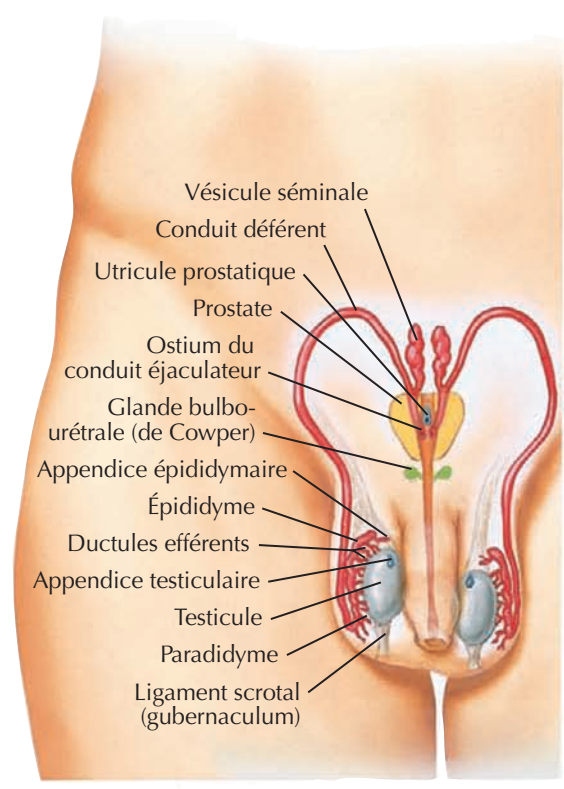
F. Netter M.D.

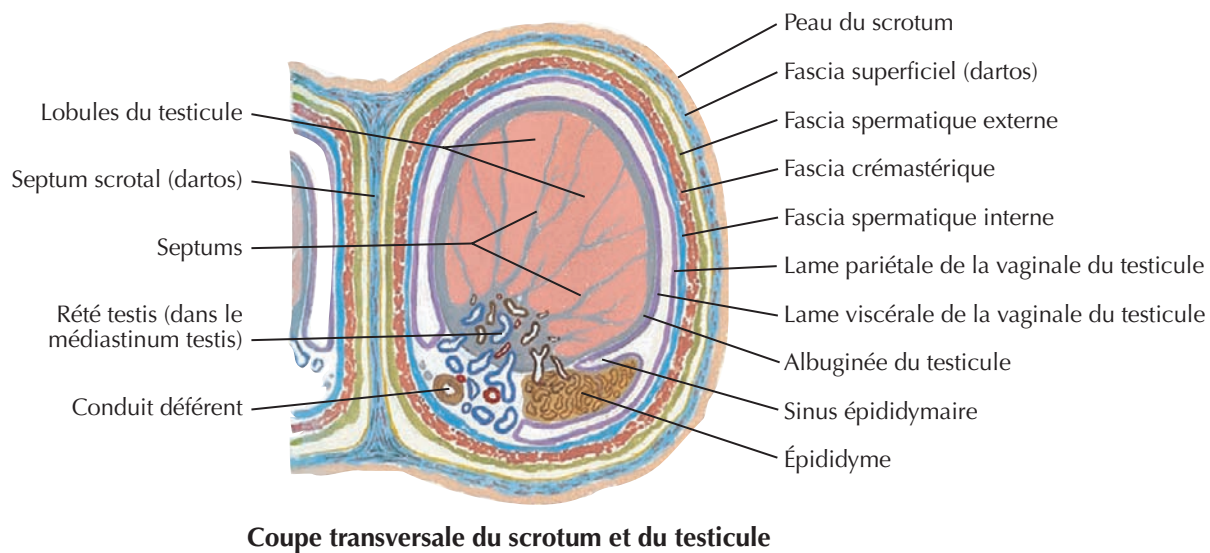
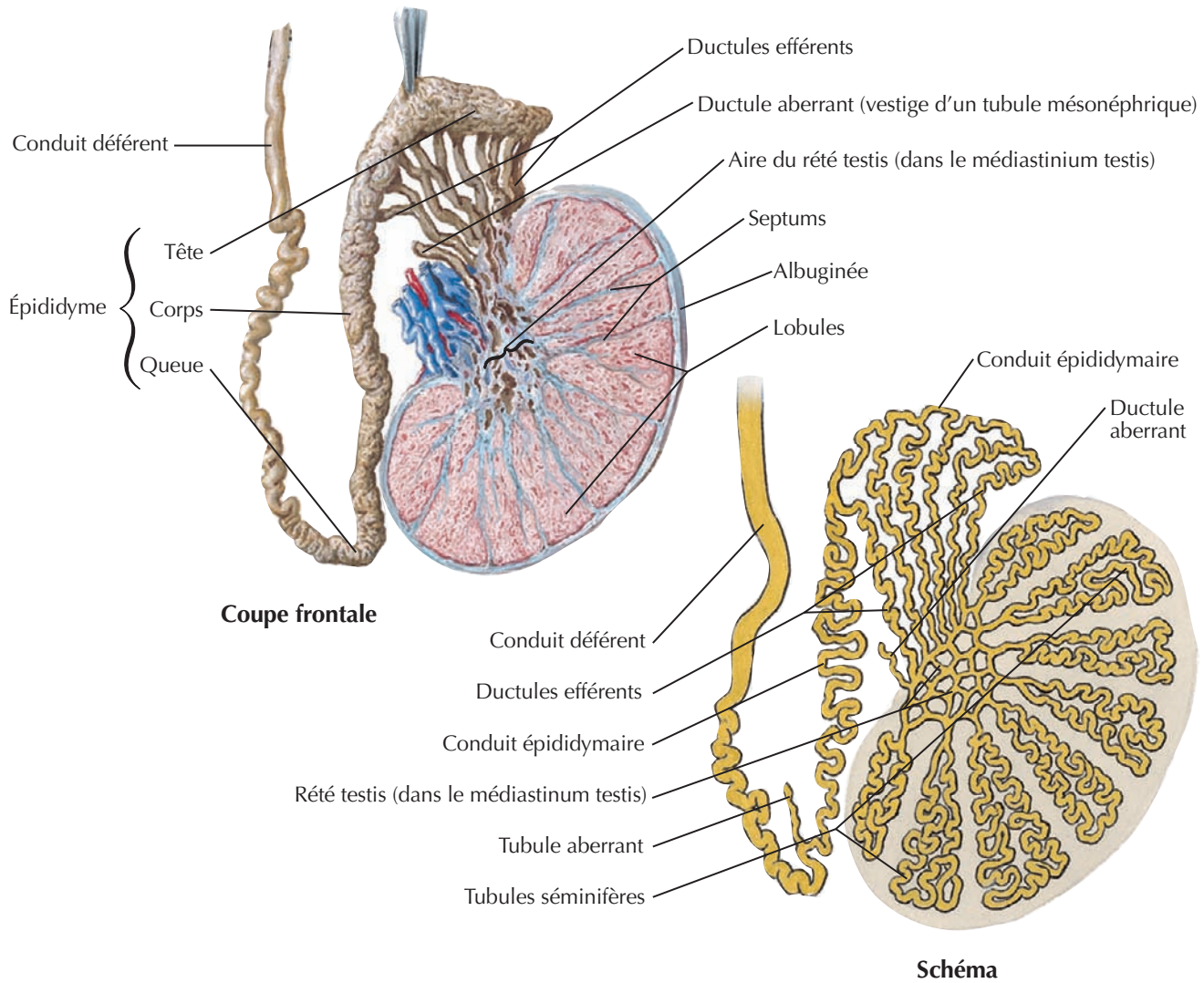


Homologies des organes génitaux internes



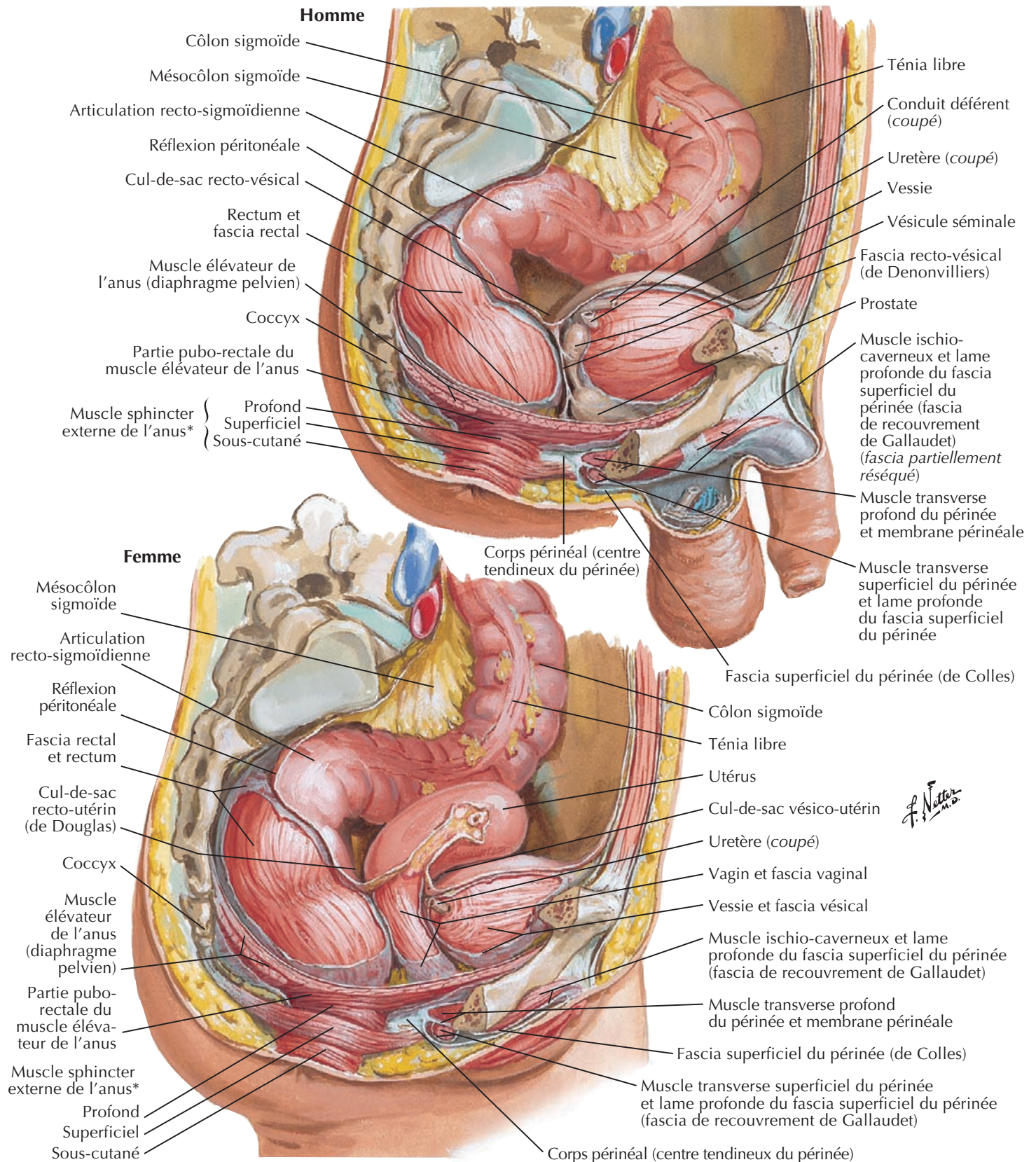
F. Netter M.D.



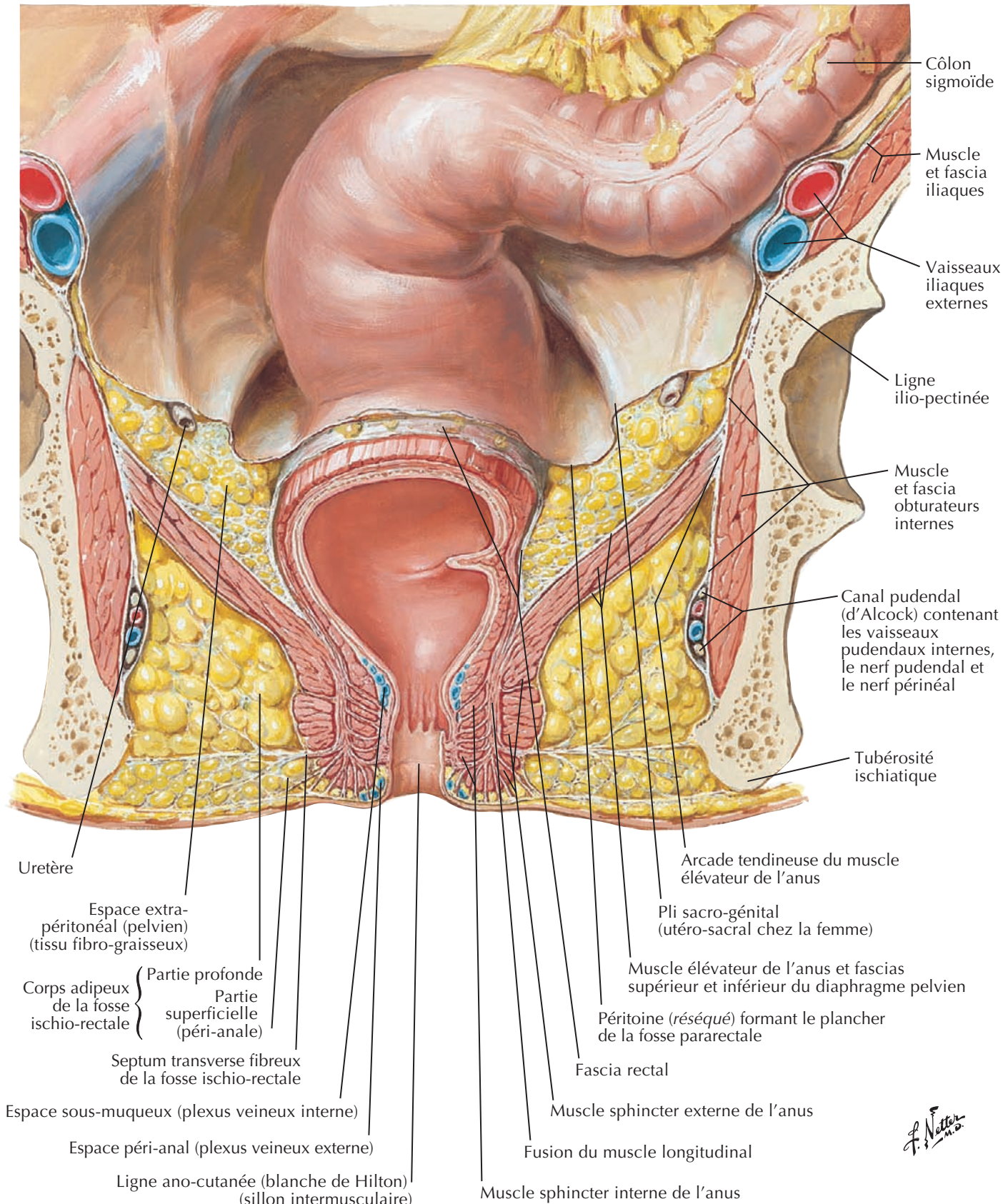


F. Netter M.D.

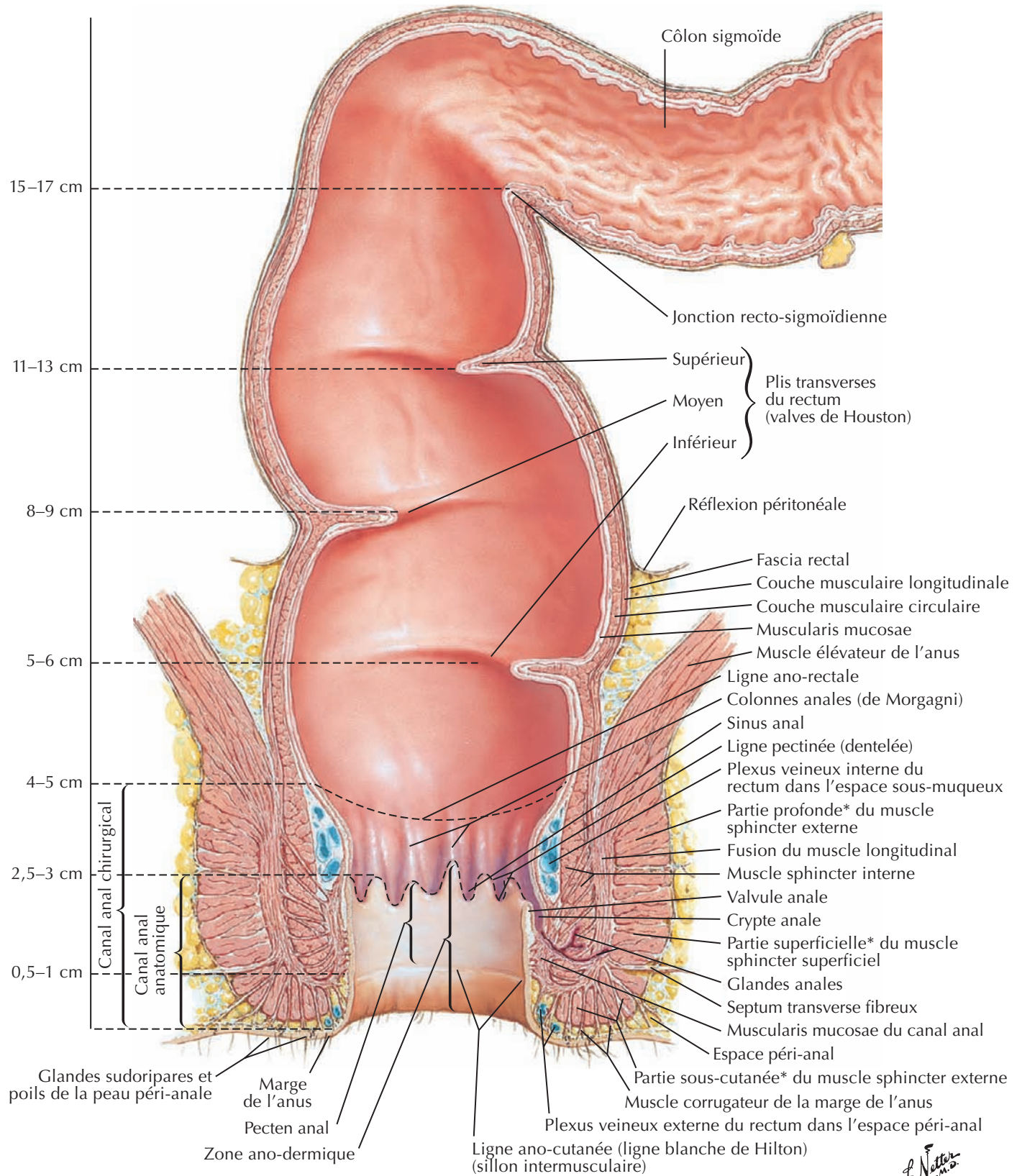
Rectum *in situ* : homme et femme

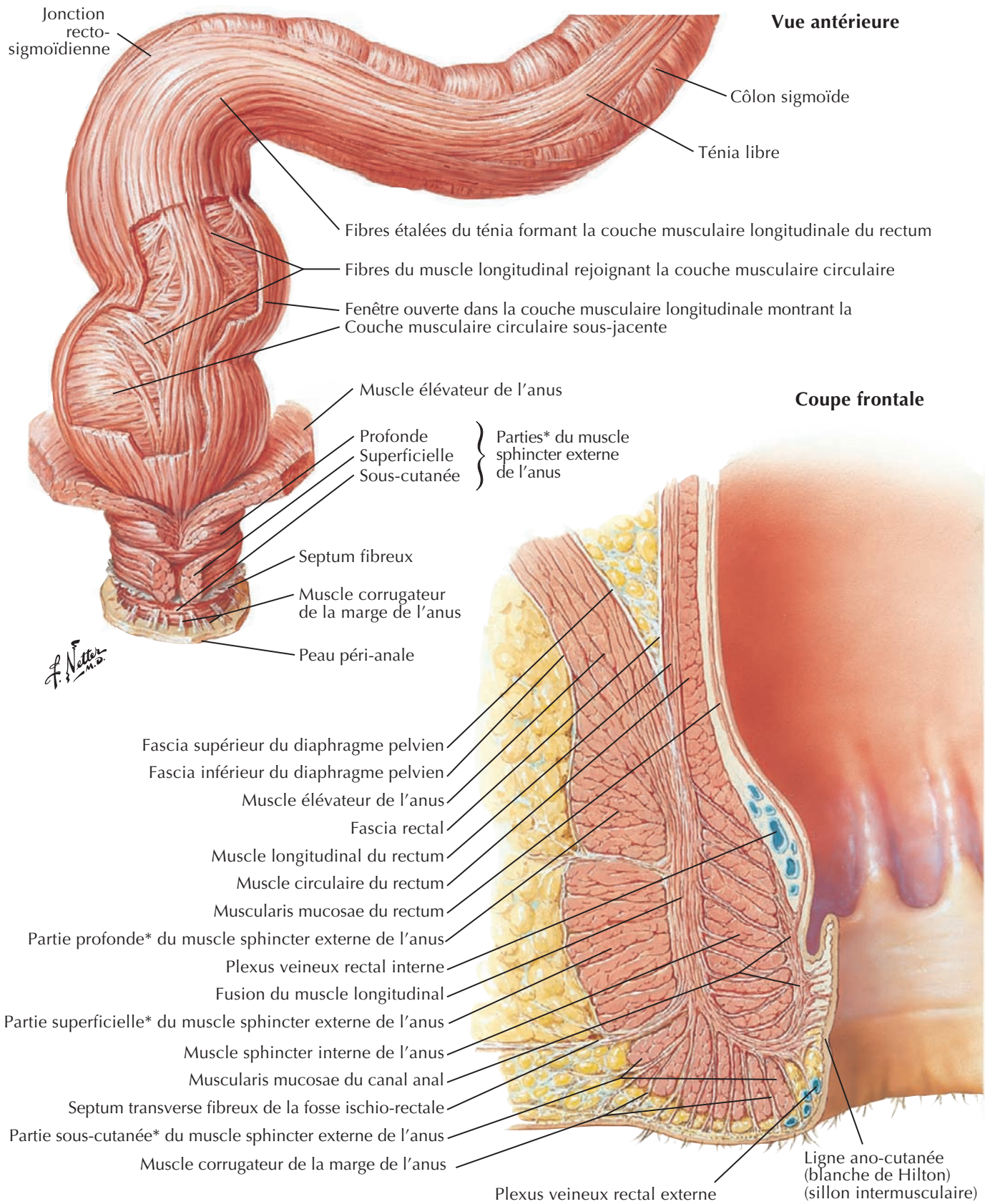


*Parties variables et souvent indistinctes



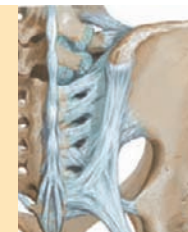Rectum et canal anal



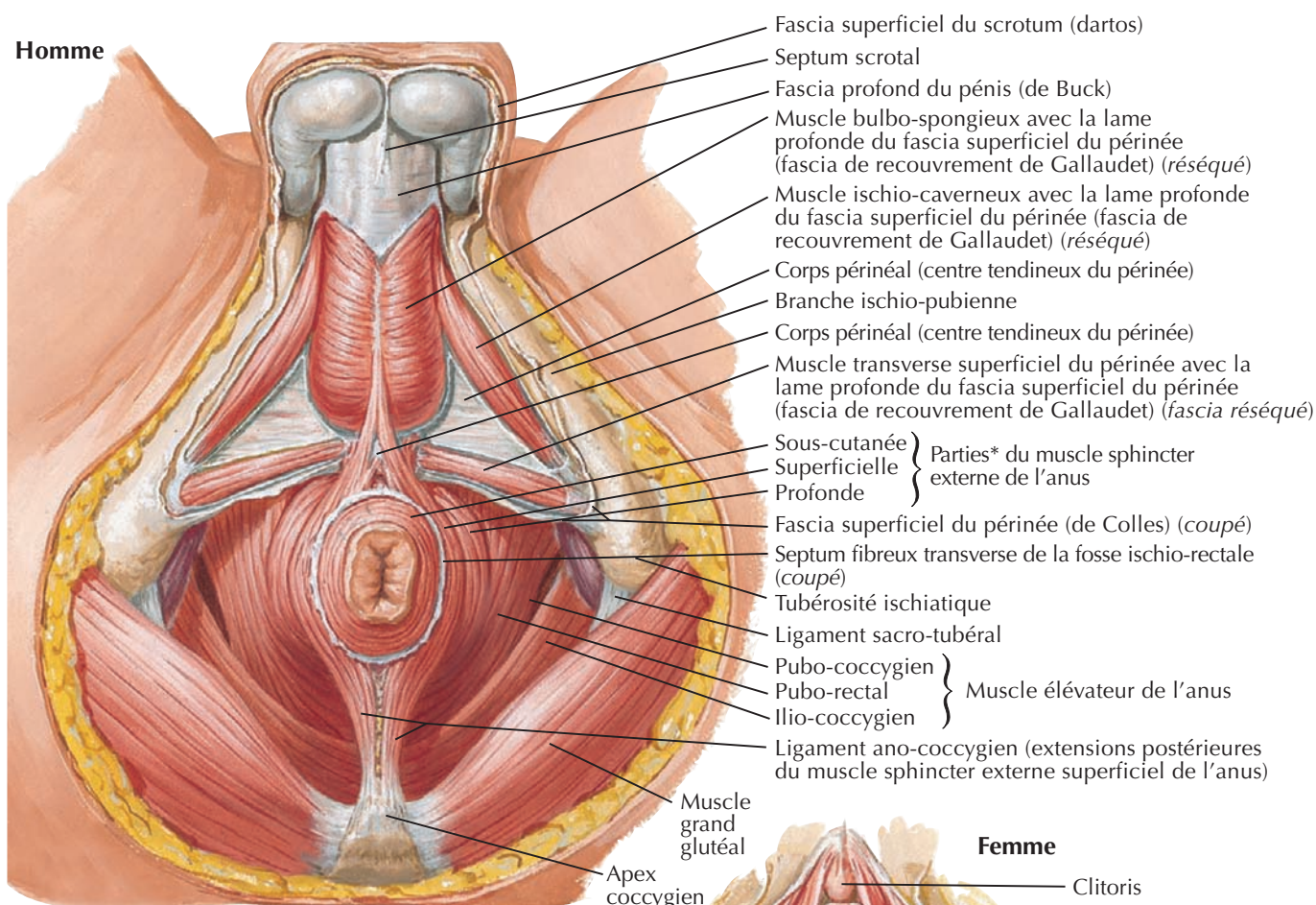


*Parties variables et souvent indistinctes

Muscle sphincter externe de l'anus : vues périnéales

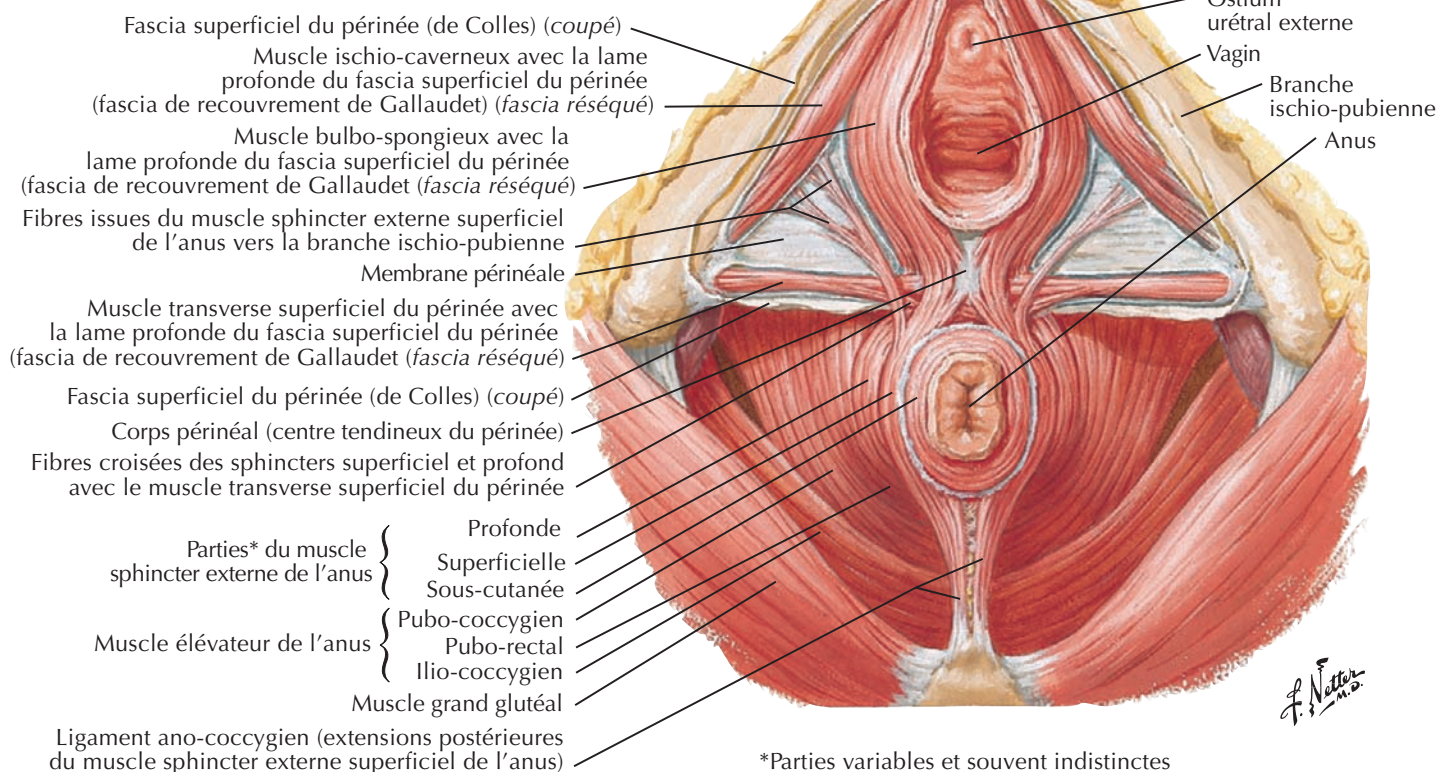


Homme



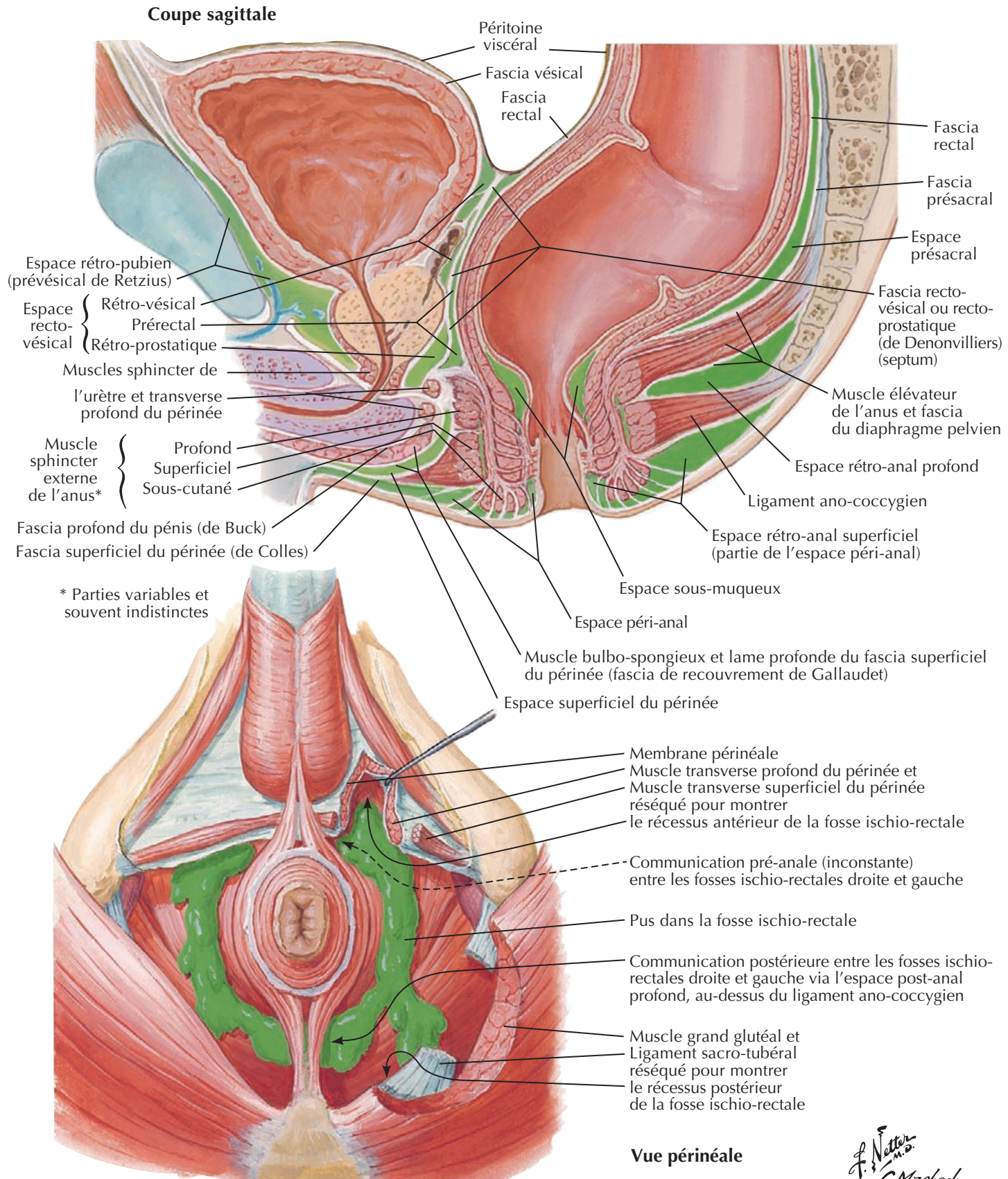
- Fascia superficiel du scrotum (dartos)
- Septum scrotal
- Fascia profond du pénis (de Buck)
- Muscle bulbo-spongieux avec la lame profonde du fascia superficiel du périnée (fascia de recouvrement de Gallaudet) (*réséqué*)
- Muscle ischio-caverneux avec la lame profonde du fascia superficiel du périnée (fascia de recouvrement de Gallaudet) (*réséqué*)
- Corps périnéal (centre tendineux du périnée)
- Branche ischio-pubienne
- Corps périnéal (centre tendineux du périnée)
- Muscle transverse superficiel du périnée avec la lame profonde du fascia superficiel du périnée (fascia de recouvrement de Gallaudet) (*fascia réséqué*)
- Sous-cutanée } Parties* du muscle sphincter externe de l'anus
- Superficielle }
- Profonde }
- Fascia superficiel du périnée (de Colles) (*coupé*)
- Septum fibreux transverse de la fosse ischio-rectale (*coupé*)
- Tubérosité ischiatique
- Ligament sacro-tubéral
- Pubo-coccygien } Muscle élévateur de l'anus
- Pubo-rectal }
- Ilio-coccygien }
- Ligament ano-coccygien (extensions postérieures du muscle sphincter externe superficiel de l'anus)
- Muscle grand glutéal
- Apex coccygien

Femme



- Clitoris
- Ostium urétral externe
- Vagin
- Branche ischio-pubienne
- Anus
- Fascia superficiel du périnée (de Colles) (*coupé*)
- Muscle ischio-caverneux avec la lame profonde du fascia superficiel du périnée (fascia de recouvrement de Gallaudet) (*fascia réséqué*)
- Muscle bulbo-spongieux avec la lame profonde du fascia superficiel du périnée (fascia de recouvrement de Gallaudet) (*fascia réséqué*)
- Fibres issues du muscle sphincter externe superficiel de l'anus vers la branche ischio-pubienne
- Membrane périnéale
- Muscle transverse superficiel du périnée avec la lame profonde du fascia superficiel du périnée (fascia de recouvrement de Gallaudet) (*fascia réséqué*)
- Fascia superficiel du périnée (de Colles) (*coupé*)
- Corps périnéal (centre tendineux du périnée)
- Fibres croisées des sphincters superficiel et profond avec le muscle transverse superficiel du périnée
- Profonde } Parties* du muscle sphincter externe de l'anus
- Superficielle }
- Sous-cutanée }
- Pubo-coccygien } Muscle élévateur de l'anus
- Pubo-rectal }
- Ilio-coccygien }
- Muscle grand glutéal
- Ligament ano-coccygien (extensions postérieures du muscle sphincter externe superficiel de l'anus)

*Parties variables et souvent indistinctes



Diffusion de l'abcès périnéal dans les espaces périnéaux

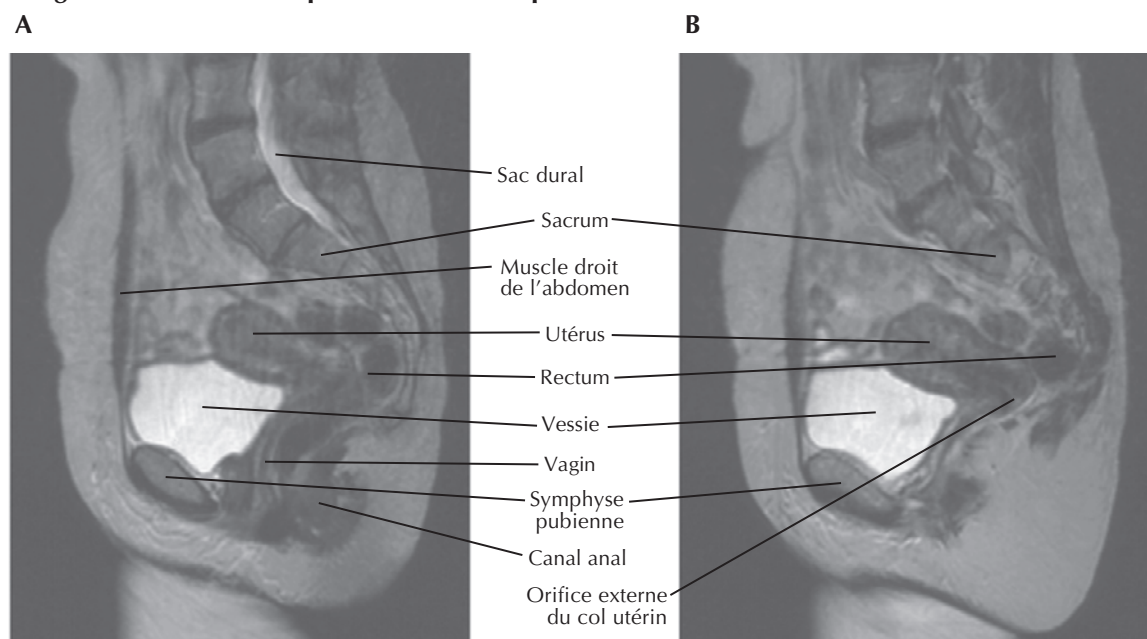
Vue périnéale

F. Netto
C. Machado
 M.D.

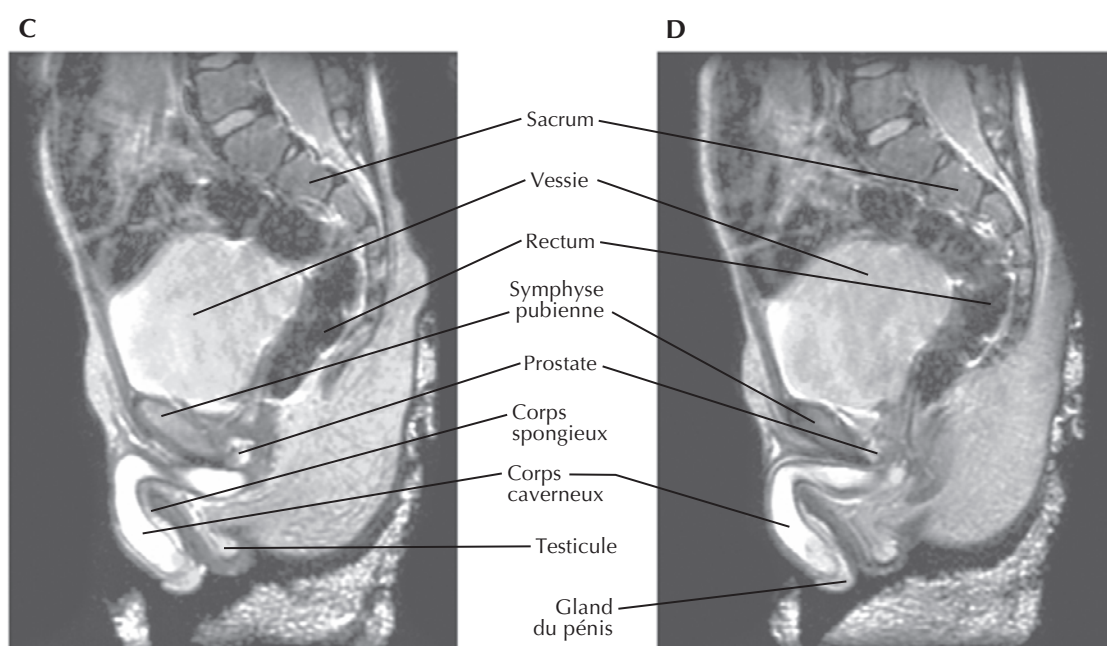
Coupes du pelvis : clichés TDM sagittaux

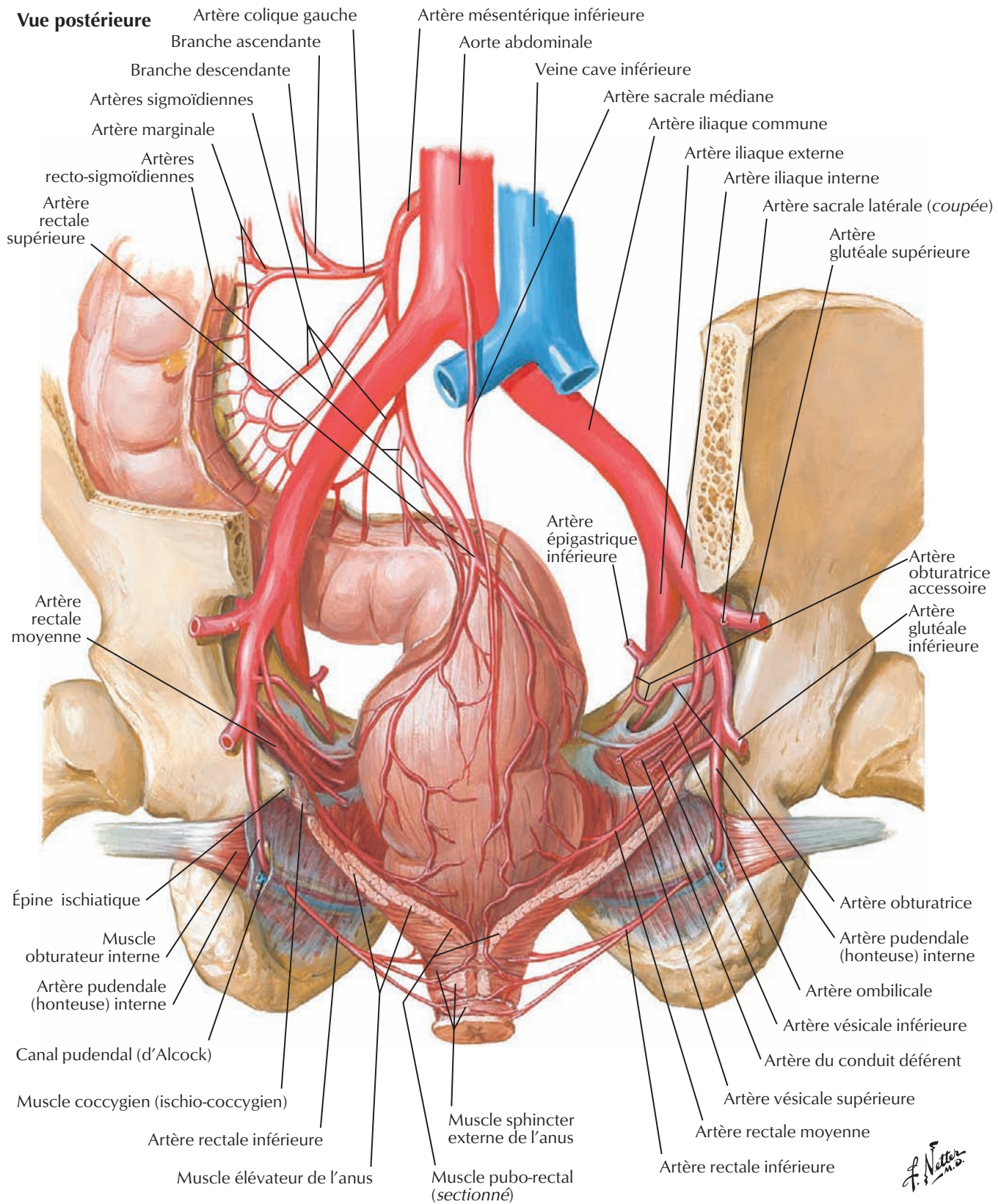


Clichés TDM sagittaux médian (A) et paramédian (B) du pelvis féminin



Clichés TDM sagittaux médian (C) et paramédian (D) du pelvis masculin

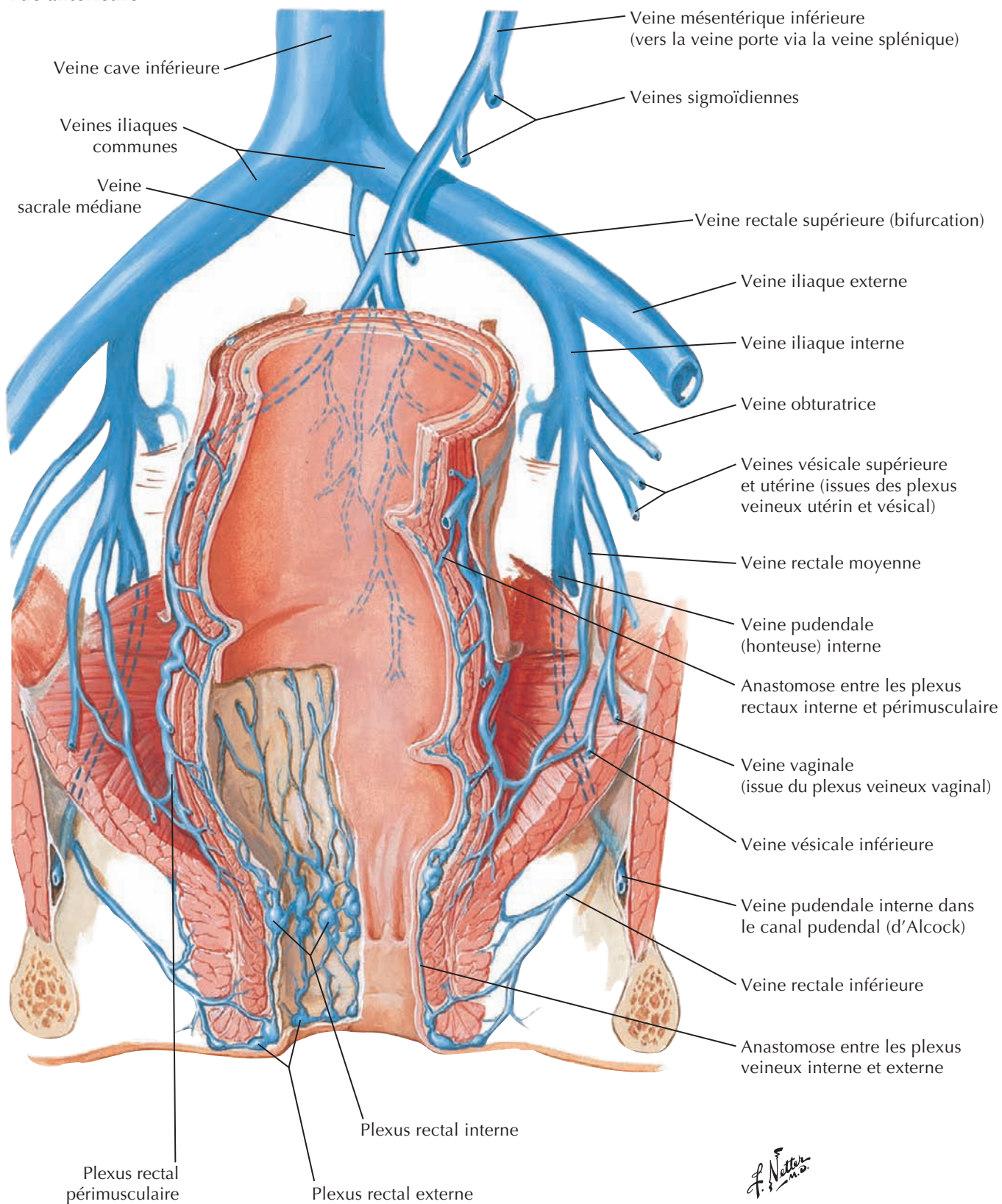




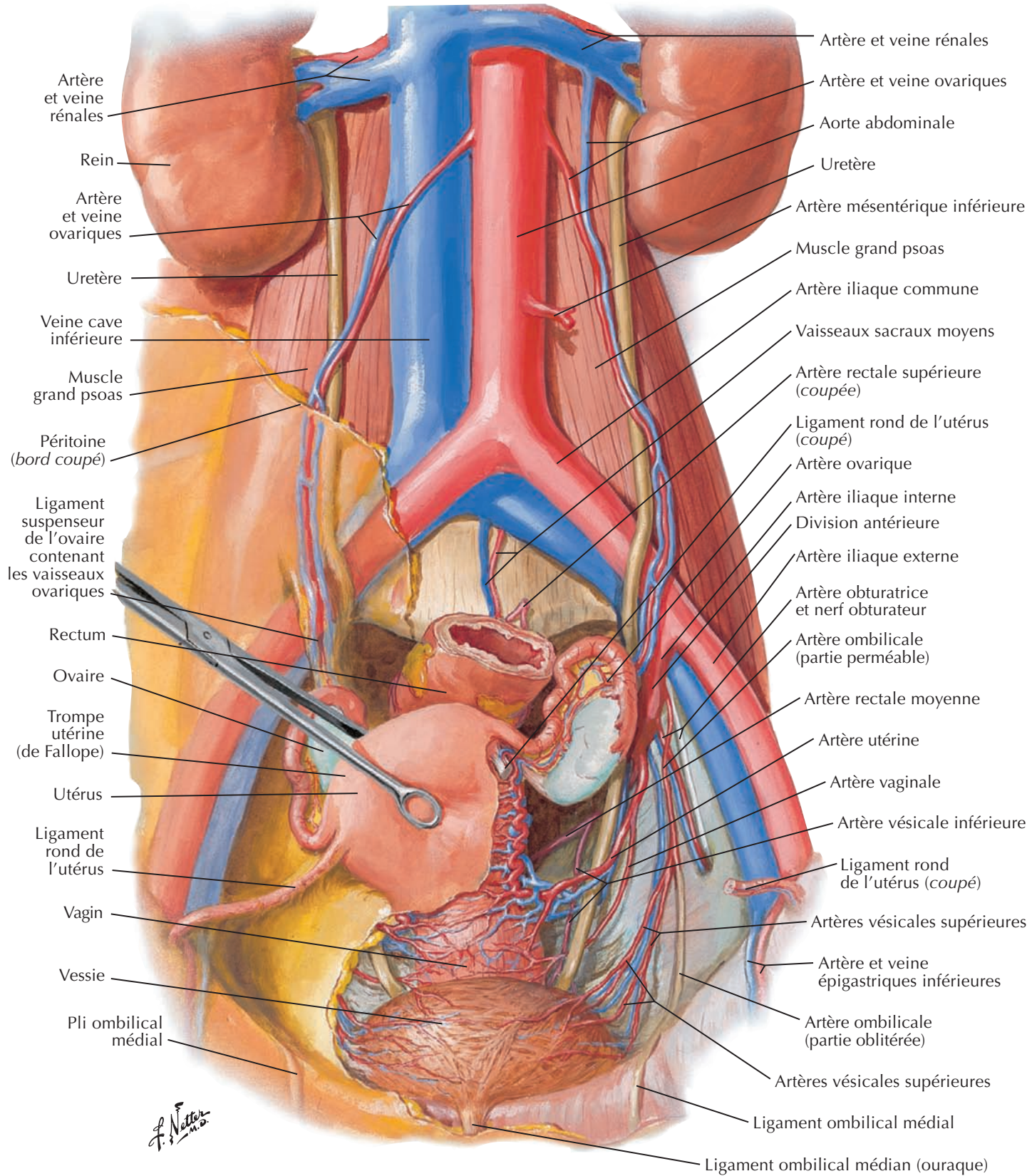
Veines du rectum et du canal anal (femme)



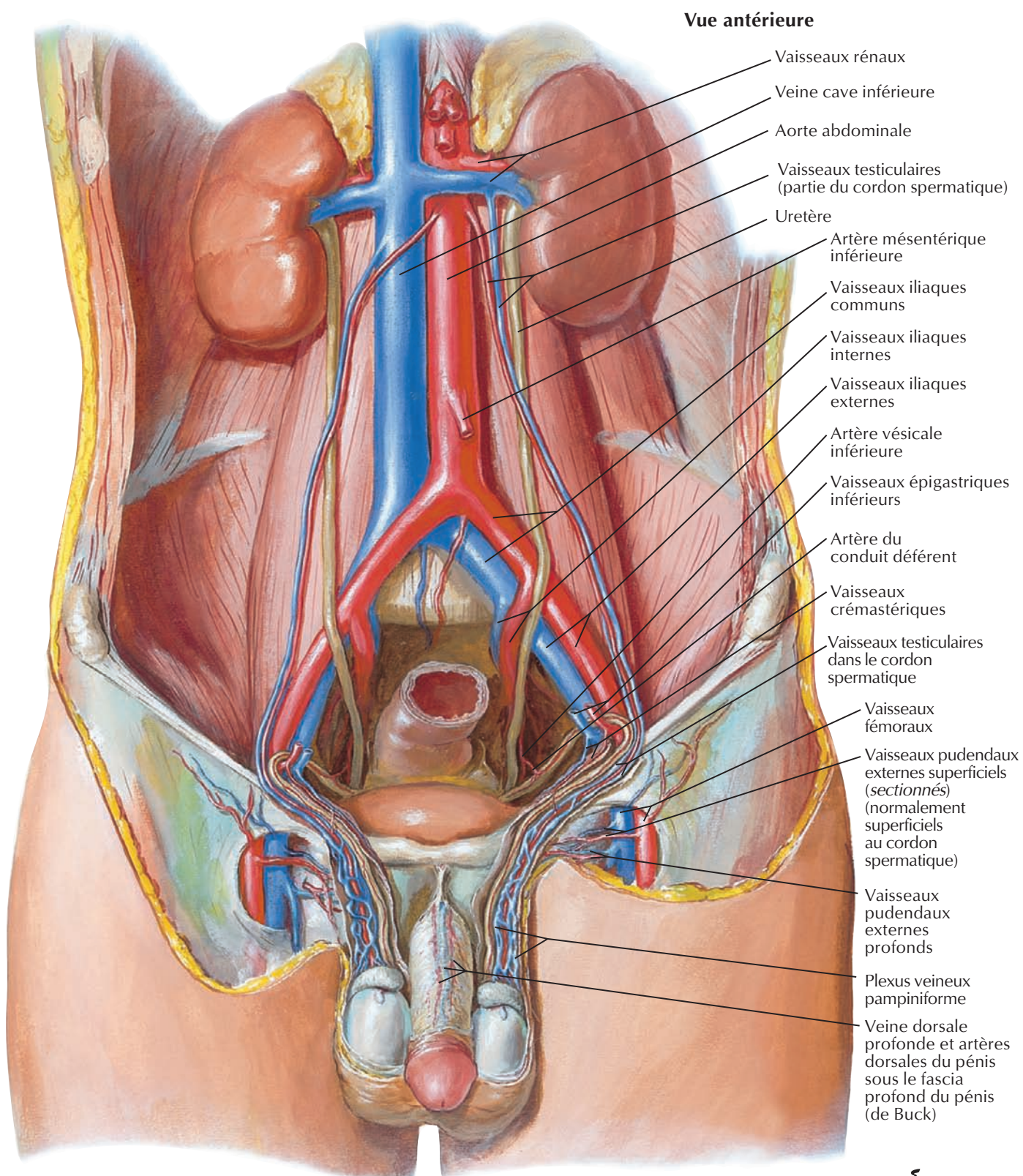
Vue antérieure

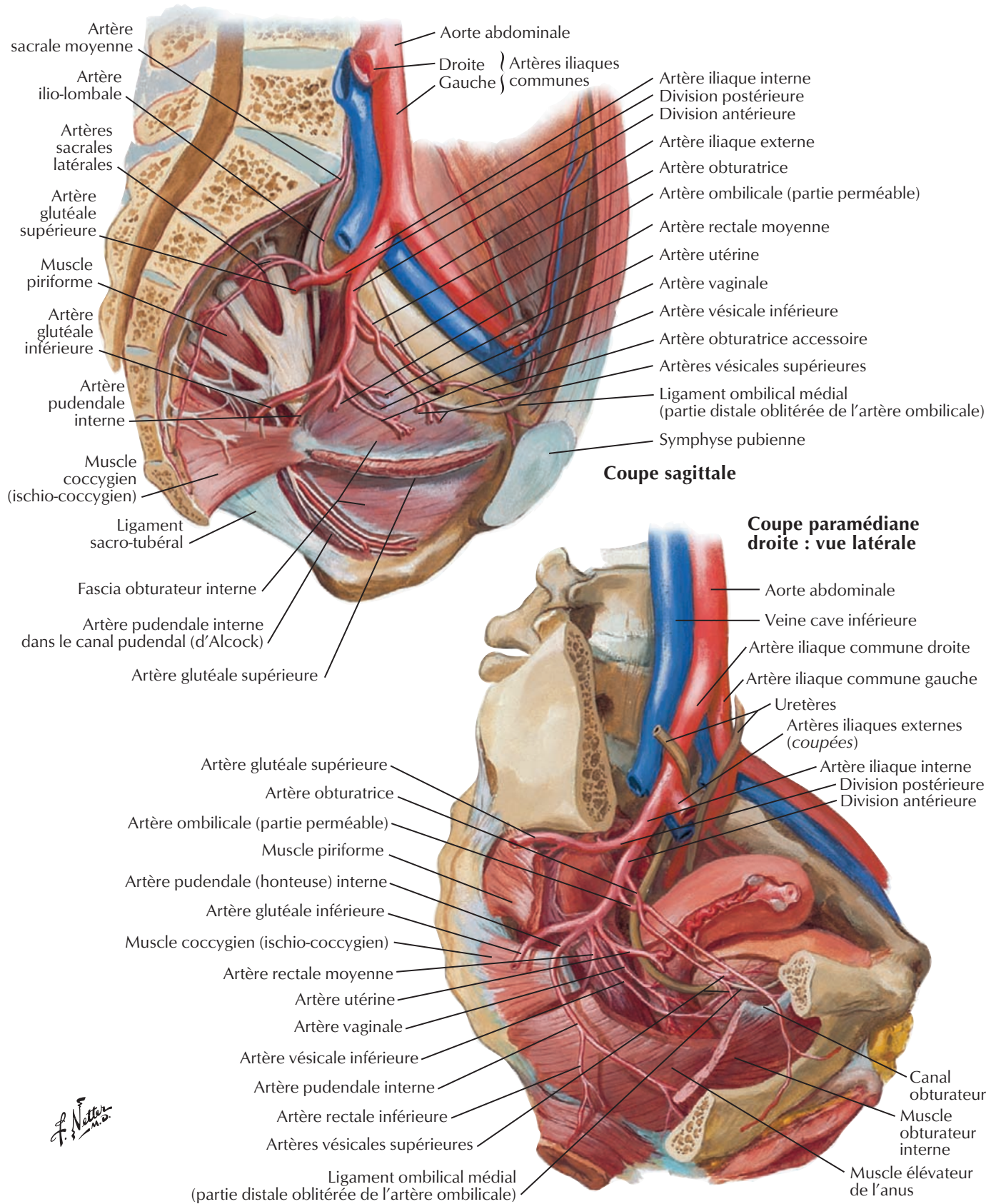


Vue antérieure



Artères et veines des testicules

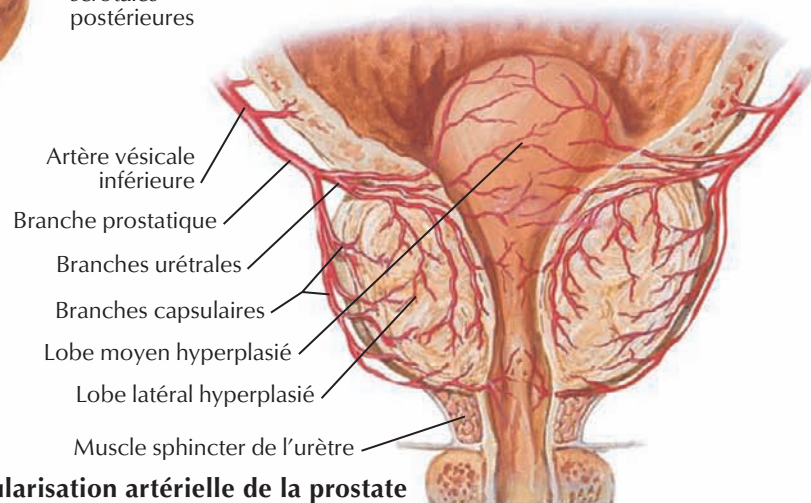
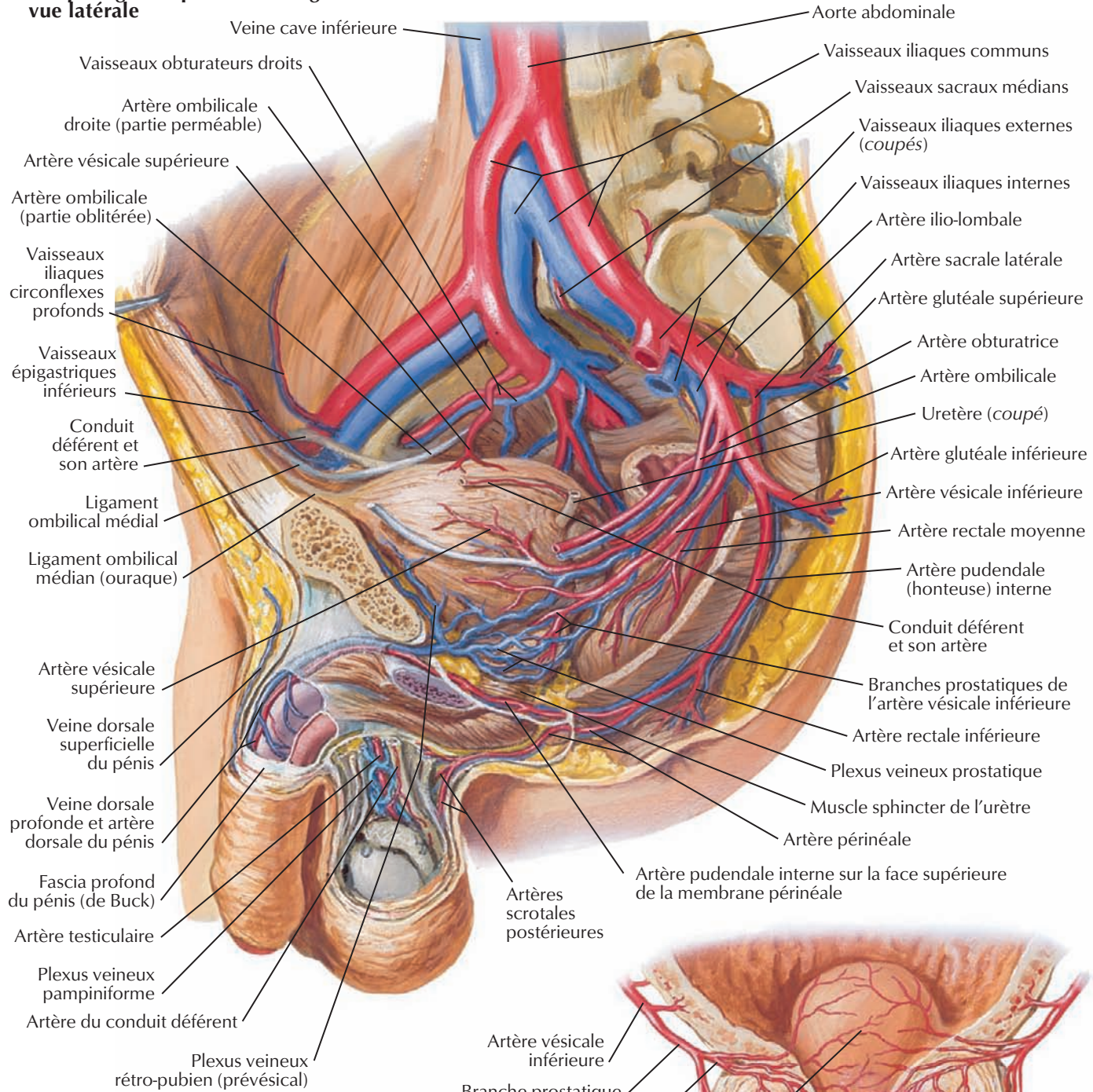




Artères et veines pelviennes (homme)

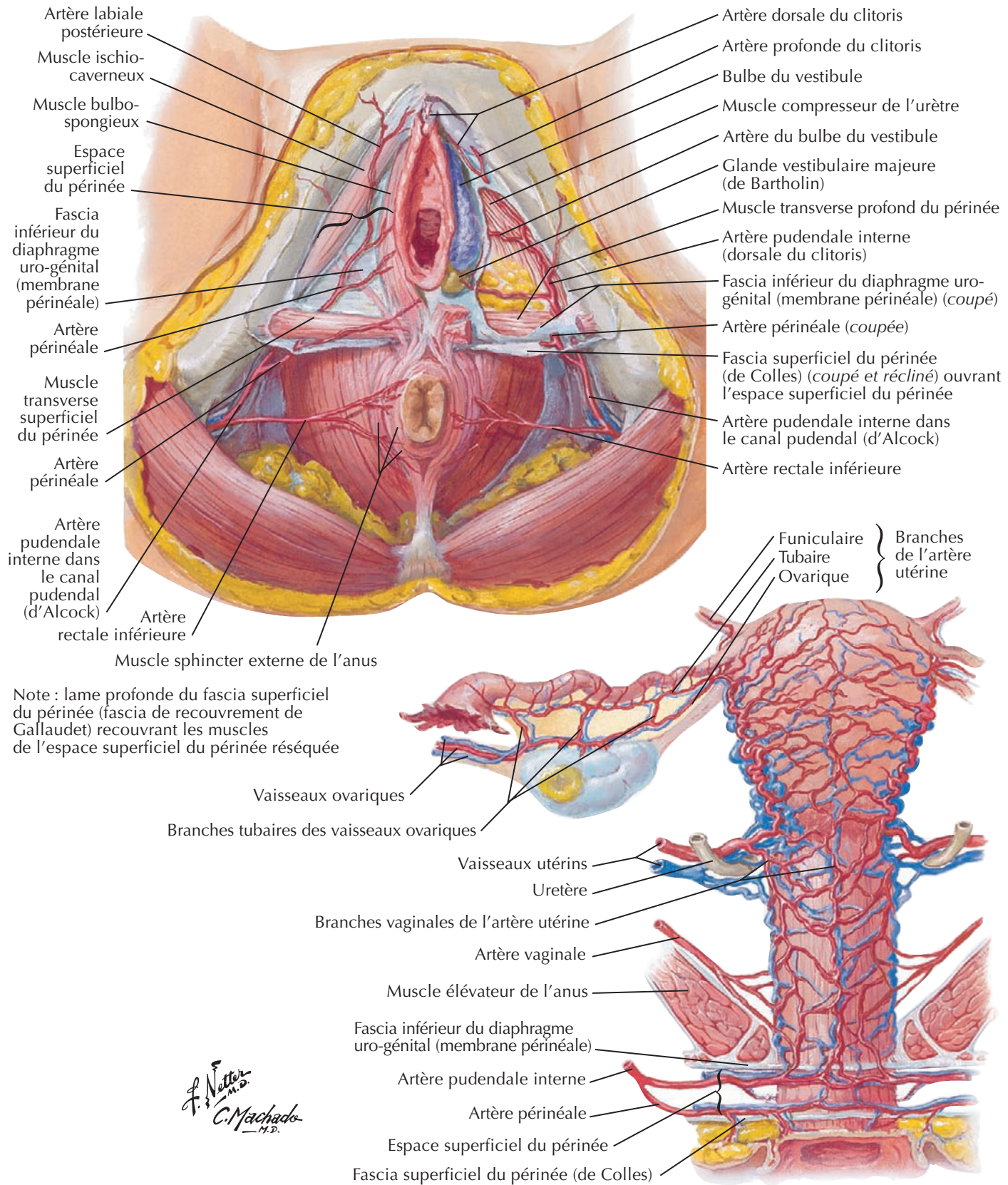


Coupe sagittale paramédiane gauche : vue latérale



Vascularisation artérielle de la prostate
(hyperplasie bénigne du spécimen)

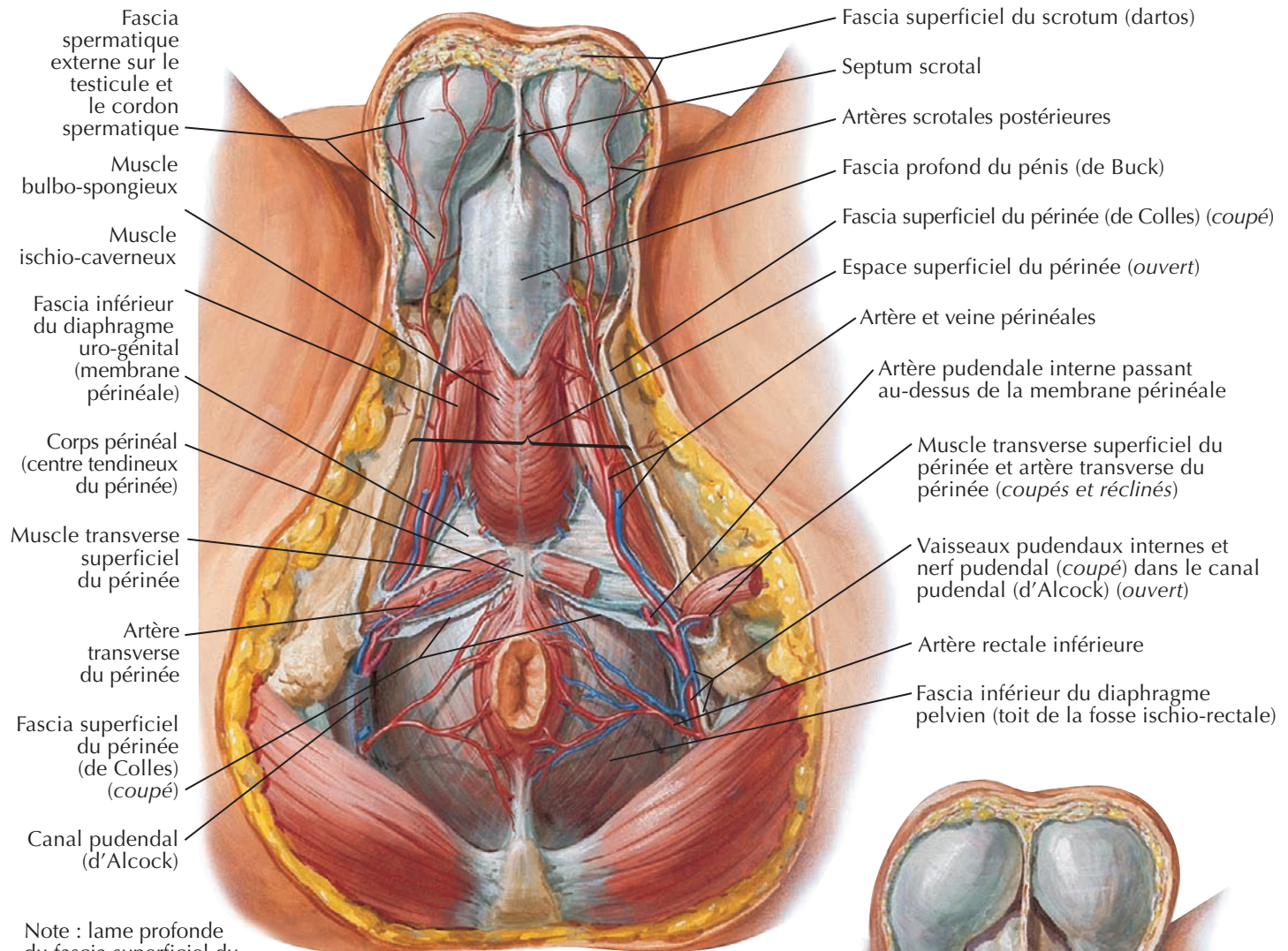
*F. Netter M.D.
C. Machado M.D.*



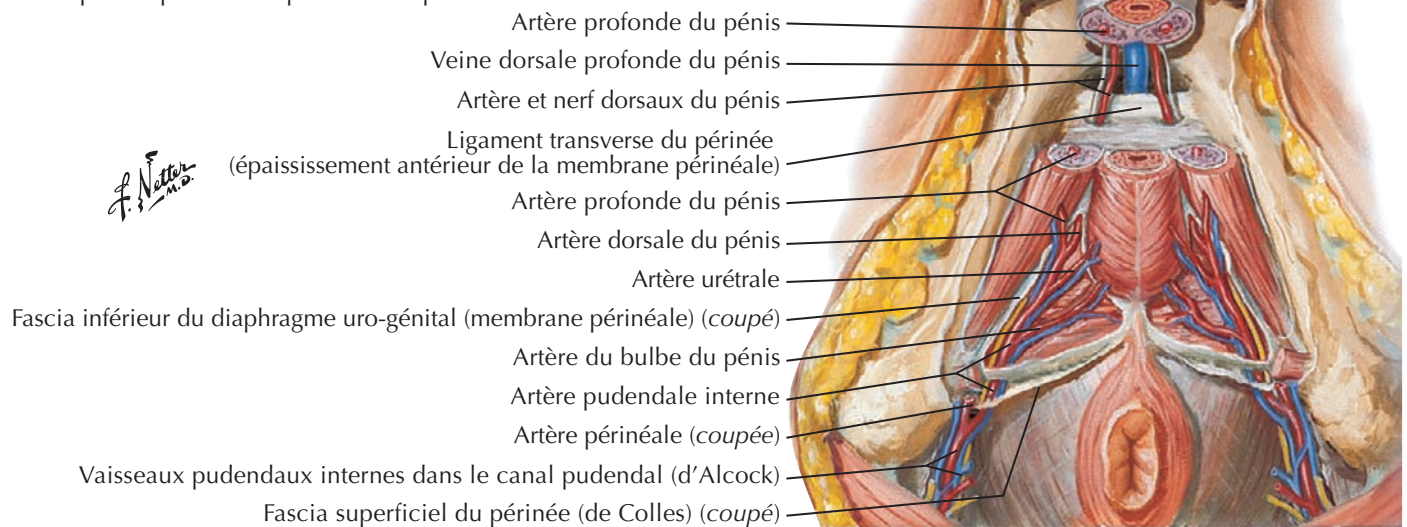
Note : lame profonde du fascia superficiel du périnée (fascia de recouvrement de Gallaudet) recouvrant les muscles de l'espace superficiel du périnée réséquée

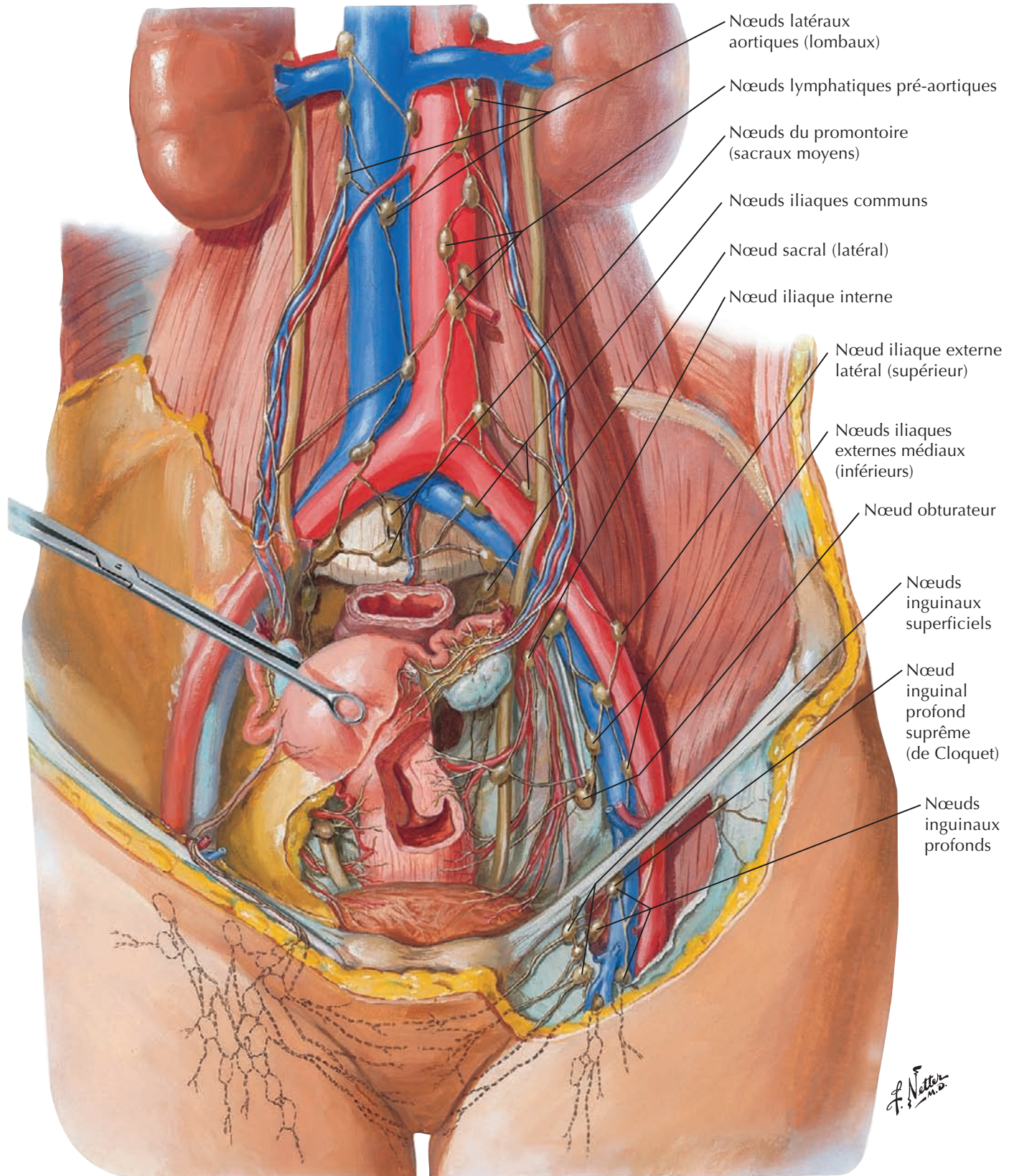
F. Netter M.D.
C. Machado M.D.

Artères et veines du périnée (homme)

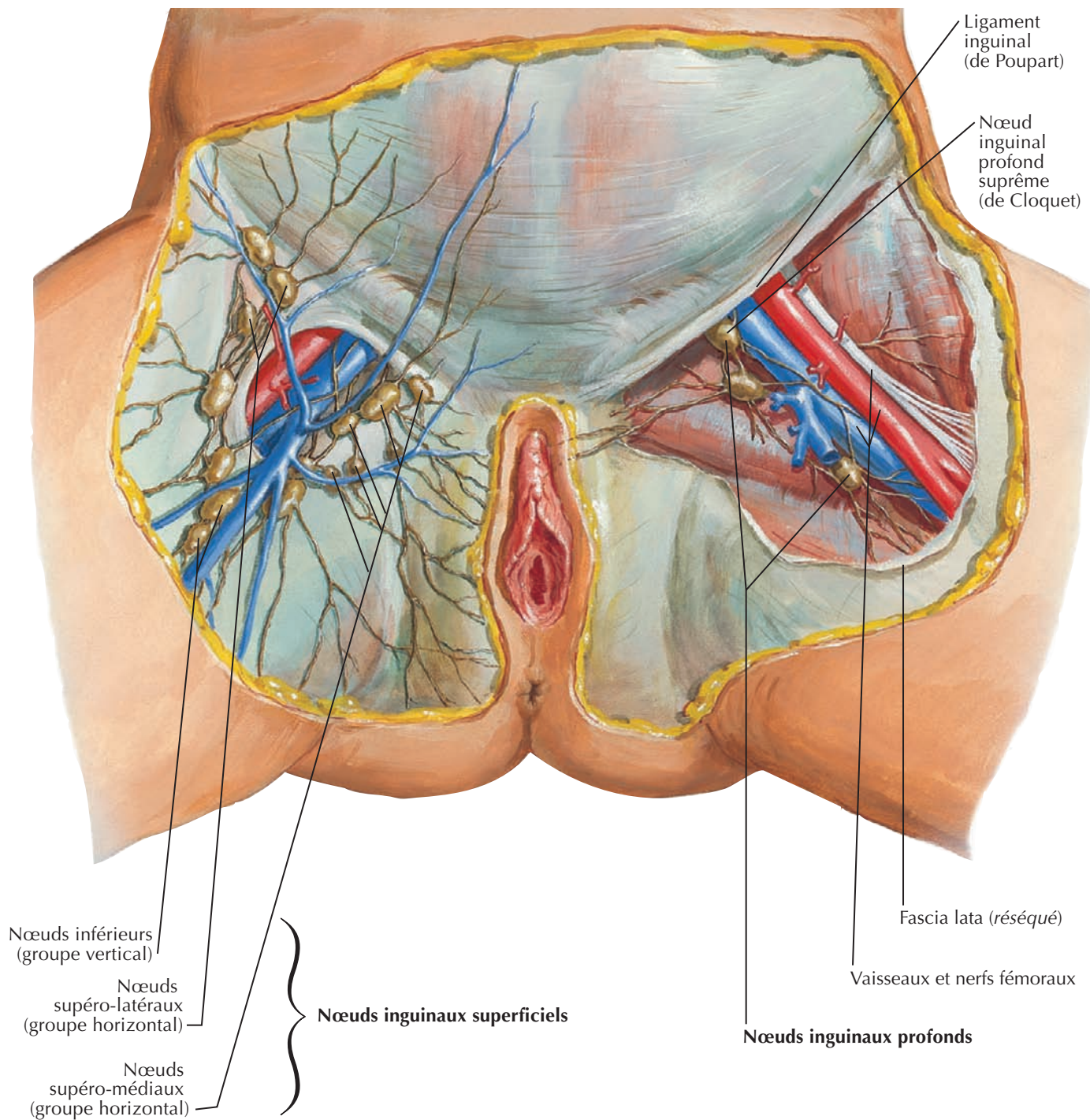


Note : lame profonde du fascia superficiel du périnée (fascia de recouvrement de Gallaudet) recouvrant les muscles de l'espace superficiel du périnée réséquée

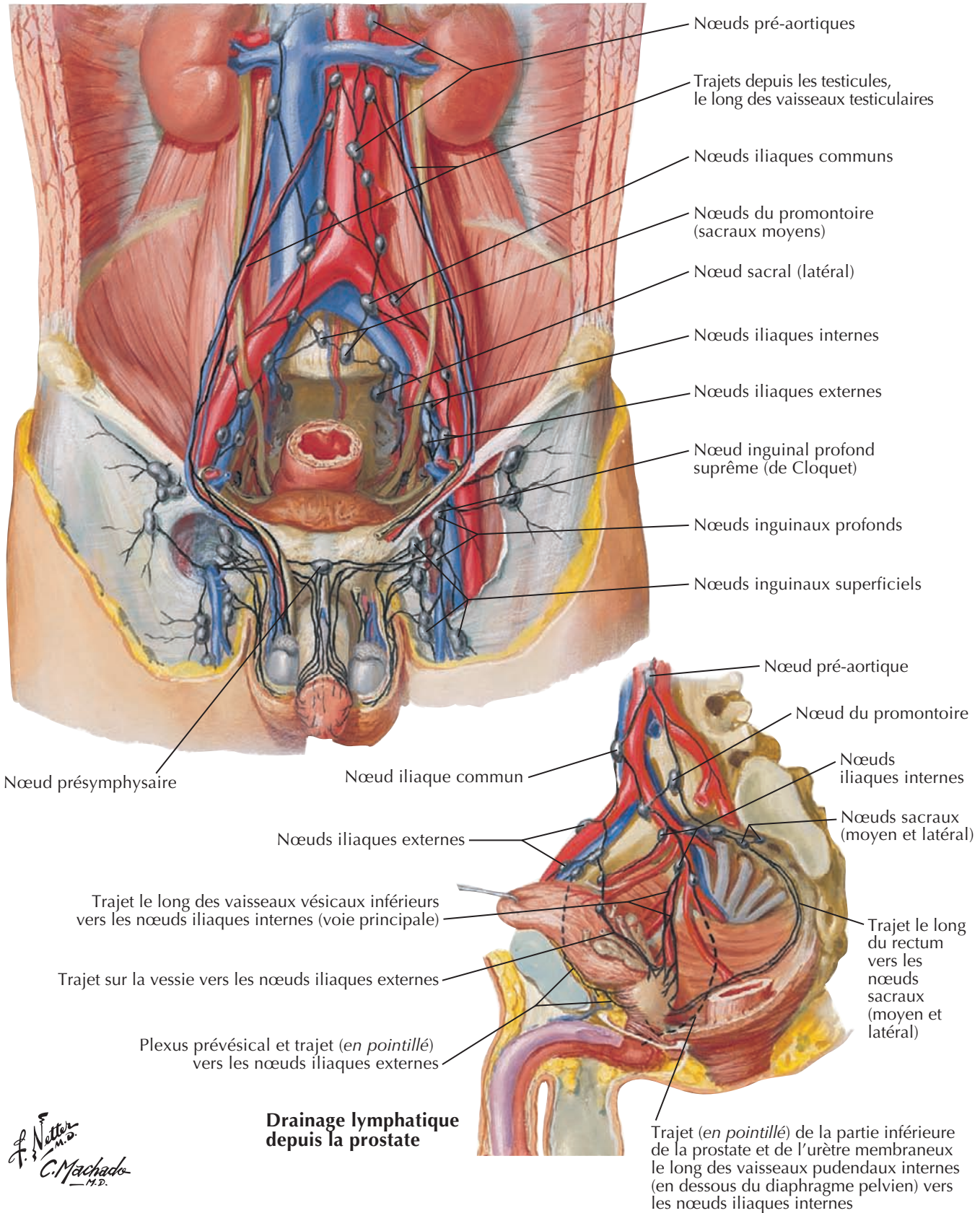




Vaisseaux et nœuds lymphatiques du périnée (femme)



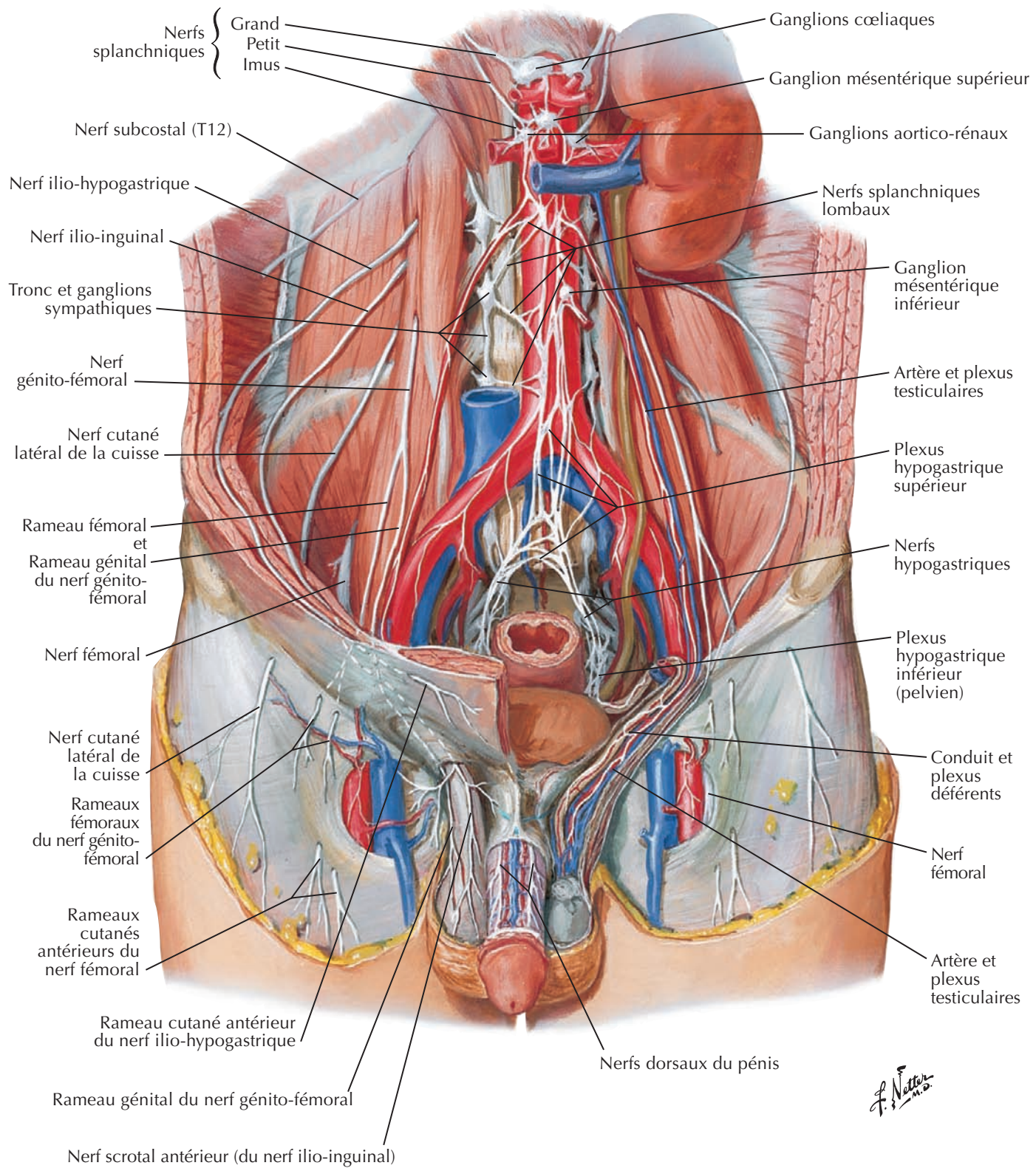
F. Netter
M.D.

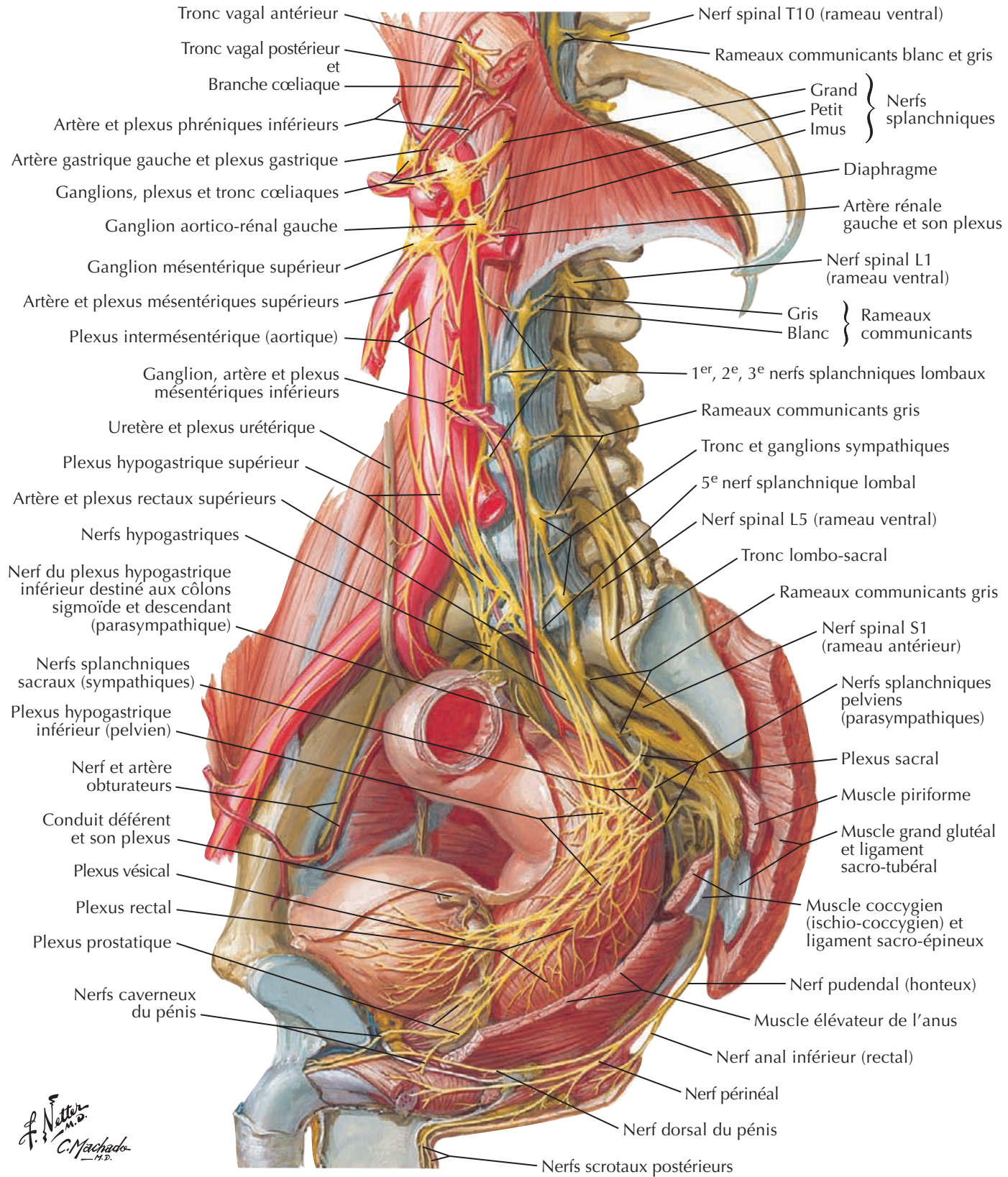


Nerfs des organes génitaux externes (homme)



Voir aussi **Planche 297**

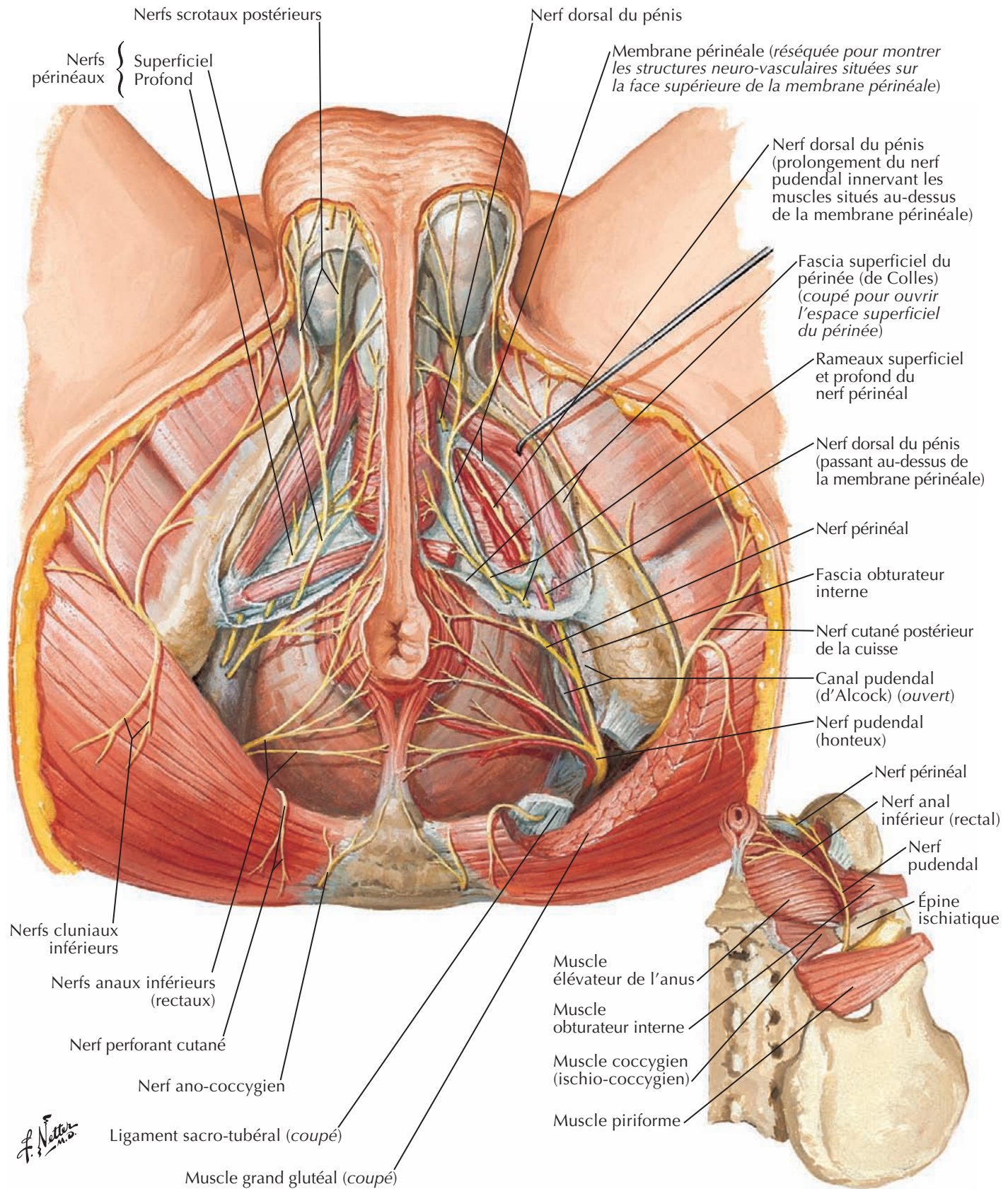


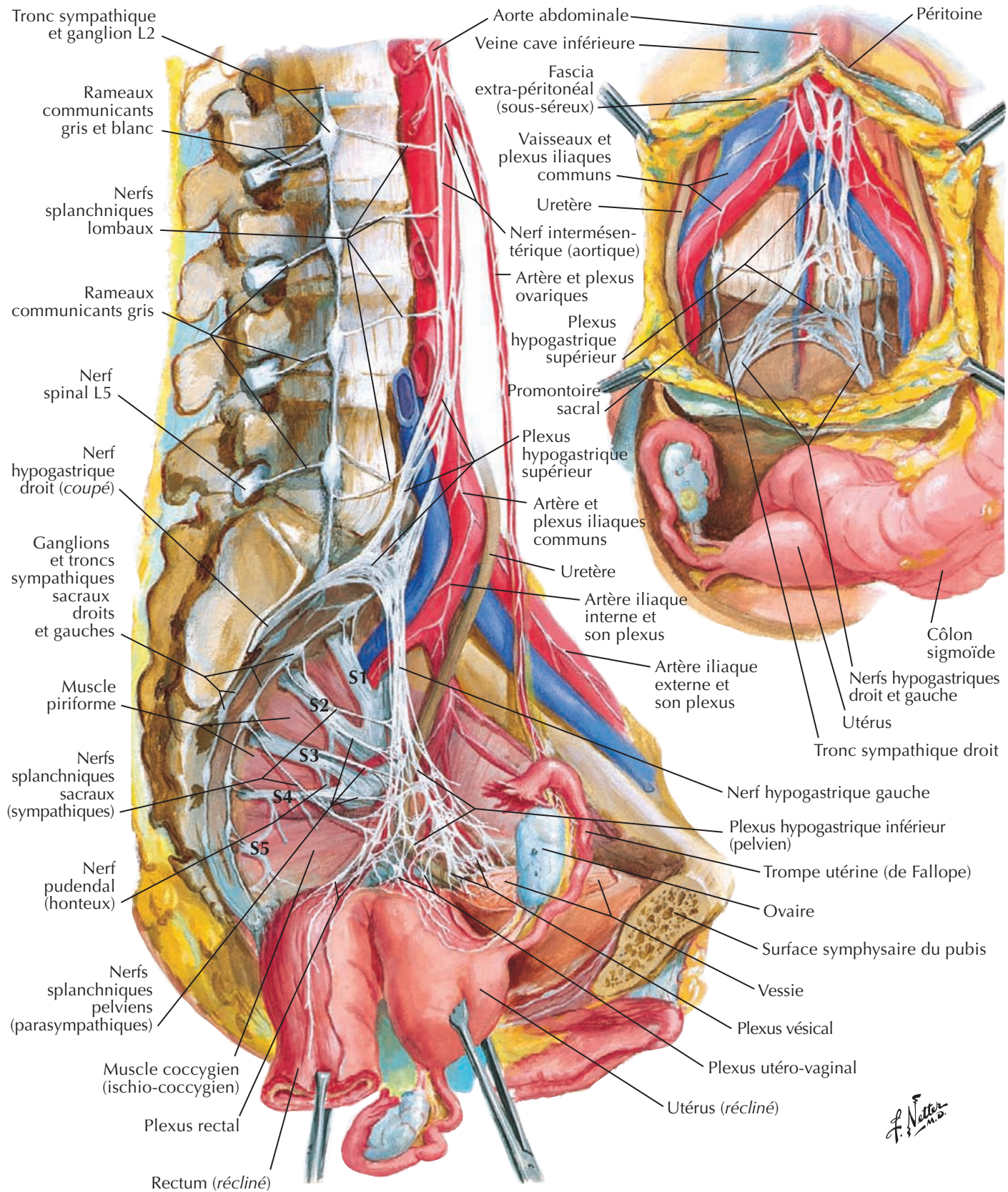
Voir aussi **Planche 297**

Nerfs du périnée (homme)



Voir aussi **Planche 396**

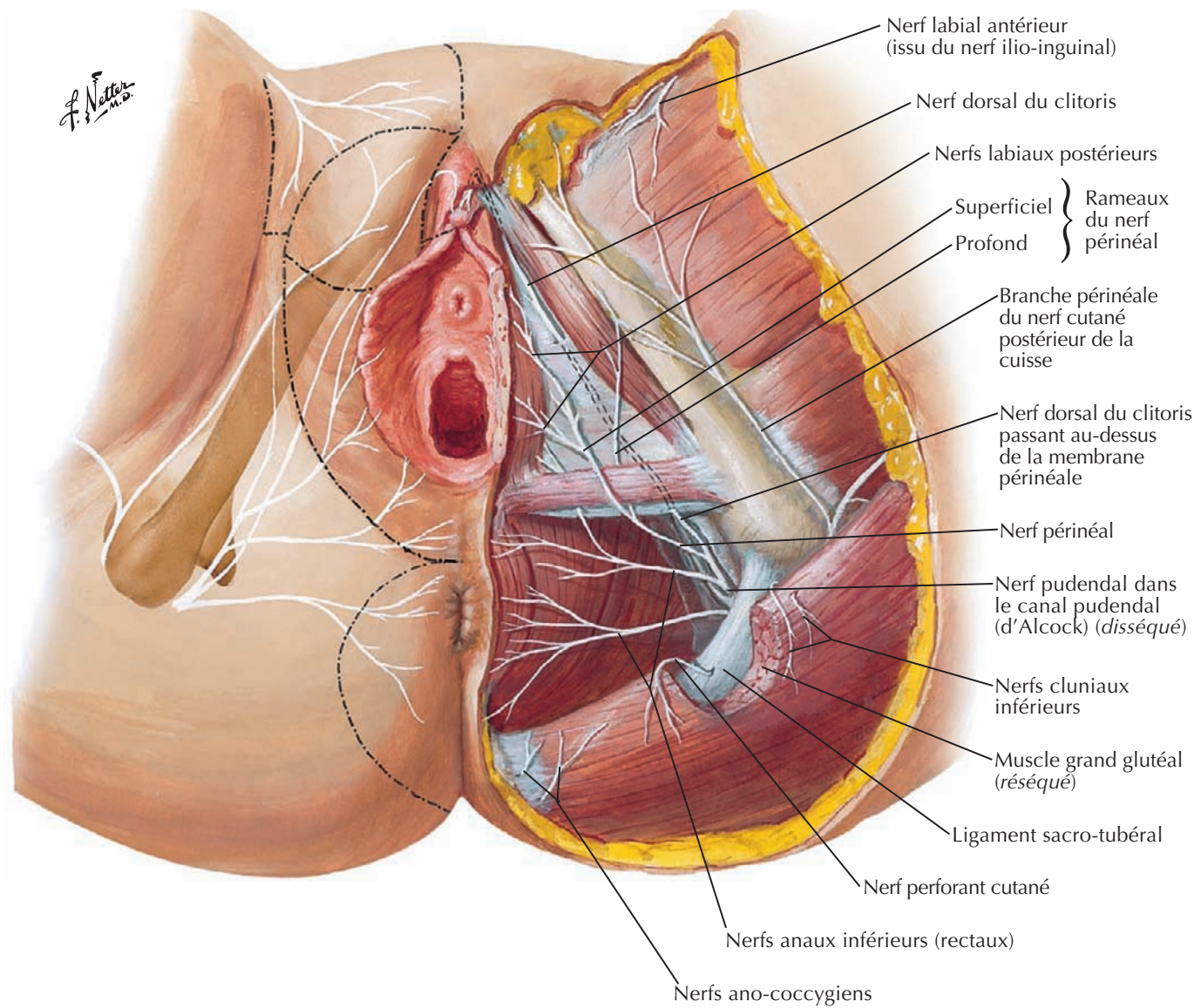


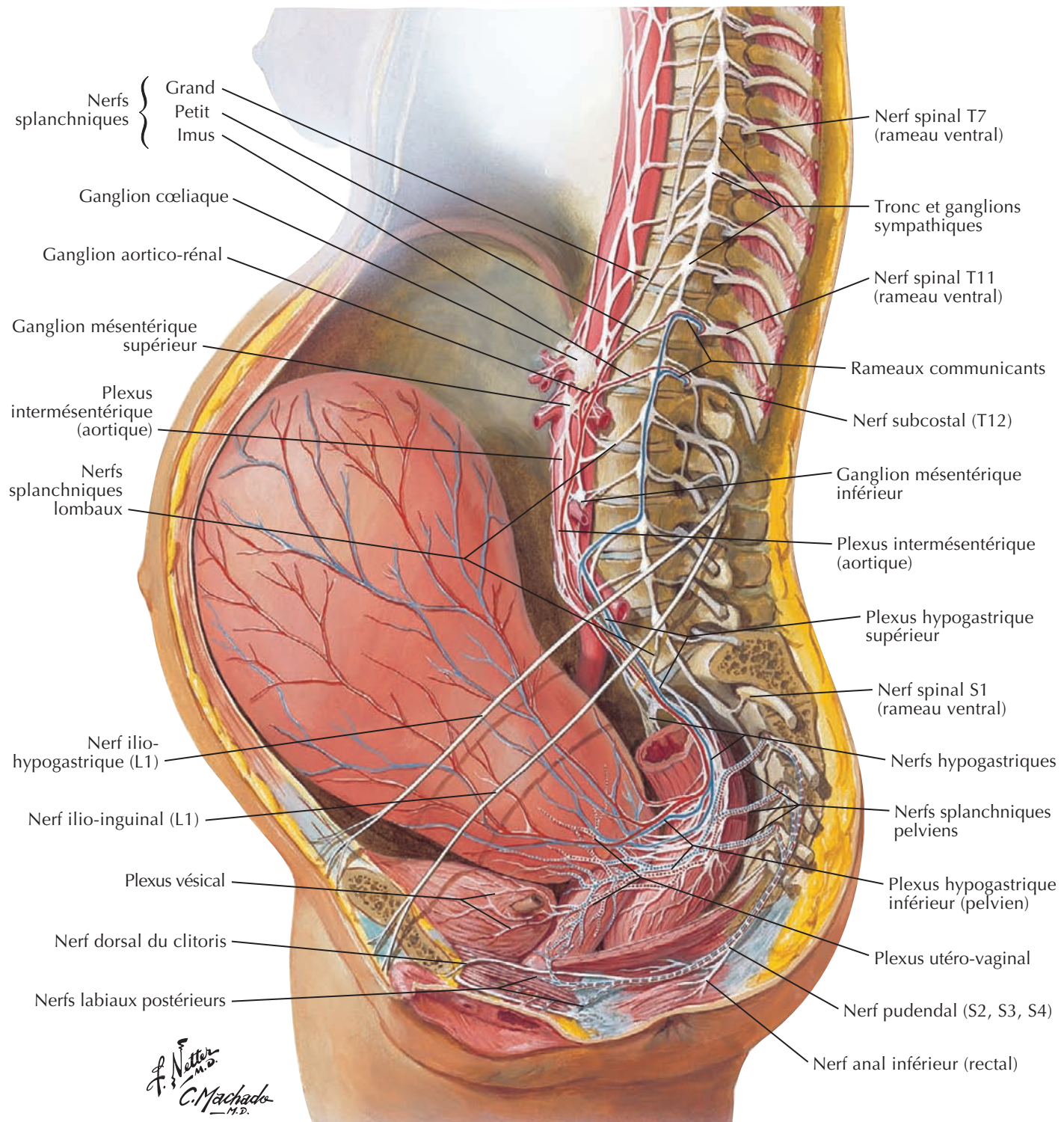
Voir aussi **Planche 297**

Nerfs du périnée et des organes génitaux externes (femme)



Voir aussi **Planche 395**





— Fibres sensibles du corps et du fundus utérins accompagnant les fibres sympathiques via les plexus hypogastriques vers T11, T12 (L1)

— Fibres motrices vers le corps et le fundus utérins (sympathiques)

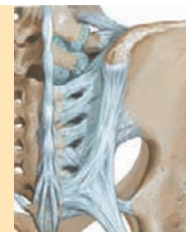..... Fibres sensibles du col et de la partie supérieure du vagin accompagnant les nerfs splanchniques pelviens (parasympathiques) vers S2, S3, S4

..... Fibres motrices vers la partie inférieure du corps utérin, le col et la partie supérieure du vagin (parasympathiques)

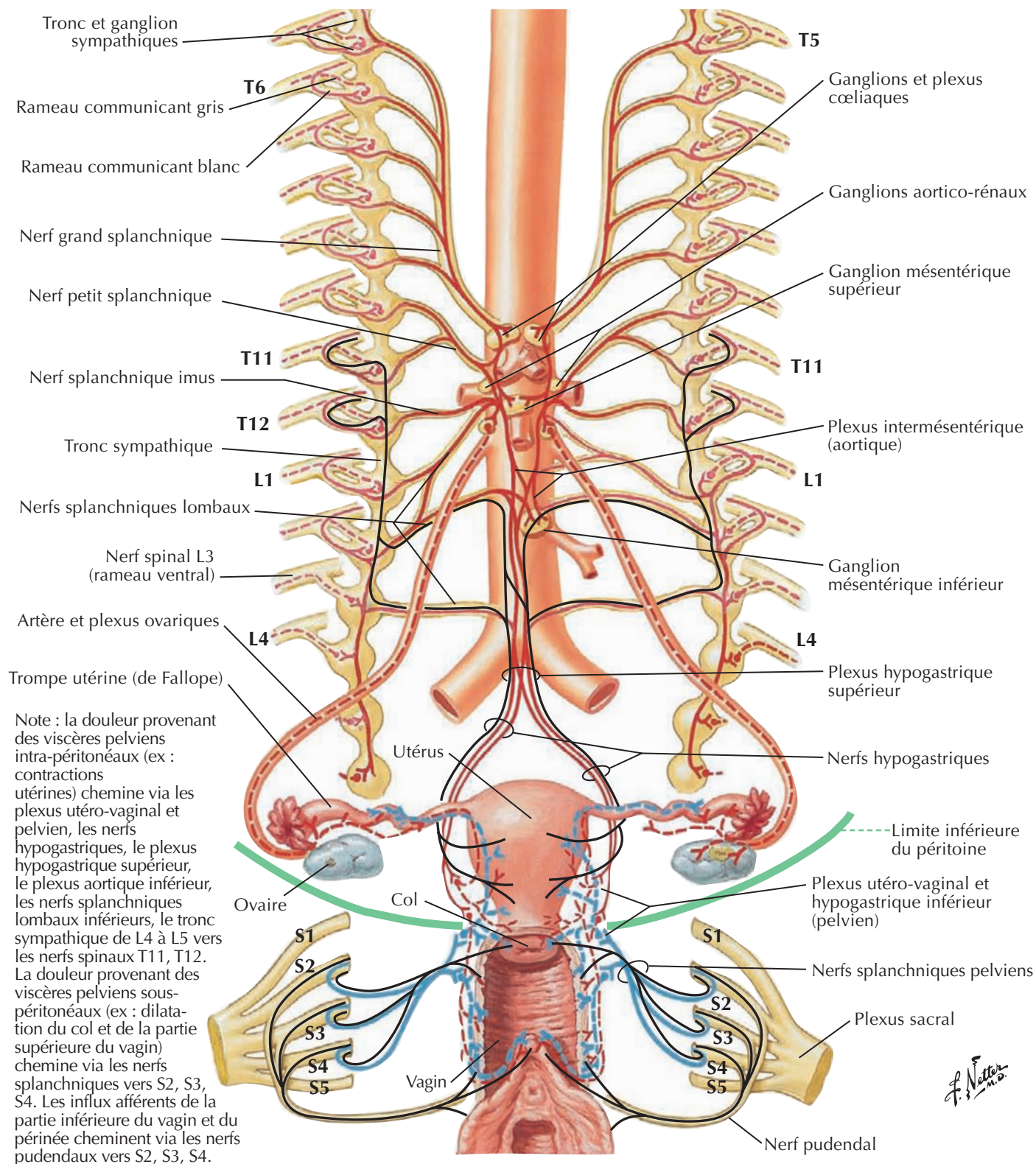
--- Fibres sensibles de la partie inférieure du vagin et du périnée accompagnant les fibres somatiques via le nerf pudendal vers S2, S3, S4

--- Fibres motrices vers la partie inférieure du vagin et le périnée via le nerf pudendal (somatiques)

Innervation des organes de la reproduction chez la femme : schéma



Voir aussi Planches 160, 161

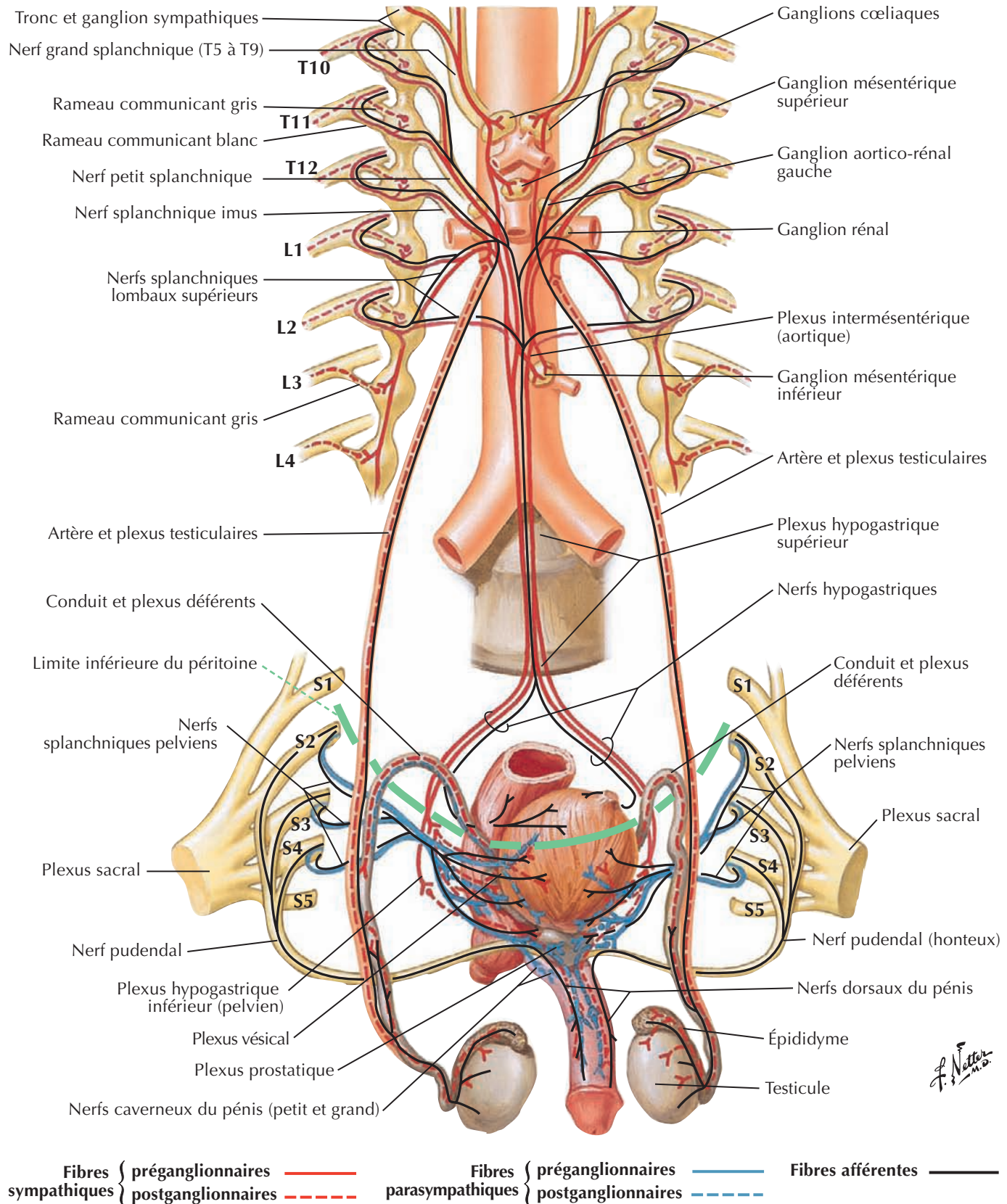


Fibres sympathiques { préganglionnaires ————
 { postganglionnaires - - - - -
Fibres parasympathiques { préganglionnaires ————
 { postganglionnaires - - - - -
Fibres afférentes ————

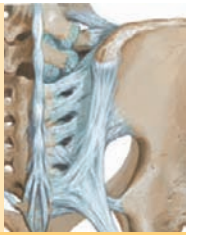5

Innervation des organes de la reproduction chez l'homme : schéma

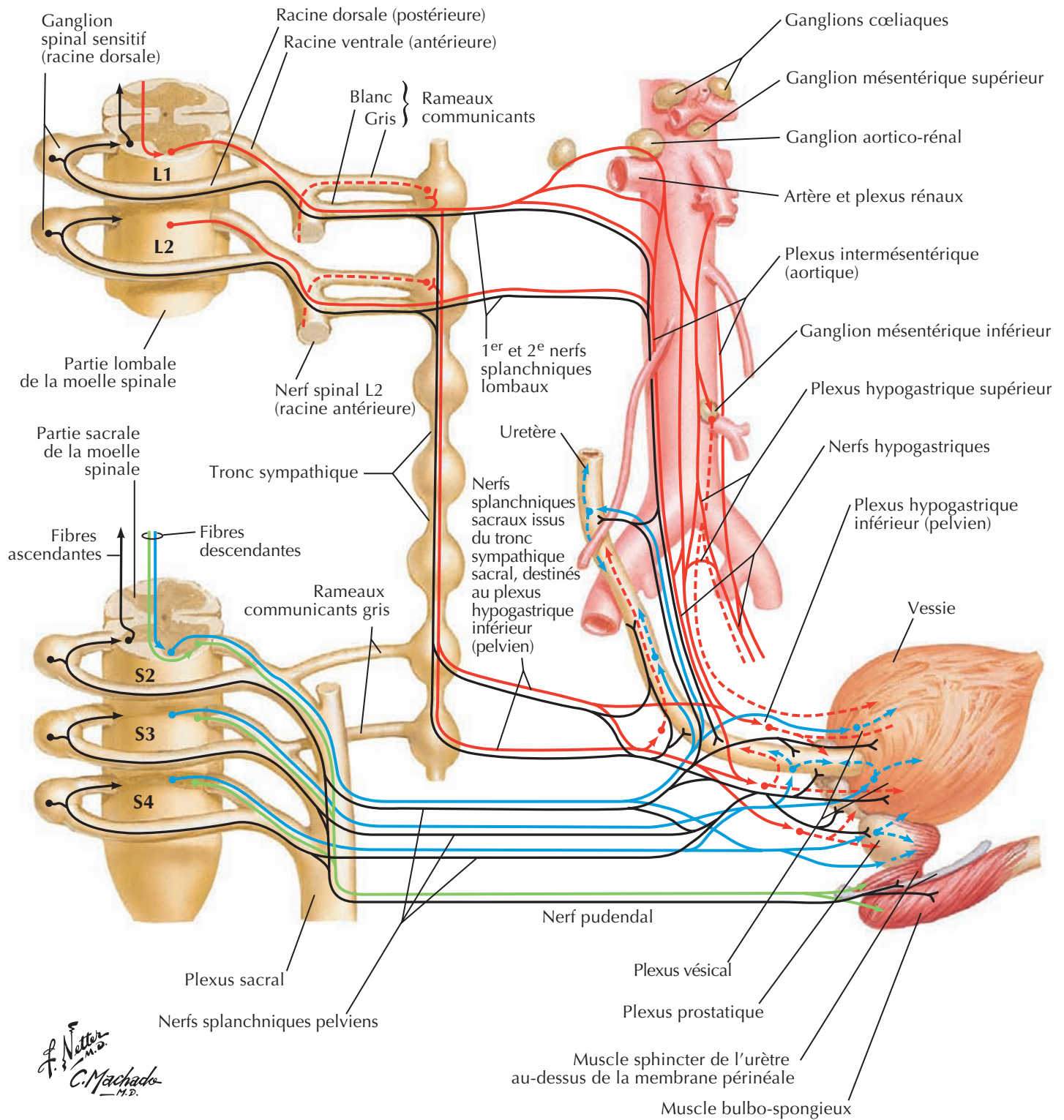
Voir aussi Planches 160, 161



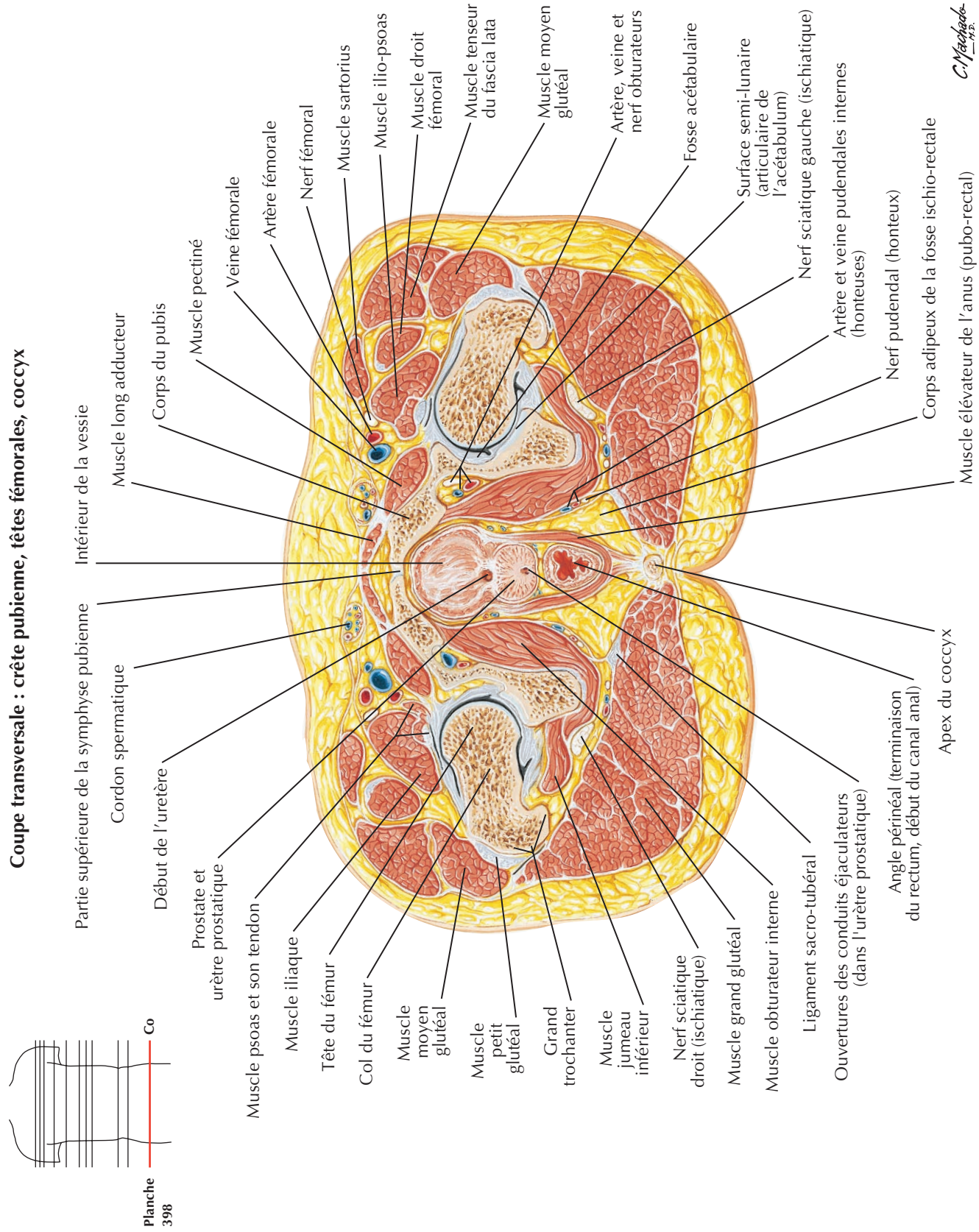
Innervation de la vessie et de l'uretère inférieur : schéma

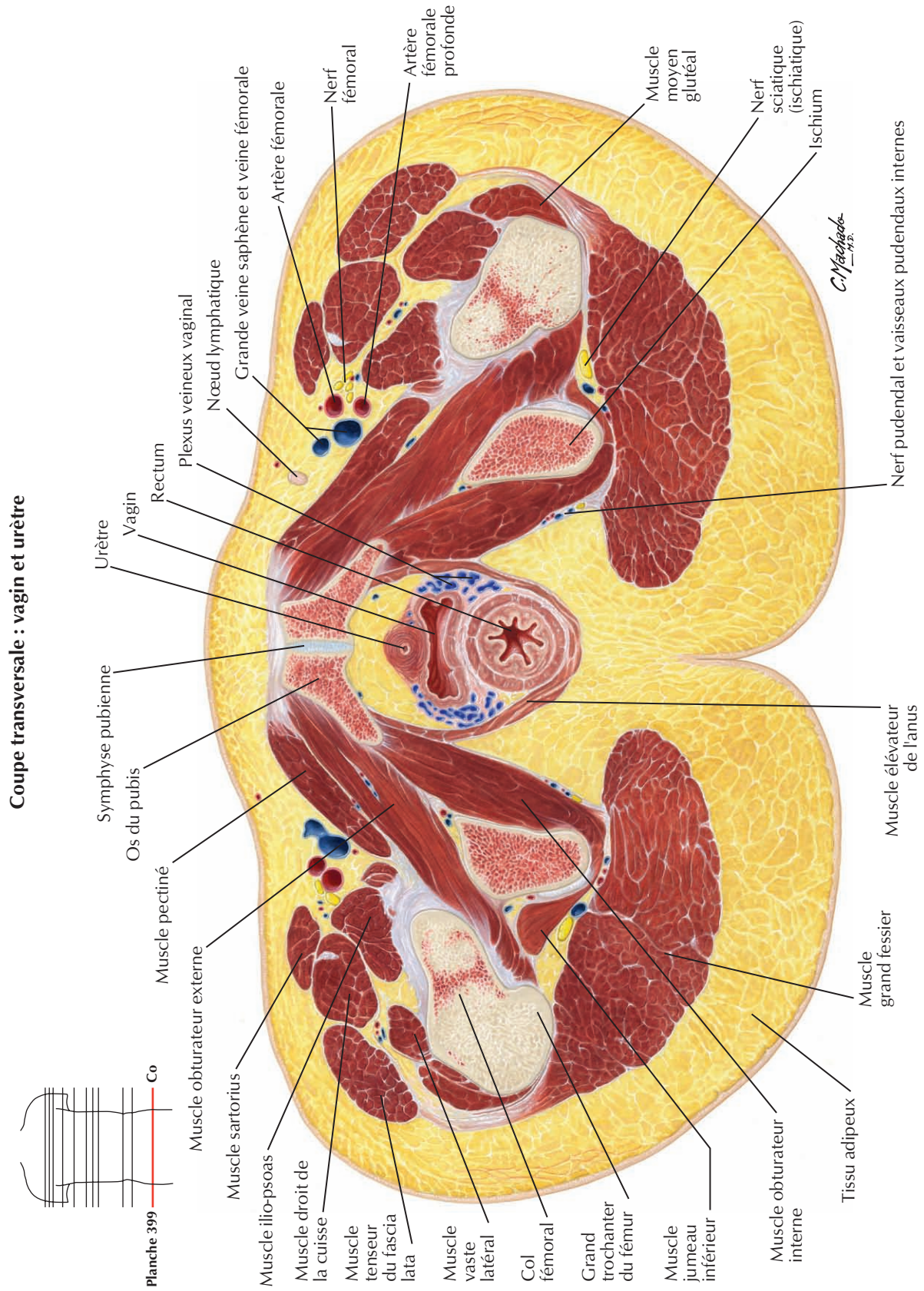
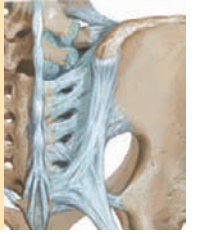

Voir aussi Planches 160, 161

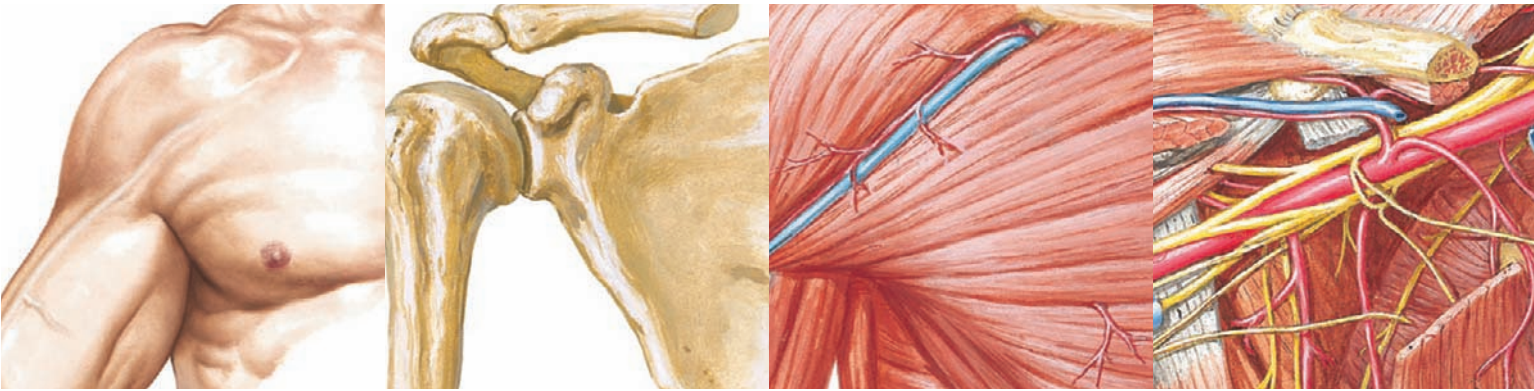


| | | | |
|---------------------|--|---|--|
| Fibres sympathiques | { préganglionnaires ——— postganglionnaires - - - } | { préganglionnaires ——— parasympathiques postganglionnaires - - - } | { Fibres efférentes somatiques ——— Fibres afférentes ——— } |
| | | | |





This page intentionally left blank



Section 6 MEMBRE SUPÉRIEUR

Anatomie de surface

Planche 400

400 Membre supérieur

Anatomie cutanée

Planches 401-405

- 401 Dermatomes du membre supérieur
- 402 Innervation cutanée du membre supérieur
- 403 Nerfs cutanés et veines superficielles de l'épaule et du bras
- 404 Nerfs cutanés et veines superficielles de l'avant-bras
- 405 Vaisseaux et nœuds lymphatiques du membre supérieur

Épaule et aisselle

Planches 406-418

- 406 Clavicule et articulation sterno-claviculaire
- 407 Humérus et scapula : vues antérieures
- 408 Humérus et scapula : vues postérieures
- 409 Épaule : radiographie antéro-postérieure
- 410 Articulation de l'épaule (gléno-humérale)
- 411 Muscles de l'épaule
- 412 Aisselles : paroi postérieure et nerfs
- 413 Muscles de la coiffe des rotateurs
- 414 Dissection scapulo-thoracique et scapulo-humérale
- 415 Artère axillaire et anastomoses péri-scapulaires
- 416 Fascias pectoral, clavi-pectoral et axillaire
- 417 Fosse axillaire (dissection) : vue antérieure
- 418 Plexus brachial : schéma

Bras**Planches 419-423**

- 419 Muscles du bras : vues antérieures
- 420 Muscles du bras : vues postérieures
- 421 Artère brachiale *in situ*
- 422 Artère brachiale et anastomoses péri-cubitales
- 423 Bras : coupes transversales sériées

Coude et avant-bras**Planches 424-439**

- 424 Os du coude
- 425 Coude : radiographies
- 426 Ligaments du coude
- 427 Os de l'avant-bras
- 428 Muscles propres de l'avant-bras : rotateurs du radius
- 429 Muscles propres de l'avant-bras : extenseurs du poignet et des doigts
- 430 Muscles propres de l'avant-bras : fléchisseurs du poignet
- 431 Muscles propres de l'avant-bras : fléchisseurs des doigts
- 432 Muscles de l'avant-bras (couche superficielle) : vue postérieure
- 433 Muscles de l'avant-bras (couche profonde) : vue postérieure
- 434 Muscles de l'avant-bras (couche superficielle) : vue antérieure
- 435 Muscles de l'avant-bras (couche intermédiaire) : vue antérieure
- 436 Muscles de l'avant-bras (couche profonde) : vue antérieure
- 437 Avant-bras : coupes transversales sériées
- 438 Insertions des muscles de l'avant-bras : vue antérieure
- 439 Insertions des muscles de l'avant-bras : vue postérieure

Poignet et main**Planches 440-459**

- 440 Os du carpe
- 441 Mouvements du poignet
- 442 Ligaments du poignet
- 443 Ligaments du poignet (suite)
- 444 Os du poignet et de la main
- 445 Poignet et main : radiographies
- 446 Ligaments métacarpo-phalangiens et interphalangiens
- 447 Poignet et main : dissections palmaires superficielles
- 448 Poignet et main : dissections palmaires profondes
- 449 Tendons fléchisseurs, artères et nerfs du poignet
- 450 Bourses, espaces et gaines des tendons de la main
- 451 Muscles lombricaux, bourses, gaines et espaces : schéma
- 452 Tendons fléchisseurs et extenseurs des doigts
- 453 Muscles intrinsèques de la main
- 454 Artères et nerfs de la main : vues palmaires
- 455 Poignet et main : dissection radiale superficielle
- 456 Poignet et main : dissection dorsale superficielle
- 457 Poignet et main : dissection dorsale profonde
- 458 Tendons extenseurs au poignet
- 459 Doigts

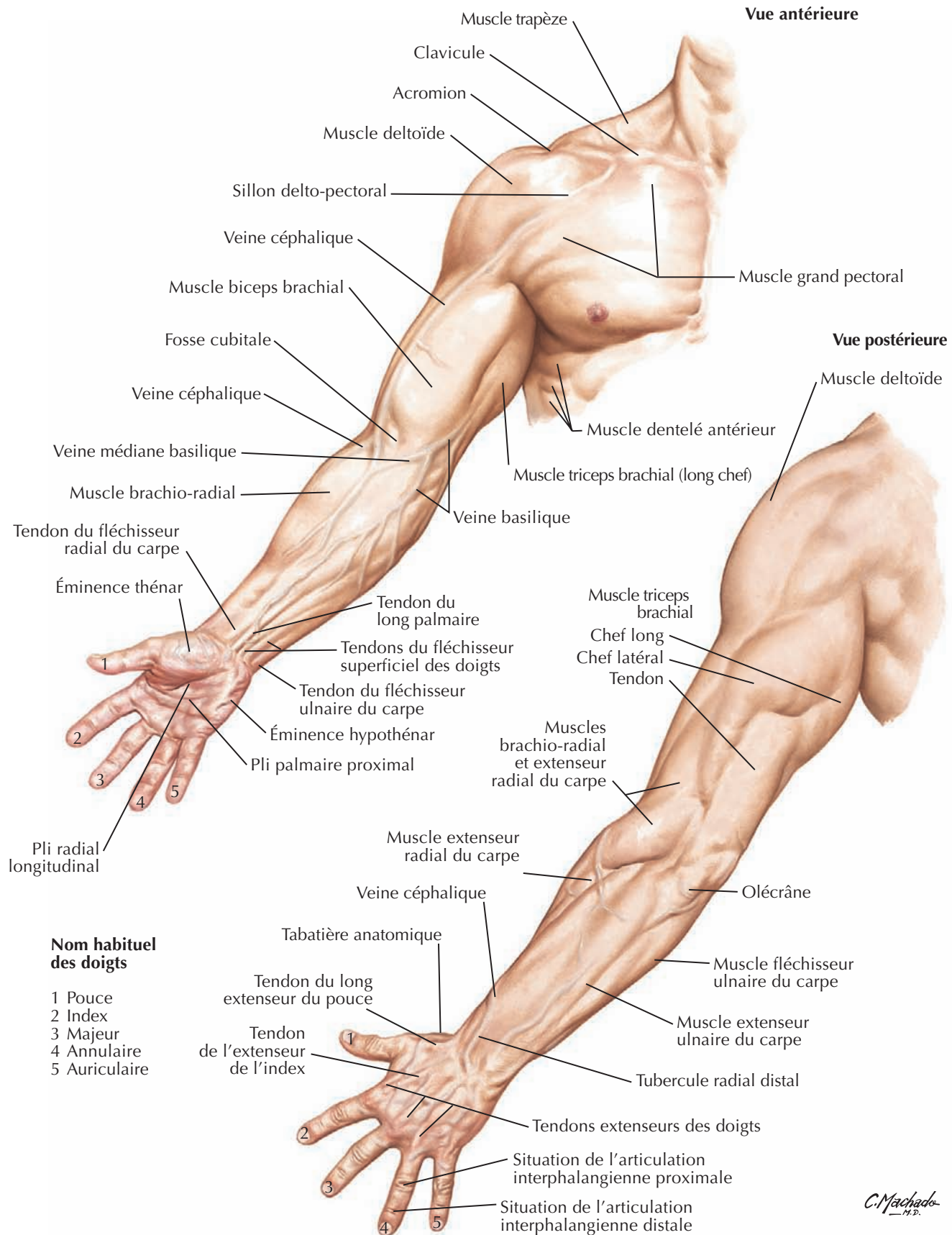
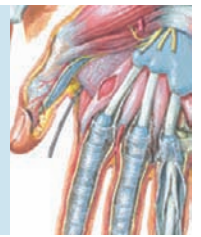Innervation et vascularisation**Planches 460-467**

- 460 Innervation cutanée du poignet et de la main
- 461 Artères et nerfs du membre supérieur
- 462 Nerf musculo-cutané
- 463 Nerf médian
- 464 Nerf ulnaire
- 465 Nerf radial au bras et nerfs de la région postérieure de l'épaule
- 466 Nerf radial à l'avant-bras
- 467 Nerfs du membre supérieur

Scanners de la région**Planche 468**

- 468 Épaule : arthrographie, IRM et TDM

Membre supérieur



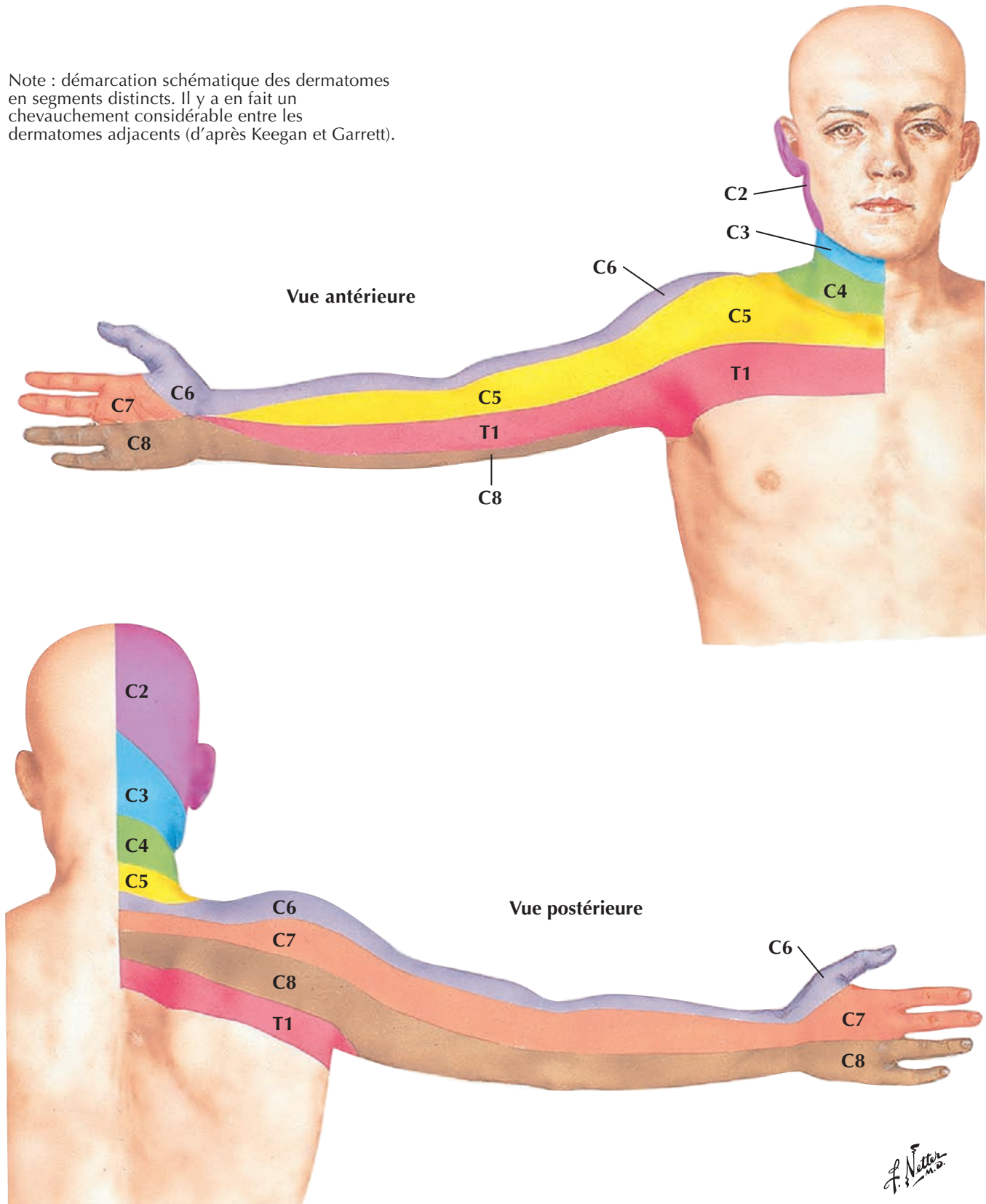
C. Machado
M.D.

6

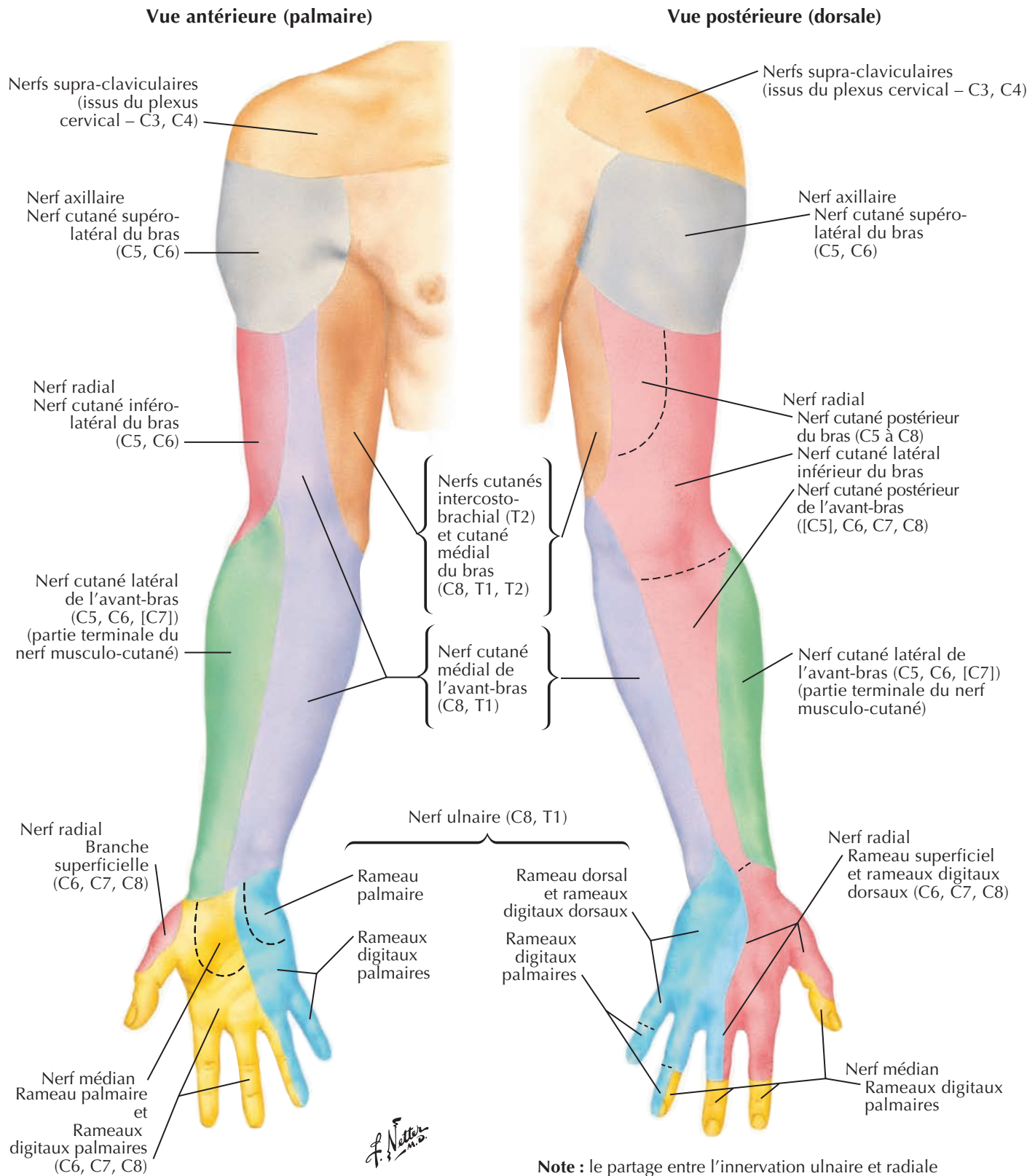
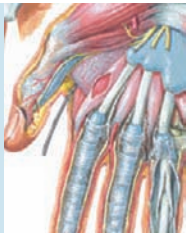Dermatomes du membre supérieur

Voir aussi **Planche 159**

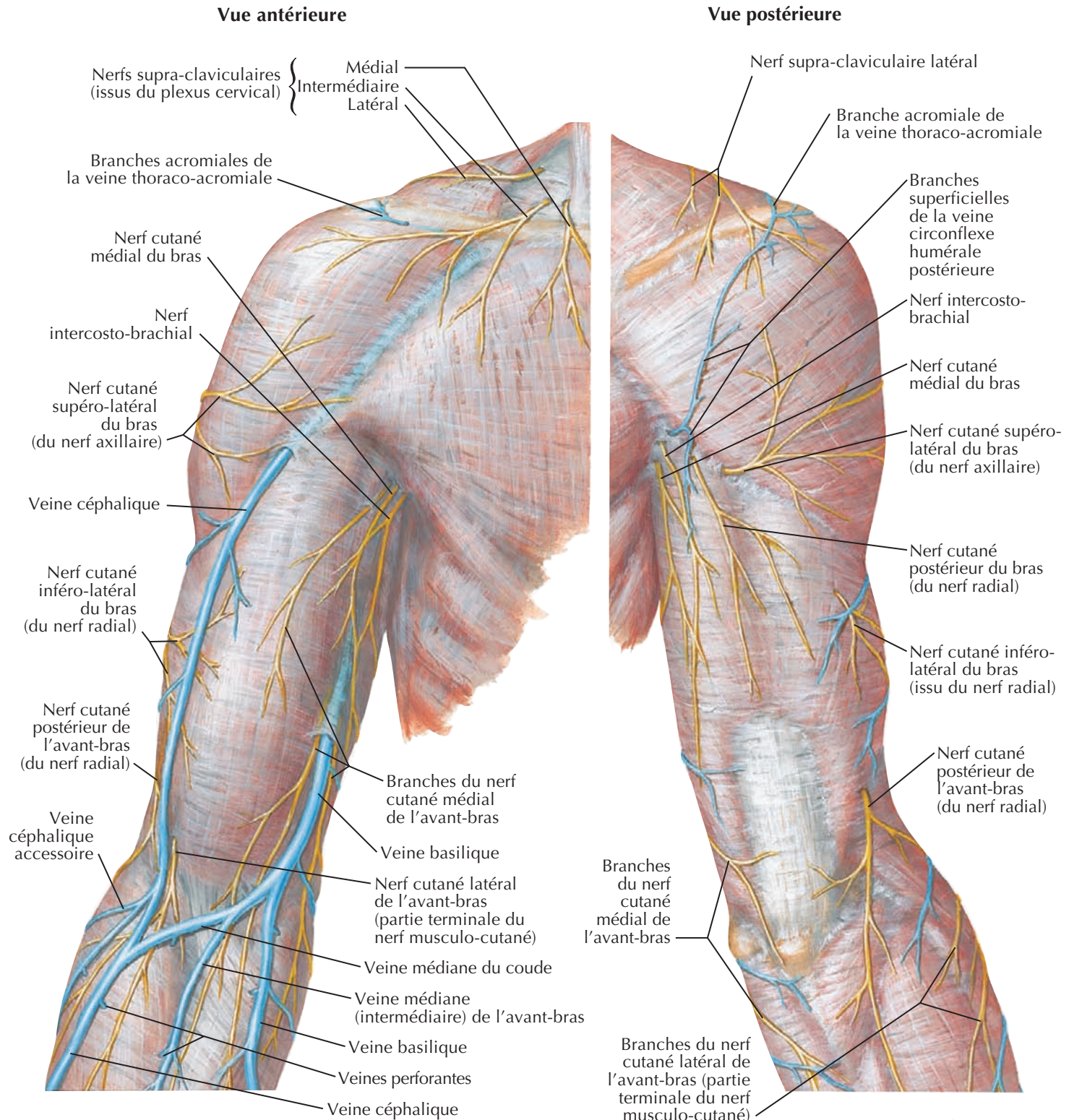
Note : démarcation schématique des dermatomes en segments distincts. Il y a en fait un chevauchement considérable entre les dermatomes adjacents (d'après Keegan et Garrett).



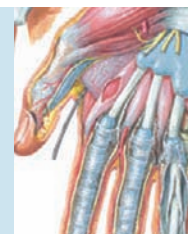Innervation cutanée du membre supérieur



Note : le partage entre l'innervation ulnaire et radiale sur le dos de la main est variable ; la limite fréquente passe par le milieu du 3^e doigt au lieu du 4^e doigt comme ici.

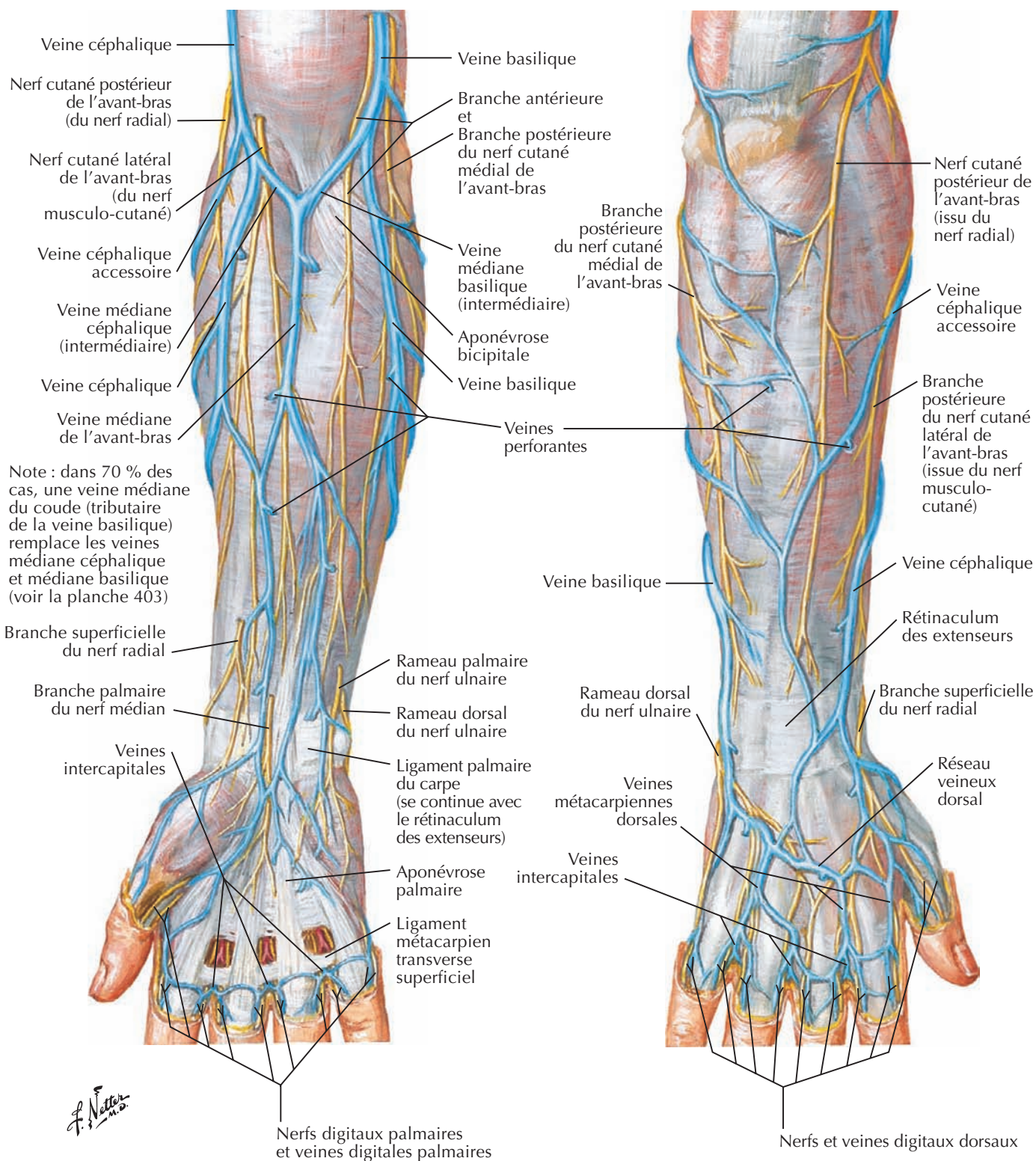


Nerfs cutanés et veines superficielles de l'avant-bras



Vue antérieure (palmaire)

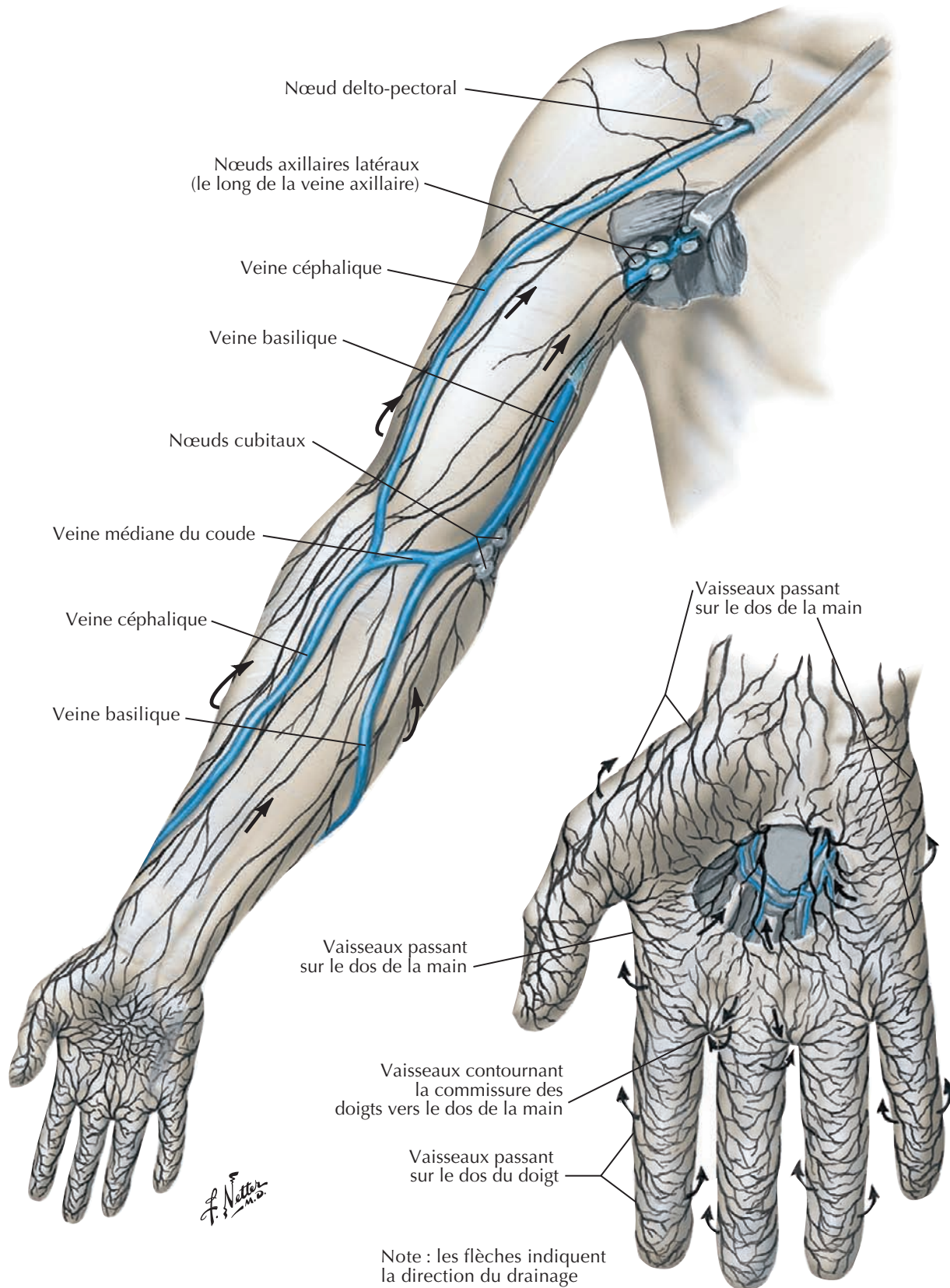
Vue postérieure (dorsale)



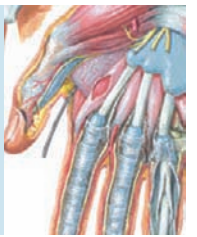6

Vaisseaux et nœuds lymphatiques du membre supérieur

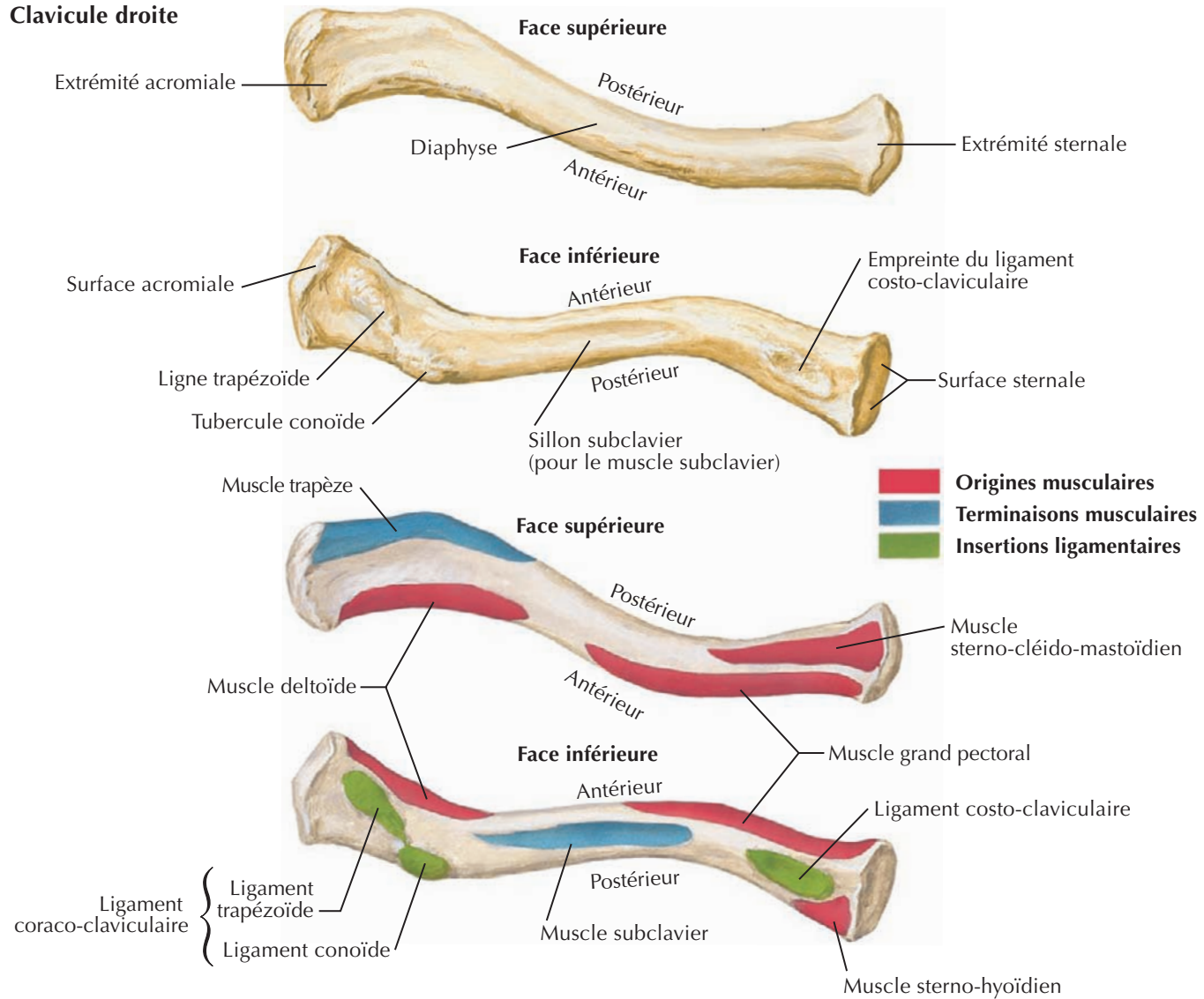
Voir aussi Planches 178, 456



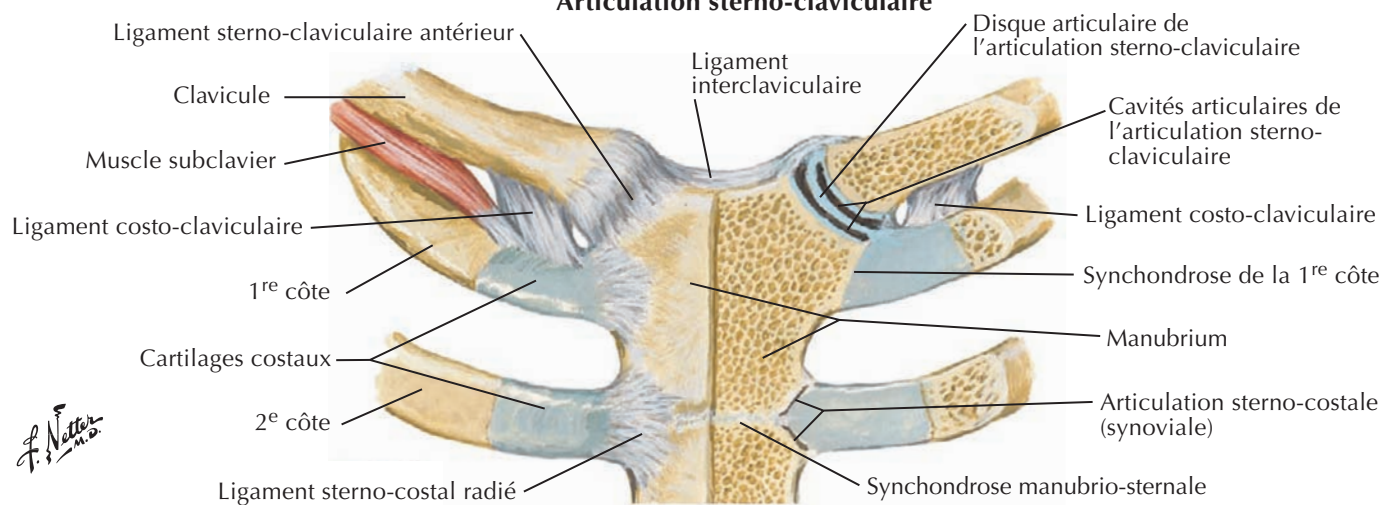
Clavicule et articulation sterno-claviculaire



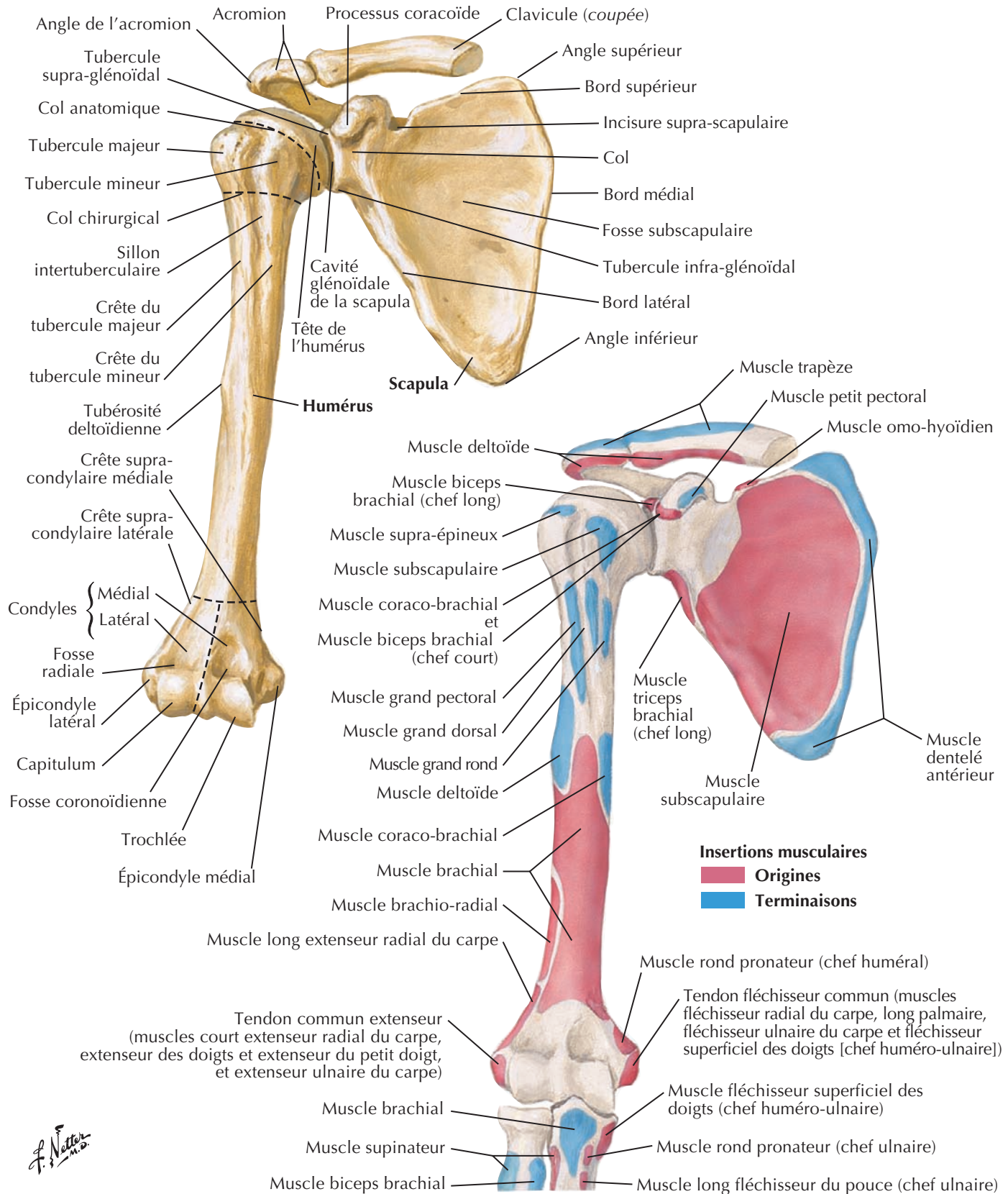
Clavicule droite



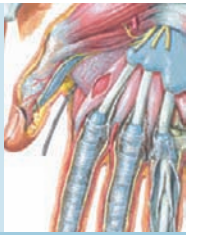Articulation sterno-claviculaire



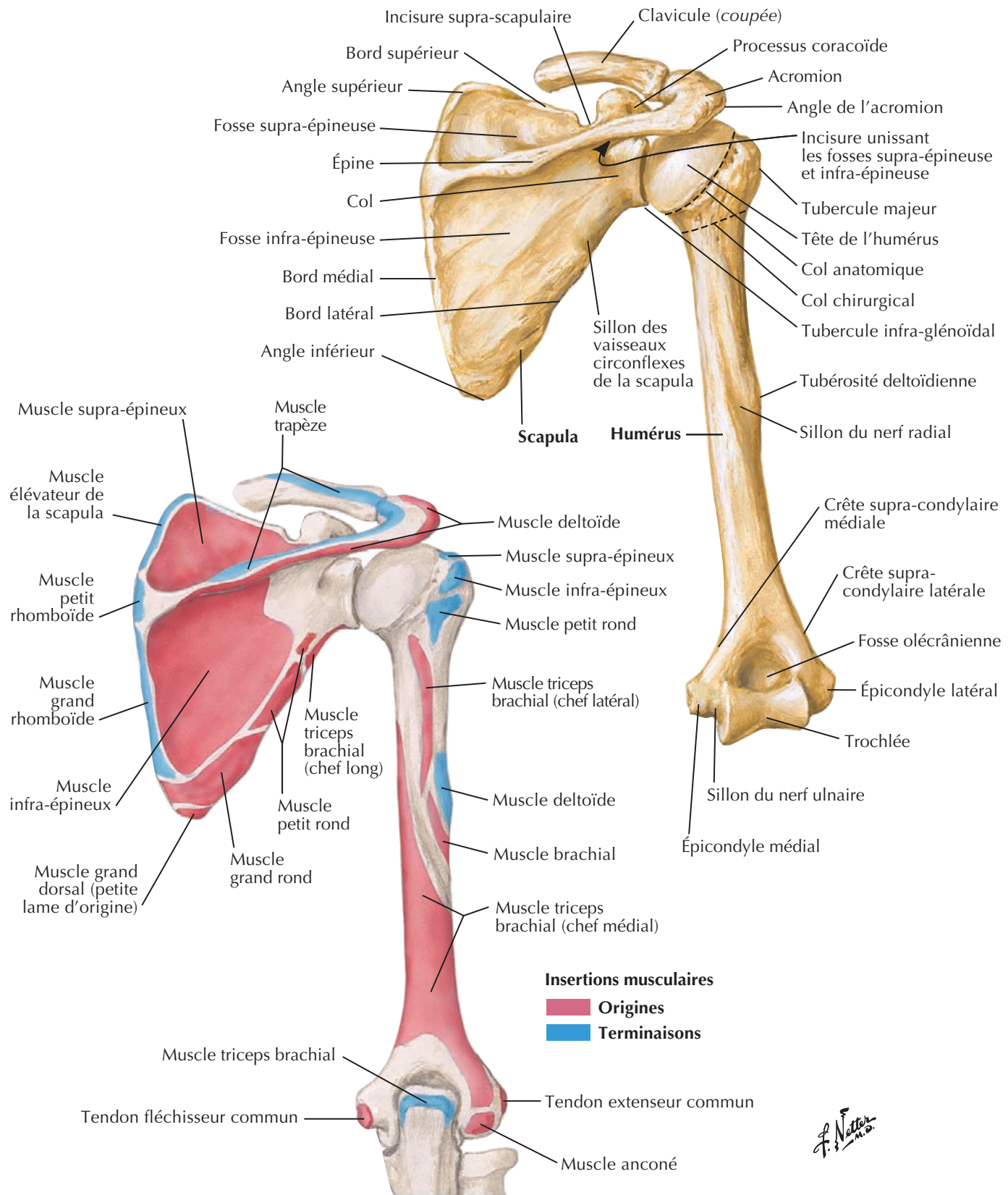
Voir aussi **Planche 179**

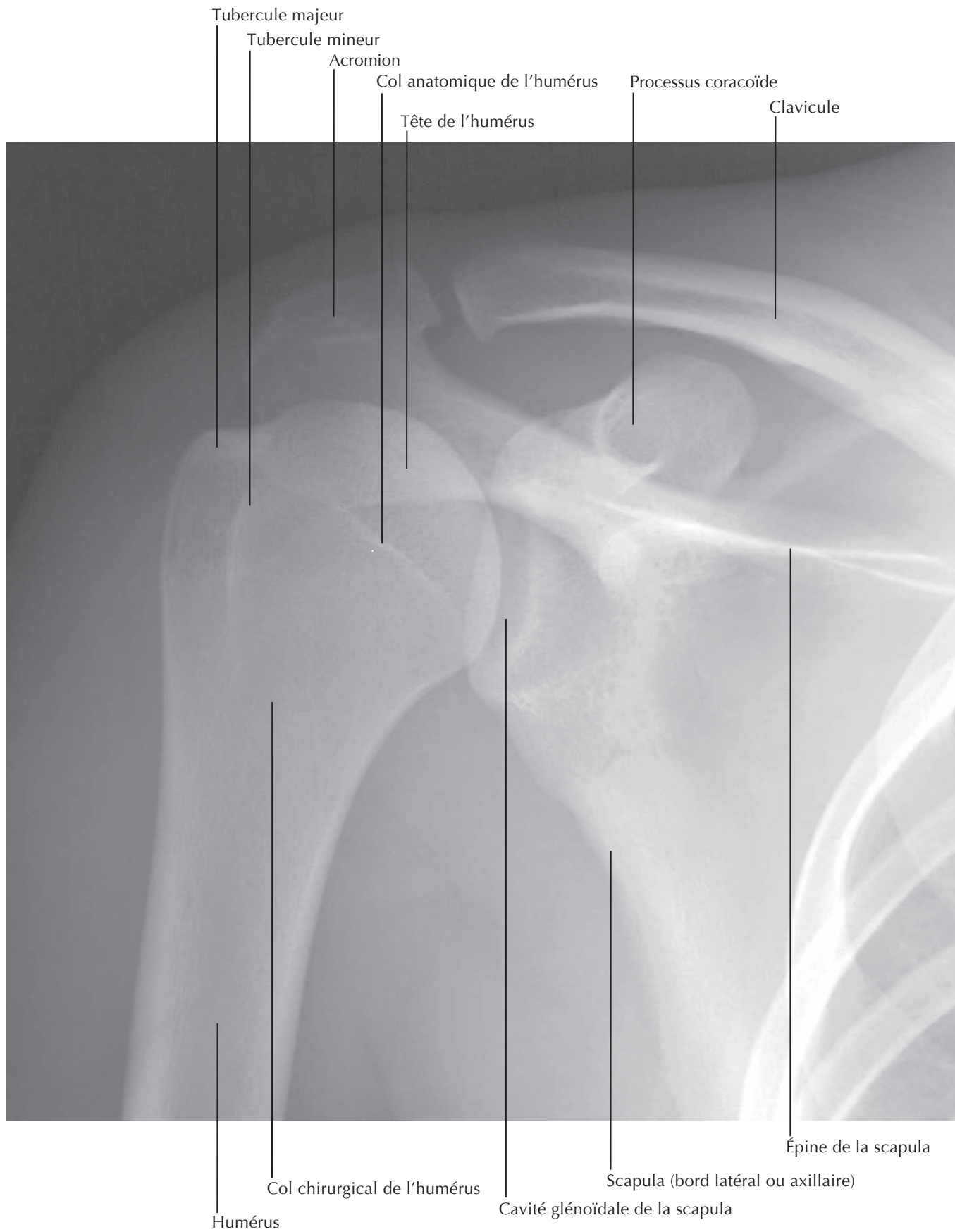

Humérus et scapula : vues postérieures



Voir aussi **Planche 179**

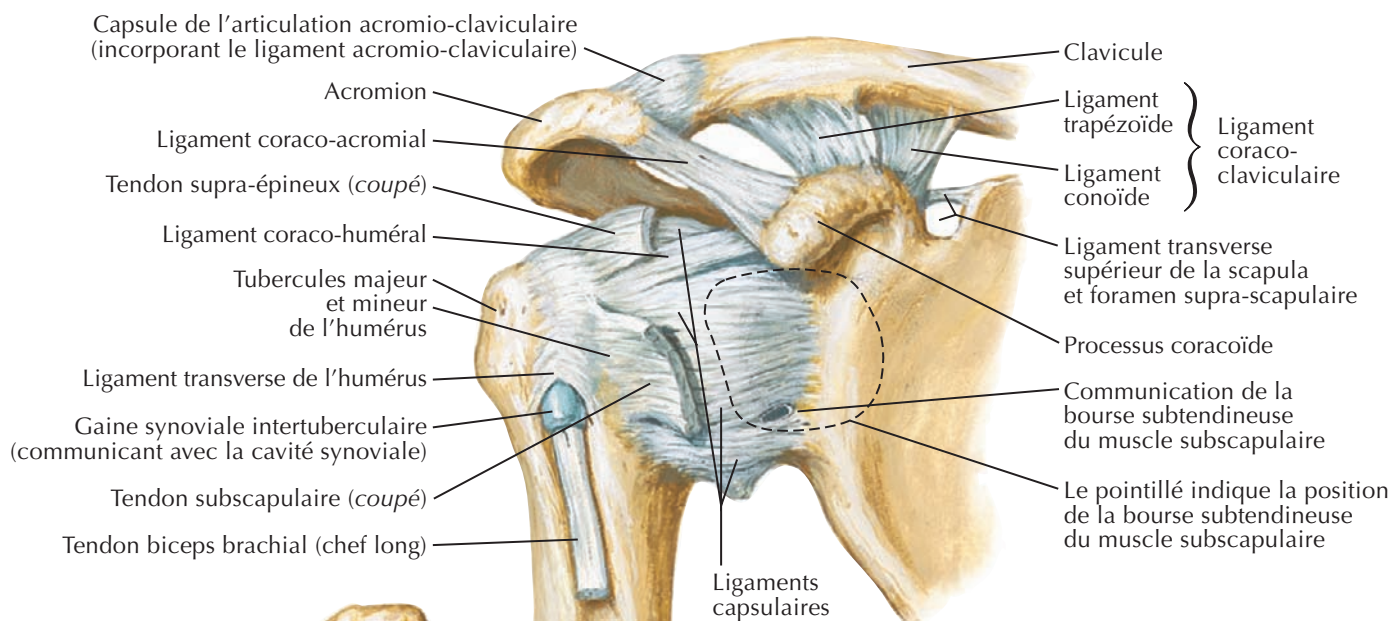


Voir aussi **Planche 407**

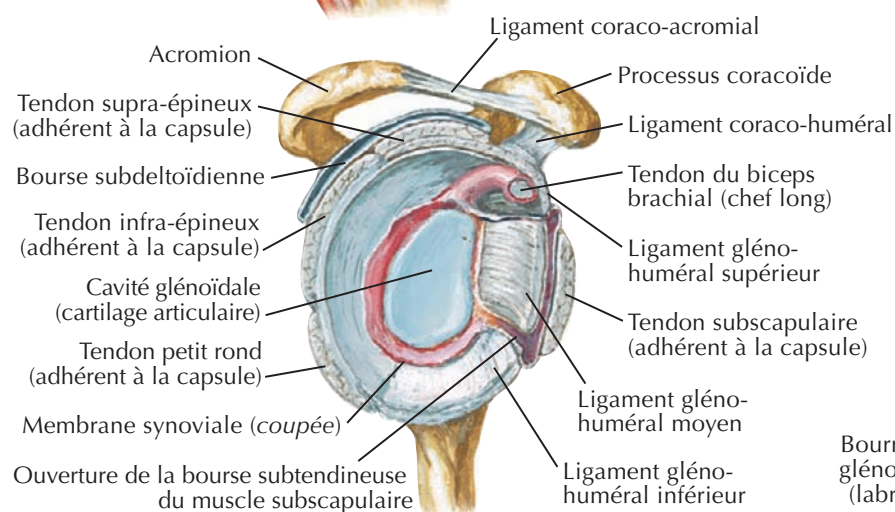
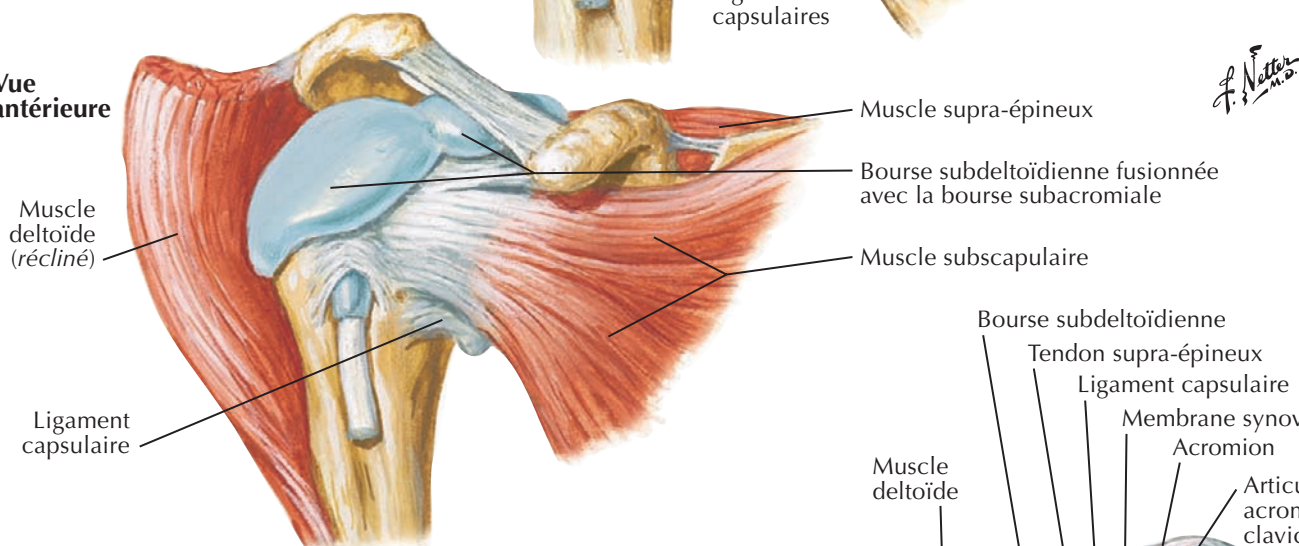
Articulation de l'épaule (gléno-humérale)



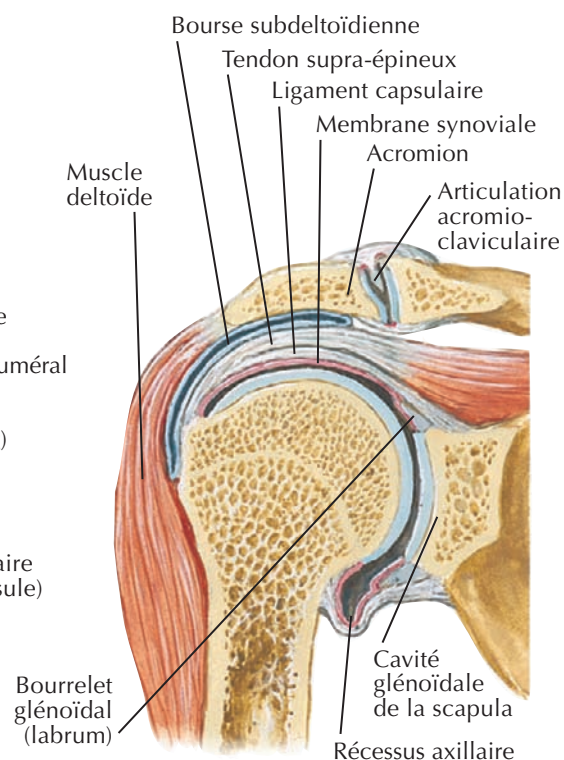
Vue antérieure



Vue antérieure

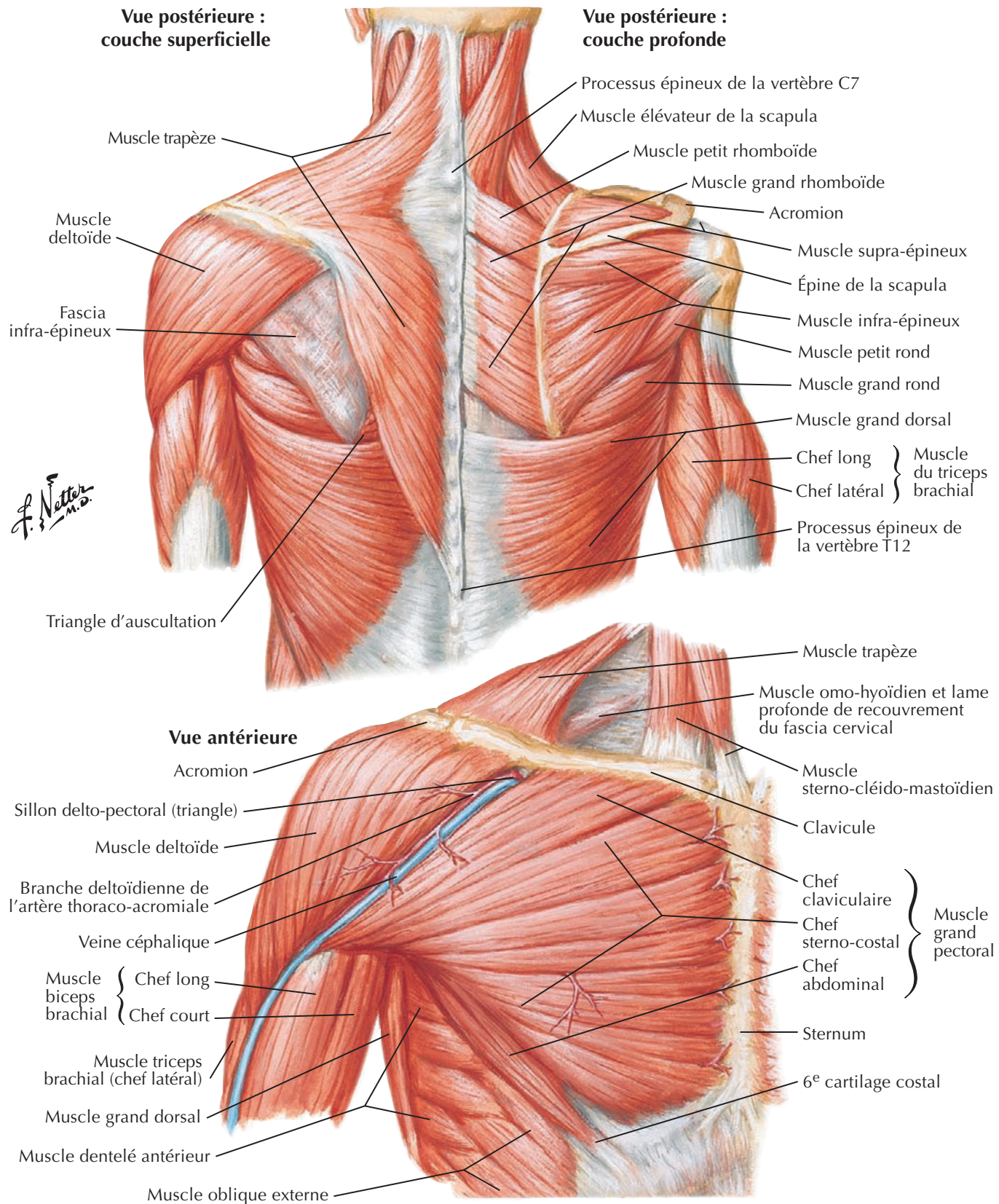


Articulation ouverte : vue latérale

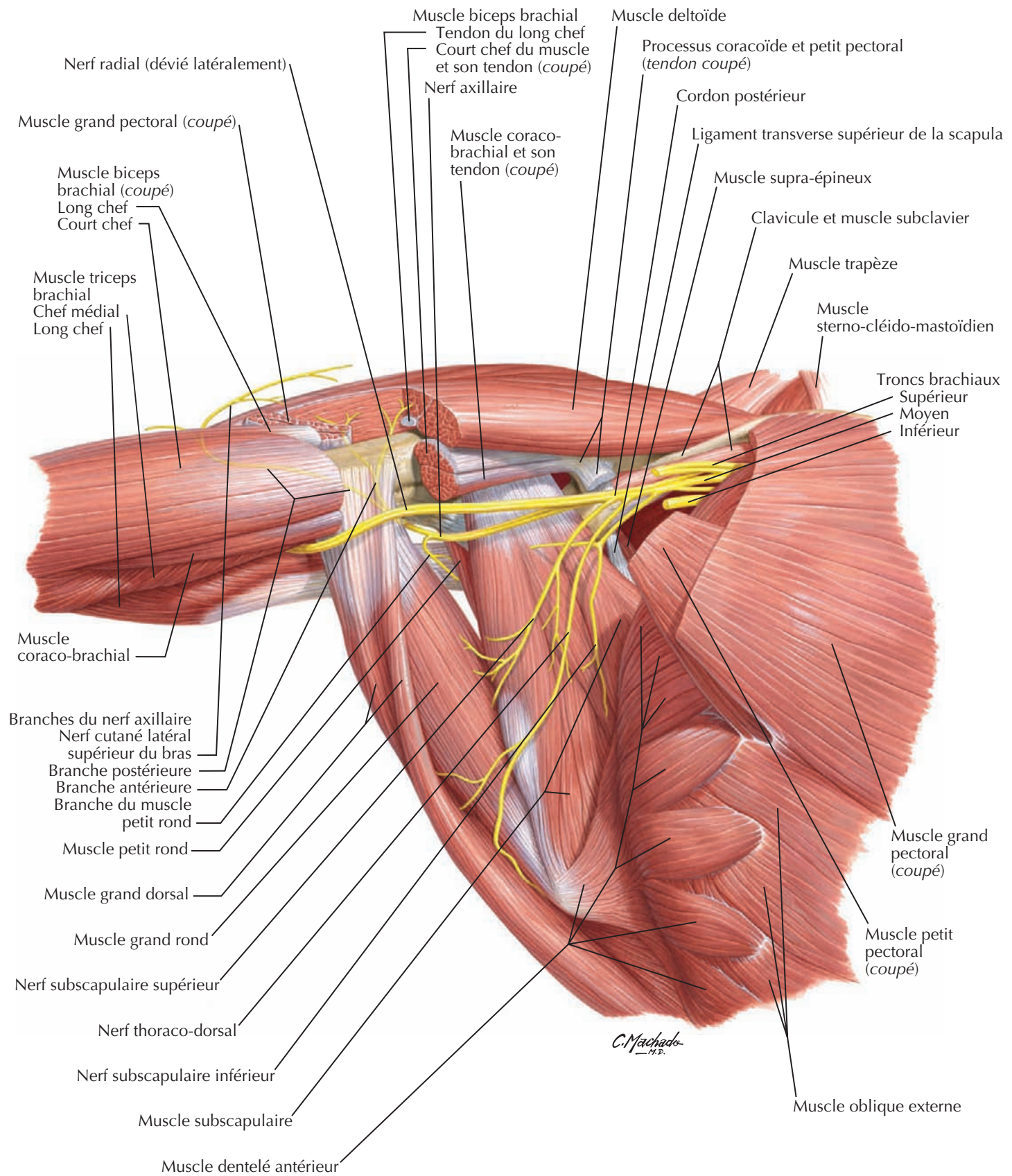
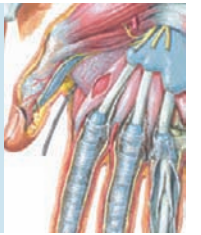

Coupe coronale à travers l'articulation

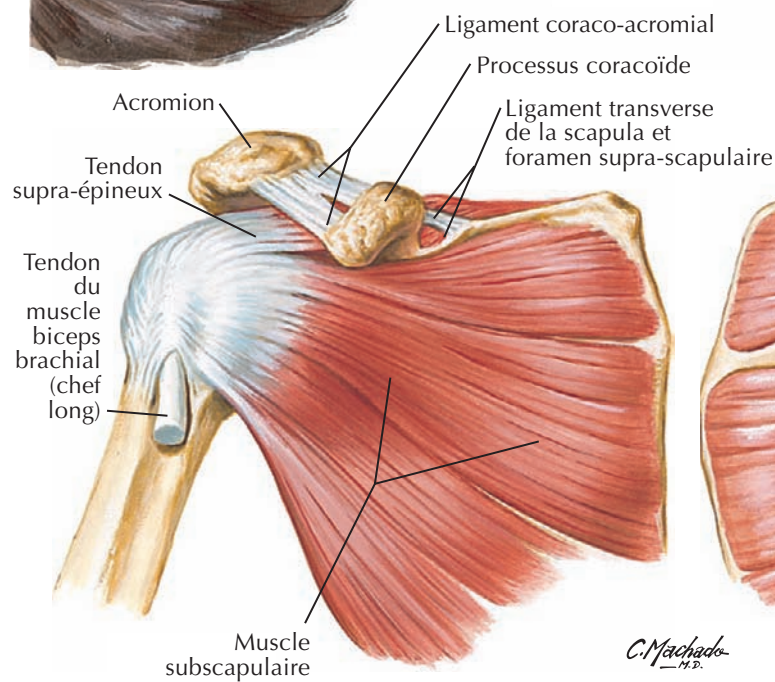
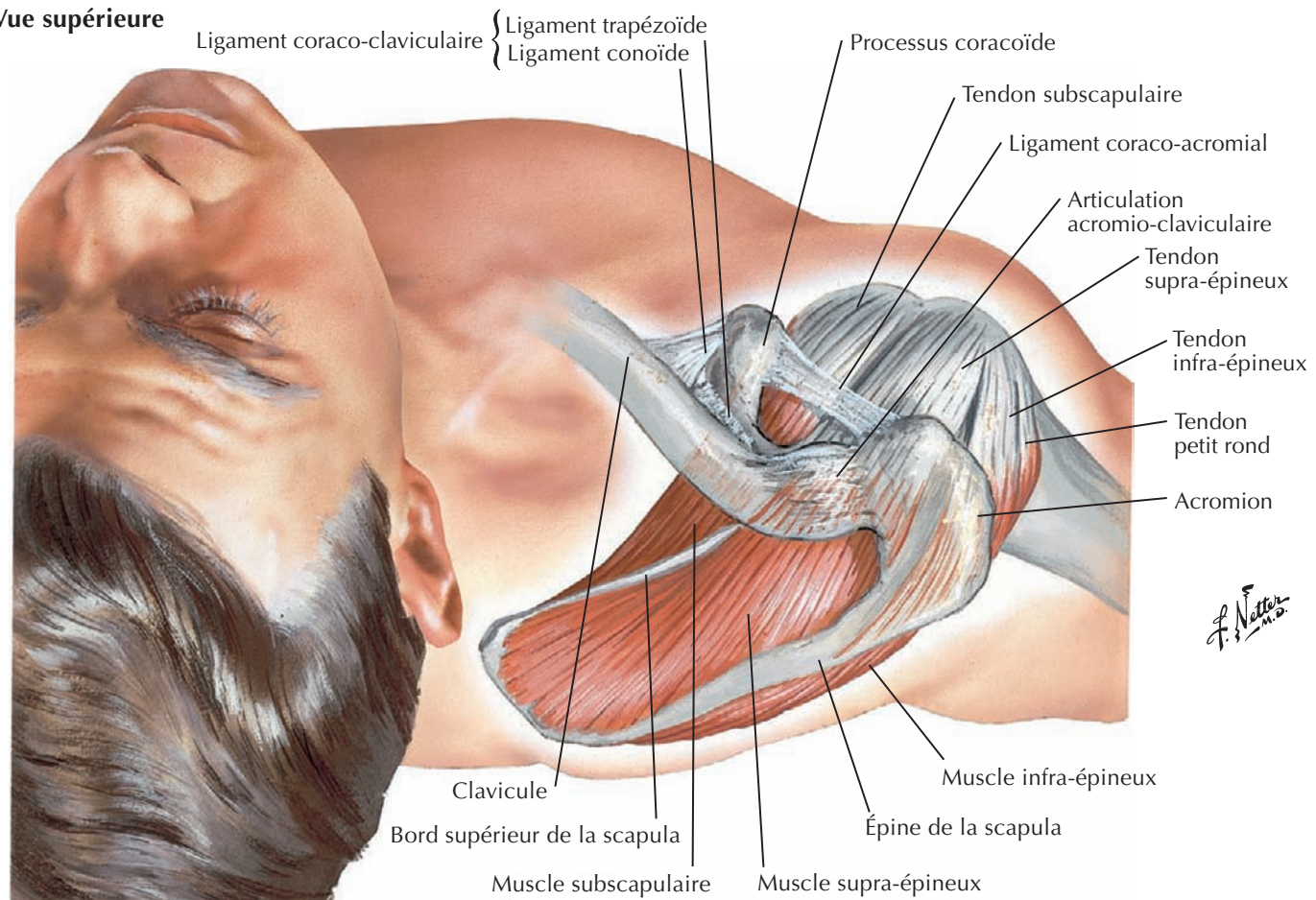
Voir aussi Planches 26, 168, 182, 183



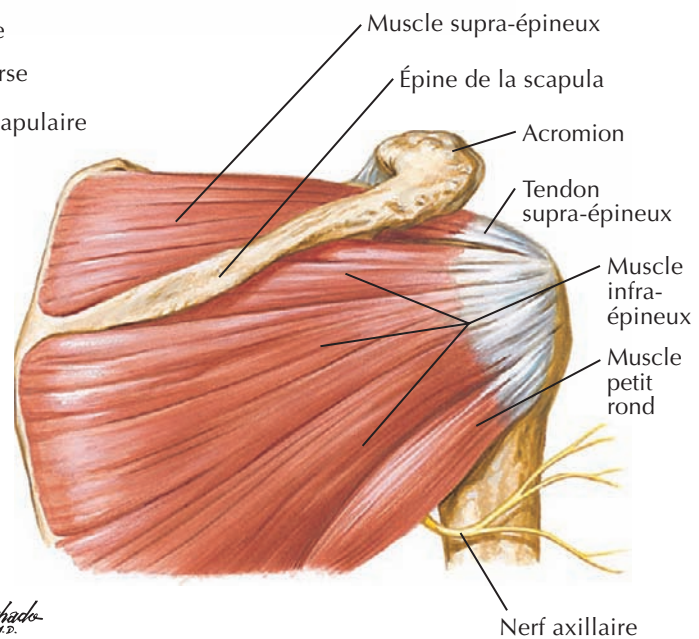
Aisselles : paroi postérieure et nerfs



Vue supérieure

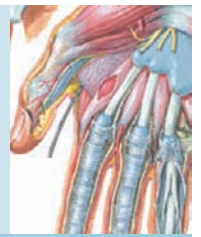

Vue antérieure

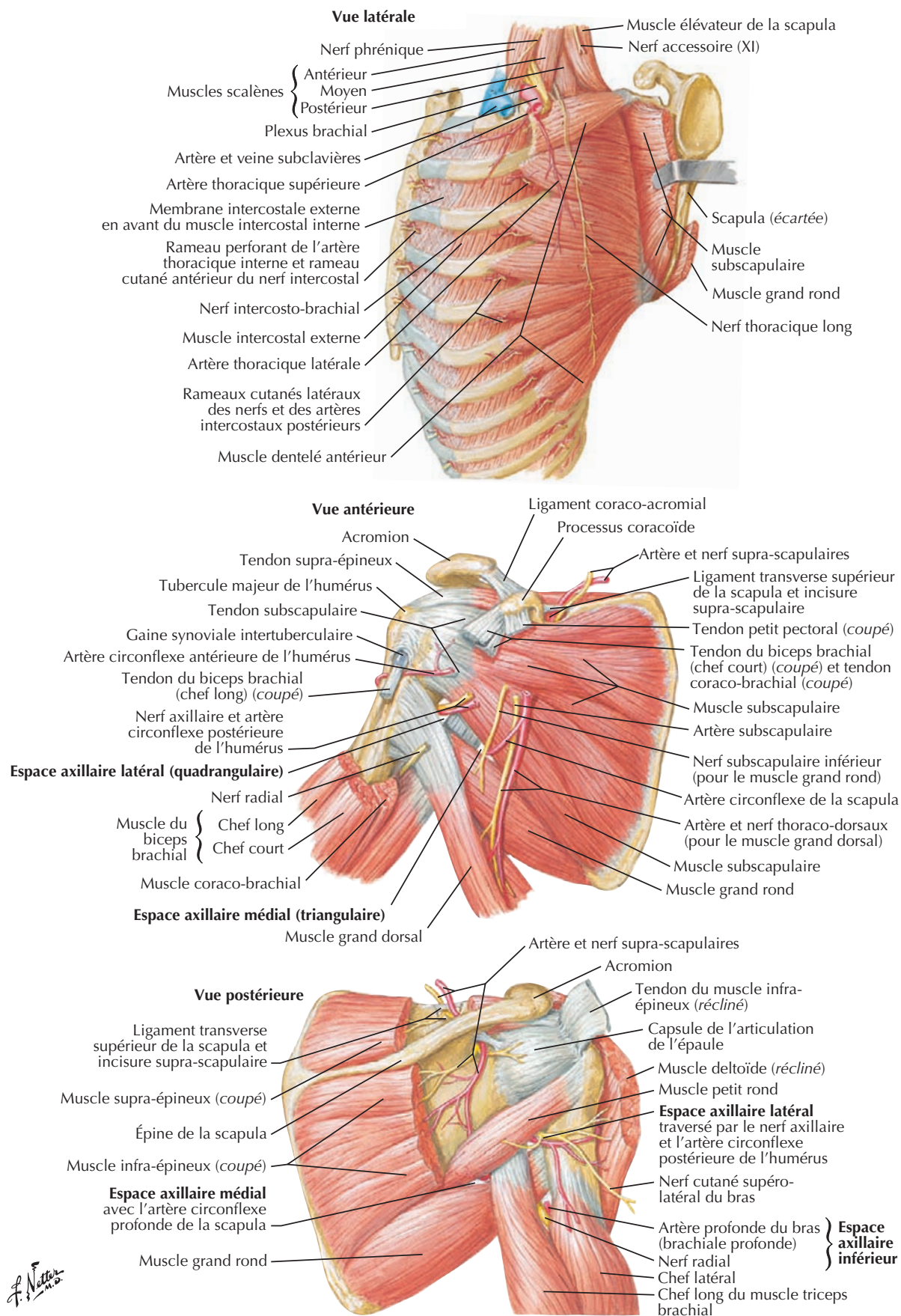


Vue postérieure

Dissection scapulo-thoracique et scapulo-humérale

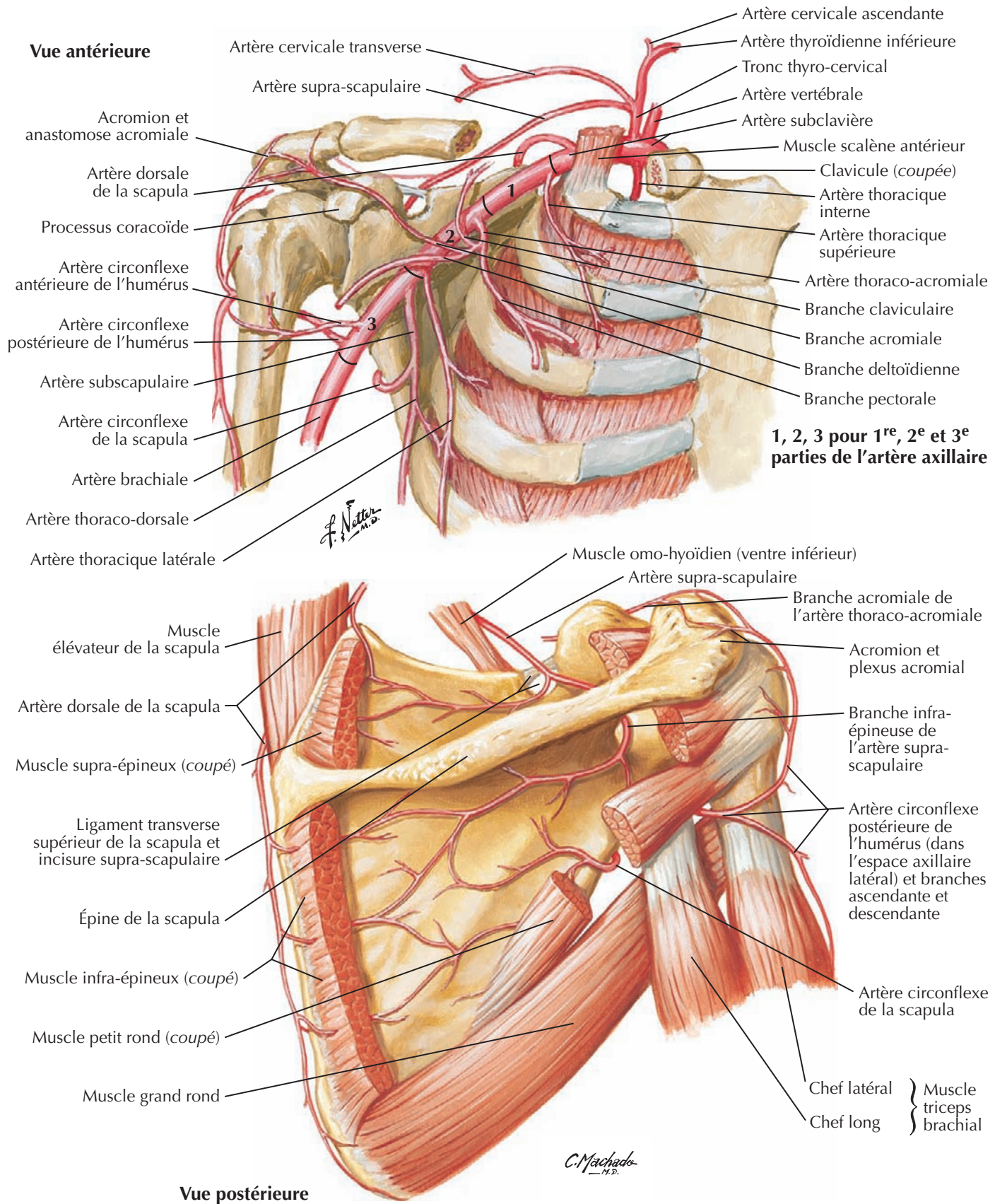


Voir aussi **Planche 465**



F. Netter M.D.

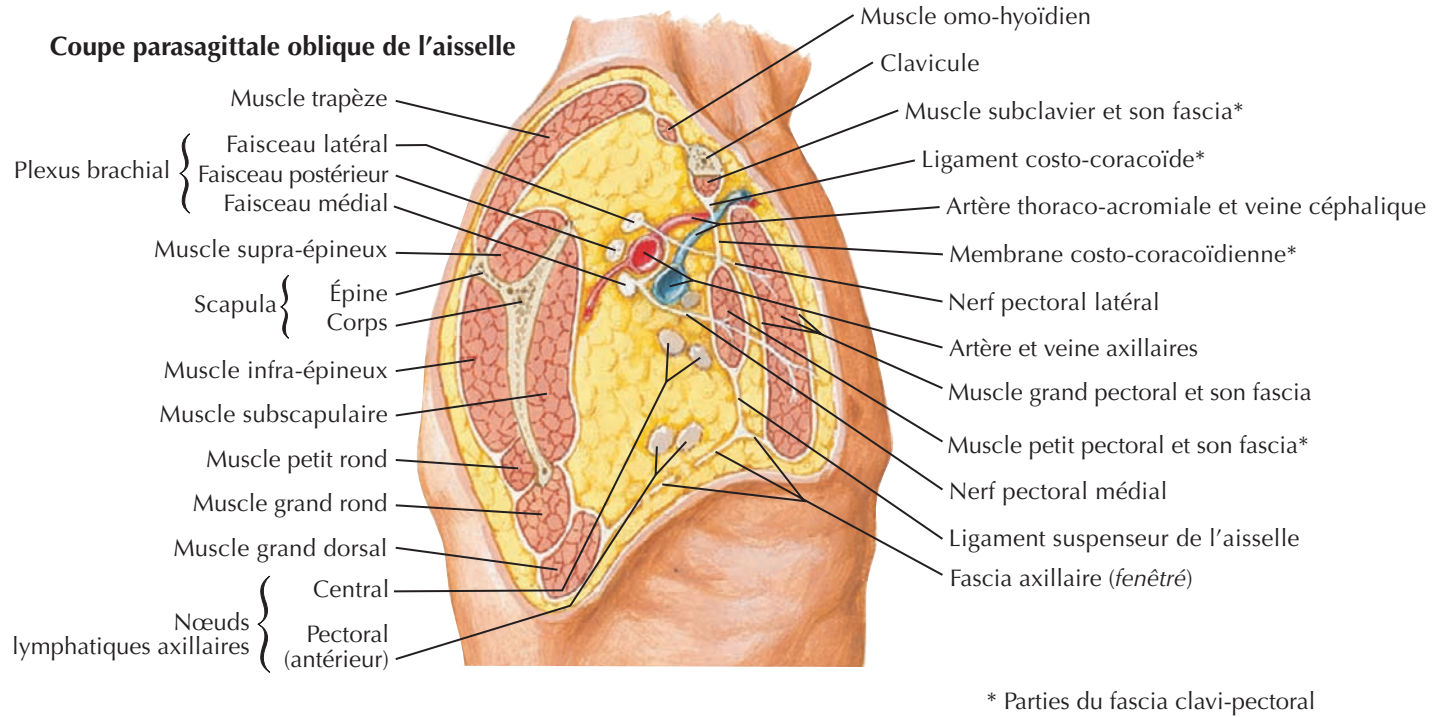
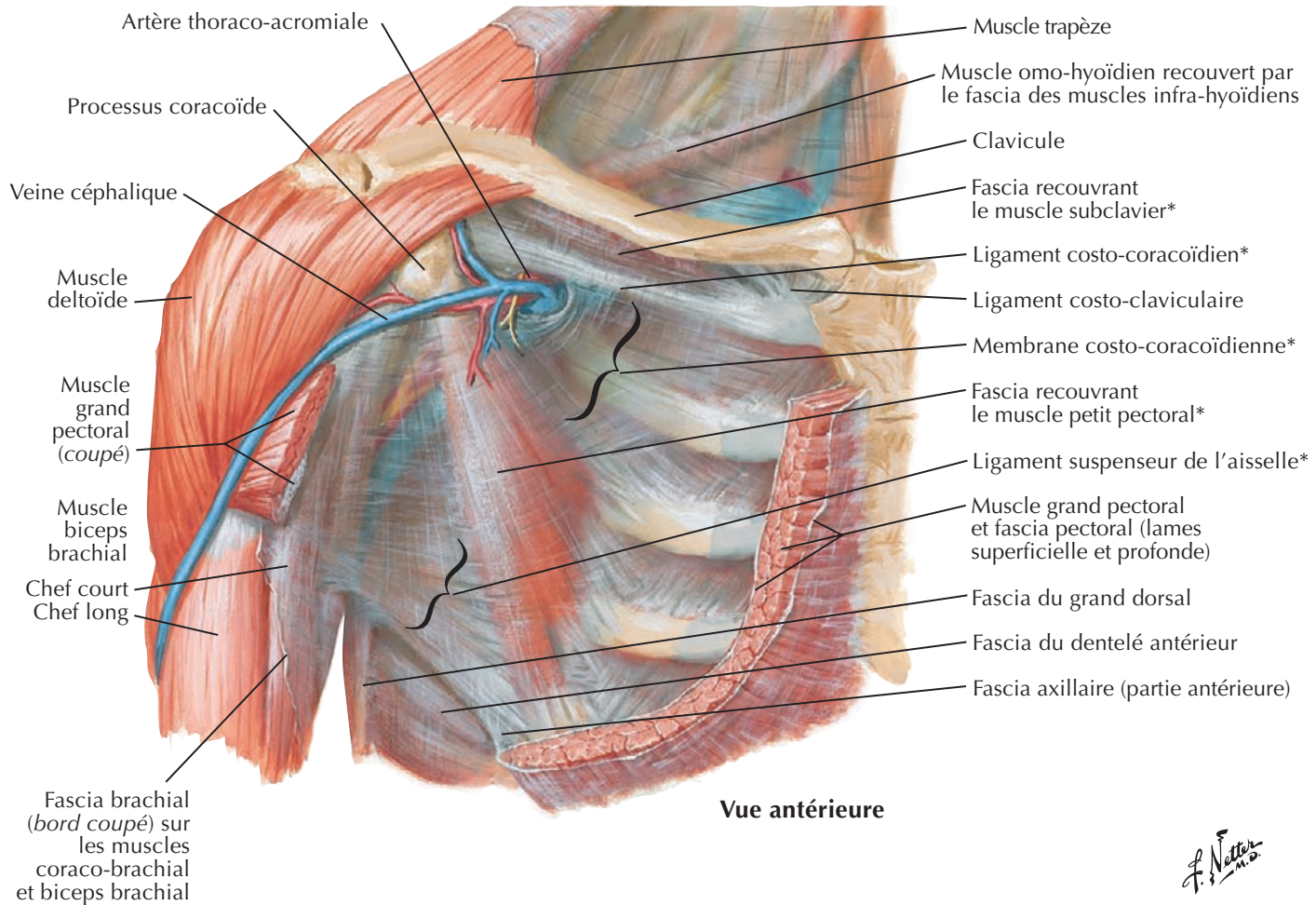
Voir aussi **Planches 32, 422**

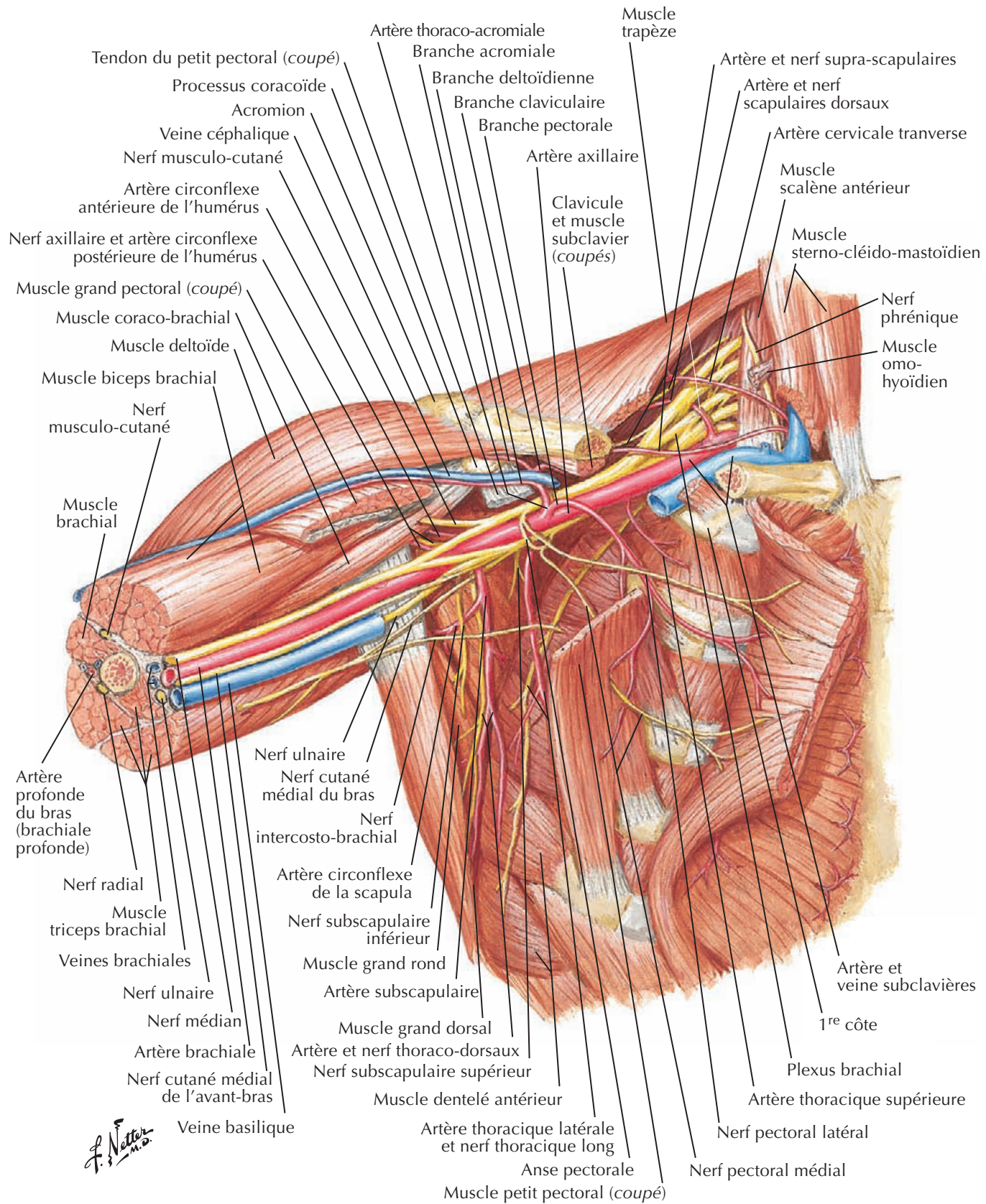


Fascias pectoral, clavi-pectoral et axillaire



Voir aussi **Planche 182**

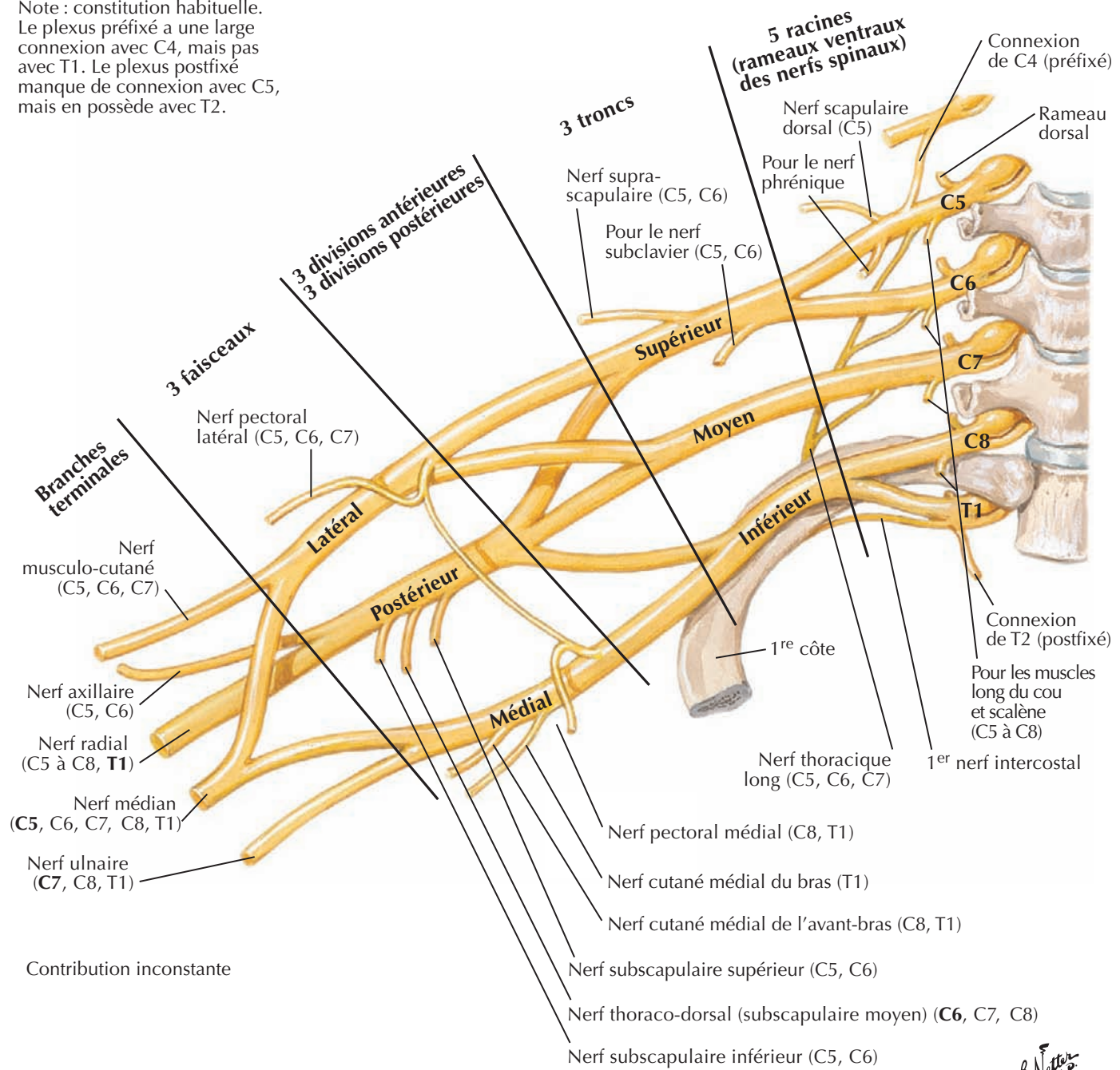




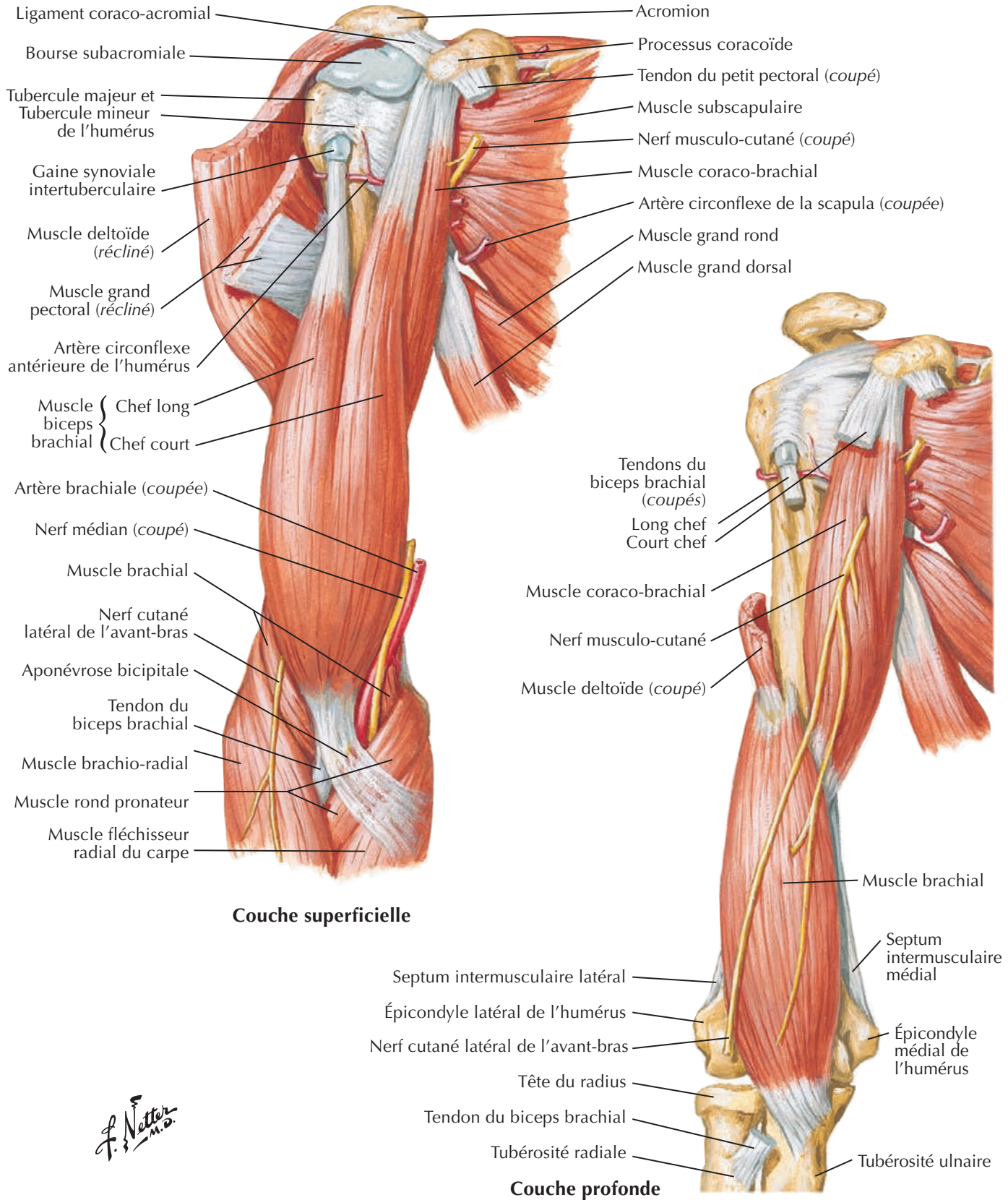
Plexus brachial : schéma



Note : constitution habituelle.
 Le plexus préfixé a une large connexion avec C4, mais pas avec T1. Le plexus postfixé manque de connexion avec C5, mais en possède avec T2.



Voir aussi **Planche 462**

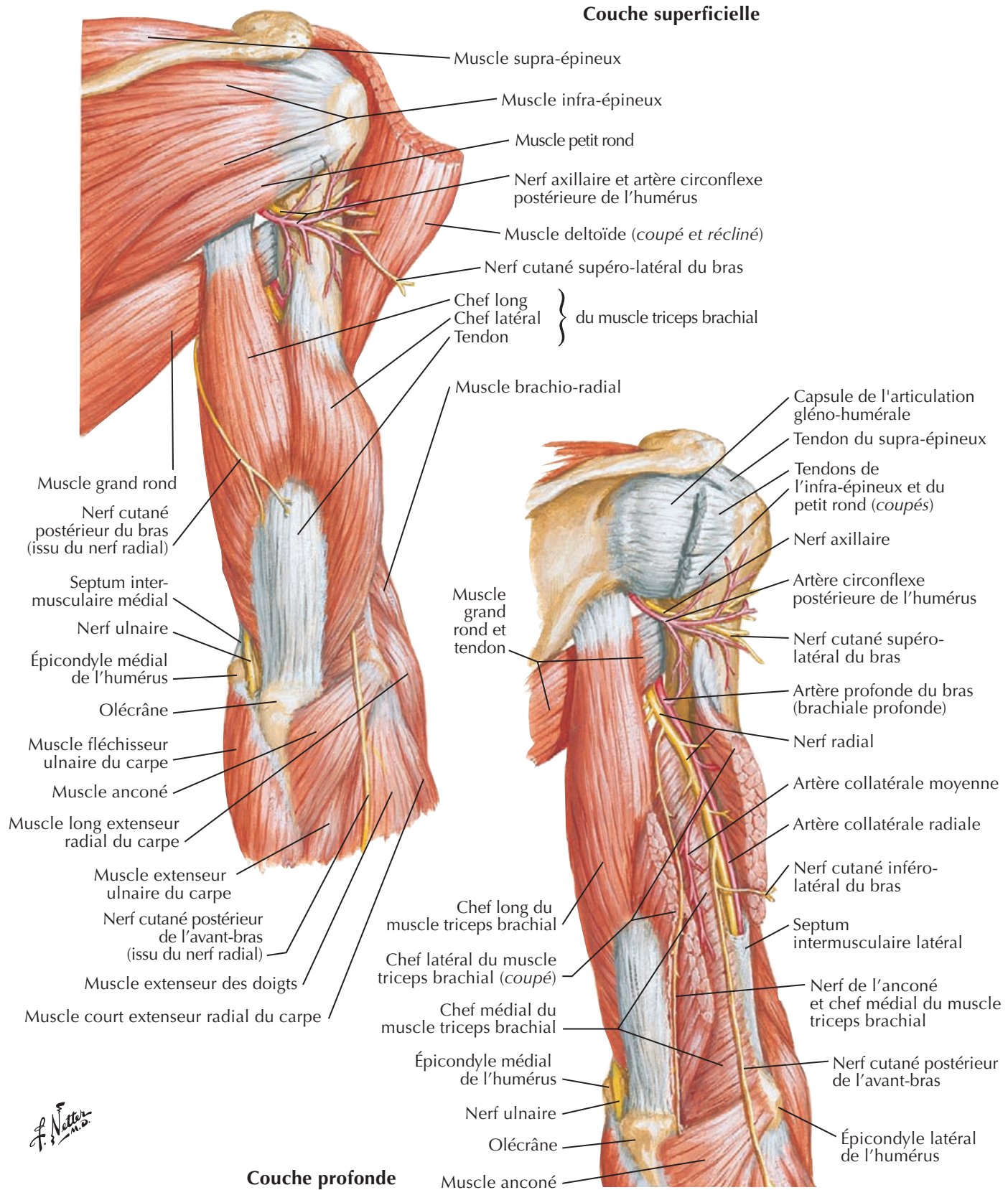


F. Netter M.D.

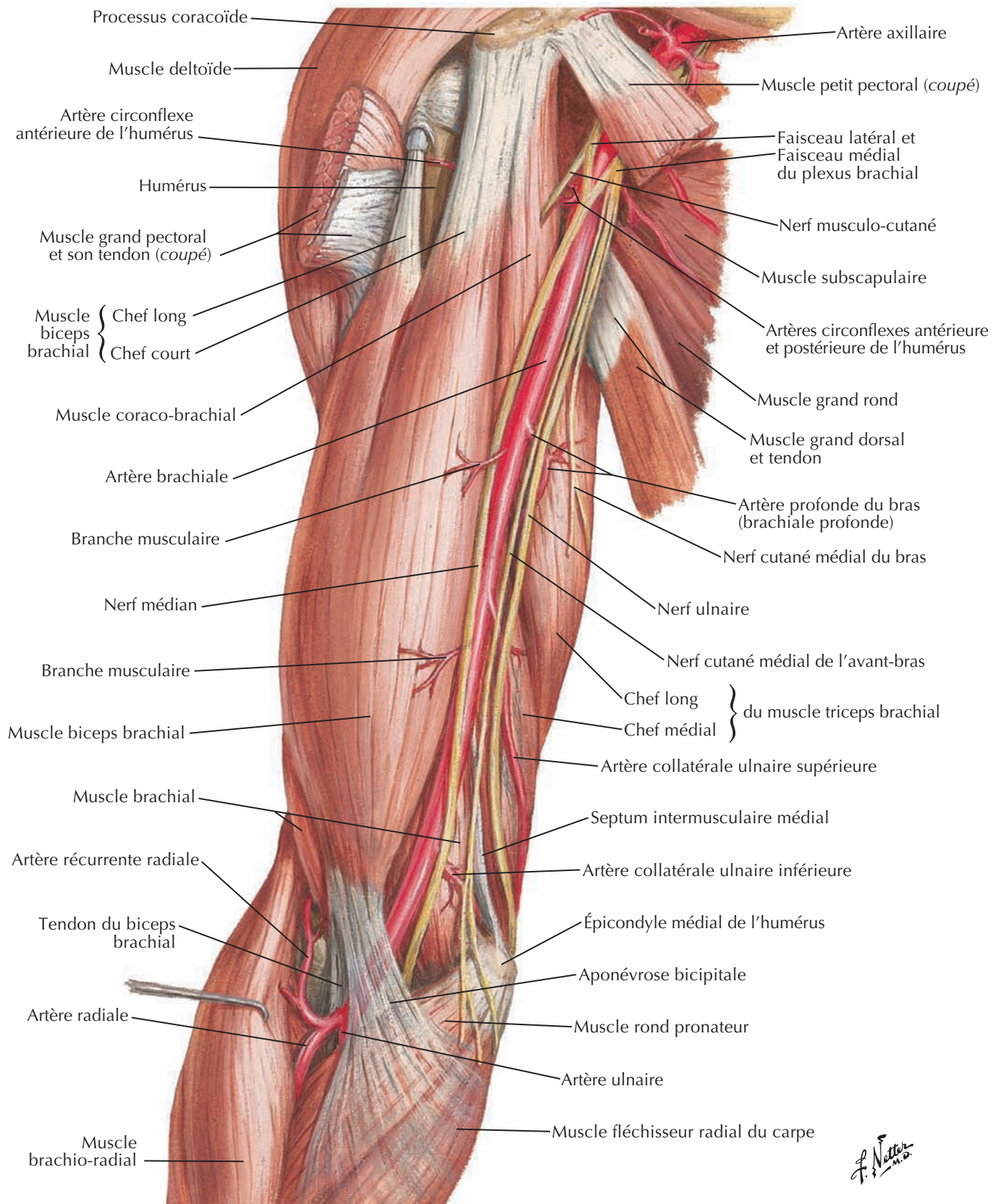
Muscles du bras : vues postérieures



Voir aussi **Planche 465**



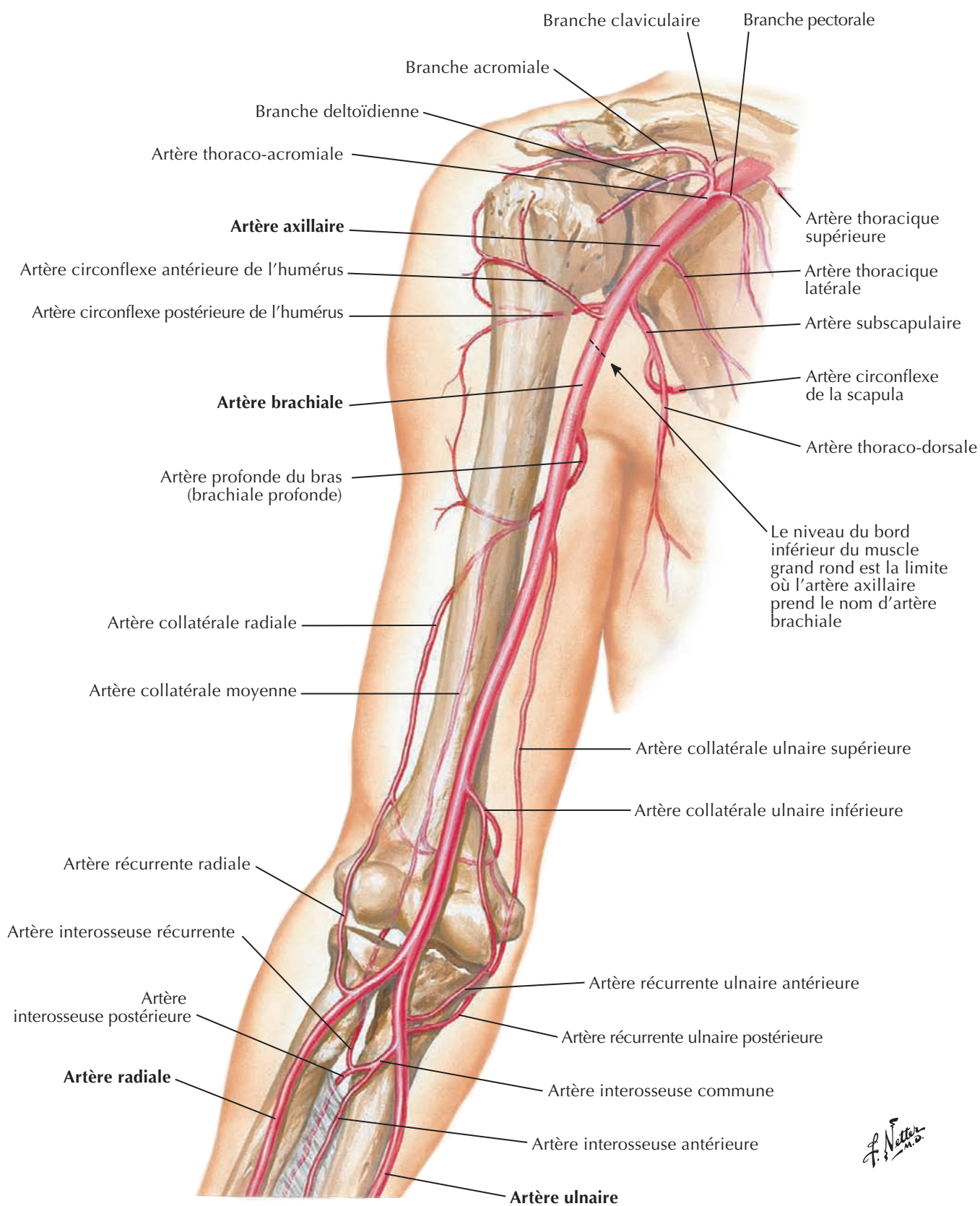
F. Netter M.D.



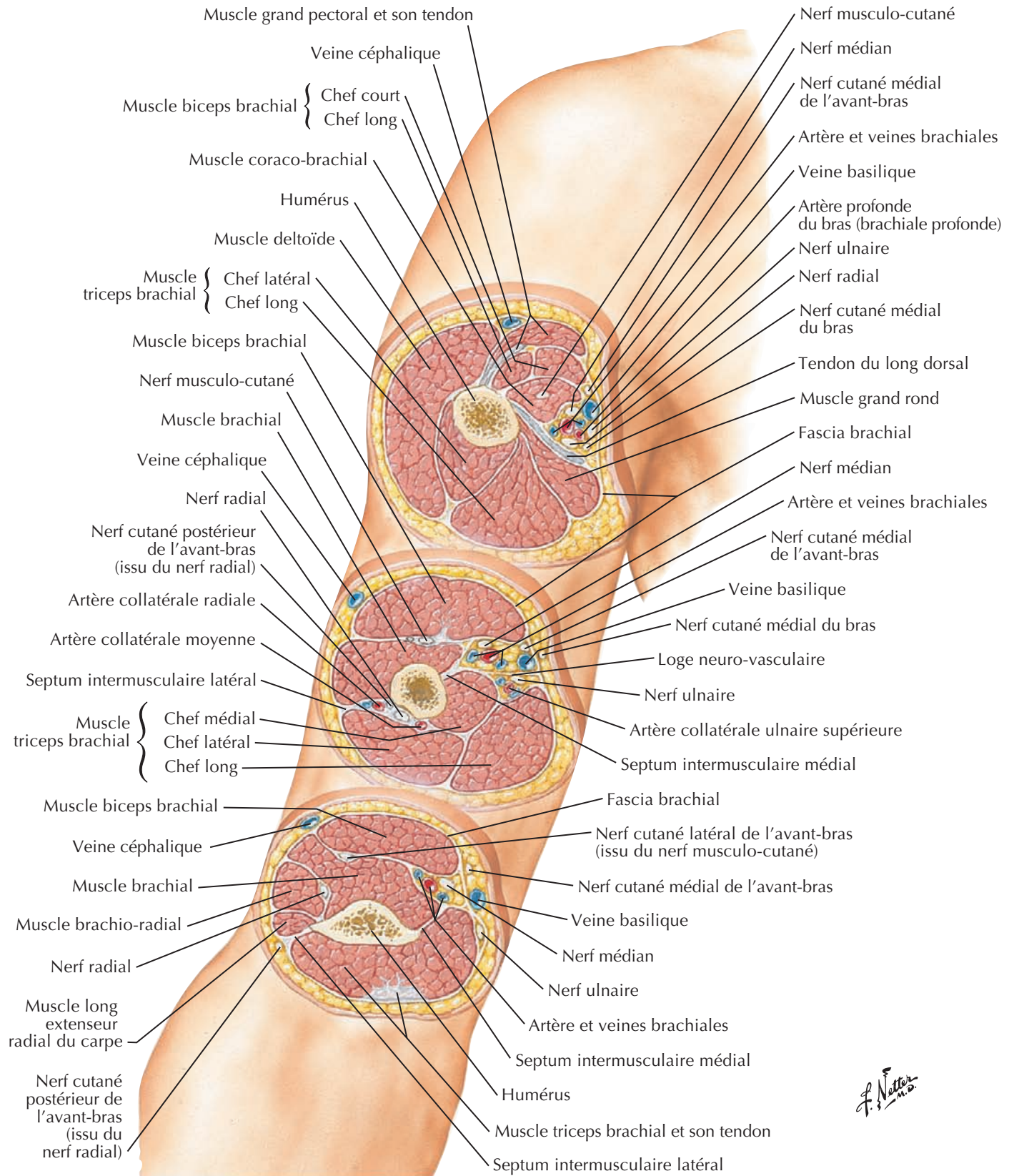
Artère brachiale et anastomoses péri-cubitales



Voir aussi **Planche 415**

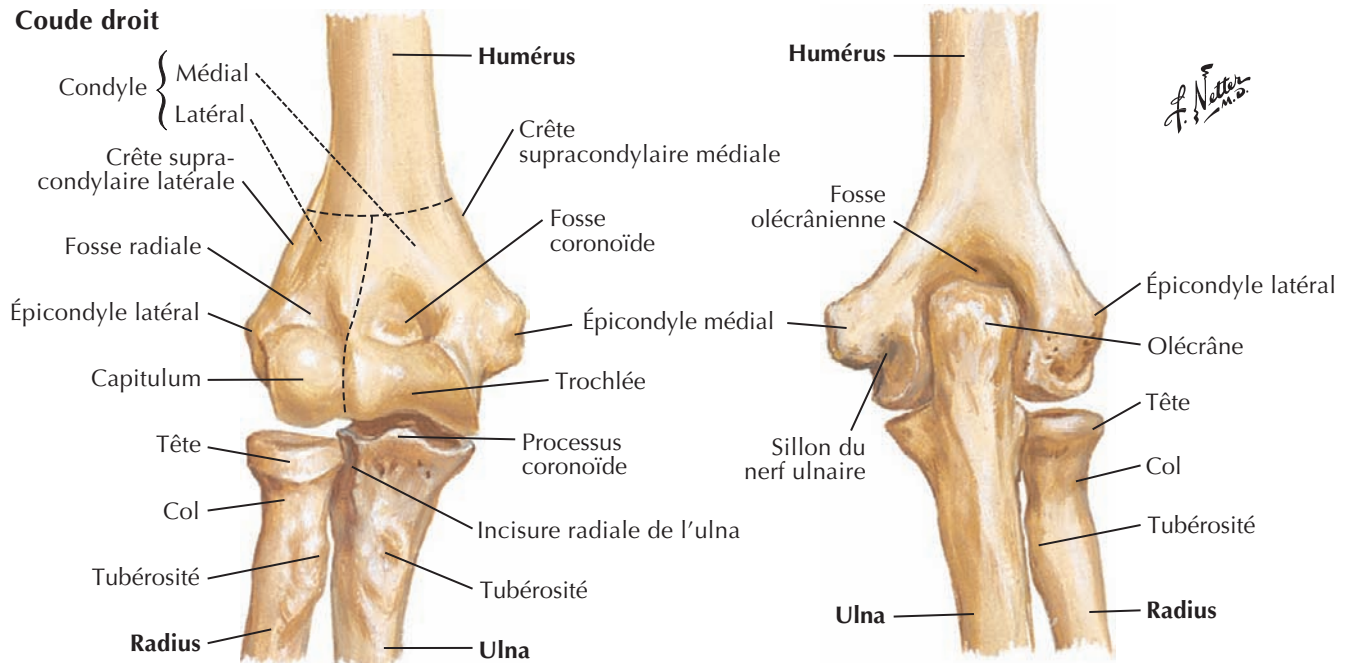


F. Netter M.D.



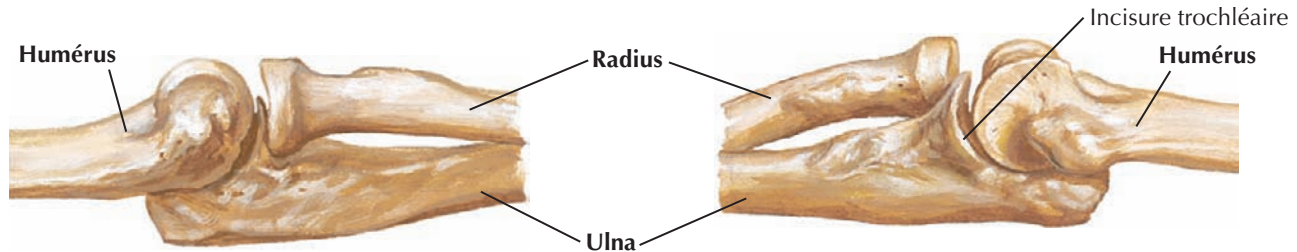


Coude droit



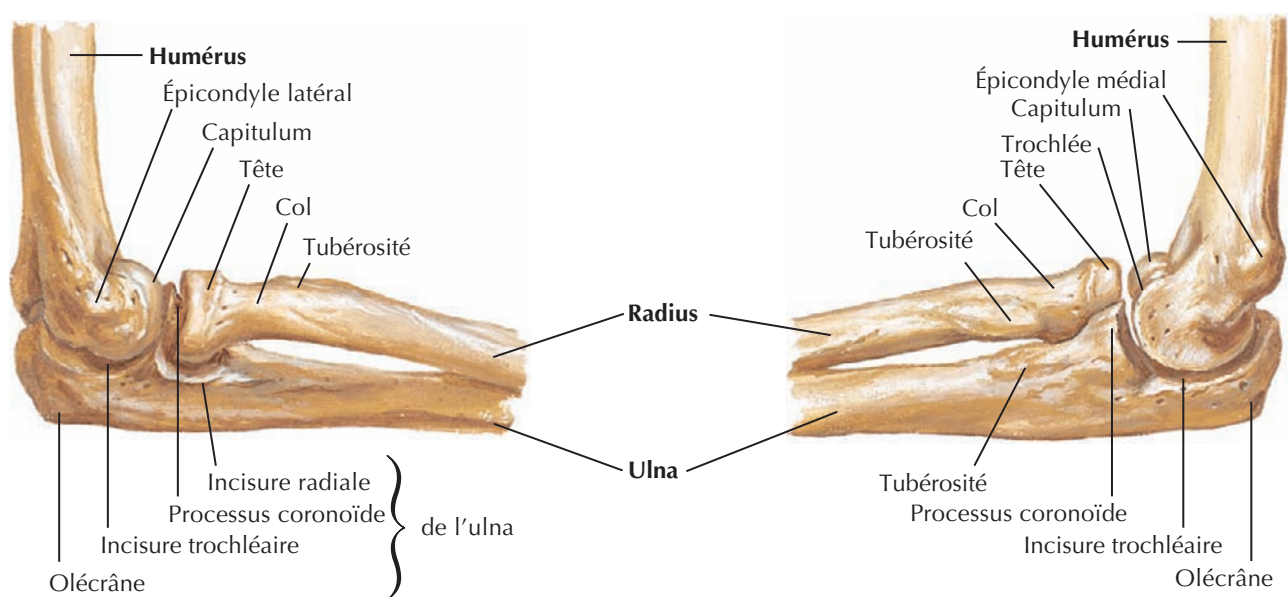
En extension : vue antérieure

En extension : vue postérieure



En extension : vue latérale

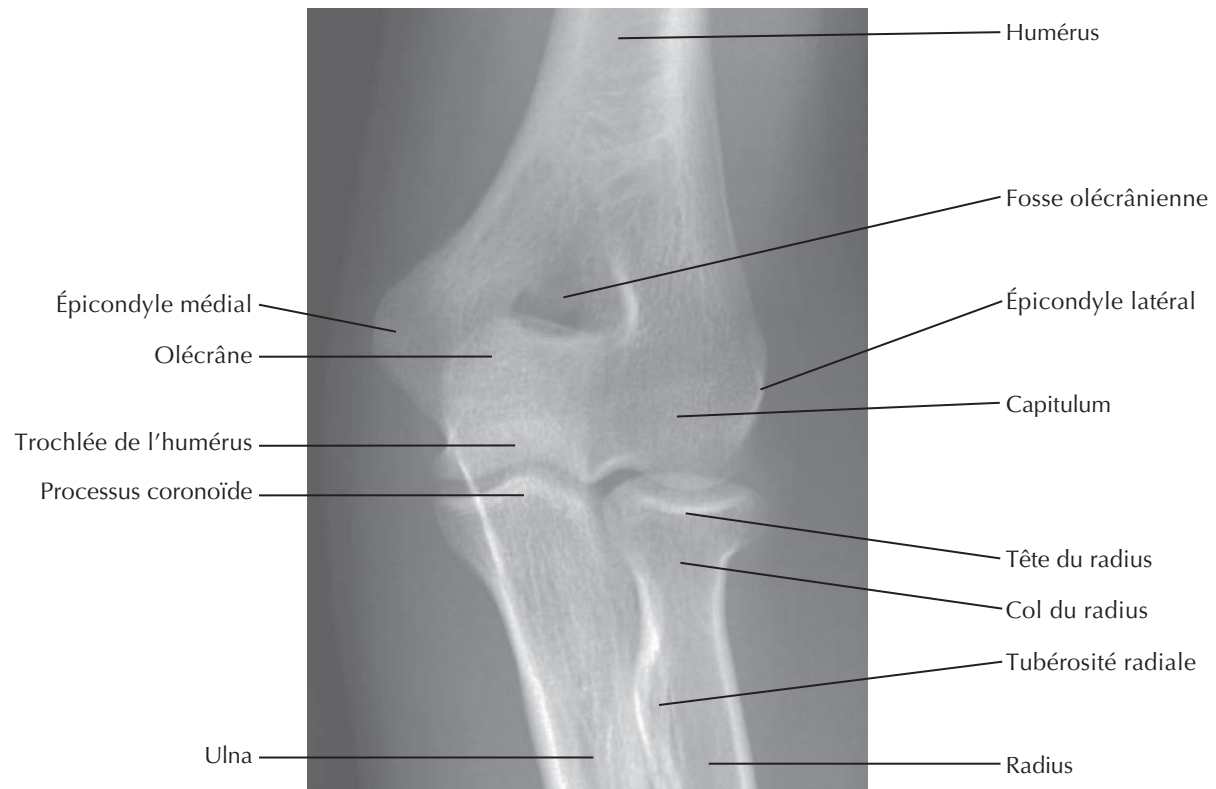
En extension : vue médiale



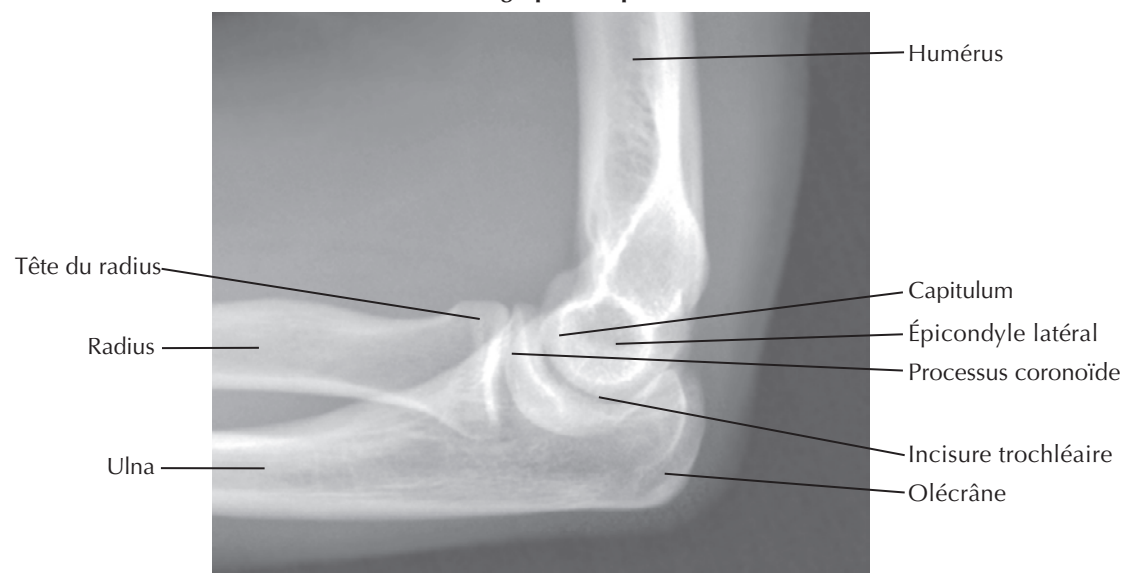
En flexion de 90° : vue latérale

En flexion de 90° : vue médiale

Radiographie de face



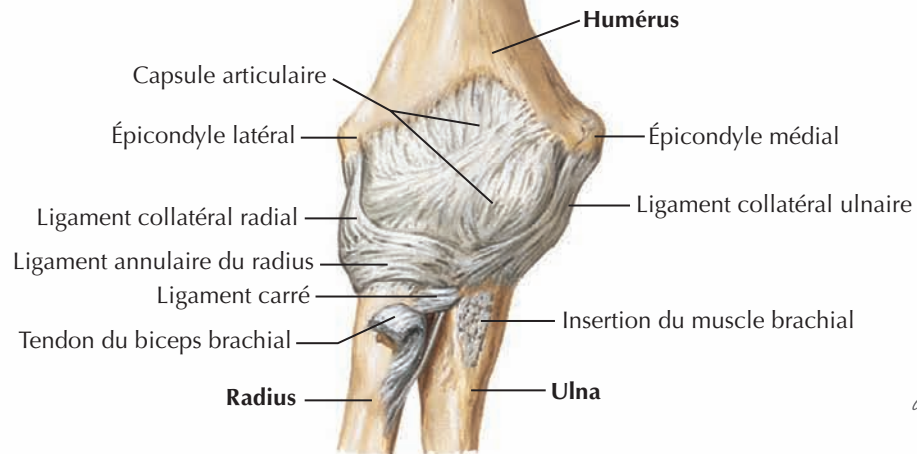
Radiographie de profil



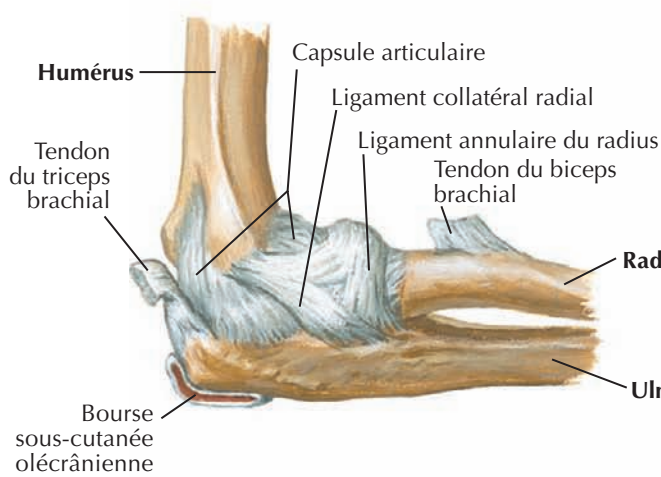
Ligaments du coude



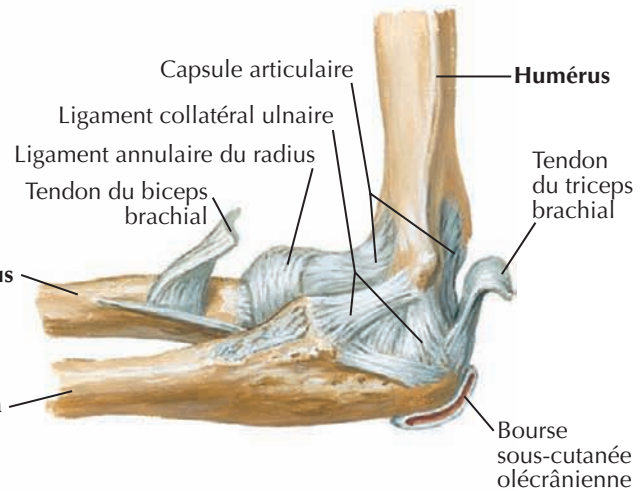
Coude droit : vue antérieure



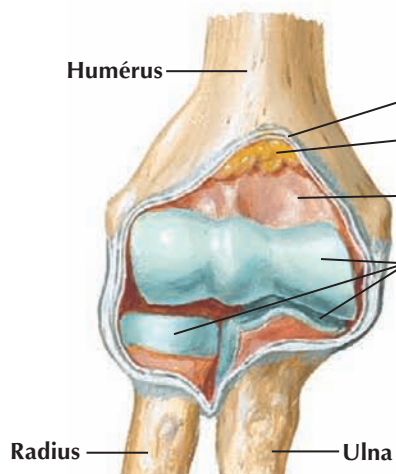
En flexion de 90° : vue latérale



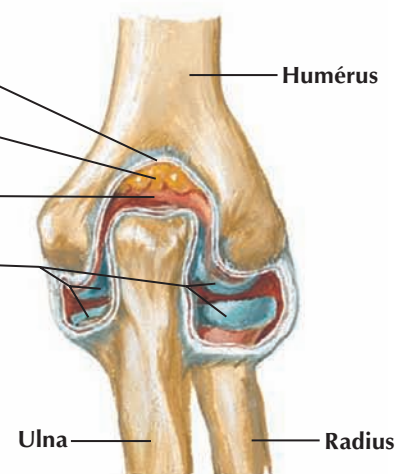
En flexion de 90° : vue médiale

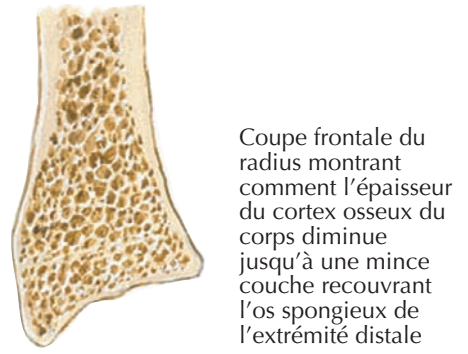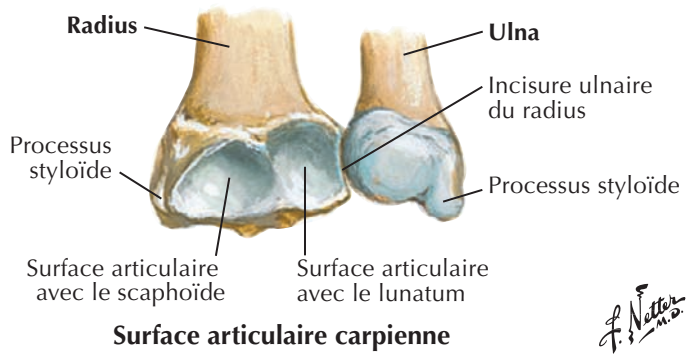
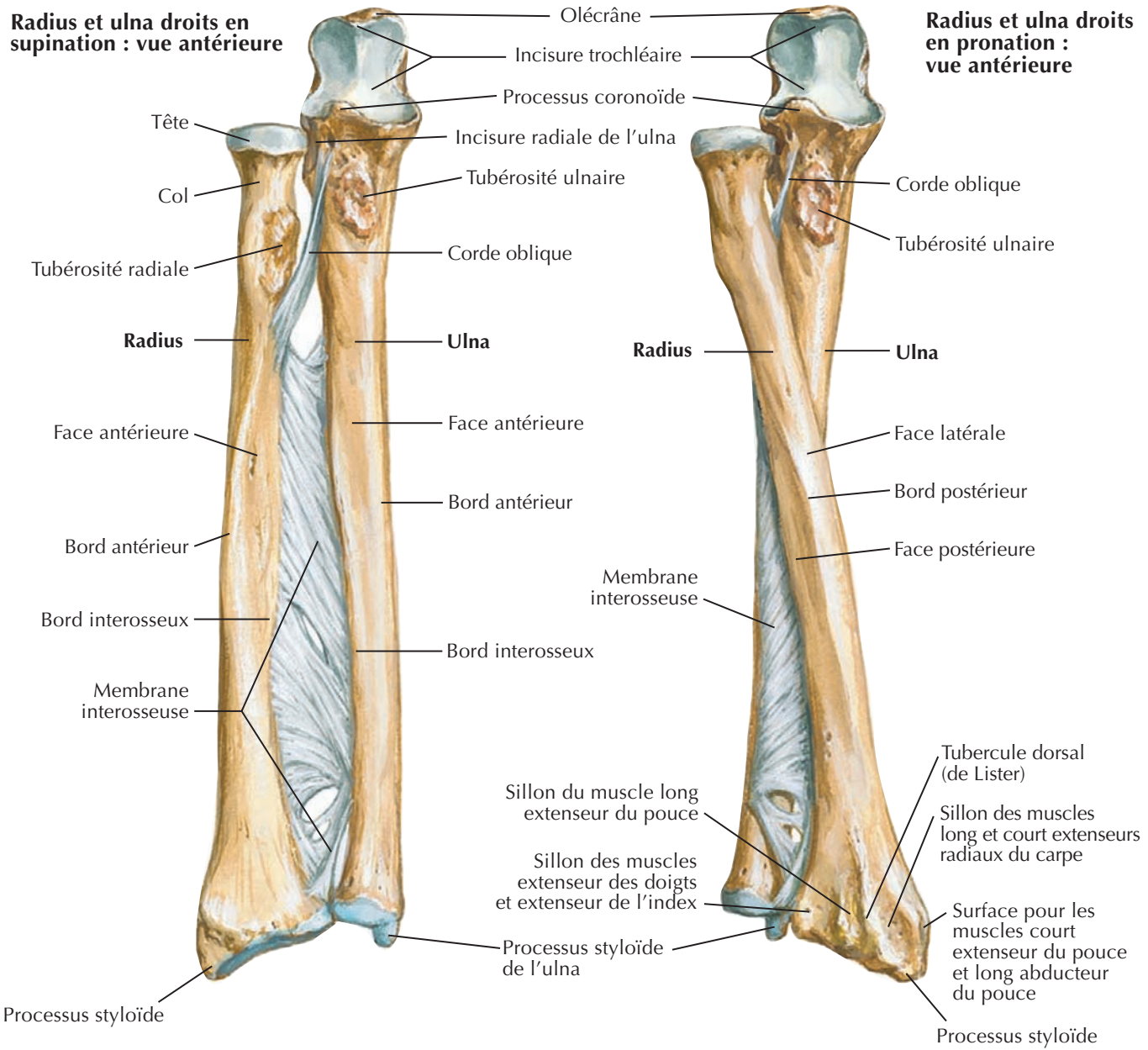


**Articulation ouverte :
vue antérieure**



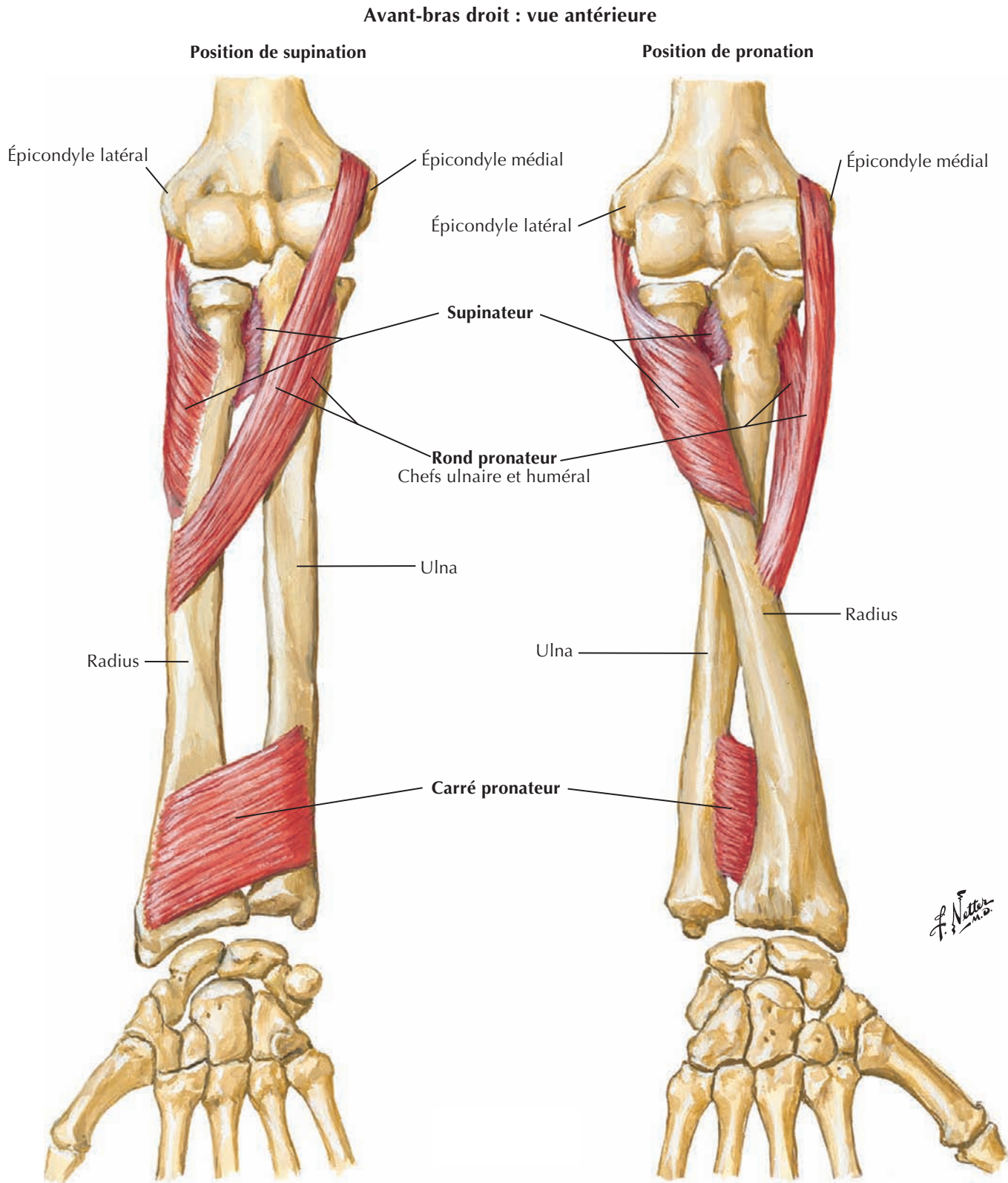
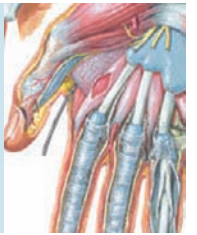**Articulation ouverte :
vue postérieure**

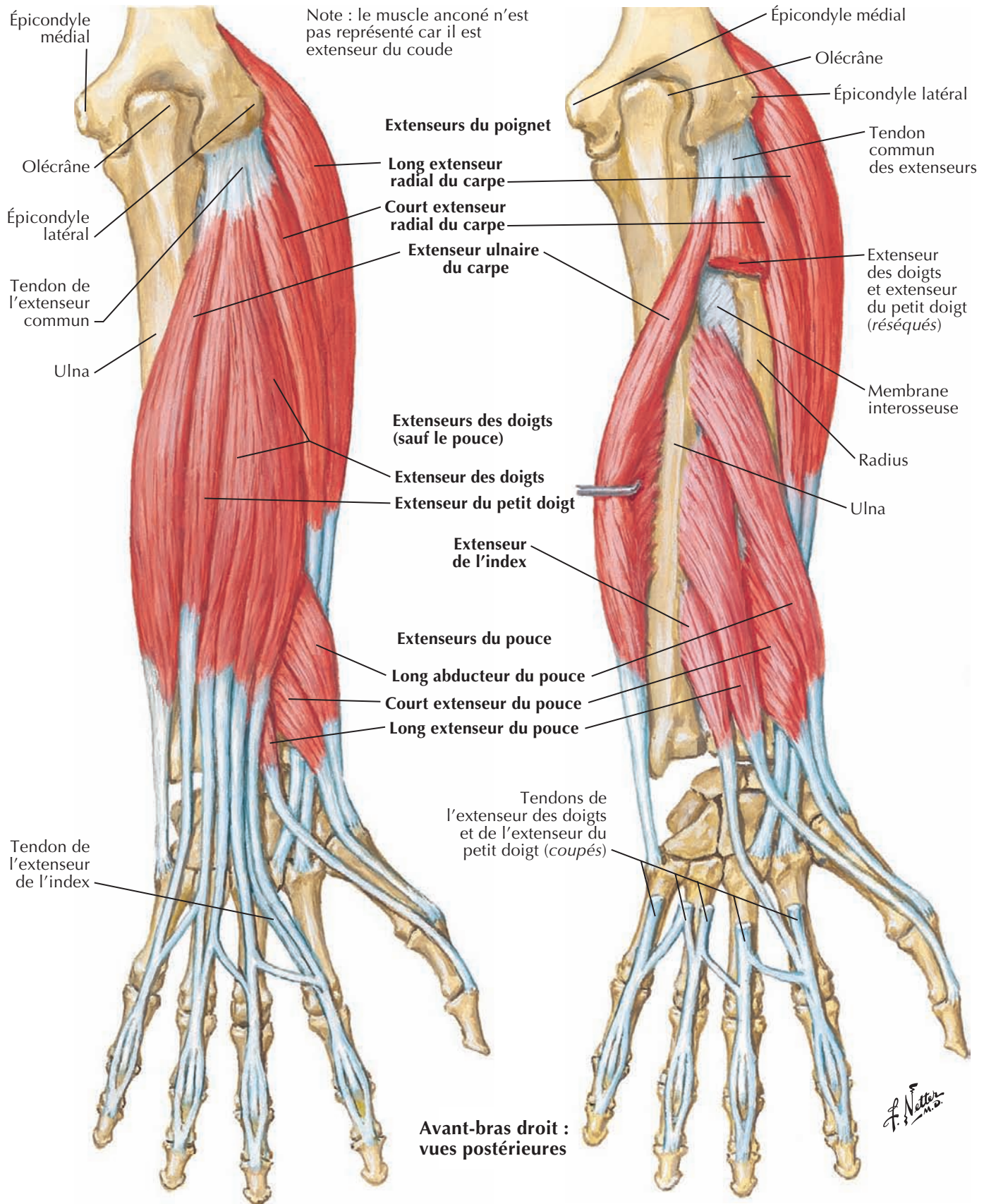




F. Netter M.D.

Muscles propres de l'avant-bras : rotateurs du radius

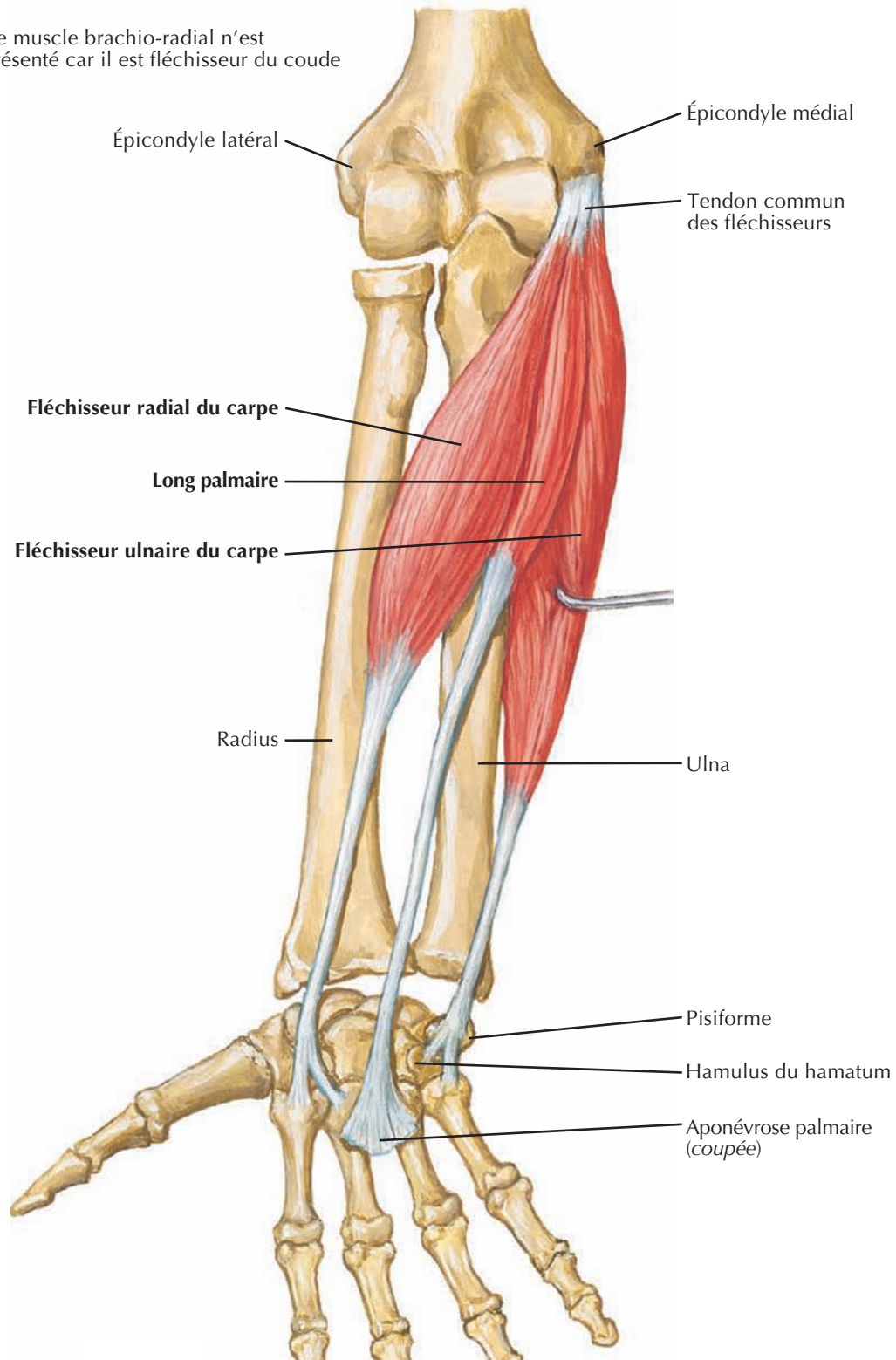




Muscles propres de l'avant-bras : fléchisseurs du poignet

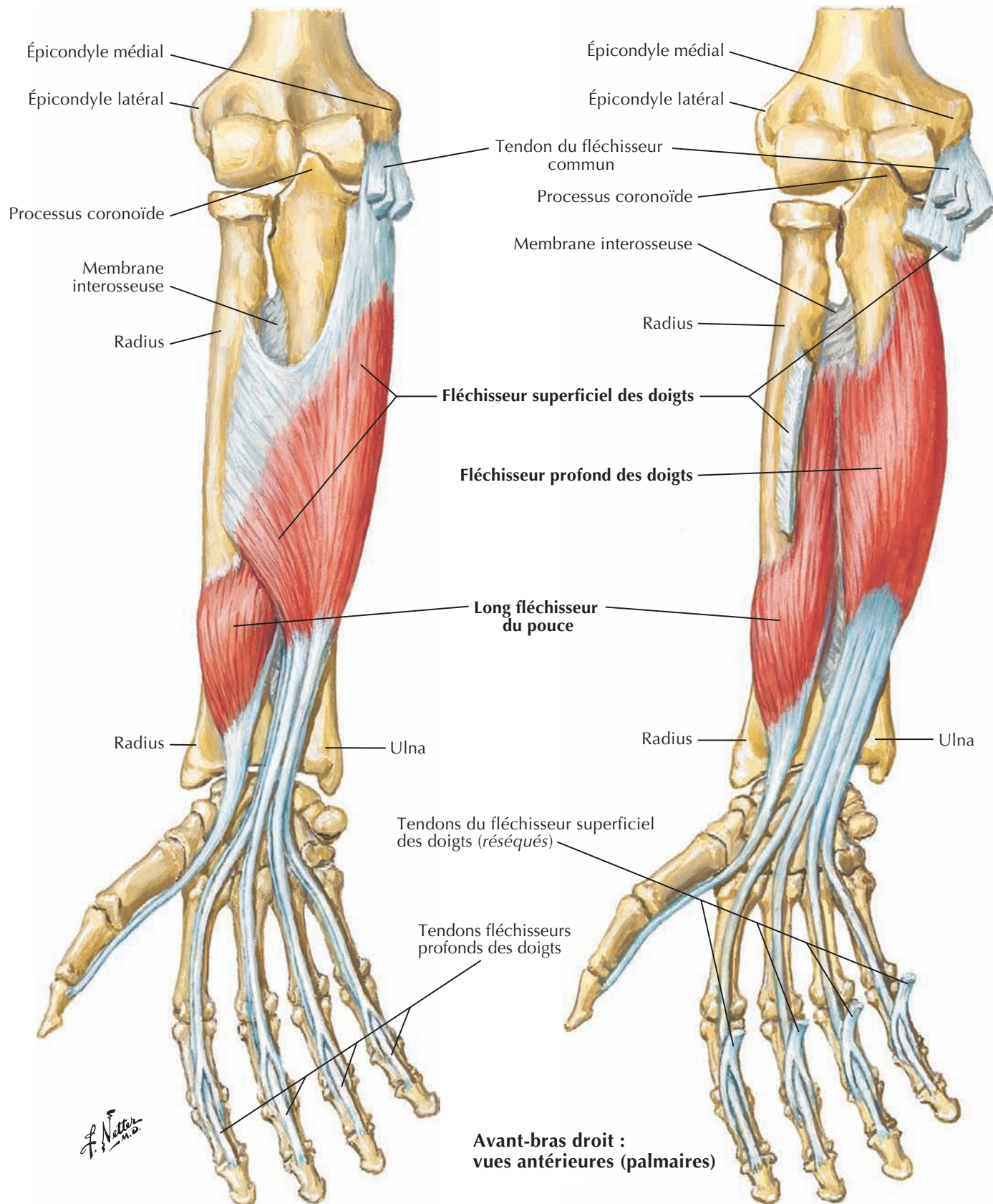


Note : le muscle brachio-radial n'est pas représenté car il est fléchisseur du coude

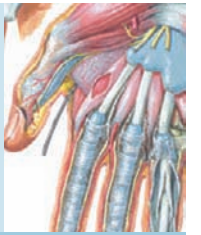

Avant-bras droit :
vue antérieure (palmaire)

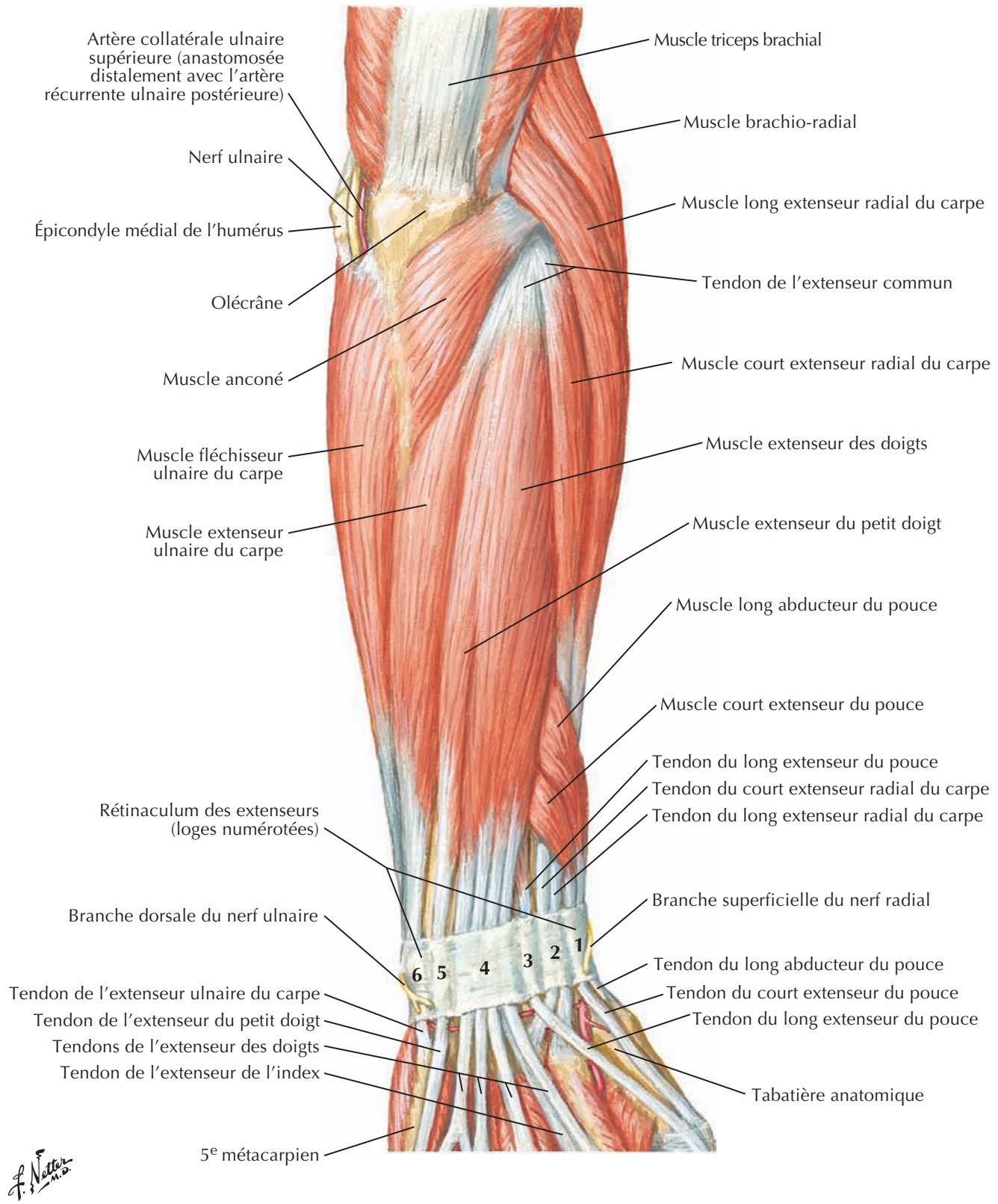
F. Netter



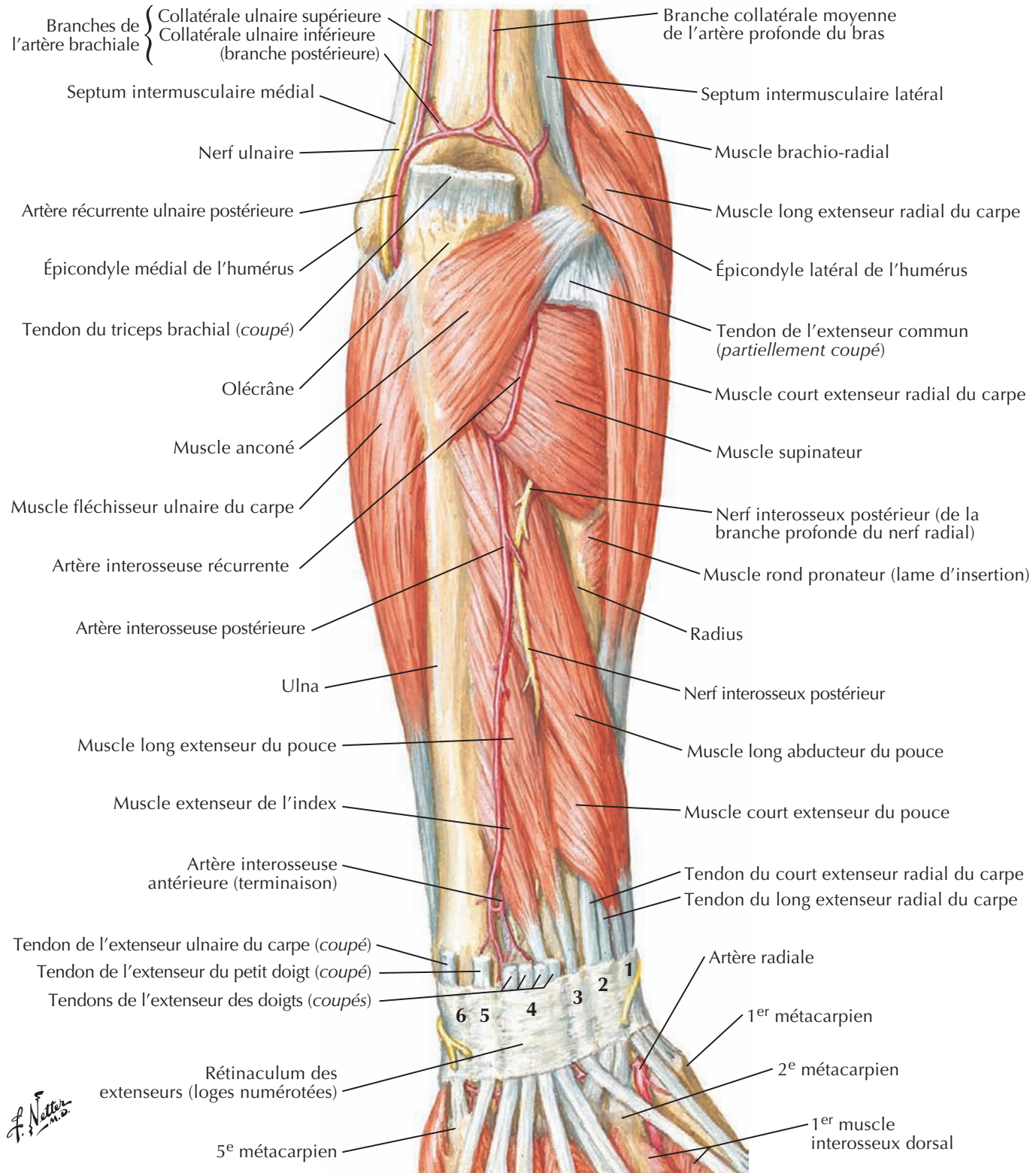
Muscles de l'avant-bras (couche superficielle) : vue postérieure



Voir aussi **Planches 458, 466**

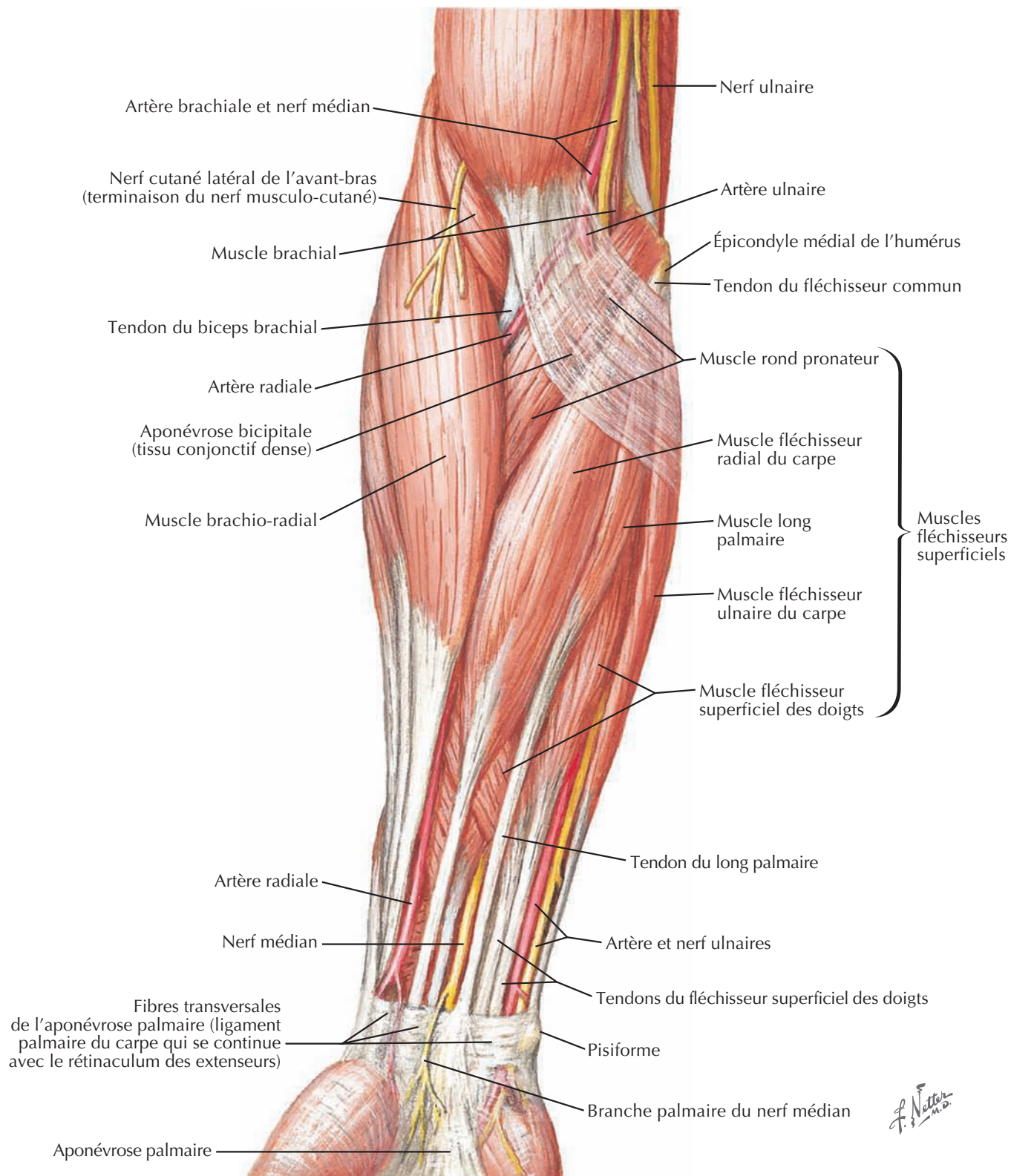


Voir aussi **Planches 403, 458**

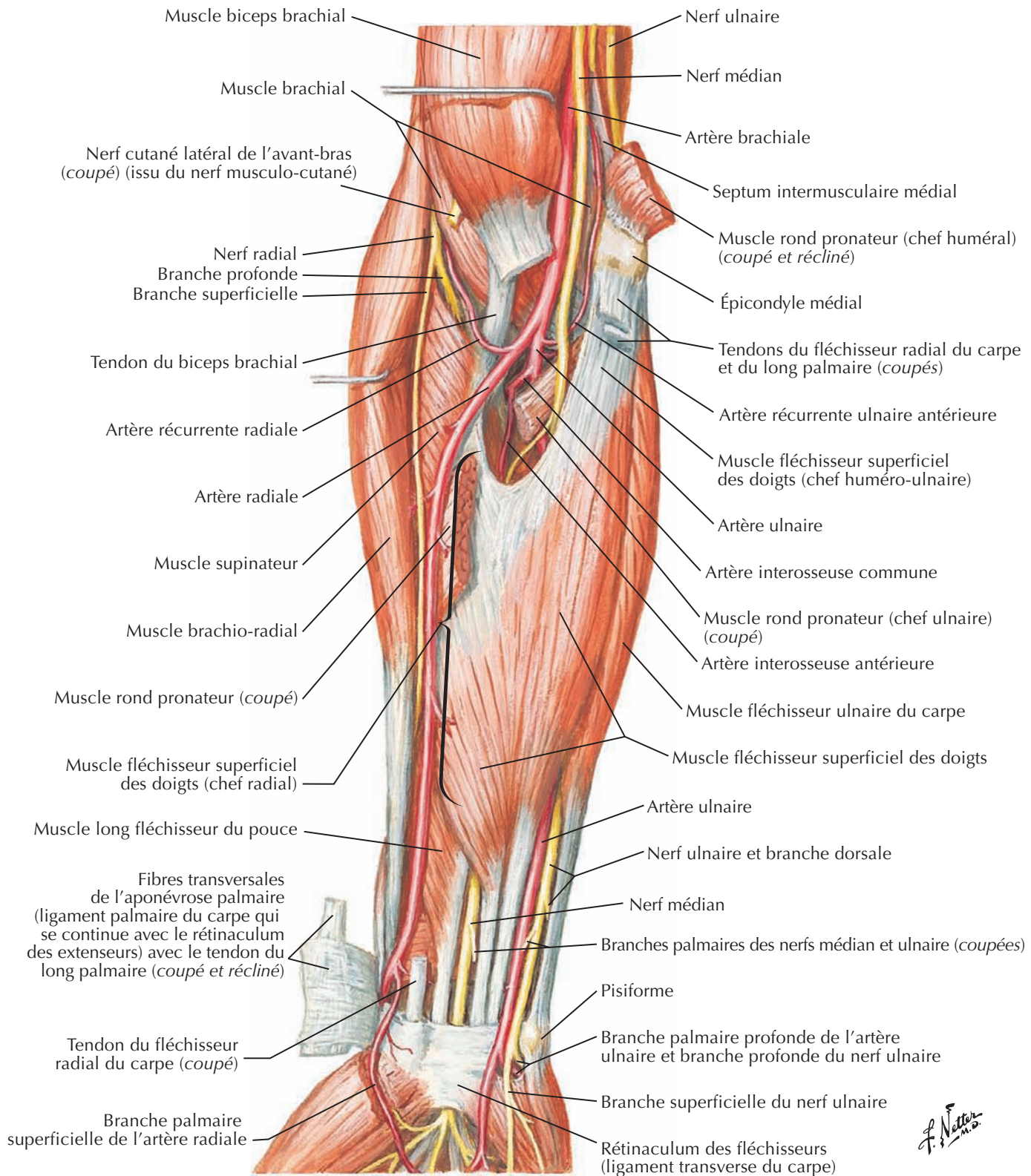


Muscles de l'avant-bras (couche superficielle) : vue antérieure

Voir aussi Planches 463, 464

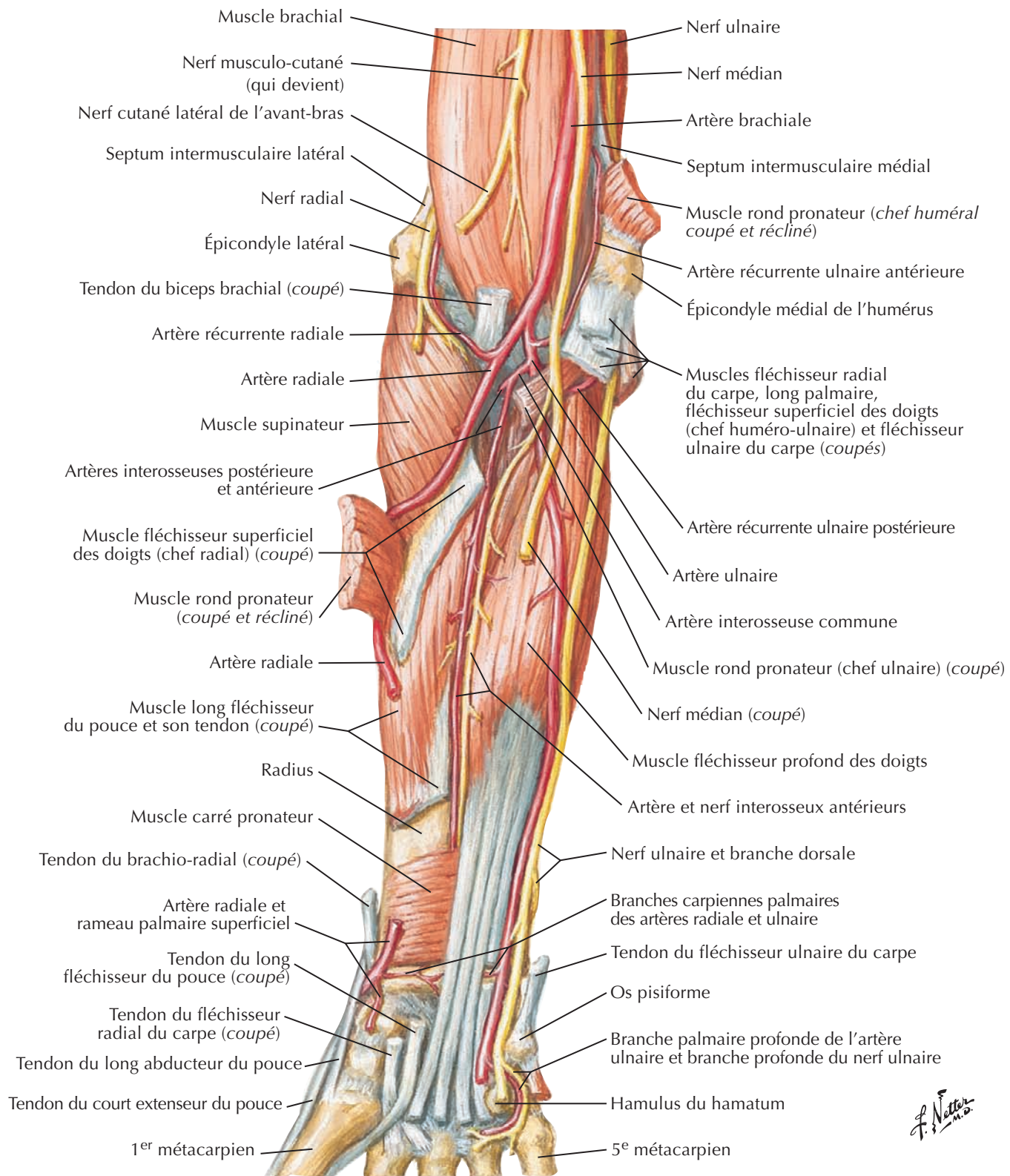


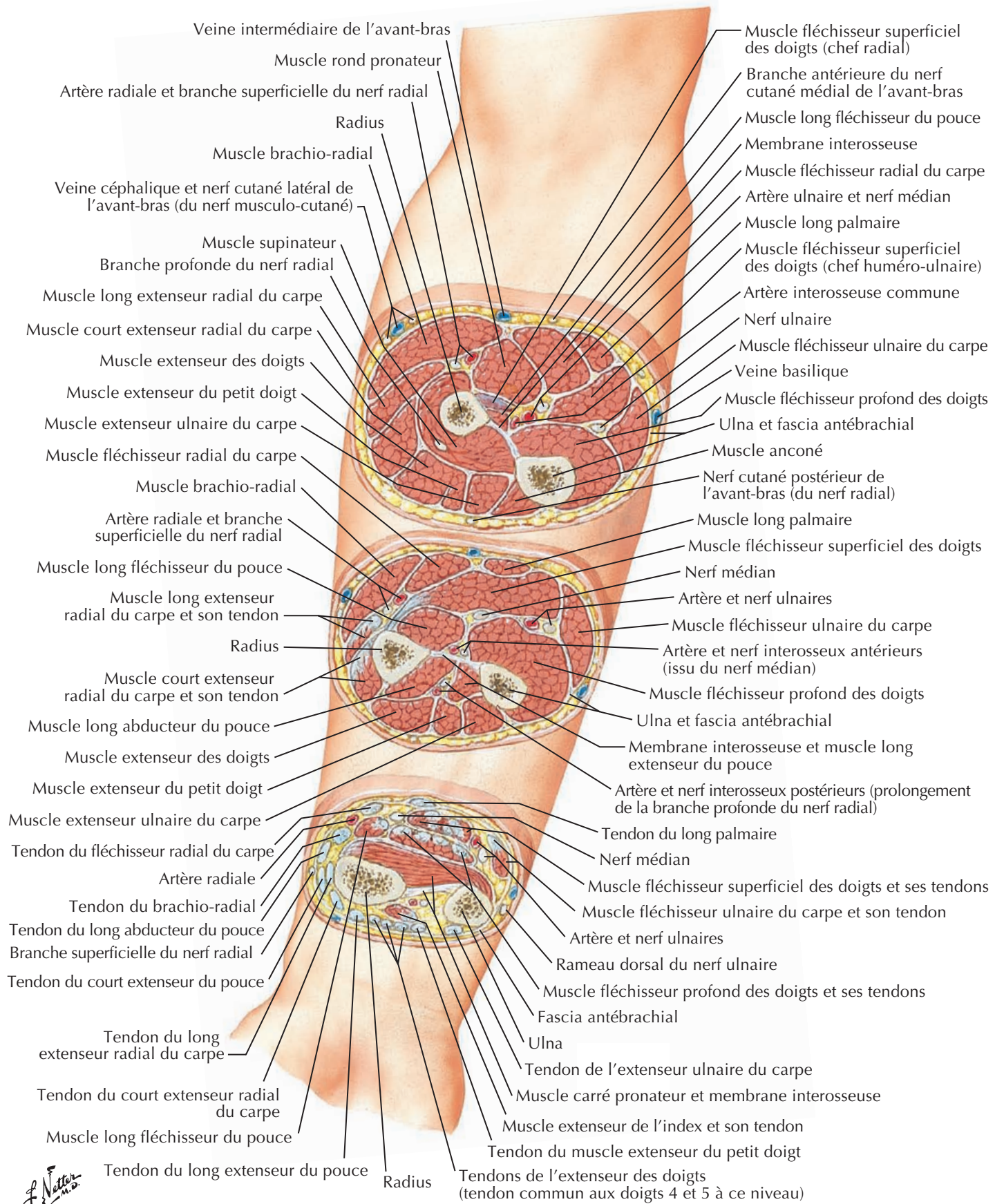
Voir aussi Planches 463, 464



Muscles de l'avant-bras (couche profonde) : vue antérieure

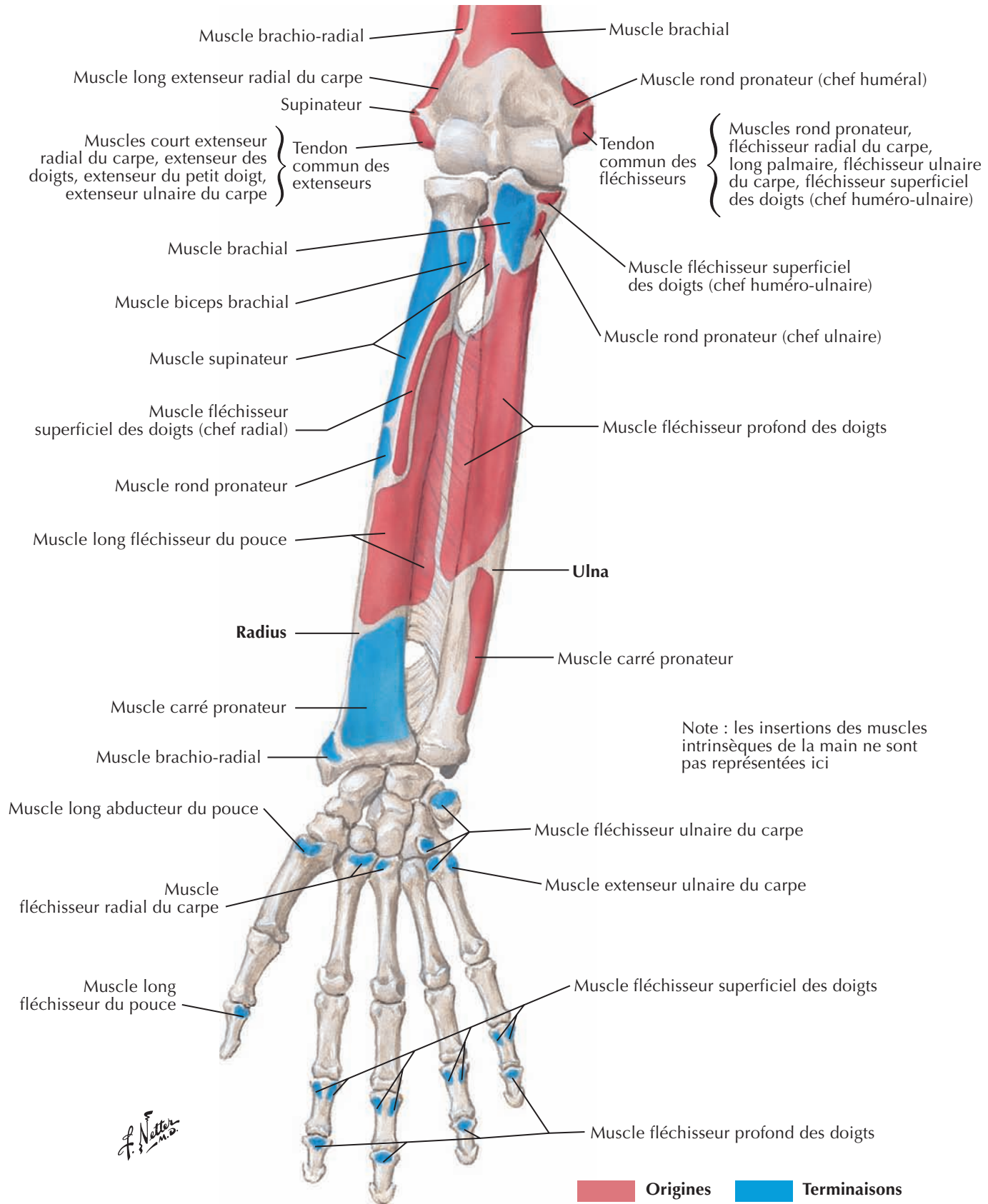
Voir aussi Planches 463, 464





F. Netter
M.D.

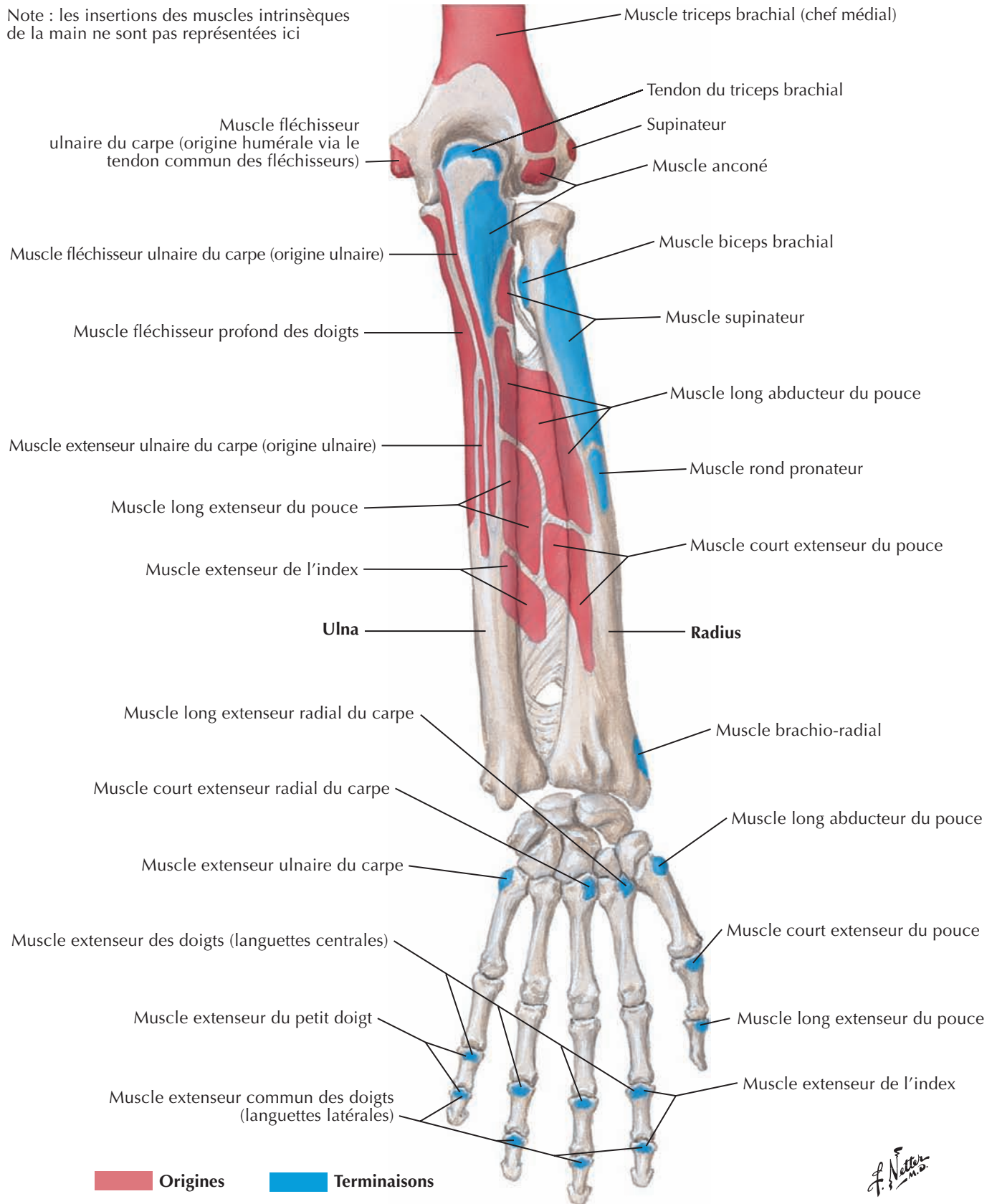
Insertions des muscles de l'avant-bras : vue antérieure

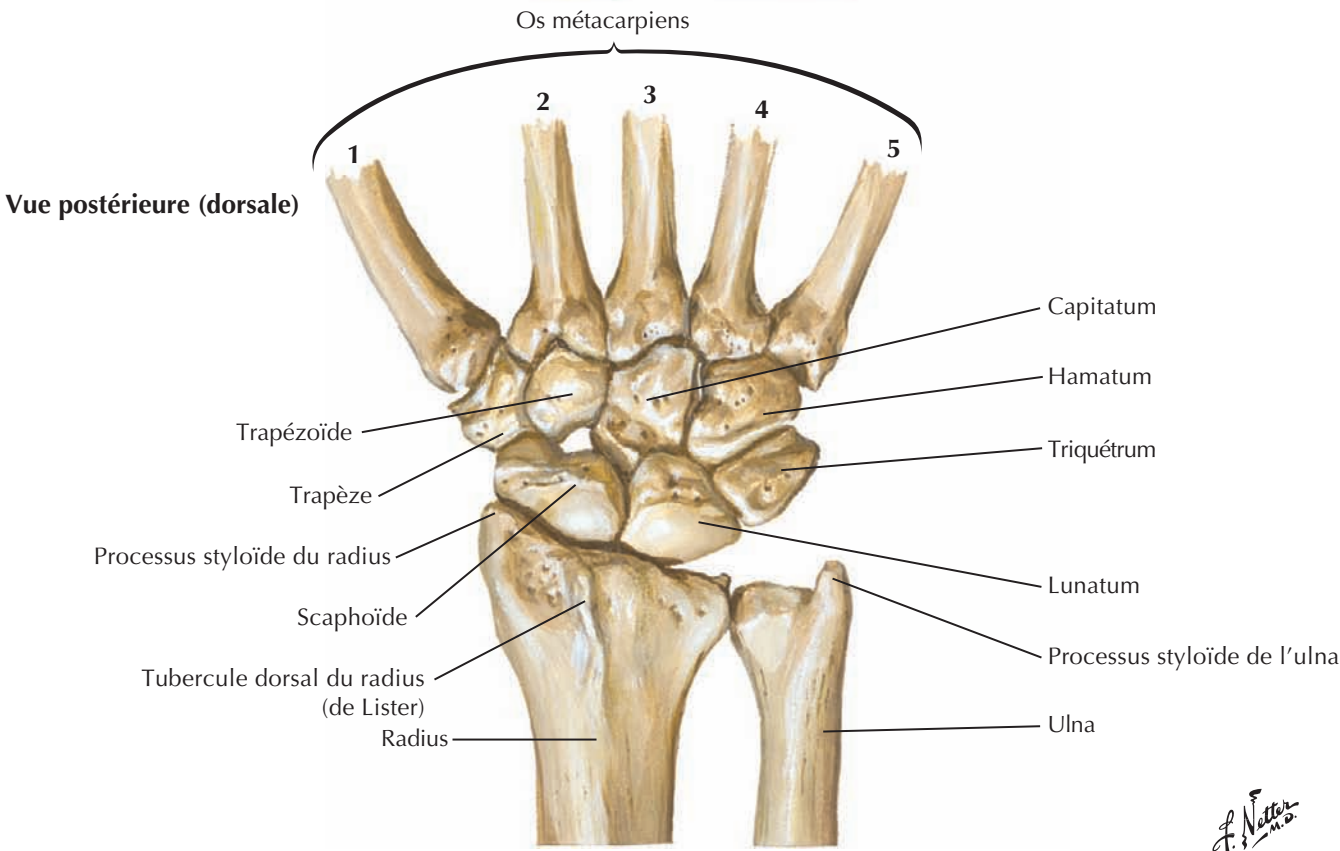
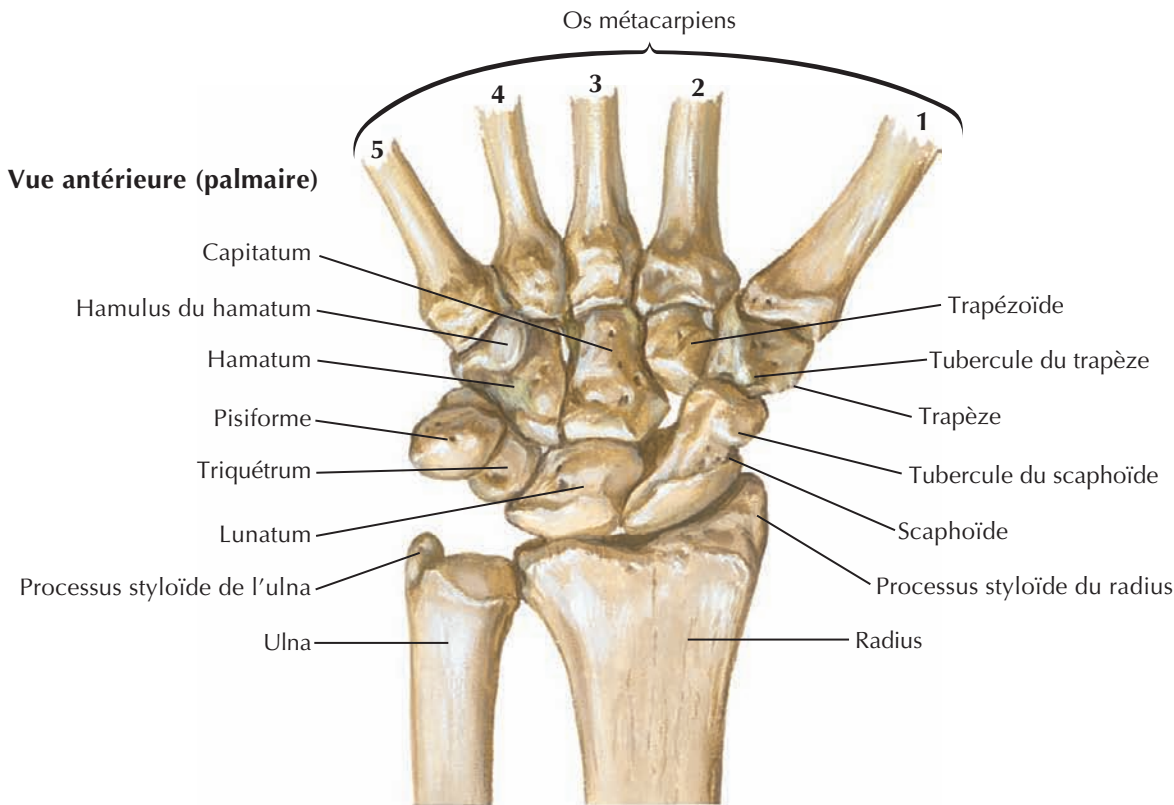
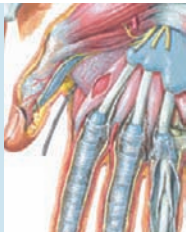

6

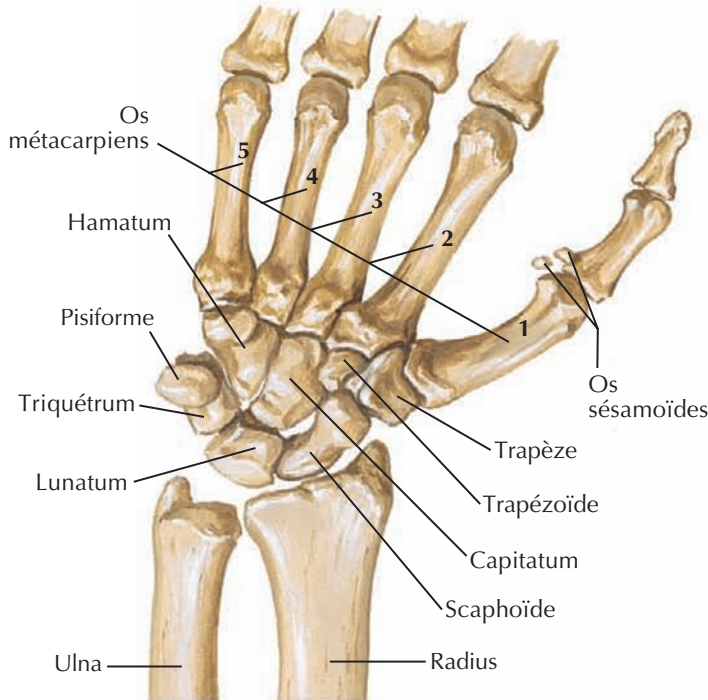
Insertions des muscles de l'avant-bras : vue postérieure

Note : les insertions des muscles intrinsèques de la main ne sont pas représentées ici

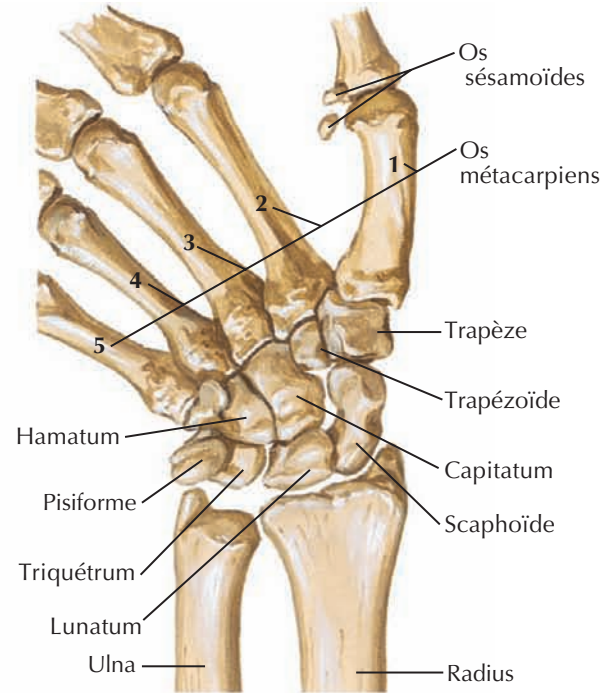




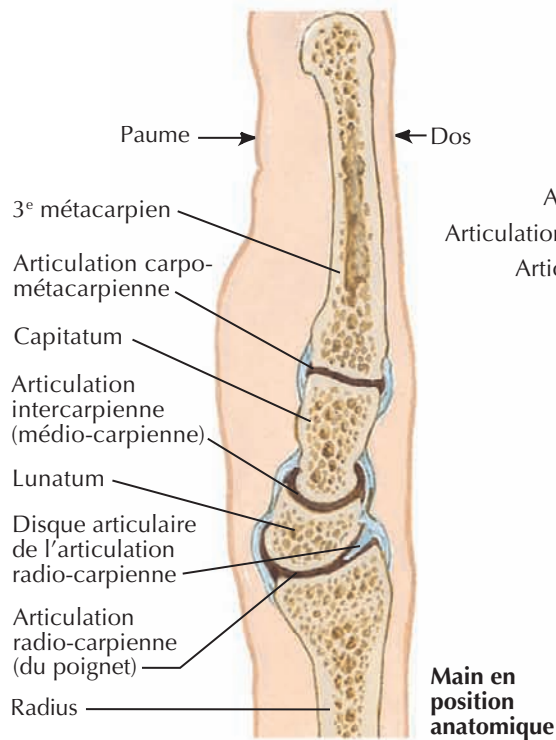
F. Netter M.D.



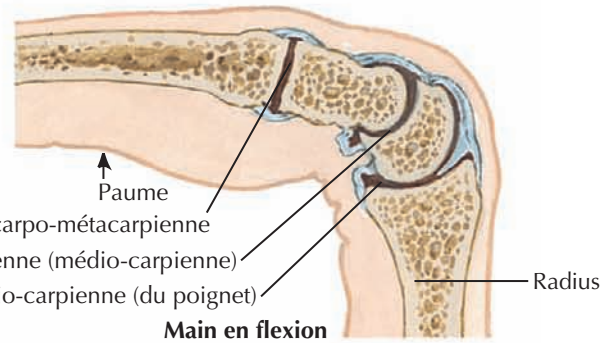
Position des os du carpe avec la main en abduction :
vue antérieure (palmaire)



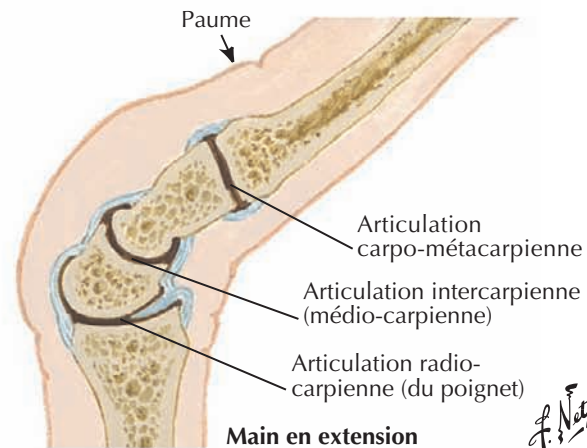
Position des os du carpe avec la main en adduction :
vue antérieure (palmaire)



Coupes sagittales à travers
le poignet et le milieu du doigt



Main en flexion



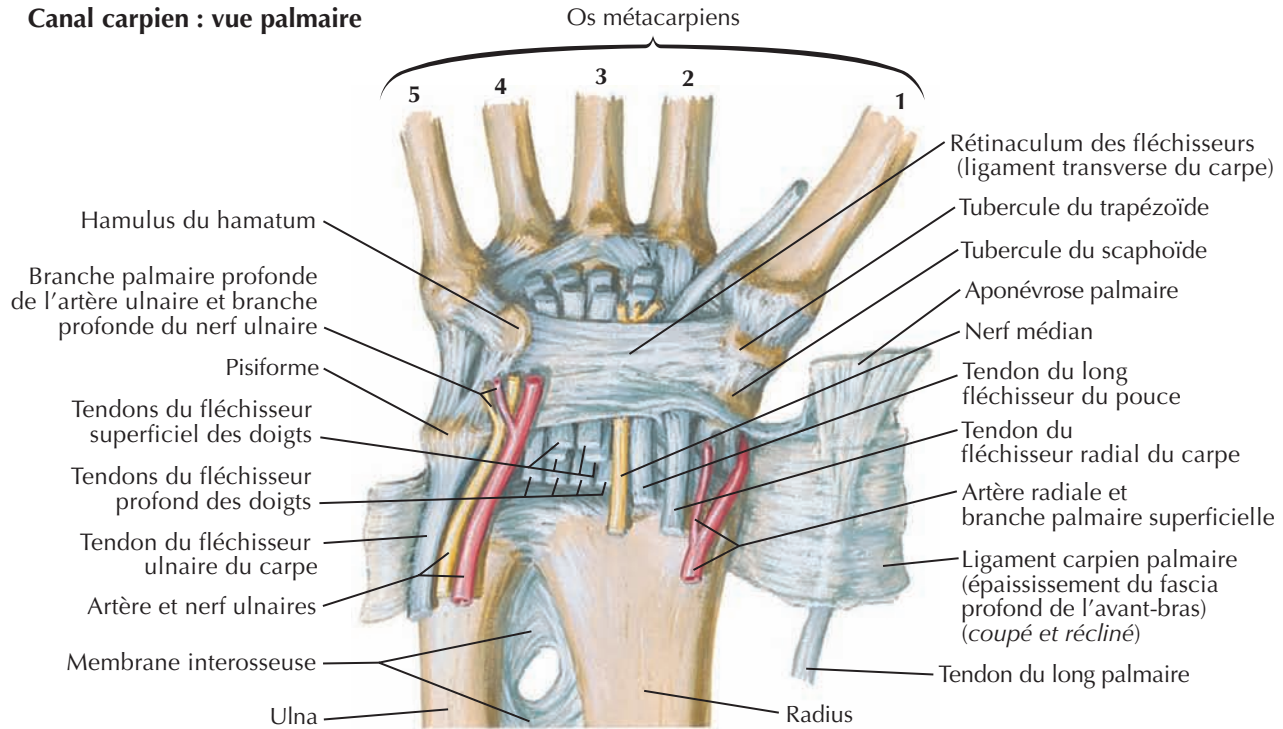
Main en extension

F. Netter M.D.

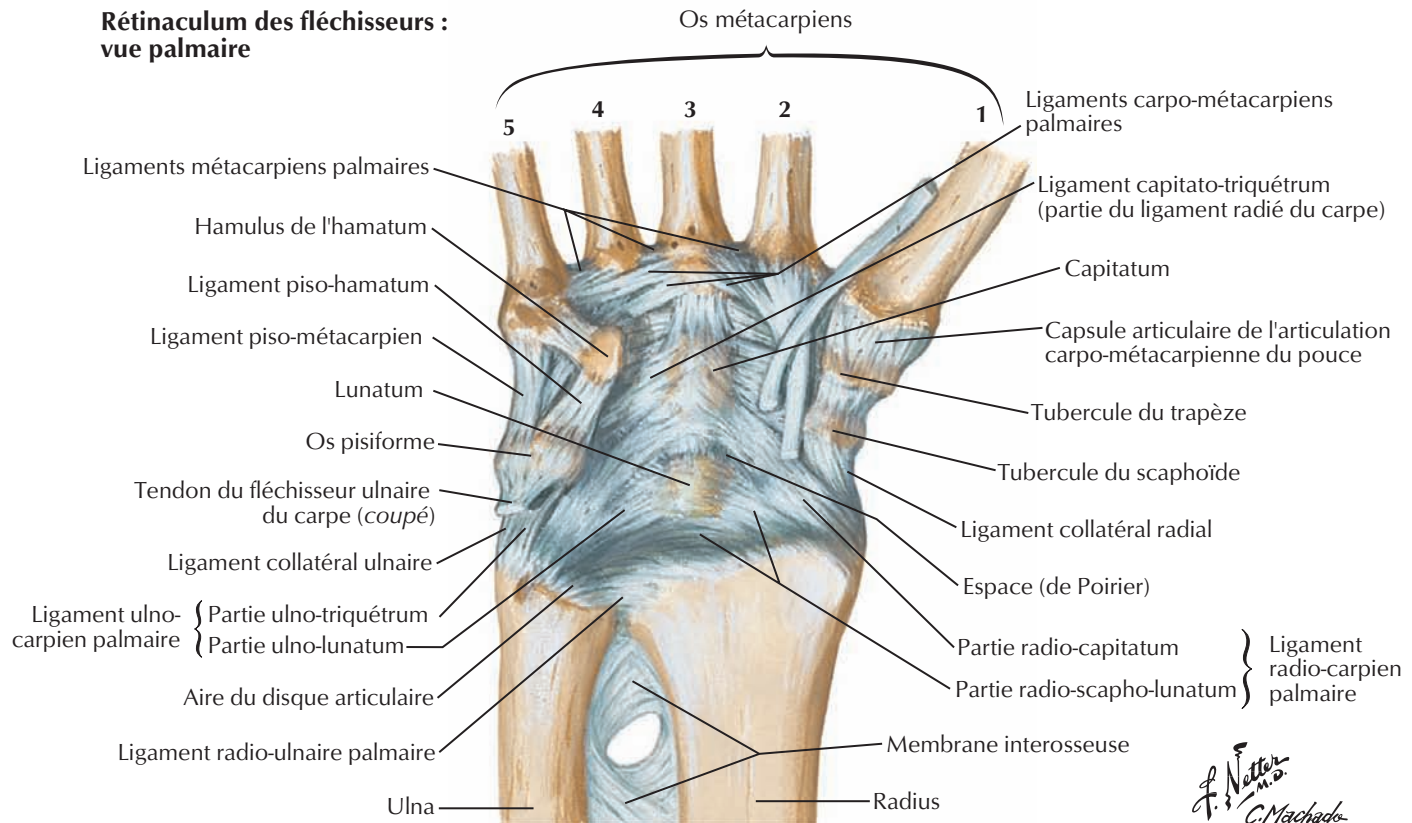
Ligaments du poignet



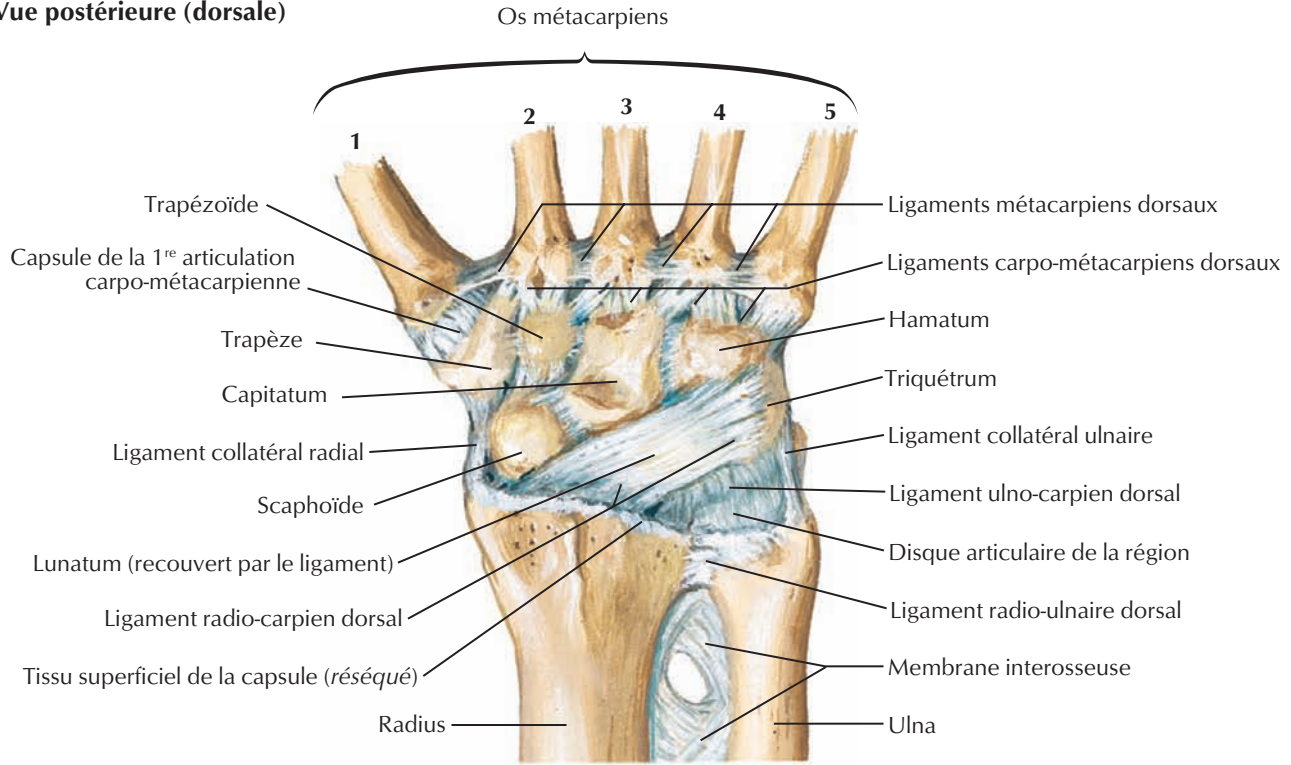
Canal carpien : vue palmaire



Rétinaculum des fléchisseurs : vue palmaire

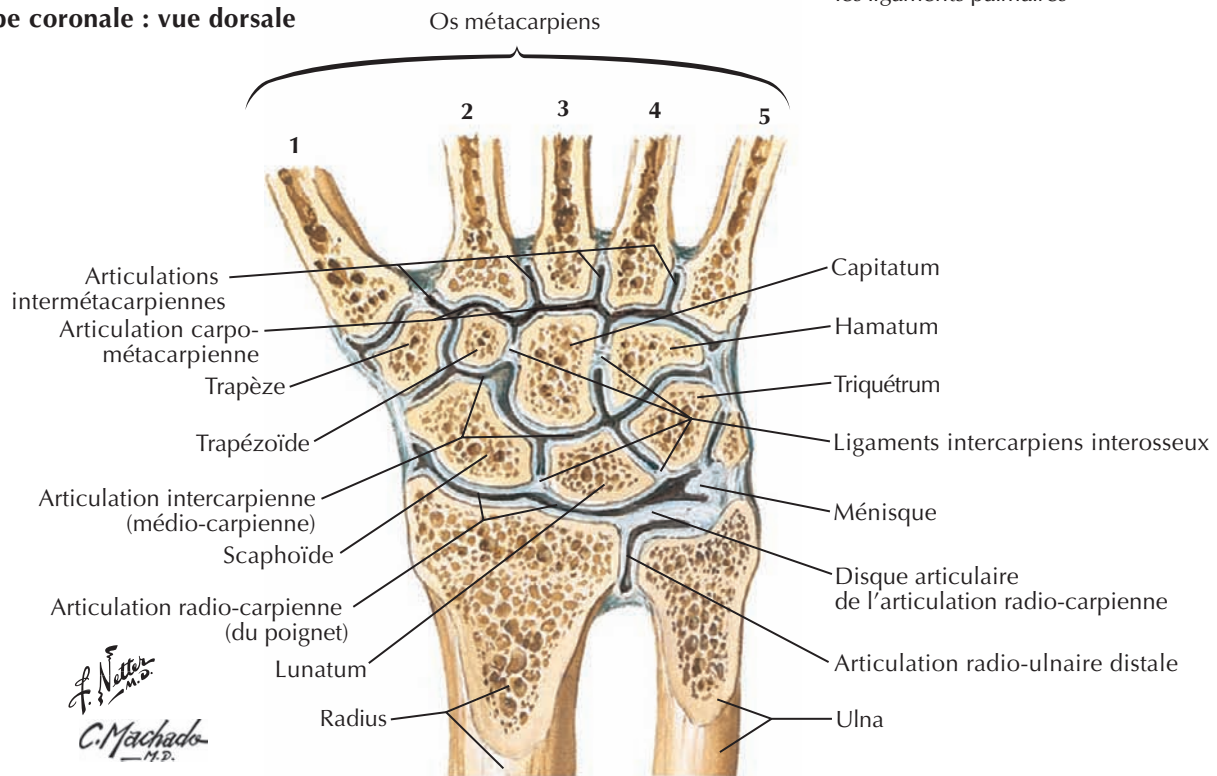


Vue postérieure (dorsale)

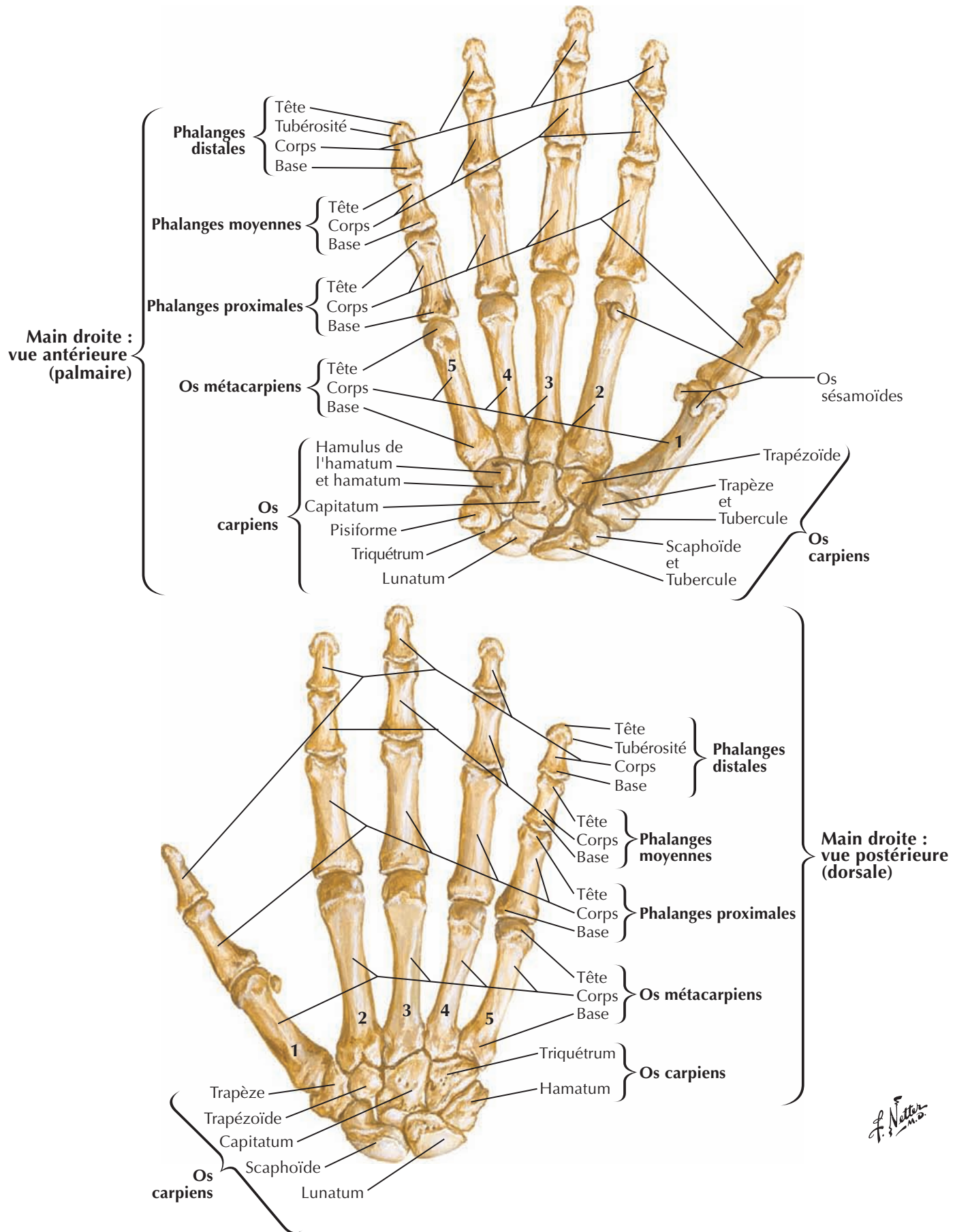


Note : Les ligaments dorsaux s'affaiblissent plus que les ligaments palmaires

Coupe coronale : vue dorsale



Os du poignet et de la main

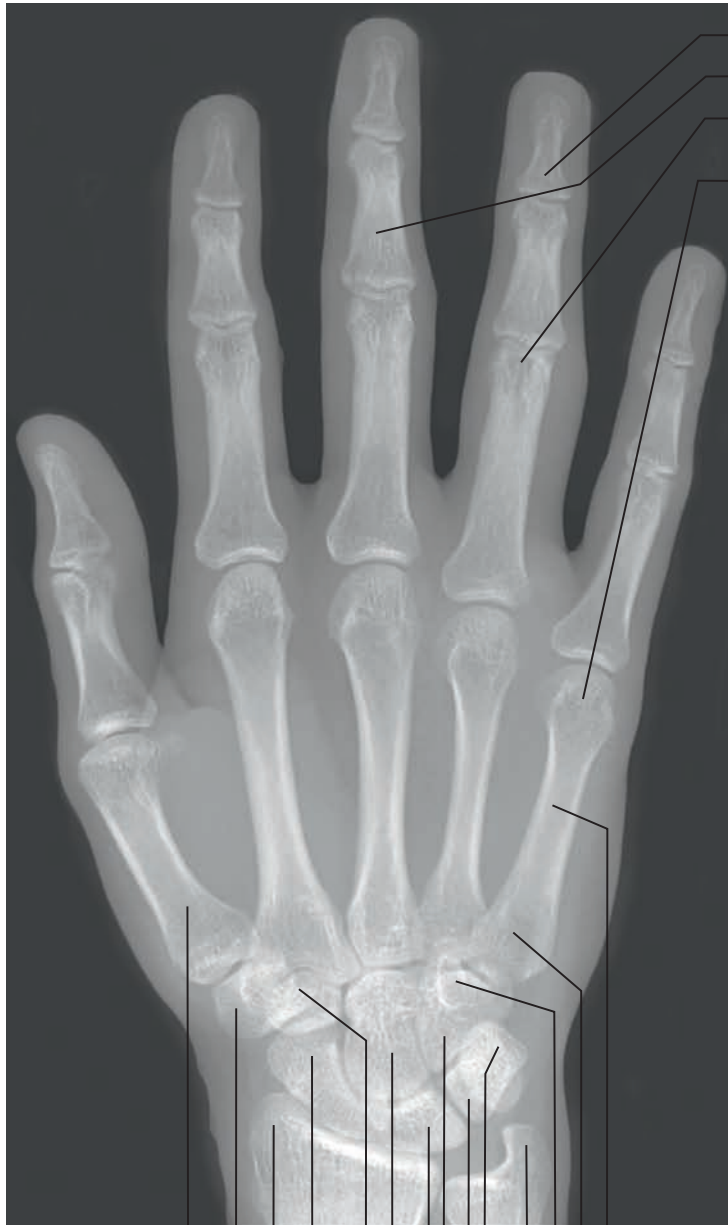

6

Poignet et main : radiographies

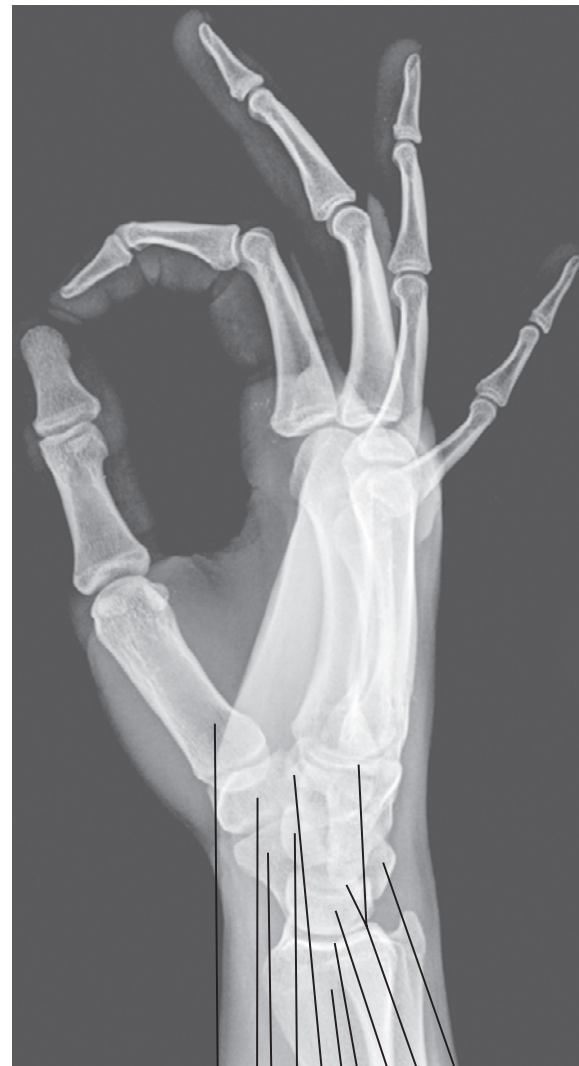Voir aussi **Planche 444**

Vue postérieure



- Phalange distale de l'annulaire
- Phalange moyenne du 3^e doigt
- Tête de la phalange proximale
- Tête du 5^e métacarpien

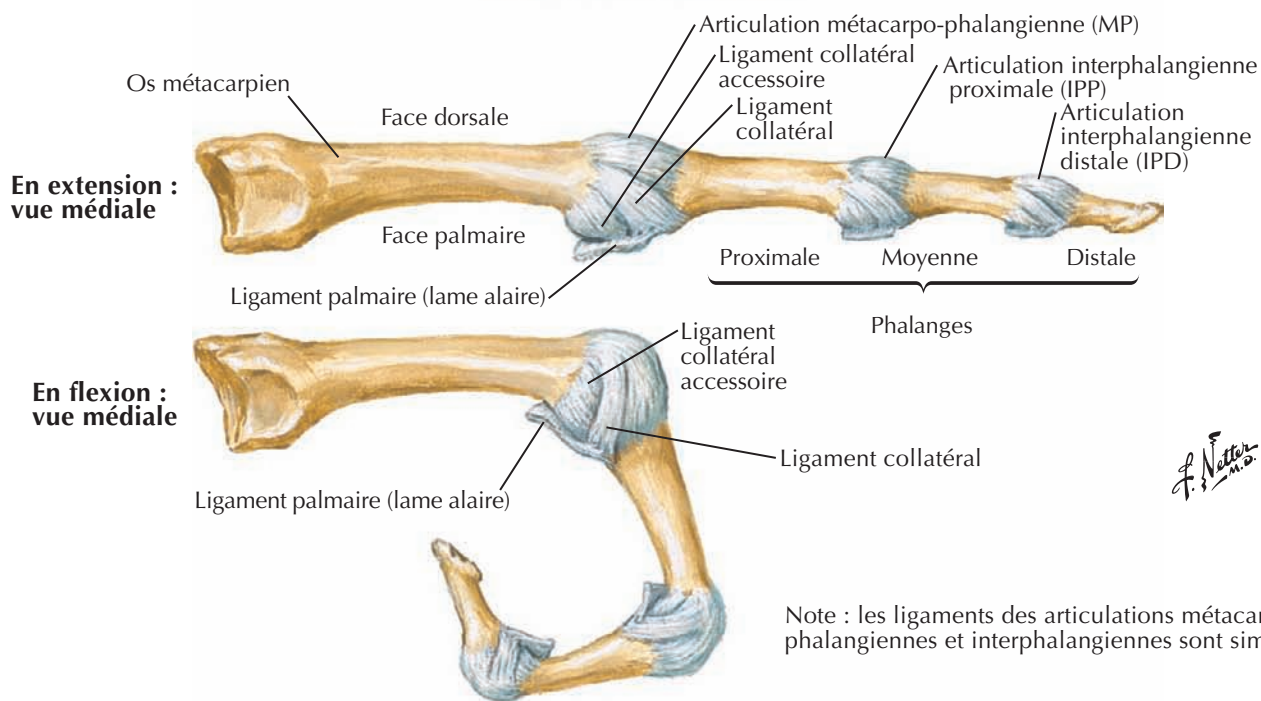
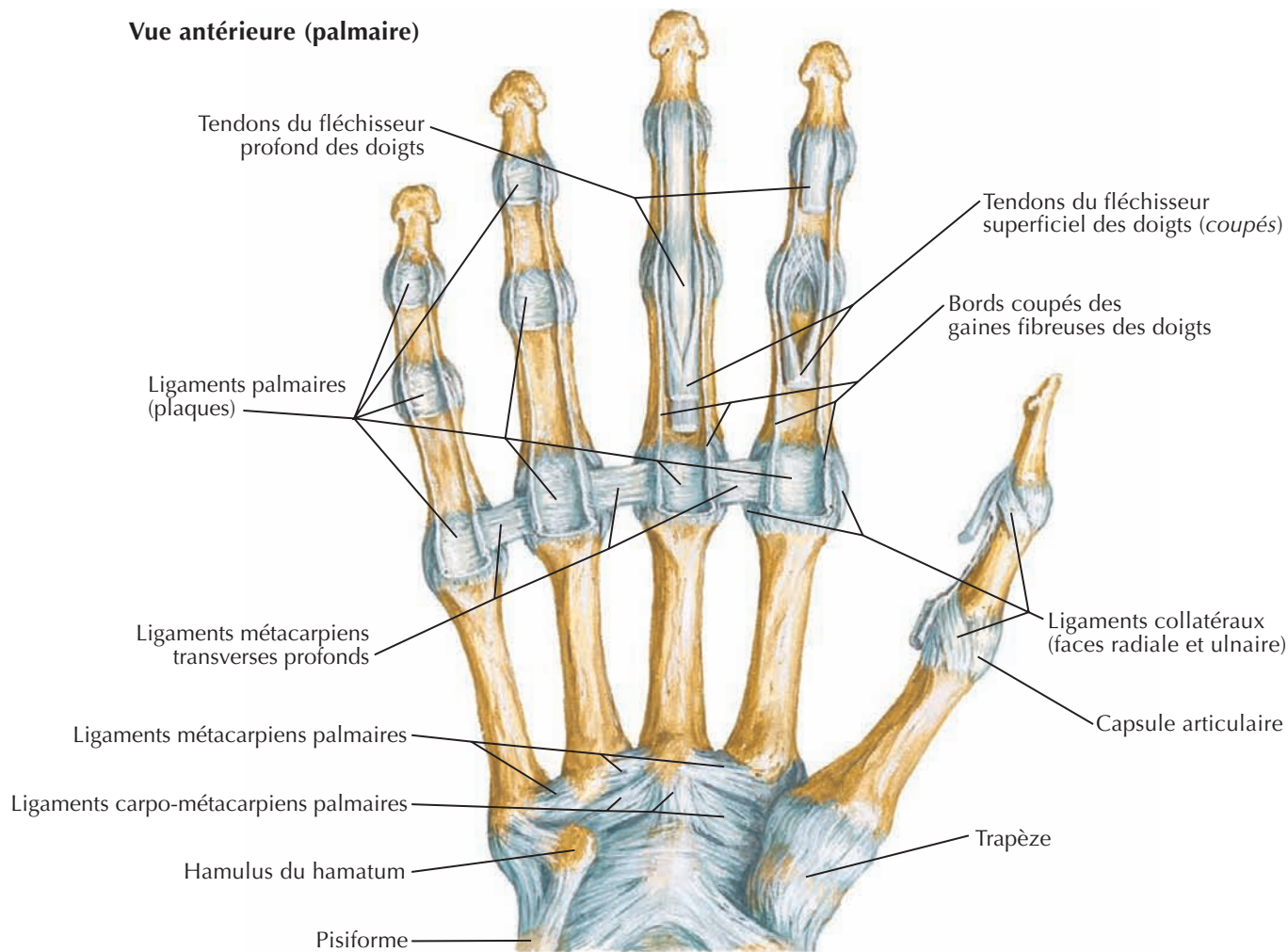
Vue latérale



- Corps du 5^e métacarpien
- Base du 5^e métacarpien
- Hamulus de l'hamatum
- Processus styloïde de l'ulna
- Os pisiforme
- Triquétrum
- Hamatum
- Lunatum
- Capitatum
- Trapézoïde
- Scaphoïde
- Processus styloïde du radius
- Trapèze
- Base du métacarpien du pouce

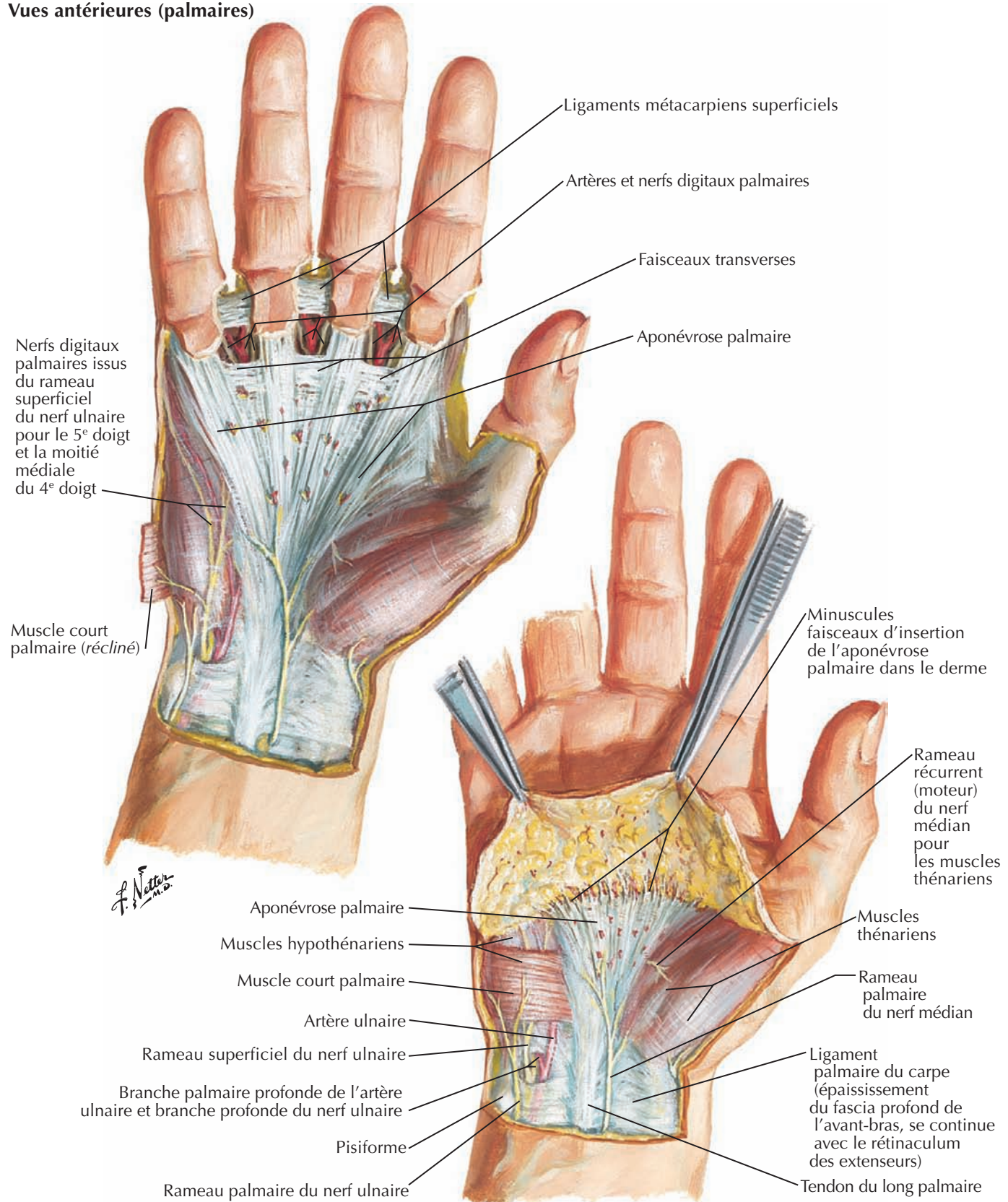
- Triquétrum
- Capitatum
- Lunatum
- Surface articulaire du radius
- Radius (extrémité distale)
- Hamulus de l'hamatum
- Os pisiforme
- Scaphoïde
- Trapèze
- 1^{er} métatarsien

Ligaments métacarpo-phalangiens et interphalangiens

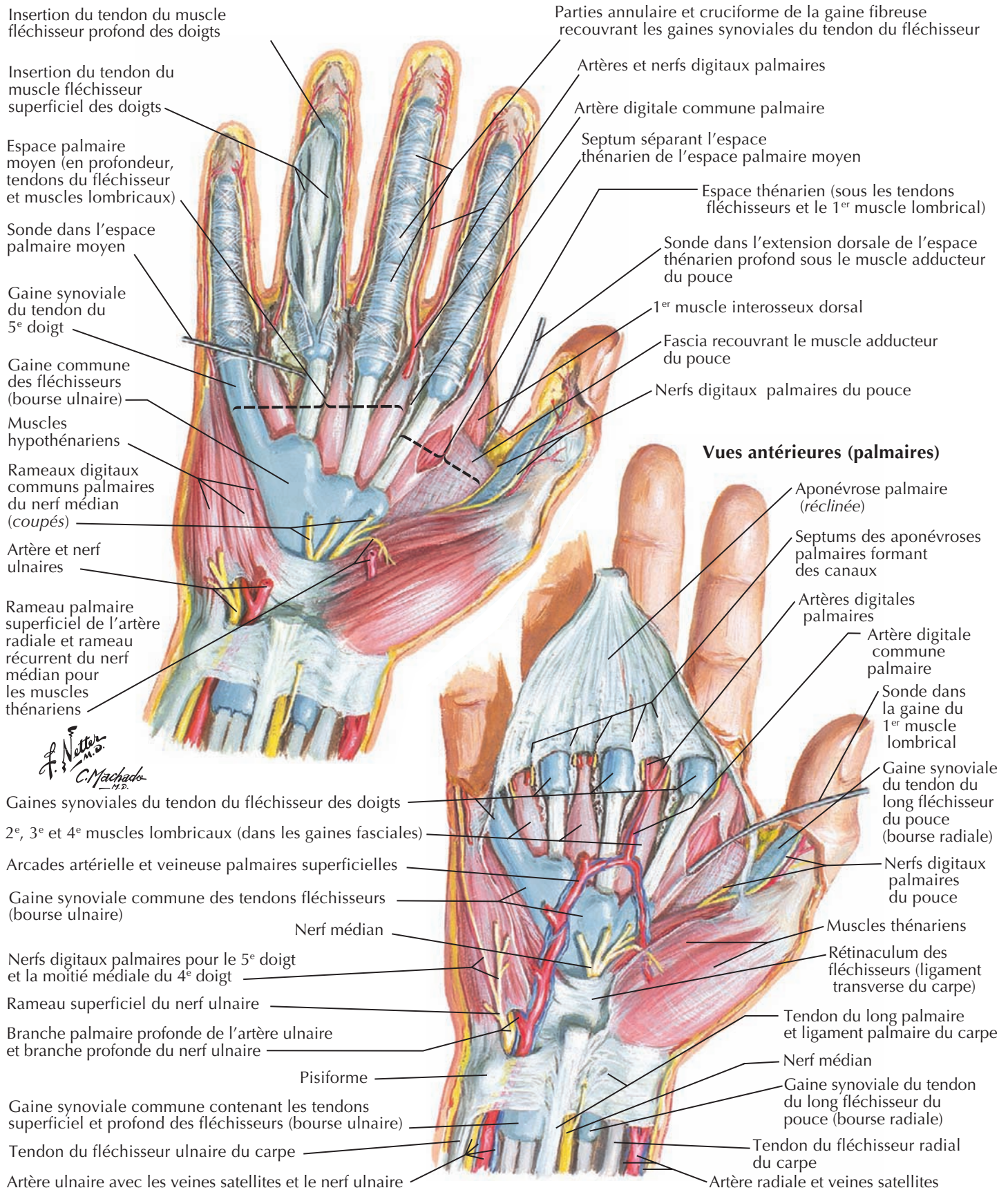


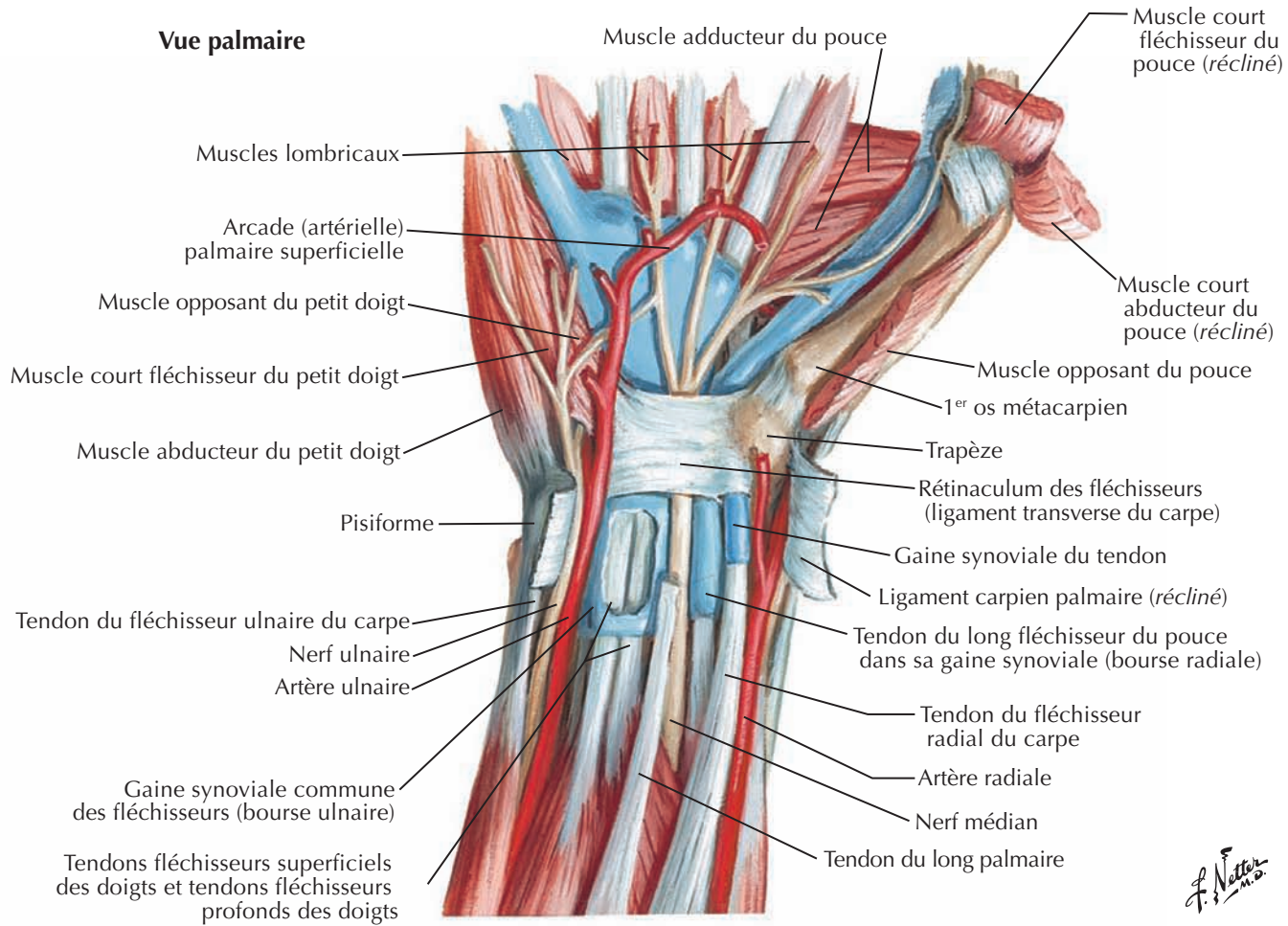
Note : les ligaments des articulations métacarpo-phalangiennes et interphalangiennes sont similaires

Vues antérieures (palmaires)

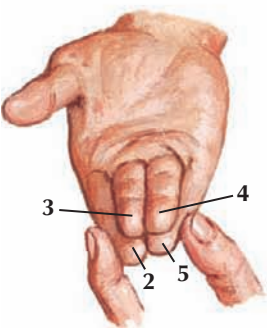
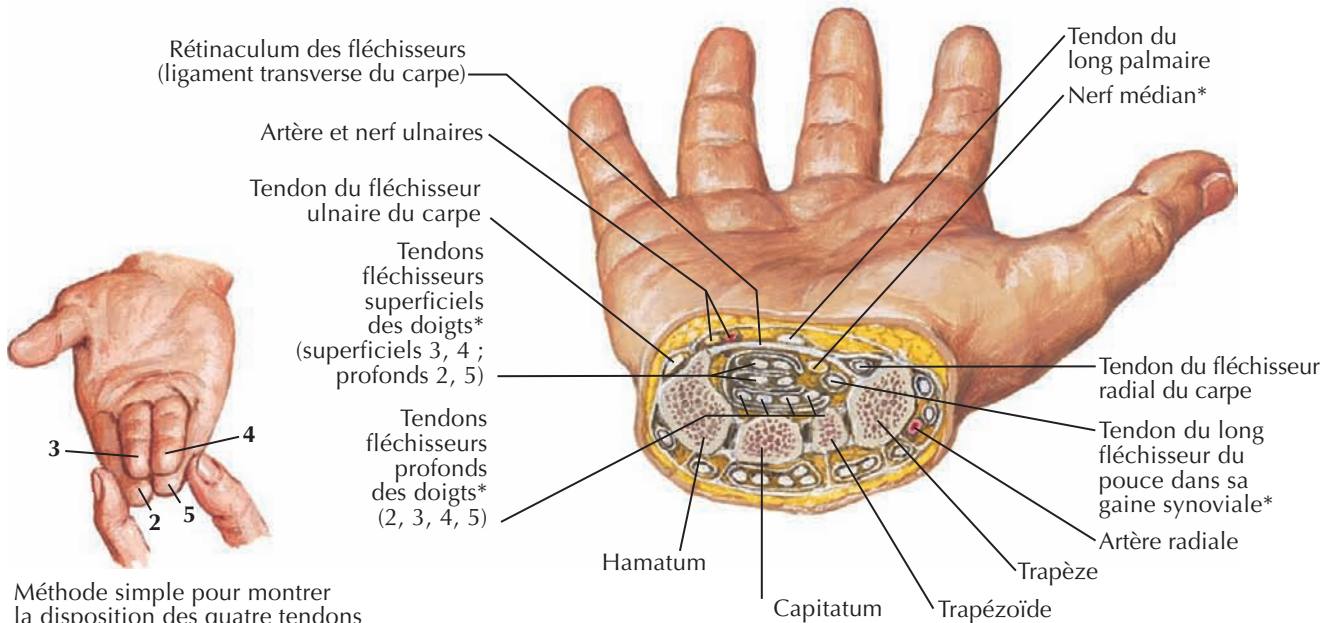


Poignet et main : dissections palmaires profondes





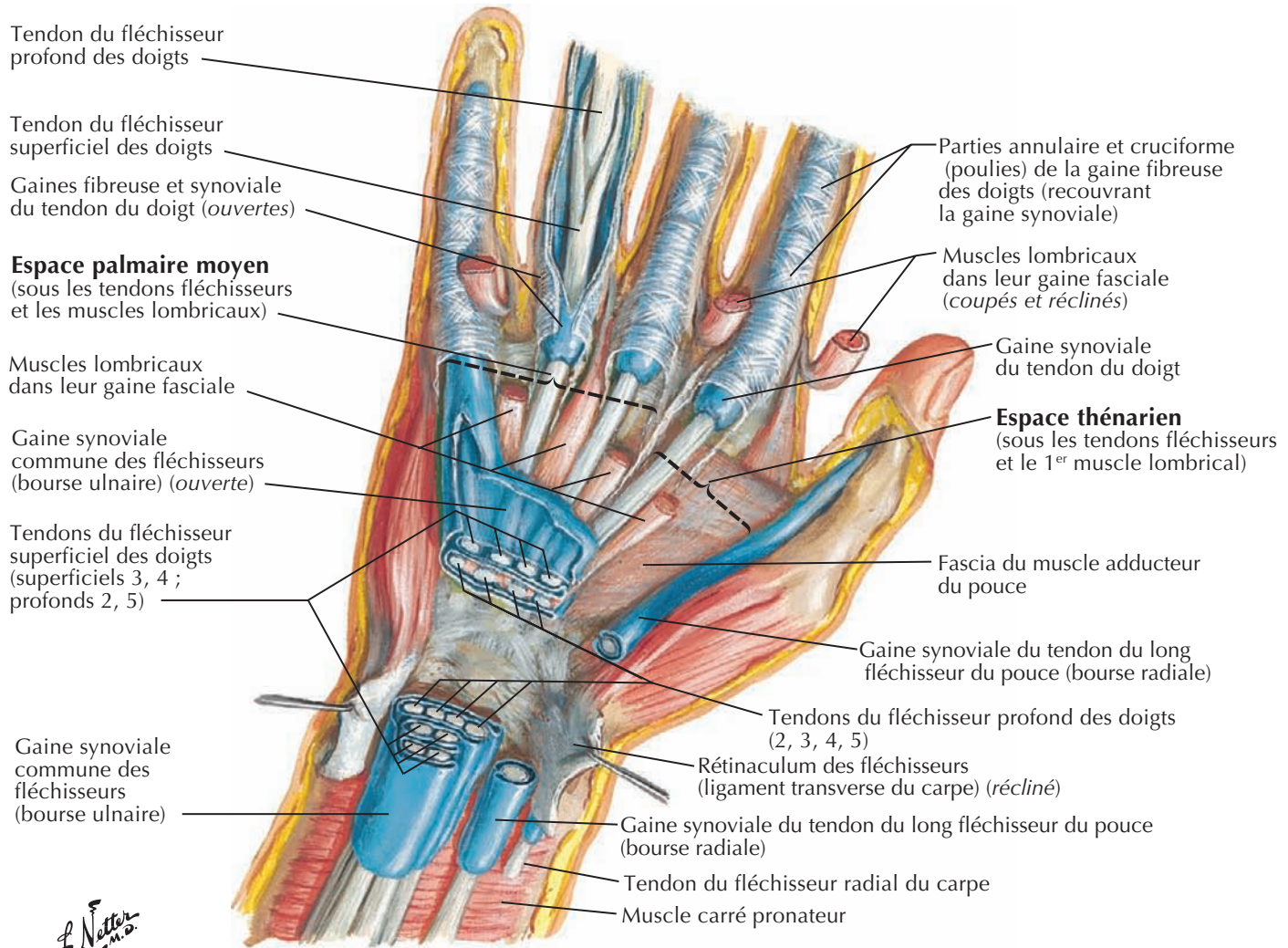
Coupe transversale du poignet montrant le canal carpien



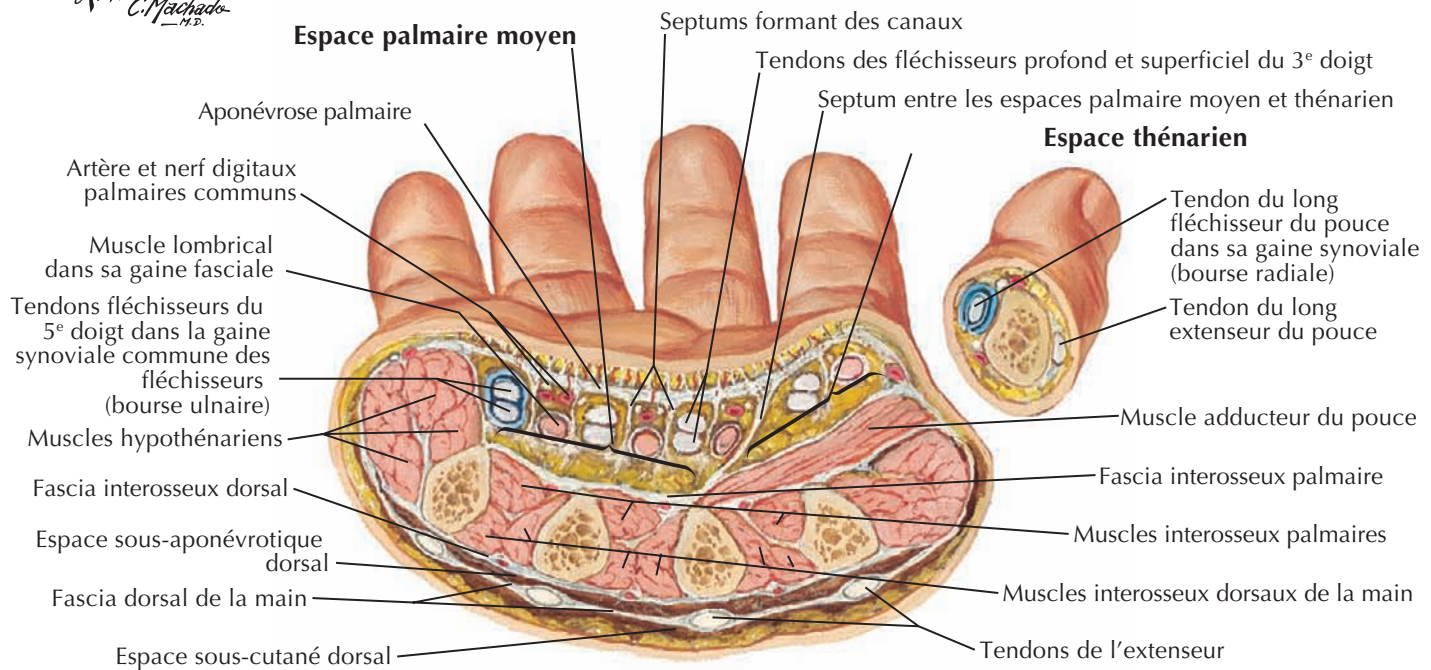
Méthode simple pour montrer la disposition des quatre tendons du fléchisseur superficiel des doigts dans le canal carpien

* Contenu du canal carpien

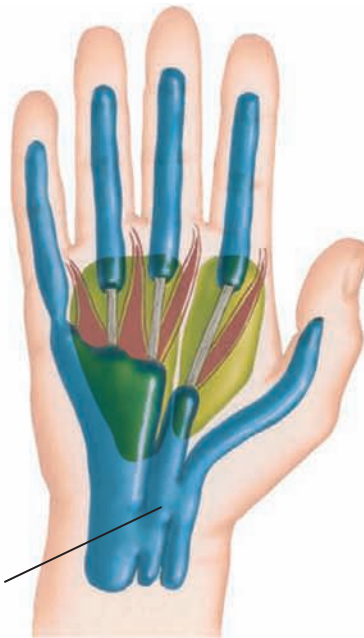Bourses, espaces et gaines des tendons de la main



F. Netter M.D.
C. Machado M.D.

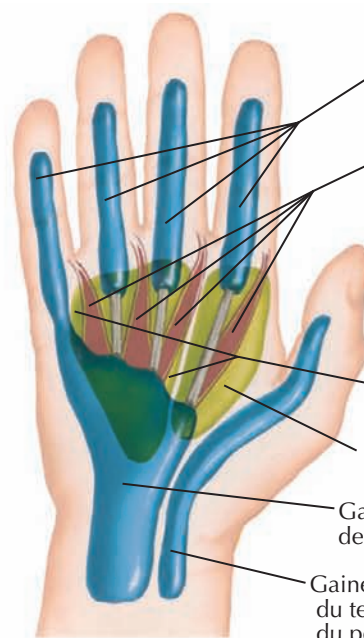

Variation fréquente



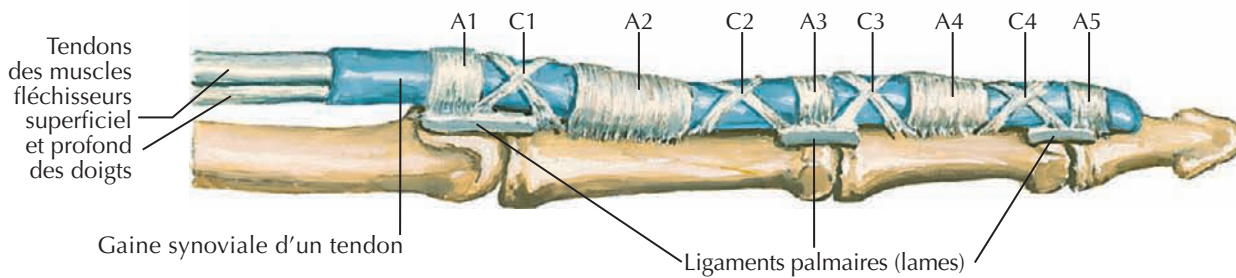
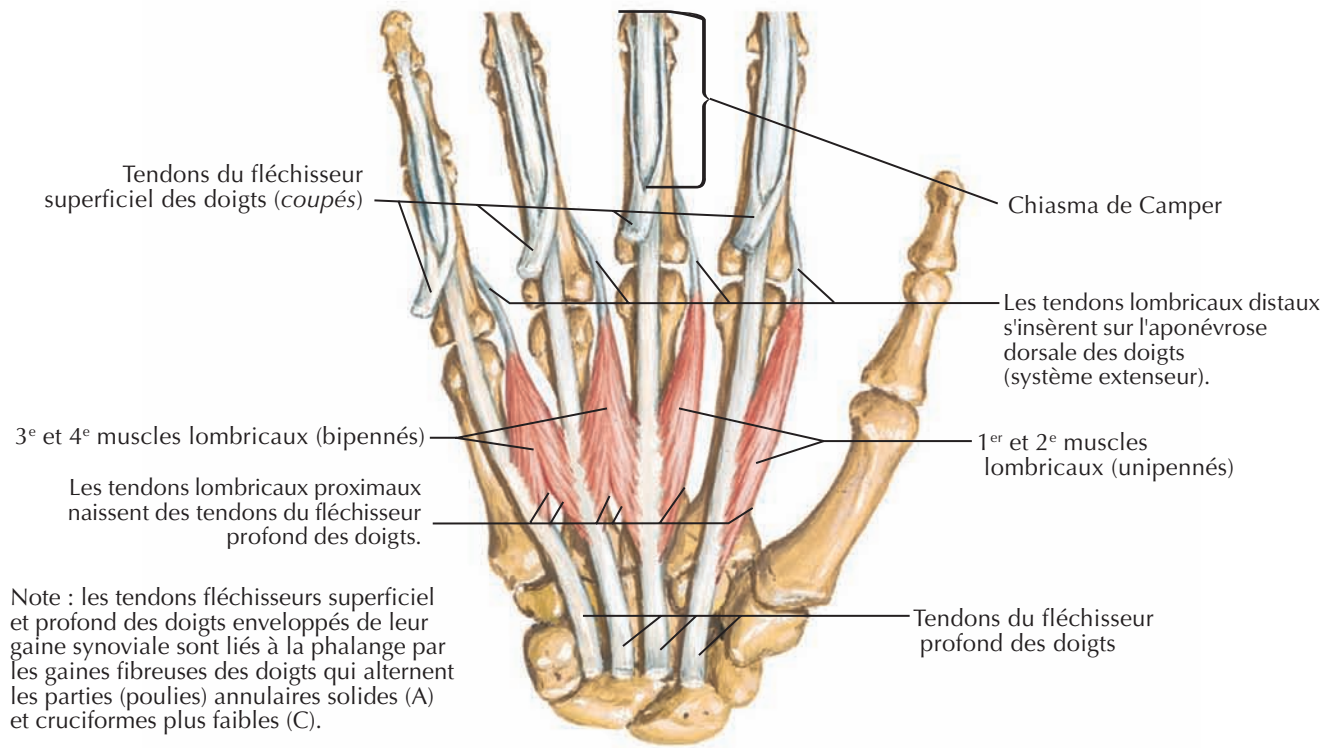
Gaine intermédiaire (communication entre la gaine synoviale commune des fléchisseurs [bourse ulnaire] et la gaine synoviale du tendon du long fléchisseur du pouce [bourse radiale])

Disposition habituelle



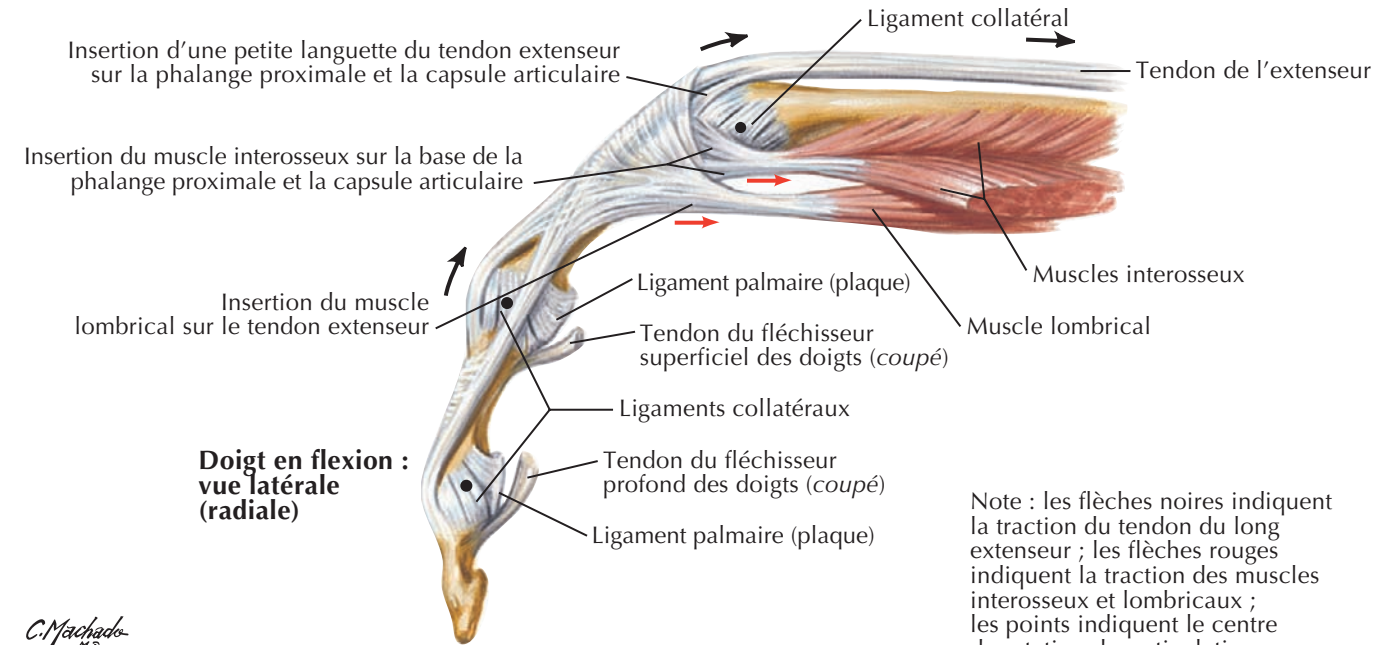
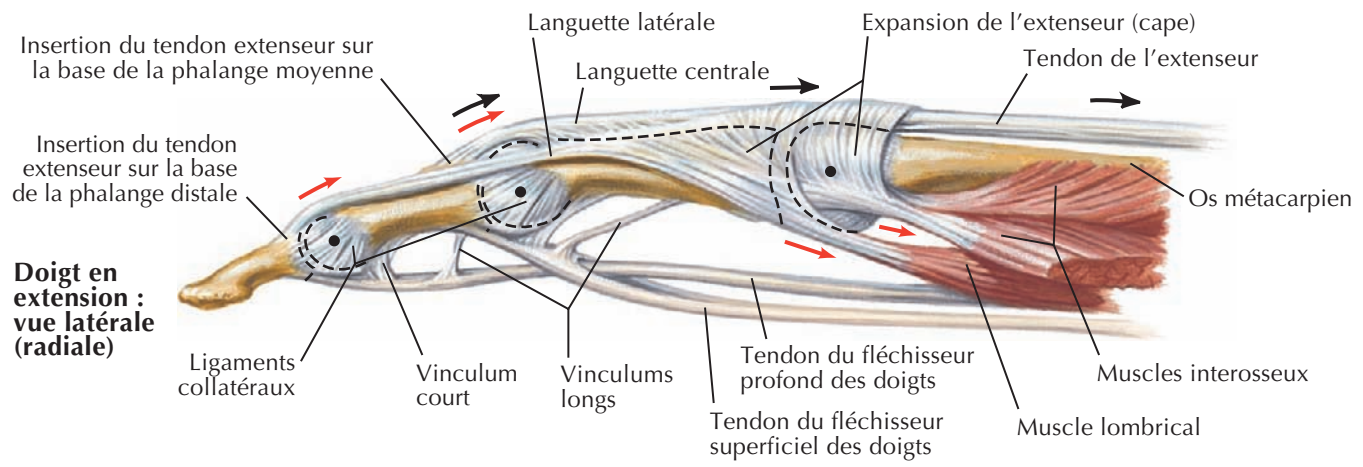
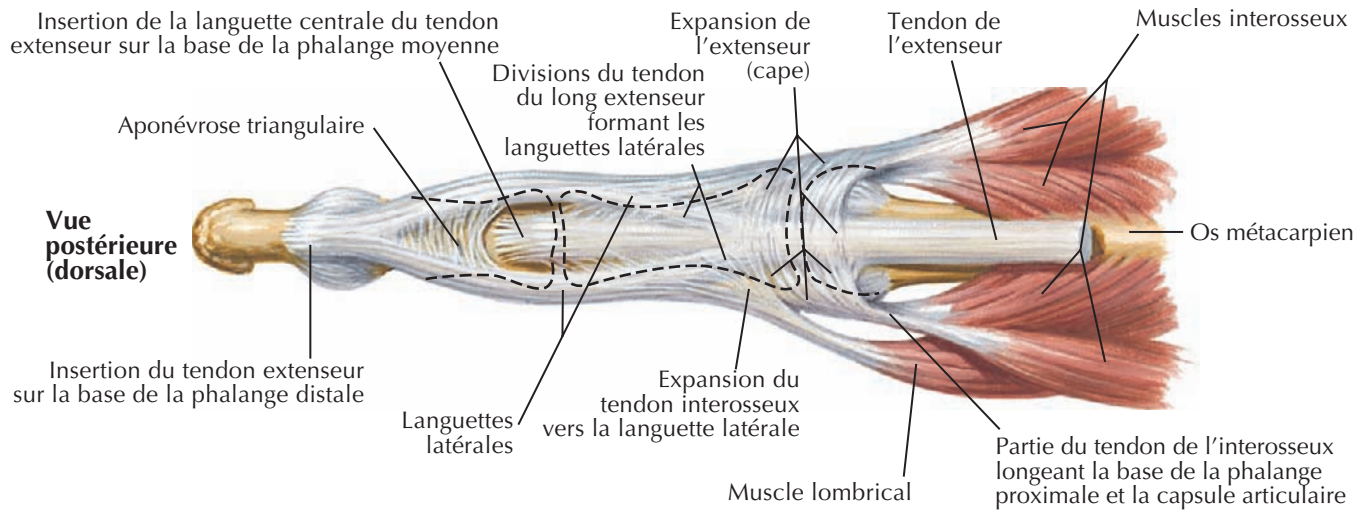
Gaines synoviales des tendons des doigts
Muscles lombricaux (dans leur gaine fasciale)
Espace moyen palmaire
Espace thénarien
Gaine synoviale commune des fléchisseurs (bourse ulnaire)
Gaine synoviale du tendon du fléchisseur du pouce (bourse radiale)

Muscles lombricaux : schéma



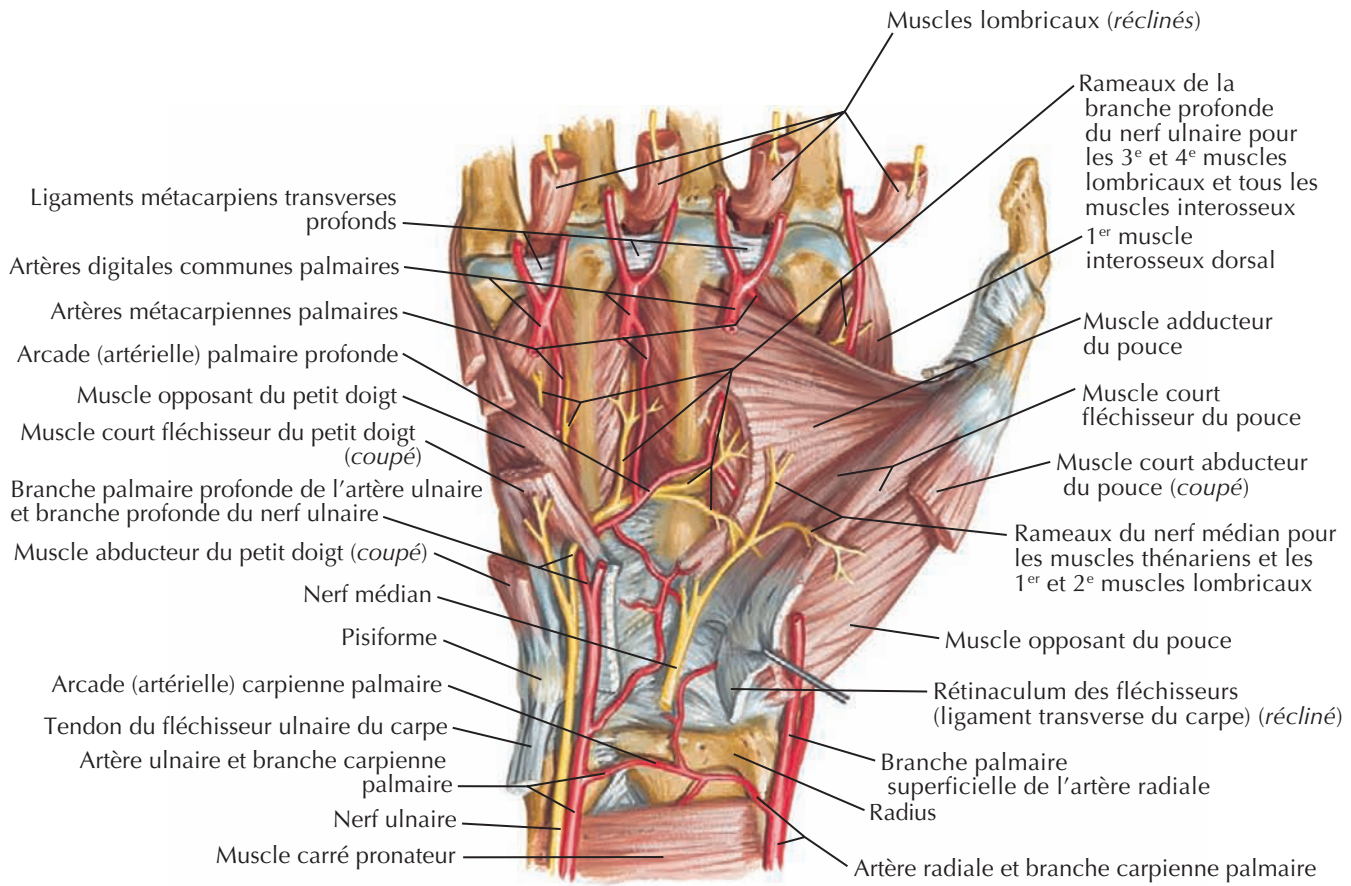
F. Netter M.D.

Tendons fléchisseurs et extenseurs des doigts

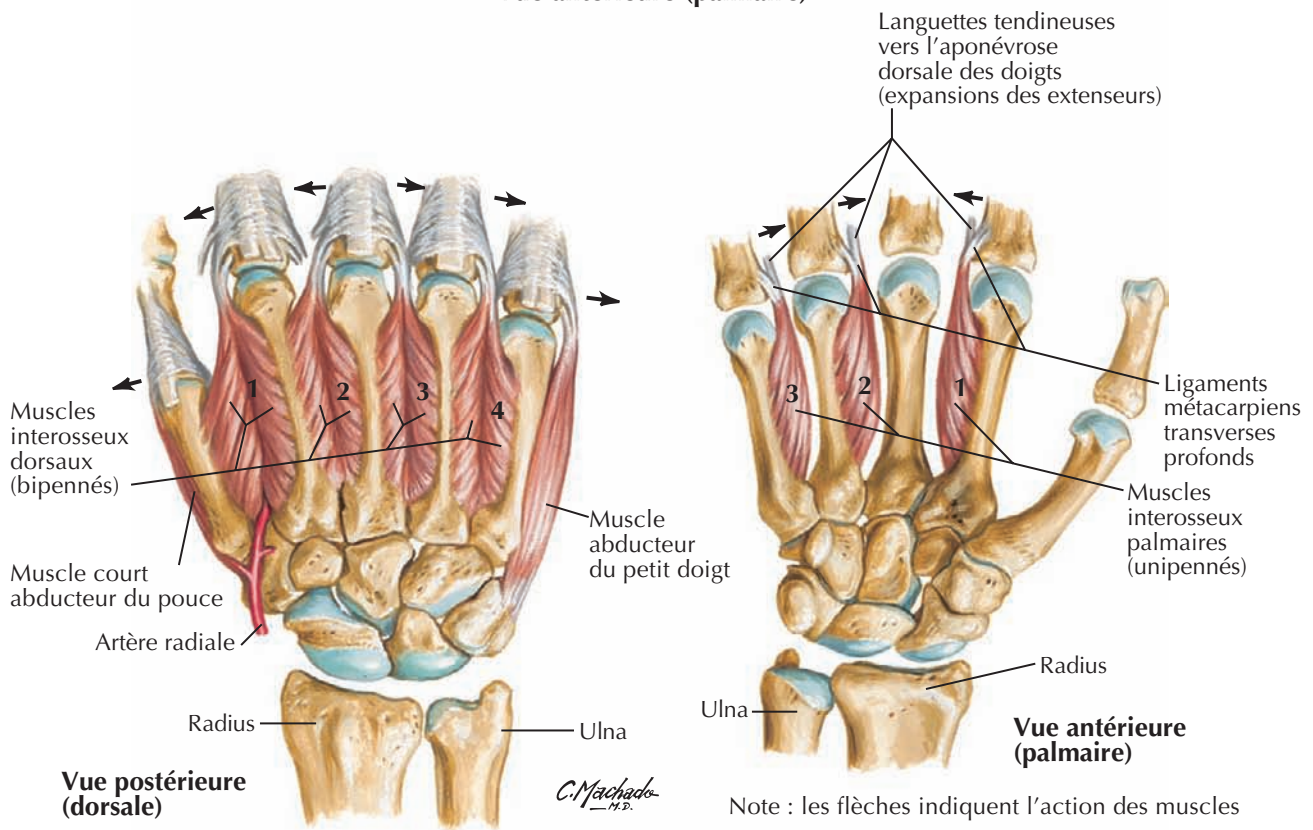


Note : les flèches noires indiquent la traction du tendon du long extenseur ; les flèches rouges indiquent la traction des muscles interosseux et lombriques ; les points indiquent le centre de rotation des articulations.

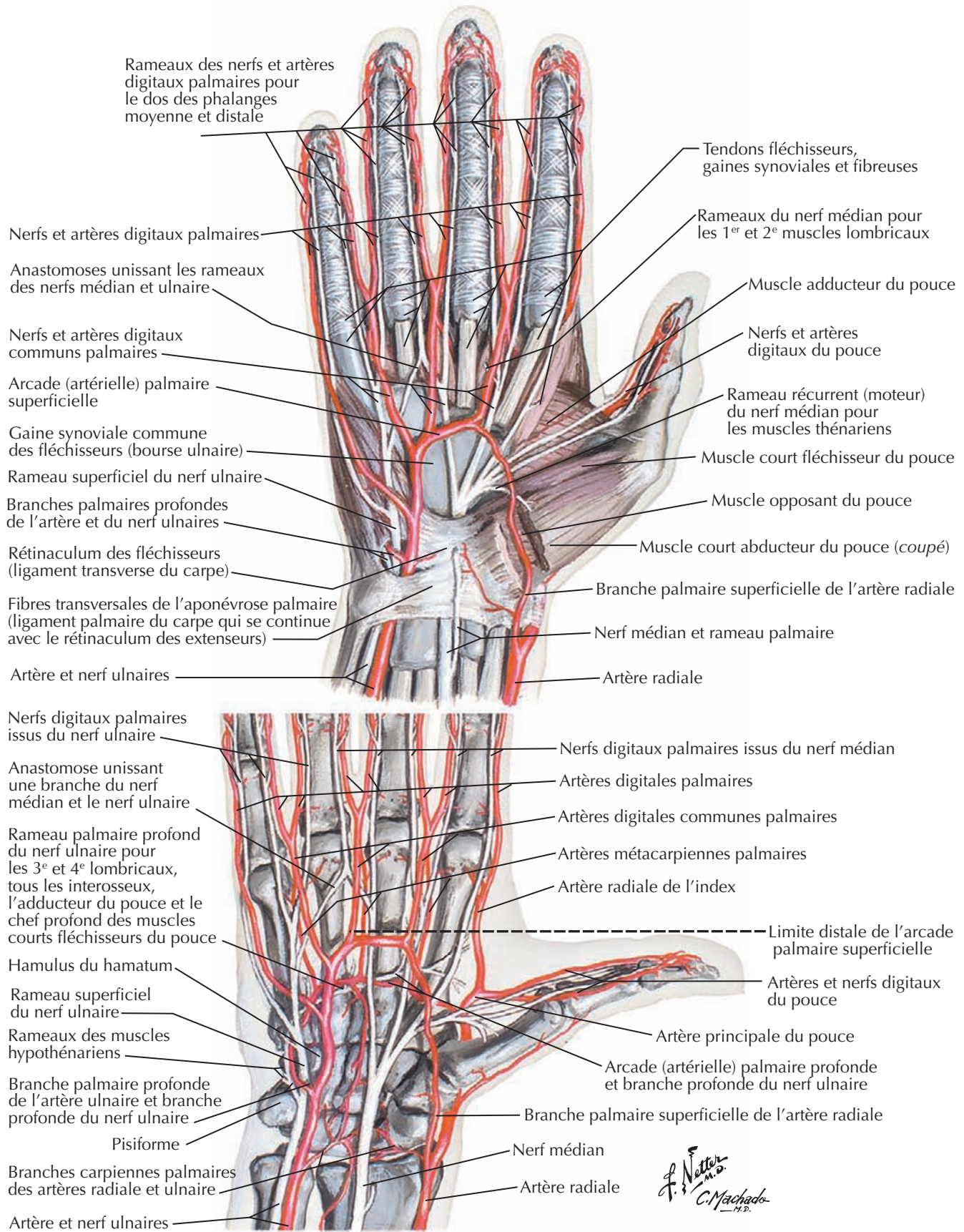
C. Machado



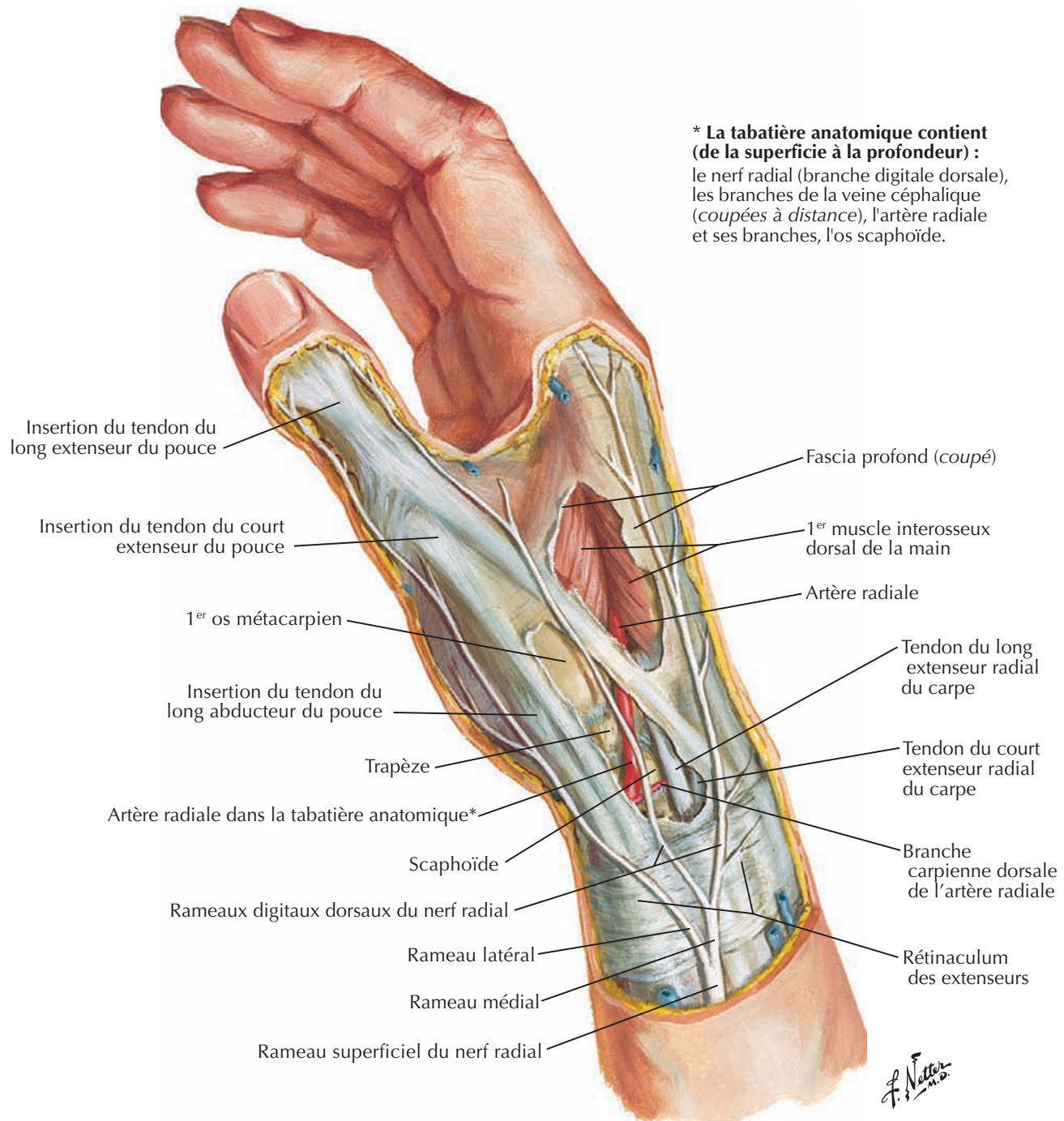
Vue antérieure (palmaire)



Artères et nerfs de la main : vues palmaires



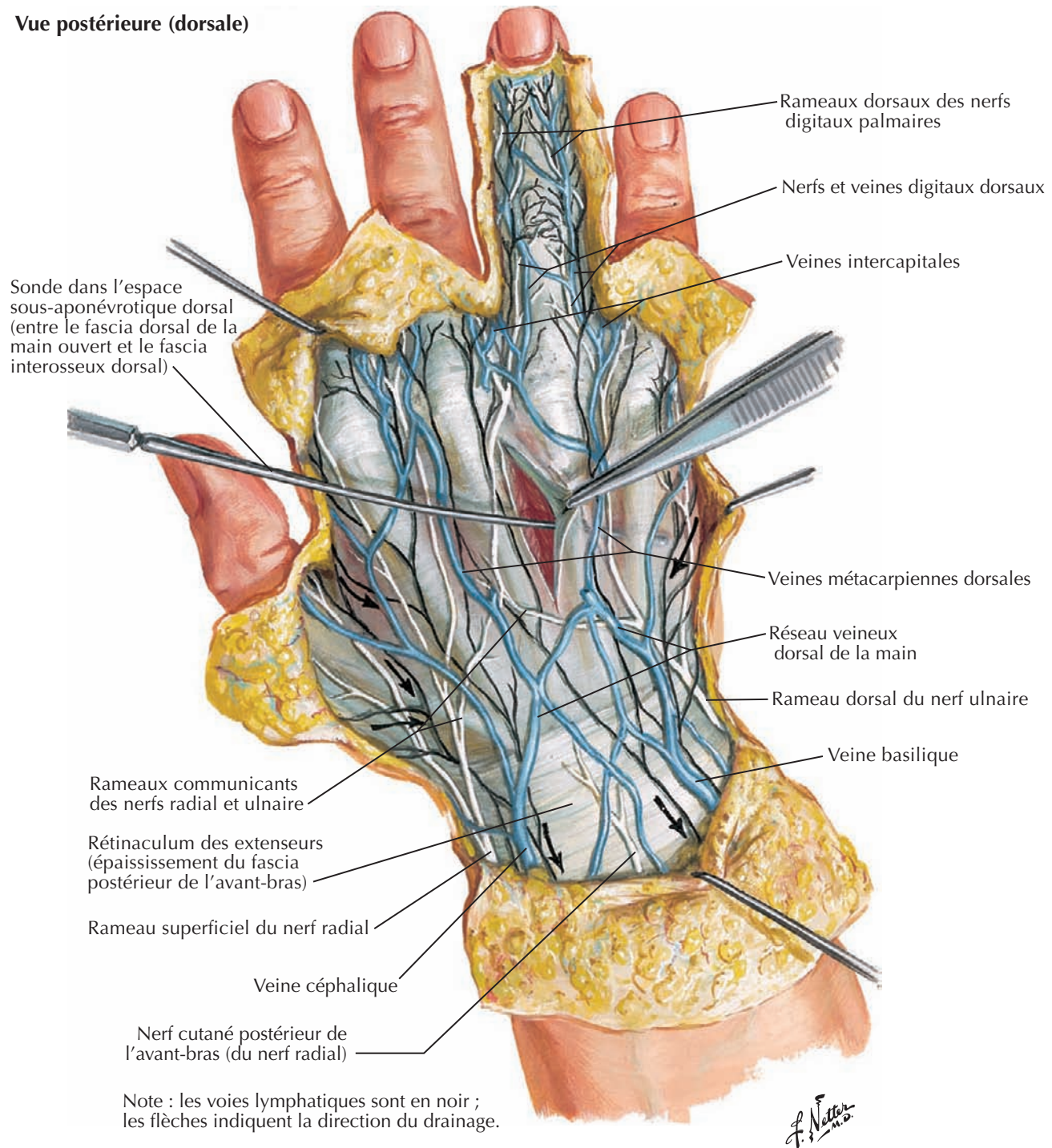
Vue latérale (radiale)

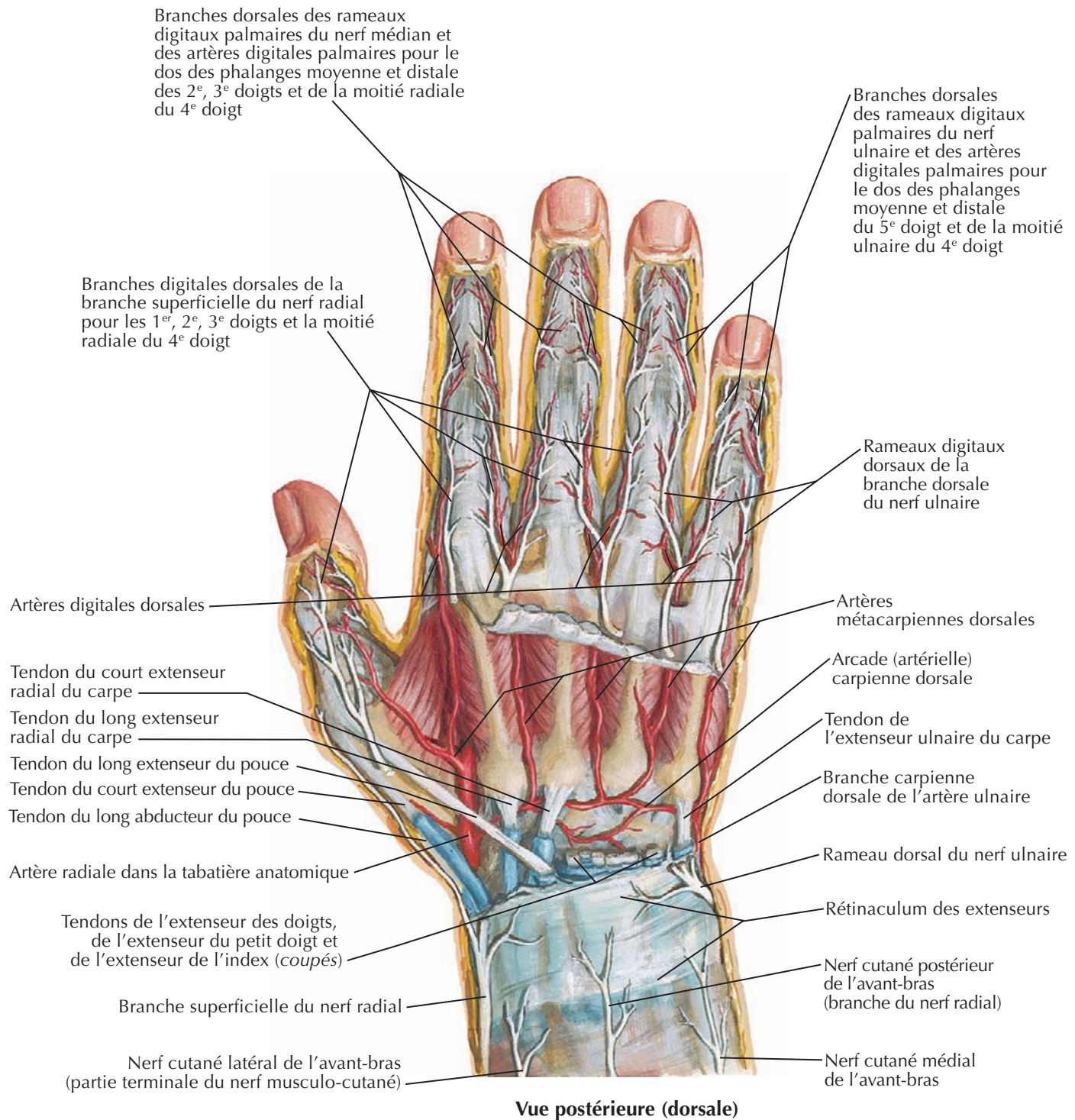


Poignet et main : dissection dorsale superficielle



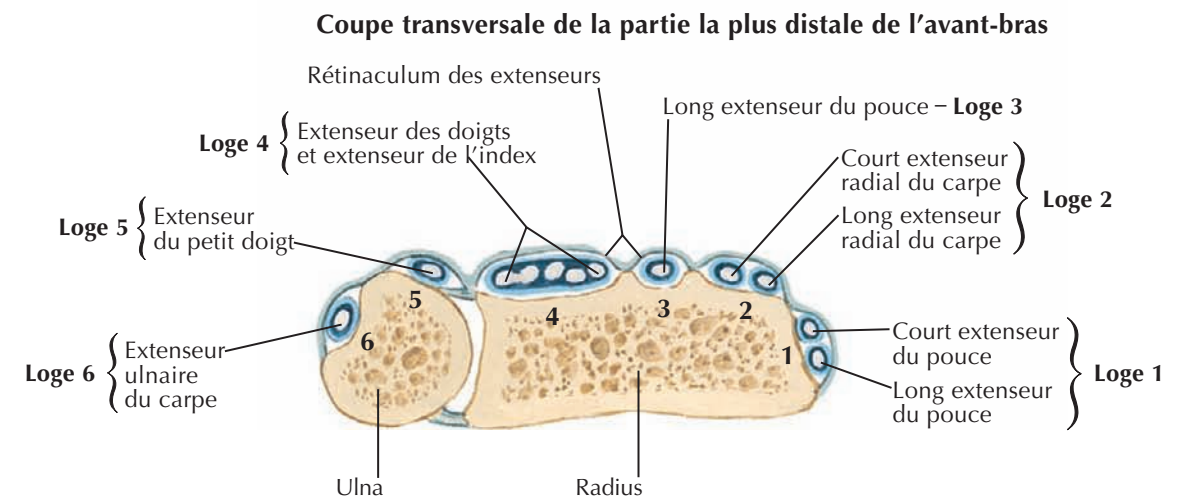
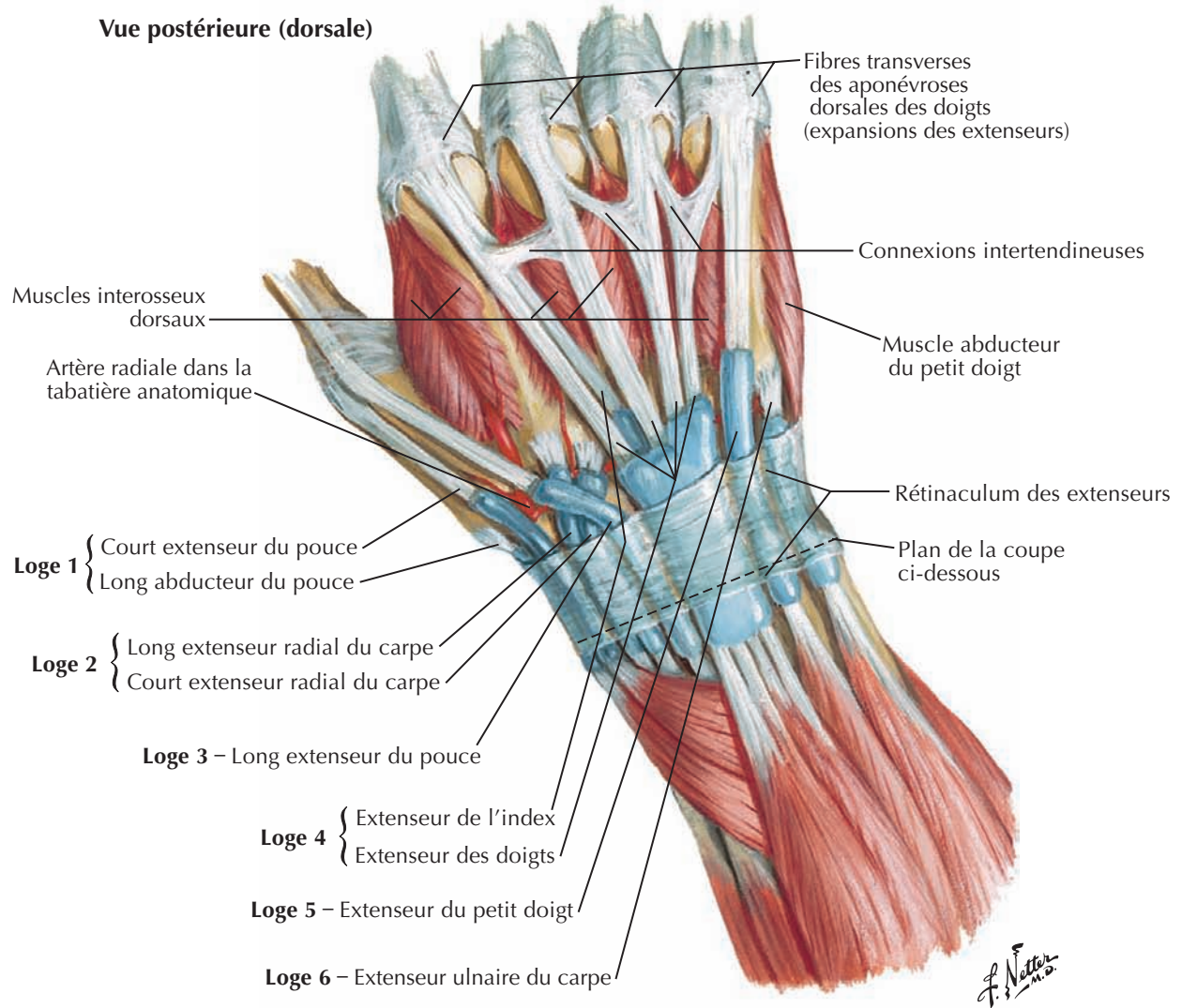
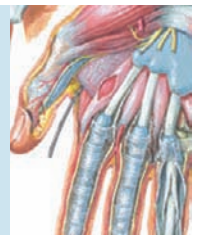Vue postérieure (dorsale)

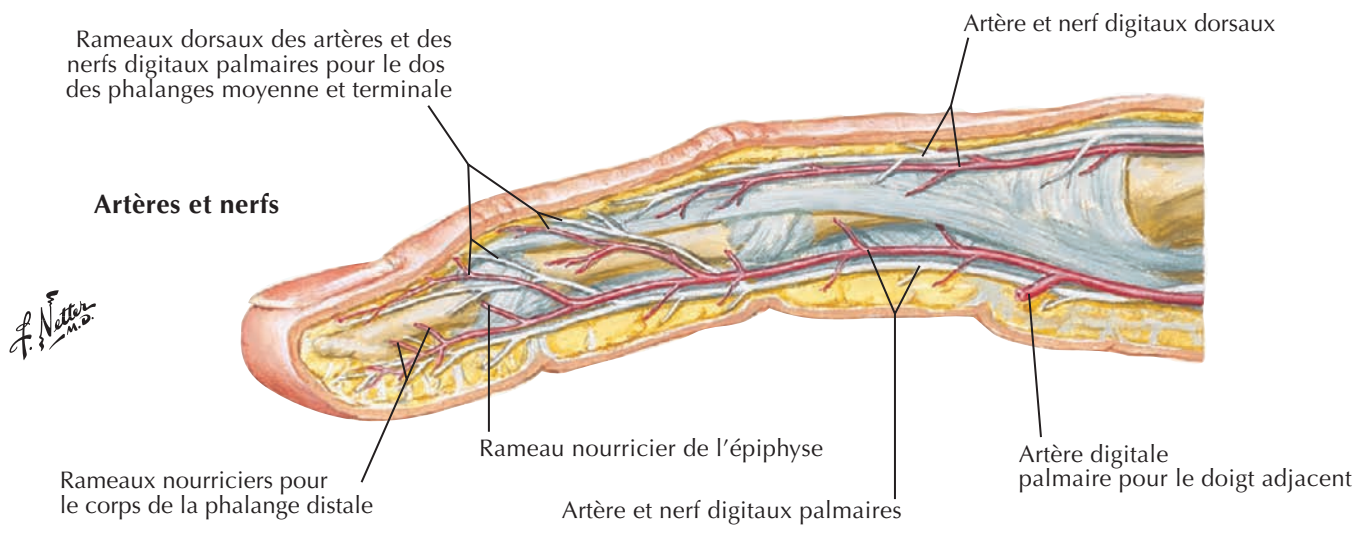
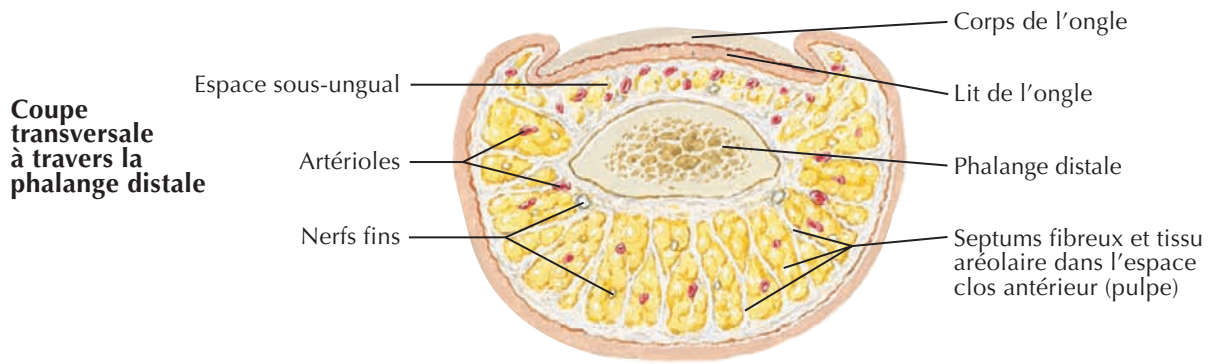
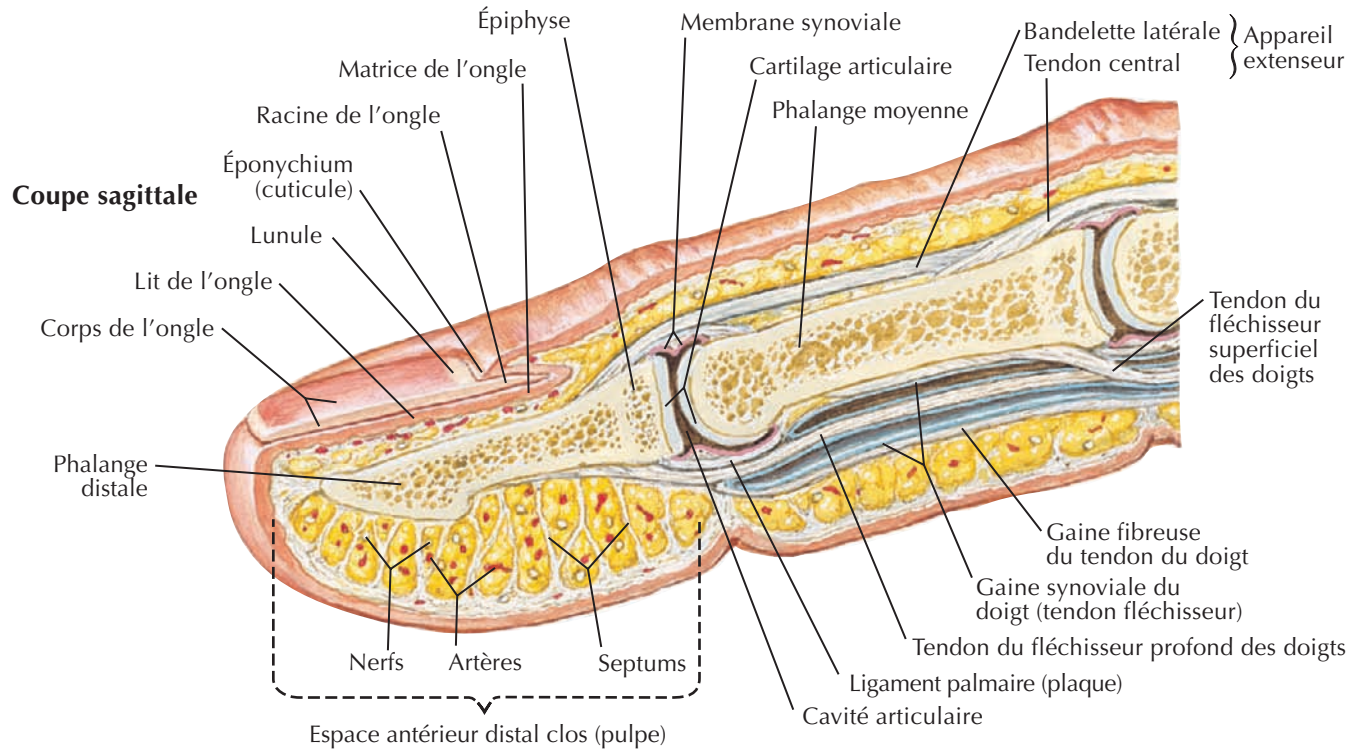




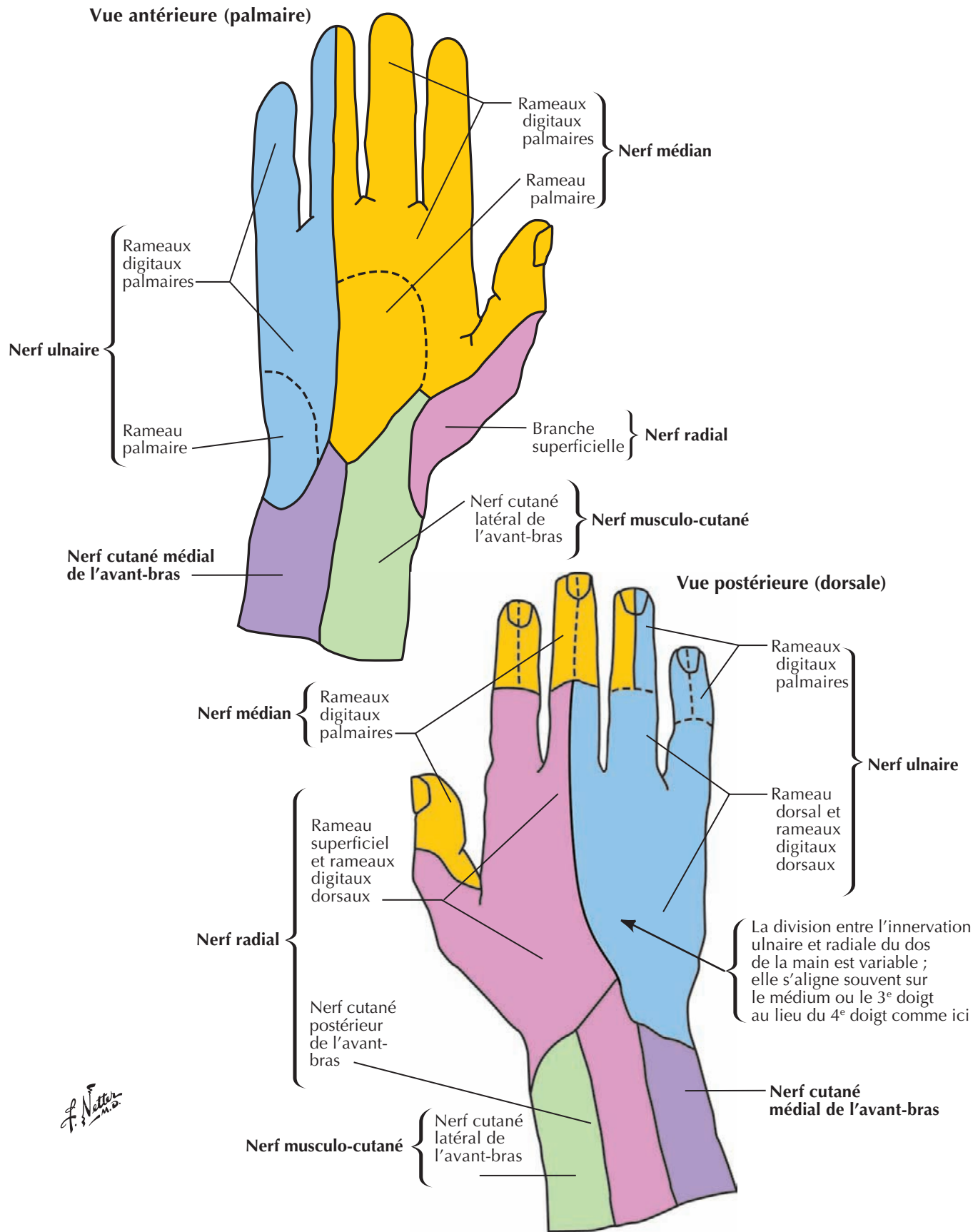
F. Netter
M.D.

Tendons extenseurs au poignet

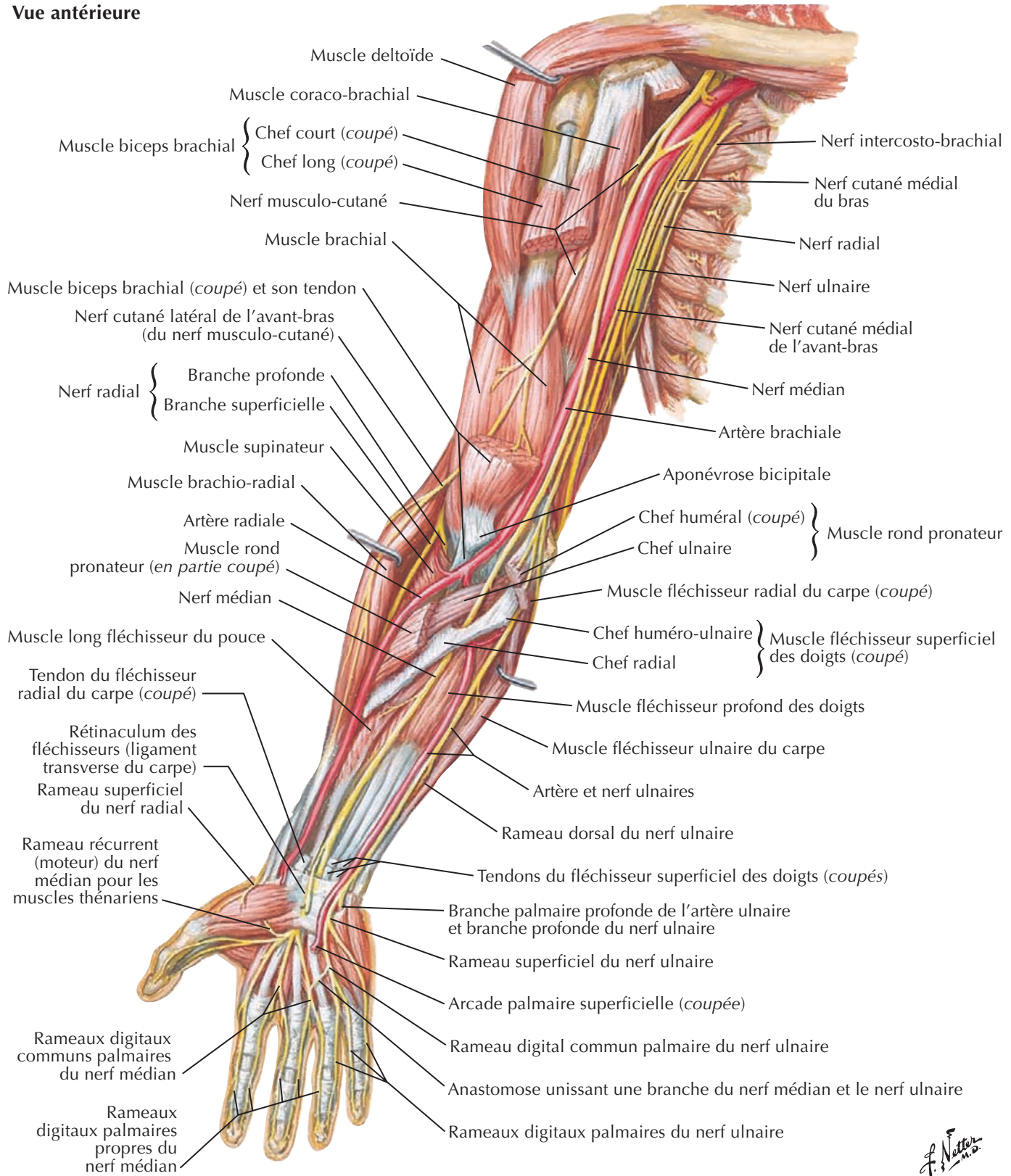




Innervation cutanée du poignet et de la main



Vue antérieure

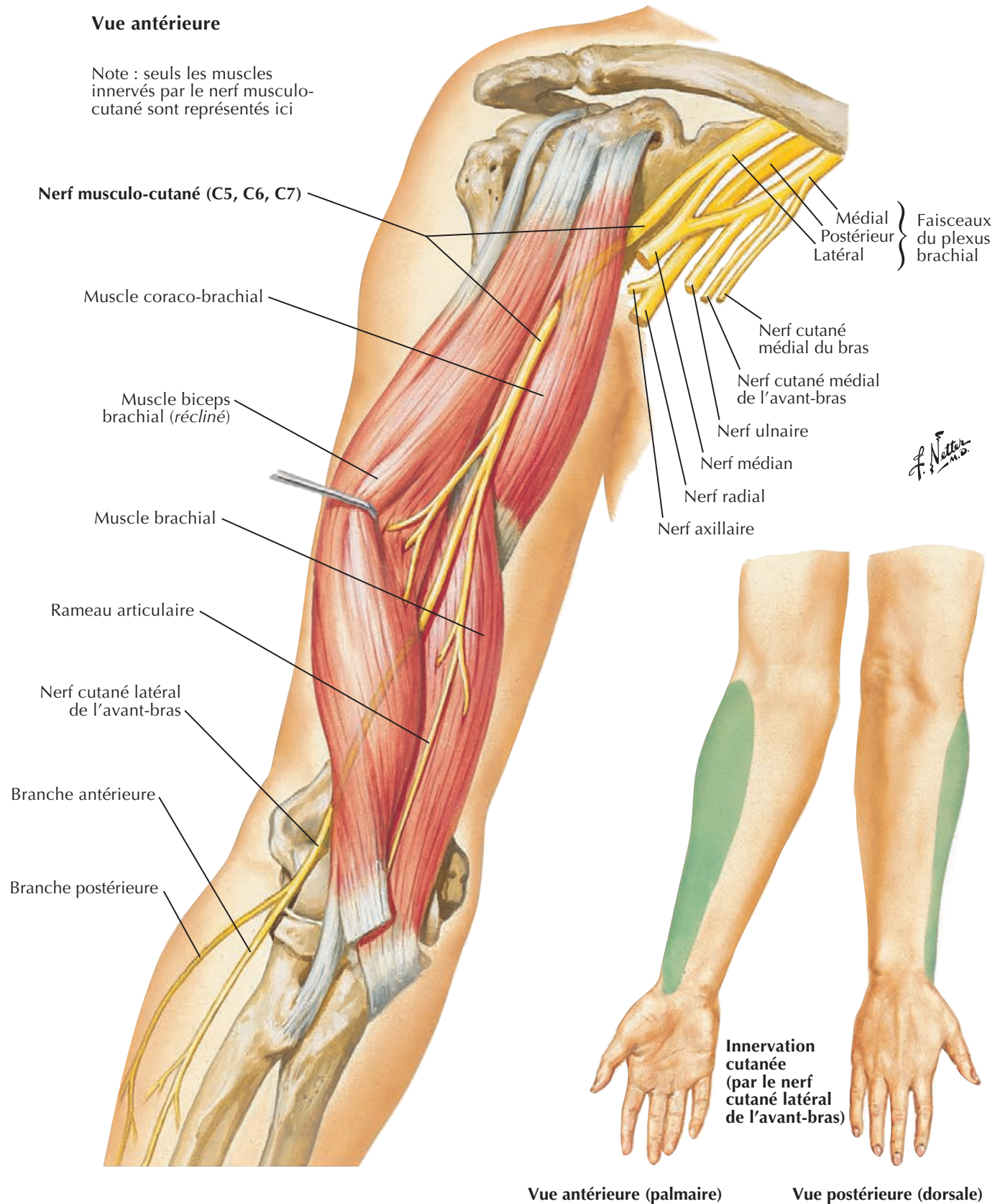


Nerf musculo-cutané



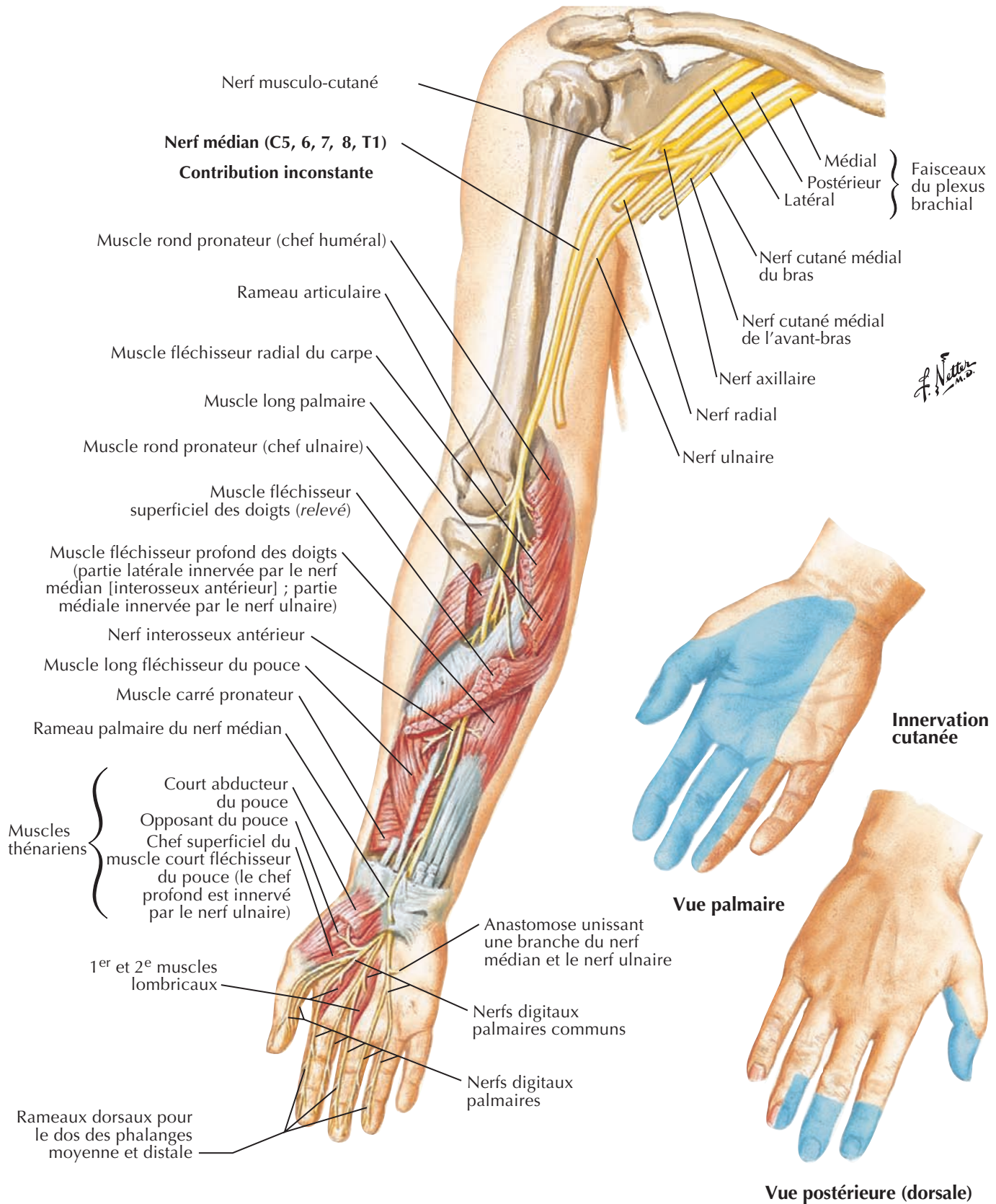
Vue antérieure

Note : seuls les muscles innervés par le nerf musculo-cutané sont représentés ici



Vue antérieure

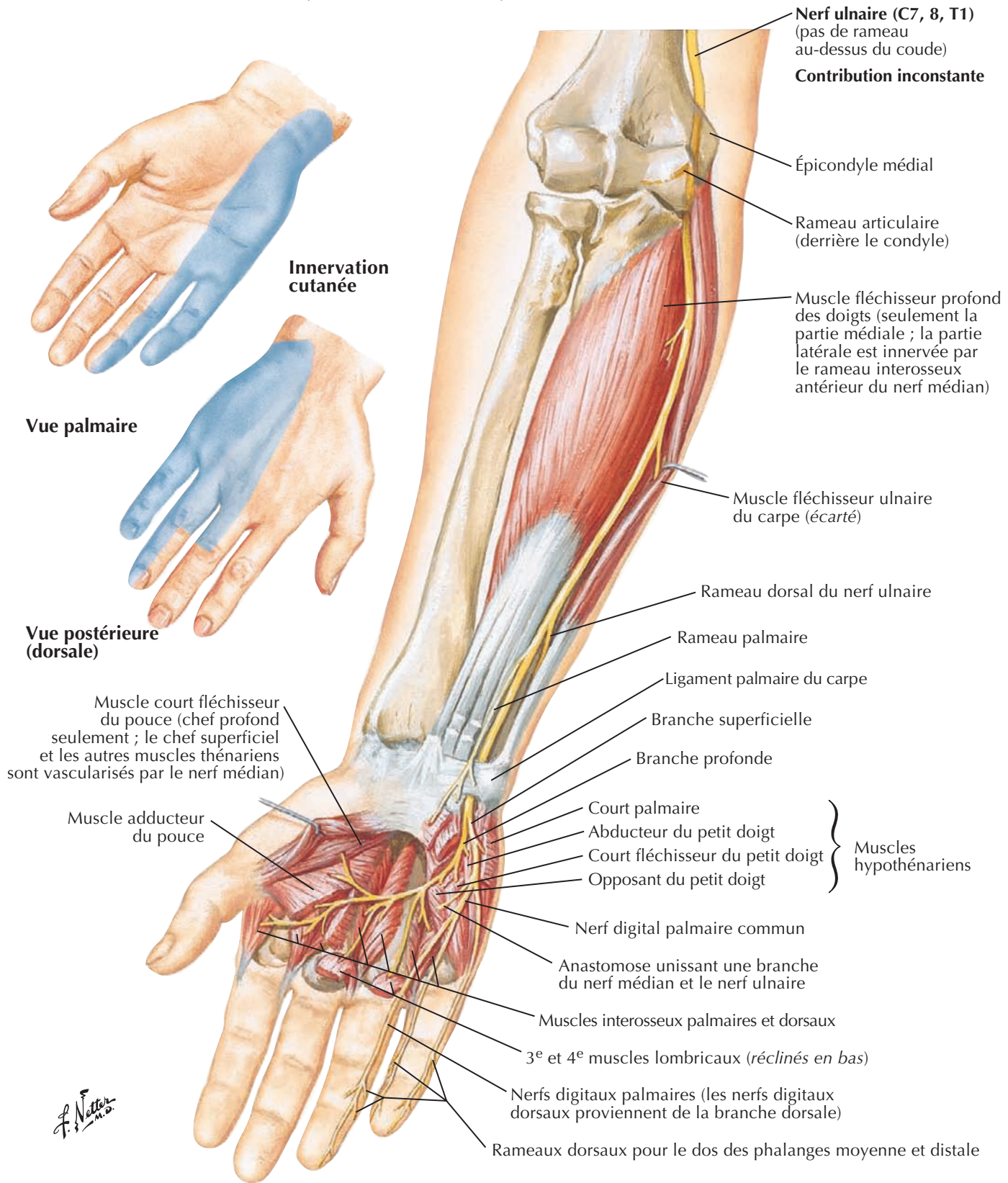
Note : seuls les muscles innervés par le nerf médian sont représentés ici.





Vue antérieure

Note : seuls les muscles innervés par le nerf ulnaire sont représentés ici.



Vue palmaire

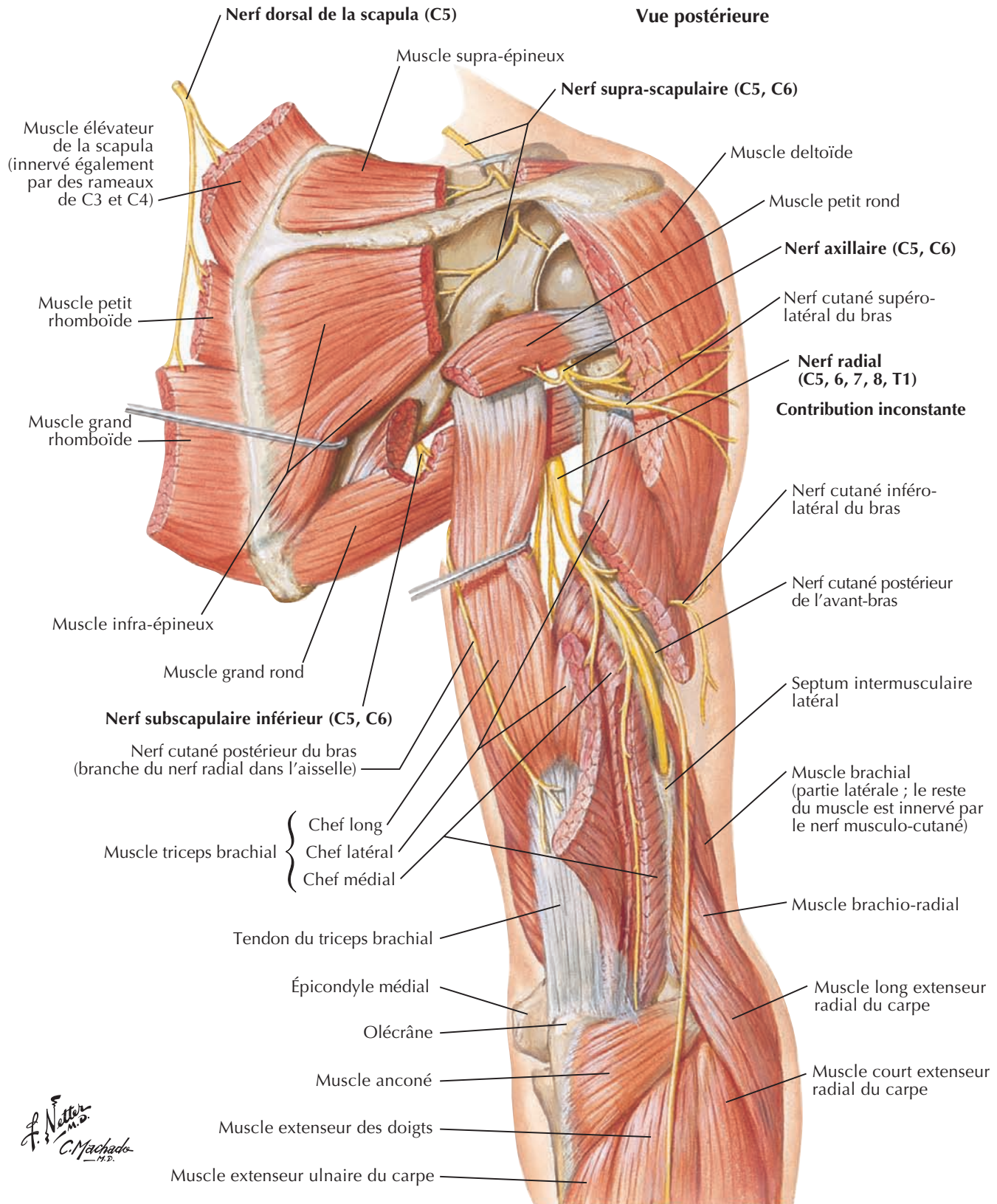
Vue postérieure (dorsale)

Innervation cutanée

Muscle court fléchisseur du pouce (chef profond seulement ; le chef superficiel et les autres muscles thénariens sont vascularisés par le nerf médian)

Muscle adducteur du pouce

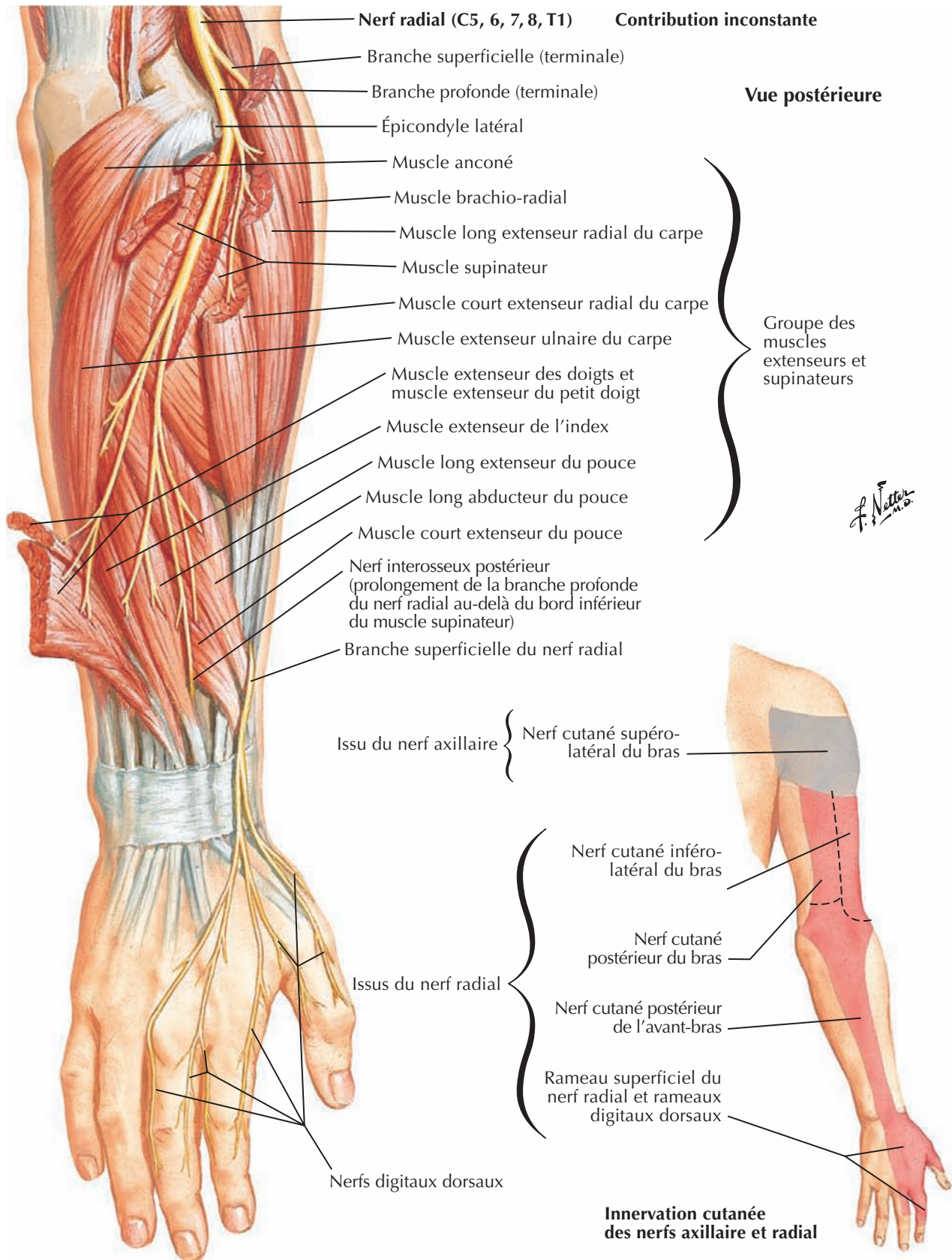
F. Netter M.D.



Nerf radial à l'avant-bras

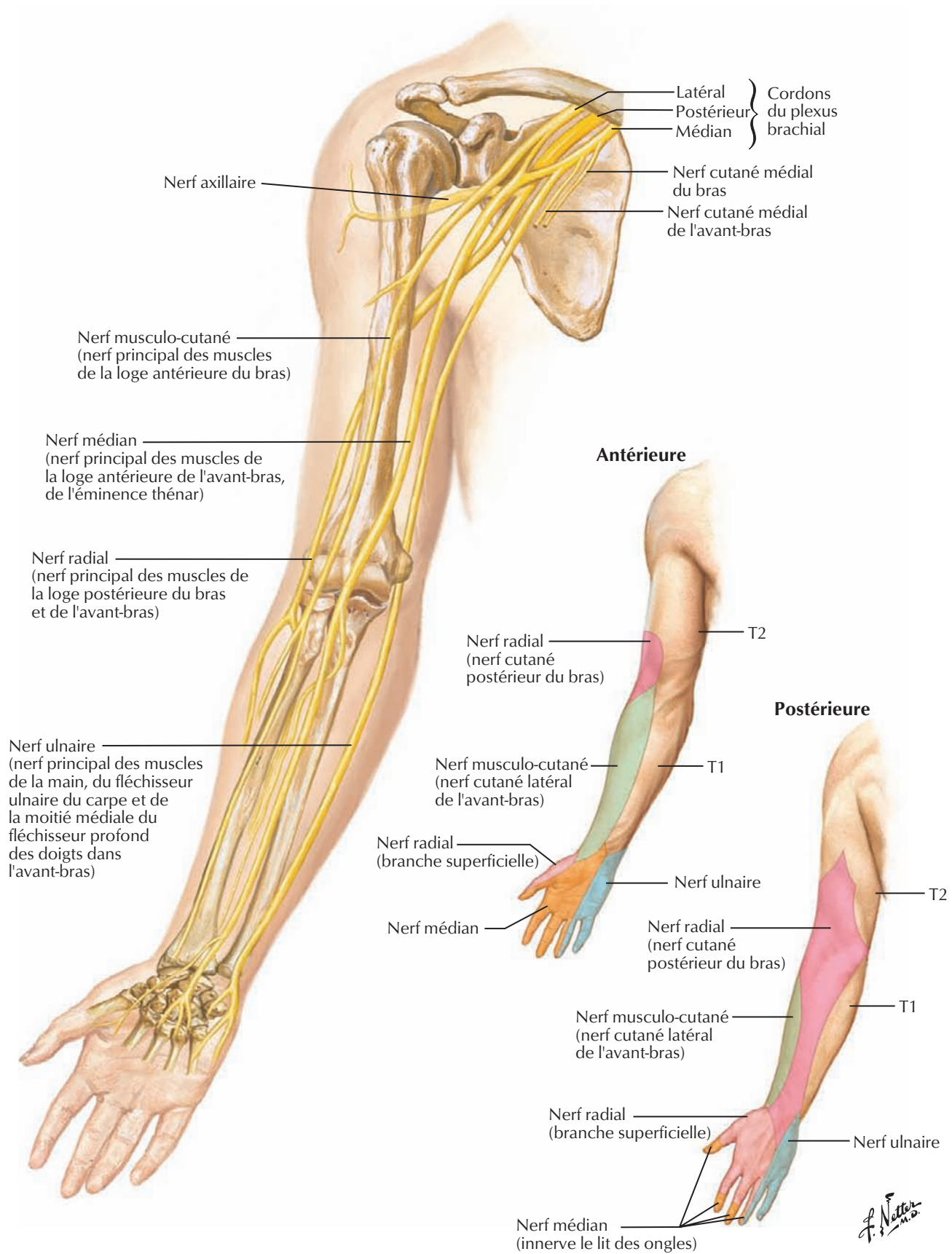


Voir aussi **Planche 455**



6

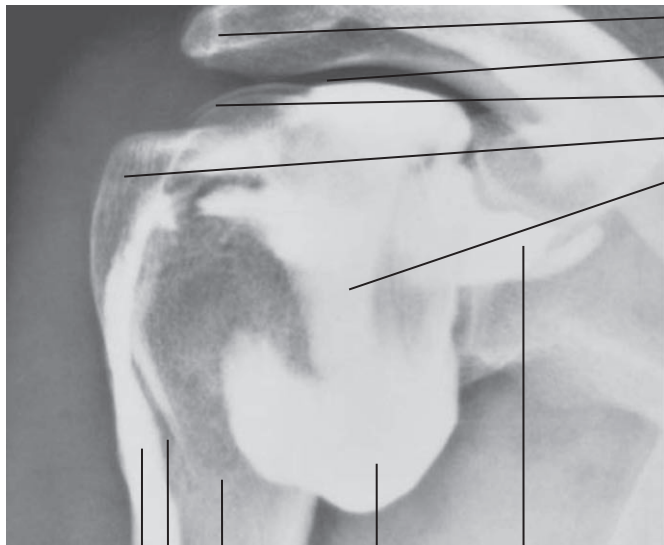
Nerfs du membre supérieur



Épaule : arthrographie, IRM et TDM



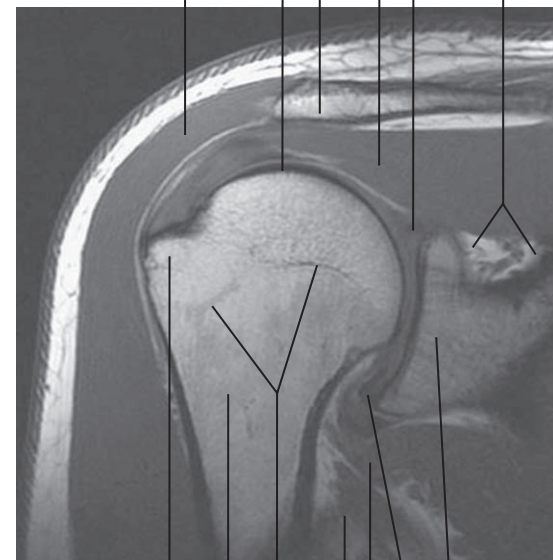
Arthrographie : articulation gléno-humérale



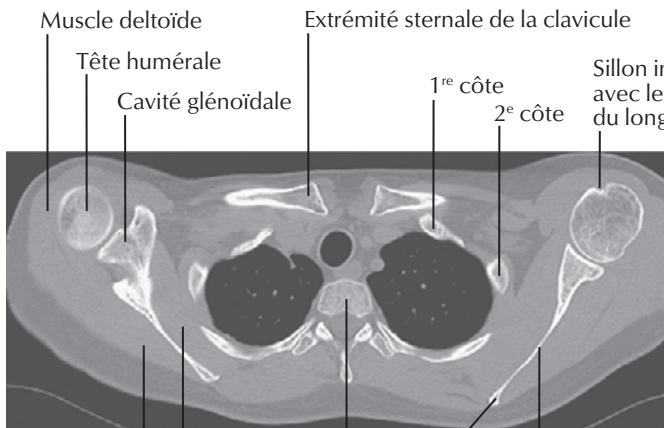
- Acromion
- Espace subacromial
- Cartilage articulaire de la tête humérale
- Tubercule majeur
- Contraste dans la capsule de l'articulation gléno-humérale
- Récessus subscapulaire
- Récessus axillaire
- Col chirurgical
- Sillon intertuberculaire
- Contraste dans la gaine du long chef du biceps

- Nerf, artère, veine supra-scapulaires
- Bourrelet glénoïdal (labrum) supérieur
- Muscle supra-épineux
- Acromion
- Cartilage articulaire de la tête humérale
- Muscle deltoïde

IRM



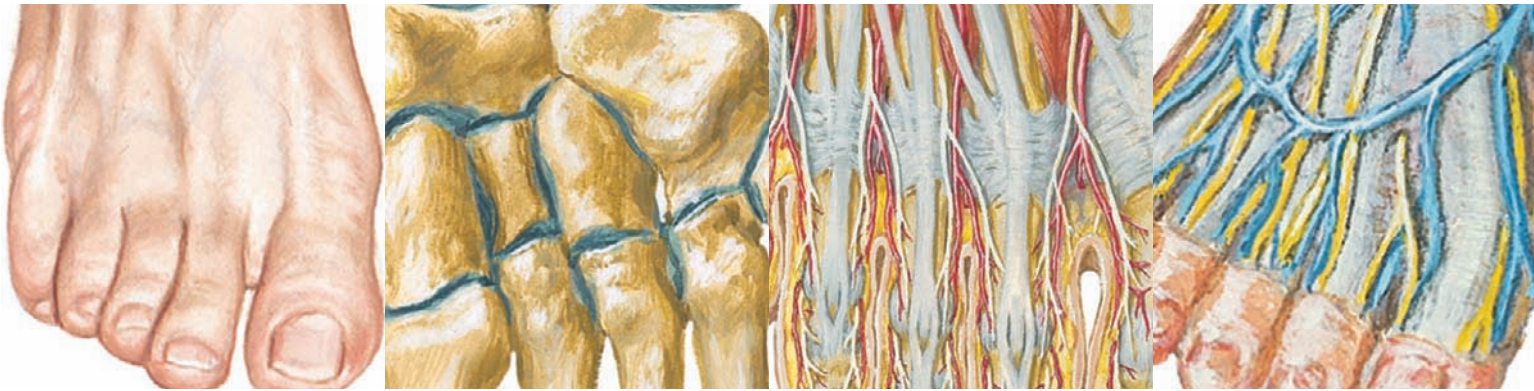
- Cavité glénoïdale
- Bourrelet glénoïdal (labrum) inférieur
- Muscle grand dorsal
- Muscle grand rond
- Ligne épiphysaire
- Col chirurgical
- Tubercule majeur



TDM

- Muscle deltoïde
- Tête humérale
- Cavité glénoïdale
- Extrémité sternale de la clavicule
- 1^{re} côte
- 2^e côte
- Sillon intertuberculaire avec le tendon du long chef du biceps
- Lame de la scapula
- Bord vertébral de la scapula
- Corps de T2
- Muscle subscapulaire
- Muscle infra-scapulaire

This page intentionally left blank



Section 7 MEMBRE INFÉRIEUR

Anatomie de surface

Planche 469

469 Membre inférieur

Anatomie cutanée

Planches 470-473

- 470 Dermatomes du membre inférieur
- 471 Nerfs et veines superficiels du membre inférieur :
vue antérieure
- 472 Nerfs et veines superficiels du membre inférieur :
vue postérieure
- 473 Vaisseaux et nœuds lymphatiques du membre
inférieur

Hanche et cuisse

Planches 474-493

- 474 Os coxal (os de la hanche)
- 475 Articulation de la hanche
- 476 Articulation de la hanche : radiographie antéro-
postérieure
- 477 Fémur
- 478 Insertions des muscles de la hanche et de la cuisse :
vue antérieure
- 479 Insertions des muscles de la hanche et de la cuisse :
vue postérieure
- 480 Muscles de la cuisse : vues antérieures
- 481 Muscles de la cuisse : vues antérieures (suite)
- 482 Muscles de la hanche et de la cuisse : vue latérale
- 483 Muscles de la hanche et de la cuisse : vues
postérieures

Membre inférieur

- 484 Muscles psoas et iliaque
- 485 Plexus lombo-sacral et coccygien
- 486 Plexus lombal
- 487 Plexus sacral et coccygien
- 488 Artères et nerfs de la cuisse : vues antérieures
- 489 Artères et nerfs de la cuisse : vues antérieures (suite)
- 490 Artères et nerfs de la cuisse : vue postérieure
- 491 Nerfs de la hanche et de la fesse
- 492 Artères de la tête et du col du fémur
- 493 Cuisse : coupes transversales sériées

Genou

Planches 494-500

- 494 Genou : vues latérale et médiale
- 495 Genou : vues antérieures
- 496 Genou : intérieur
- 497 Genou : ligaments croisés et collatéraux
- 498 Genou : radiographie antéro-postérieure
- 499 Genou : vues postérieure et sagittale
- 500 Artères de la cuisse et du genou : schéma

Jambe

Planches 501-510

- 501 Tibia et fibula
- 502 Tibia et fibula (suite)
- 503 Insertions des muscles de la jambe
- 504 Muscles de la jambe (dissection superficielle) : vue postérieure
- 505 Muscles de la jambe (dissection intermédiaire) : vue postérieure
- 506 Muscles de la jambe (dissection profonde) : vue postérieure
- 507 Muscles de la jambe (dissection superficielle) : vue antérieure
- 508 Muscles de la jambe (dissection profonde) : vue antérieure

- 509 Muscles de la jambe : vue latérale
- 510 Jambe : coupes transversales et loges fasciales

Cheville et pied

Planches 511-525

- 511 Os du pied
- 512 Os du pied (suite)
- 513 Calcanéus
- 514 Cheville : radiographies
- 515 Ligaments et tendons de la cheville
- 516 Ligaments et tendons du pied : vue plantaire
- 517 Gaines tendineuses de la cheville
- 518 Muscles du dos du pied : dissection superficielle
- 519 Dos du pied : dissection profonde
- 520 Plante du pied : dissection superficielle
- 521 Muscles de la plante du pied : première couche
- 522 Muscles de la plante du pied : deuxième couche
- 523 Muscles de la plante du pied : troisième couche
- 524 Muscles interosseux et artères profondes du pied
- 525 Muscles interosseux du pied

Innervation et vascularisation

Planches 526-530

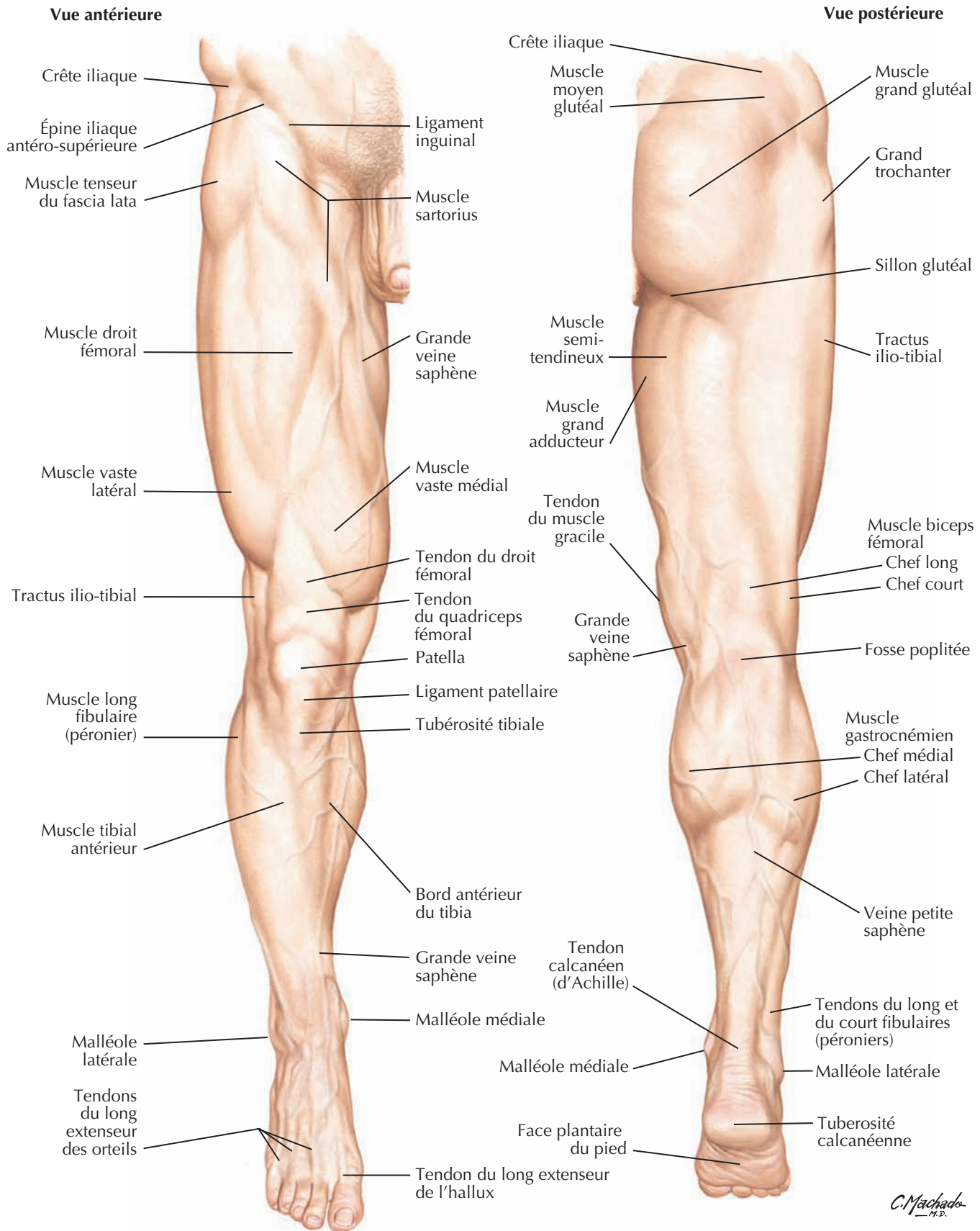
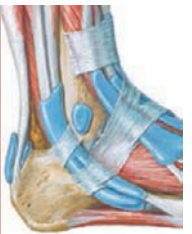- 526 Nerfs fémoral et cutané latéral de la cuisse
- 527 Nerf obturateur
- 528 Nerfs sciatique (ischiatique) et cutané postérieur de la cuisse
- 529 Nerf tibial
- 530 Nerf fibulaire commun (péronier)

Scanners de la région

Planche 531

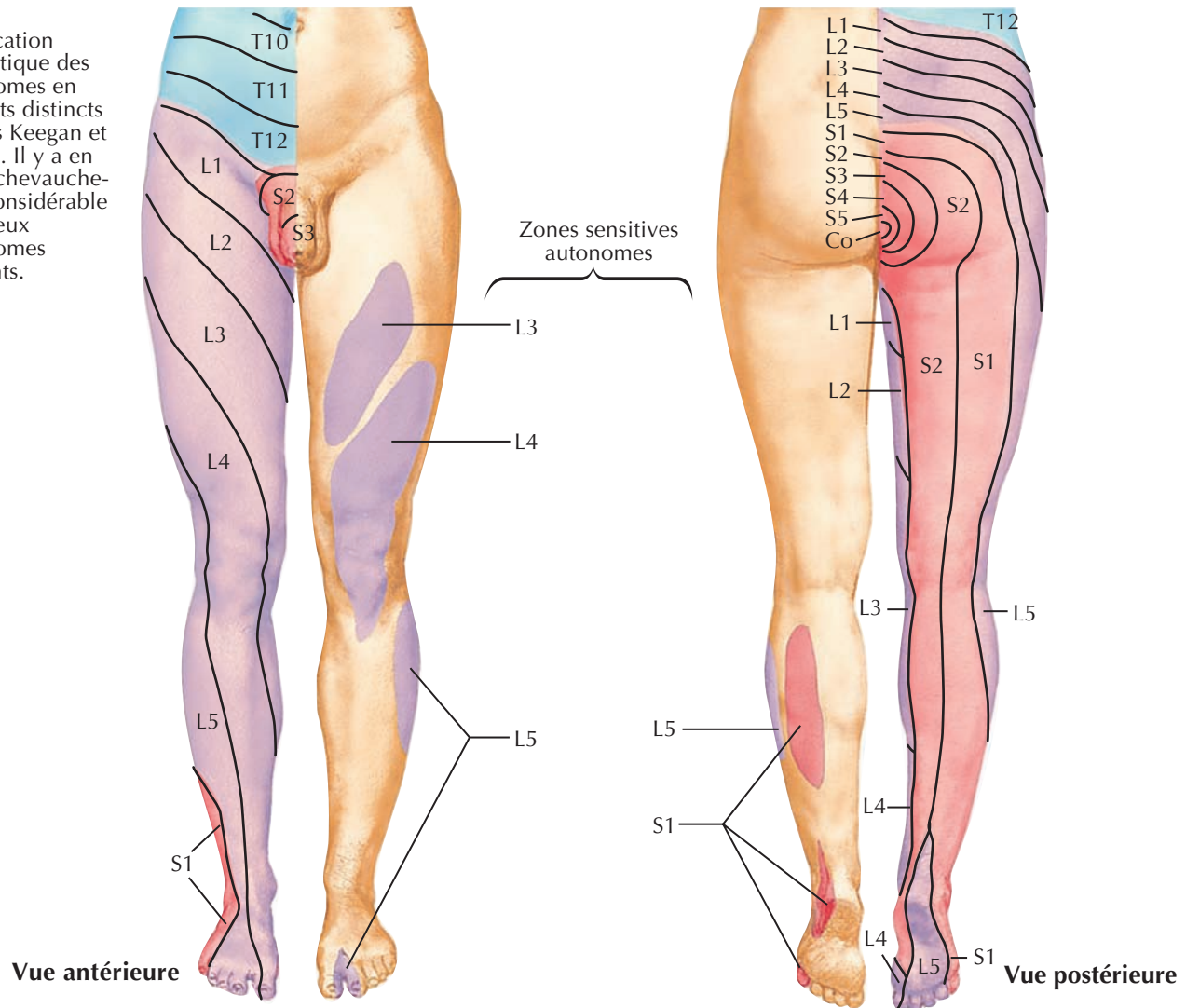
- 531 Hanches : radiographie, arthrographie et IRM

Membre inférieur

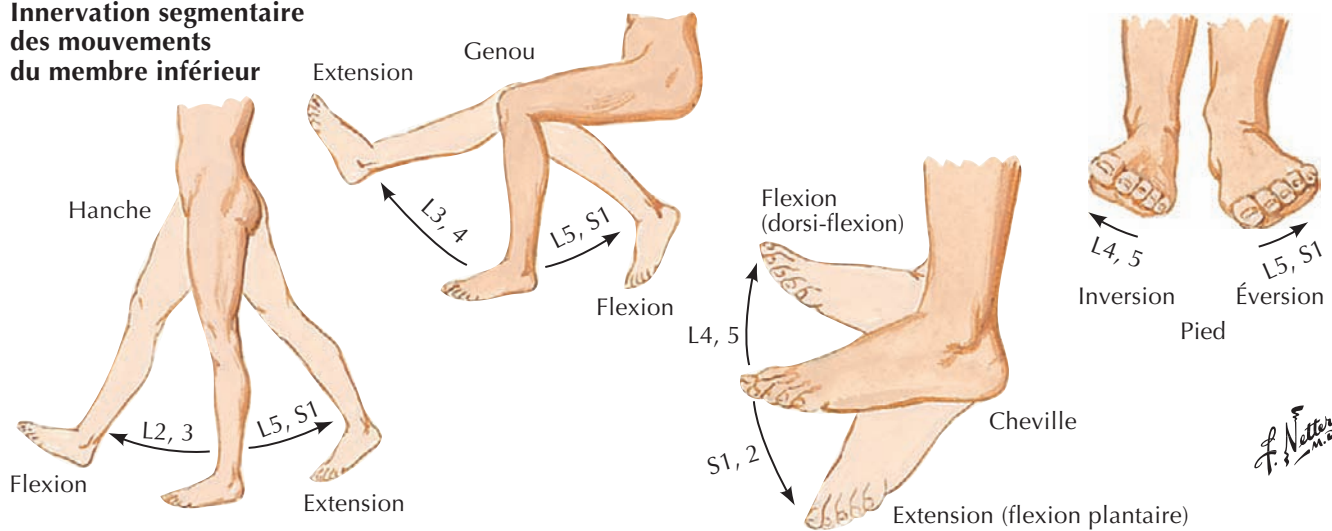


Voir aussi **Planche 159**

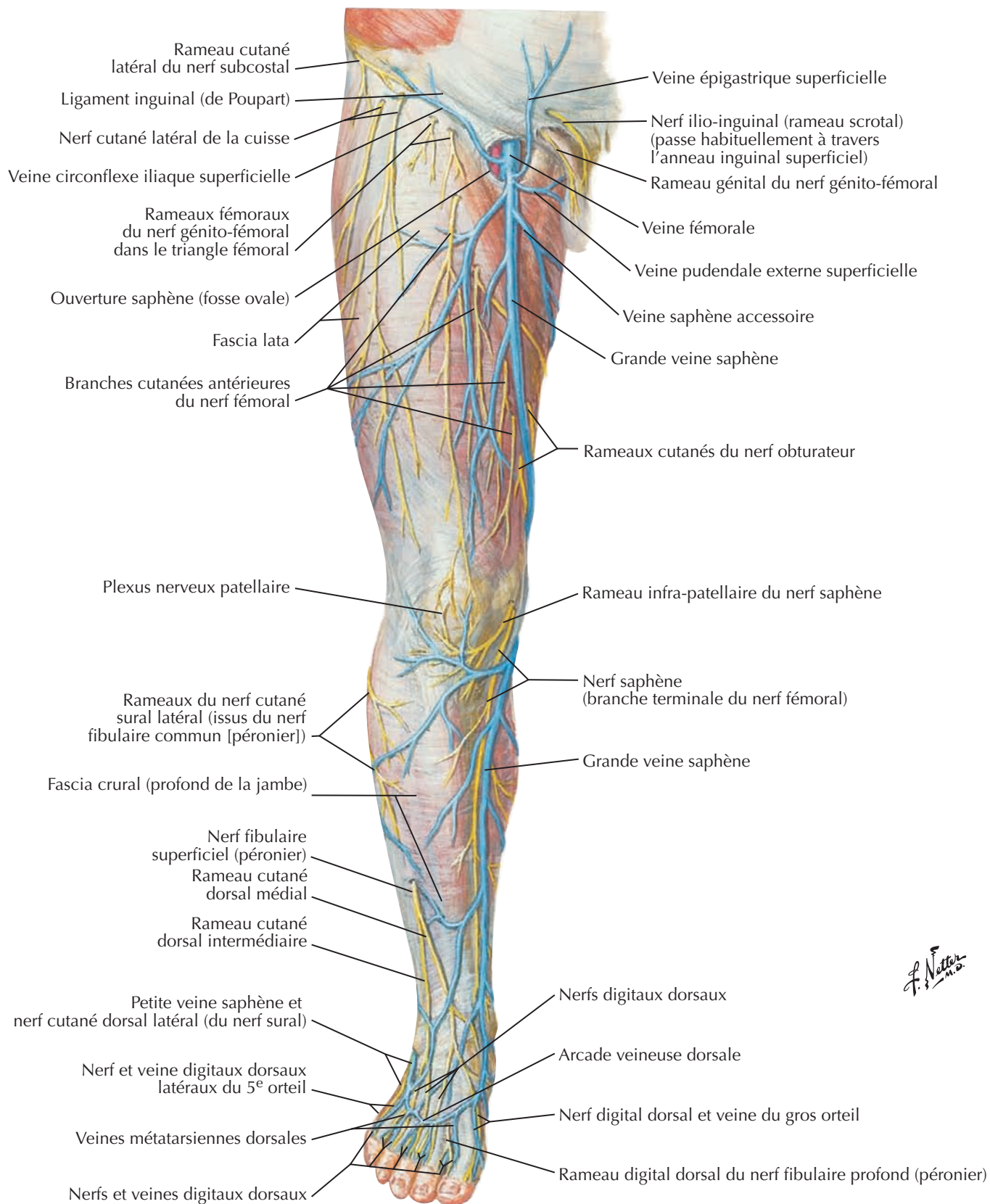
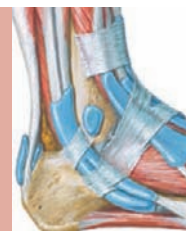Démarcation schématique des dermatomes en segments distincts (d'après Keegan et Garrett). Il y a en fait un chevauchement considérable entre deux dermatomes adjacents.



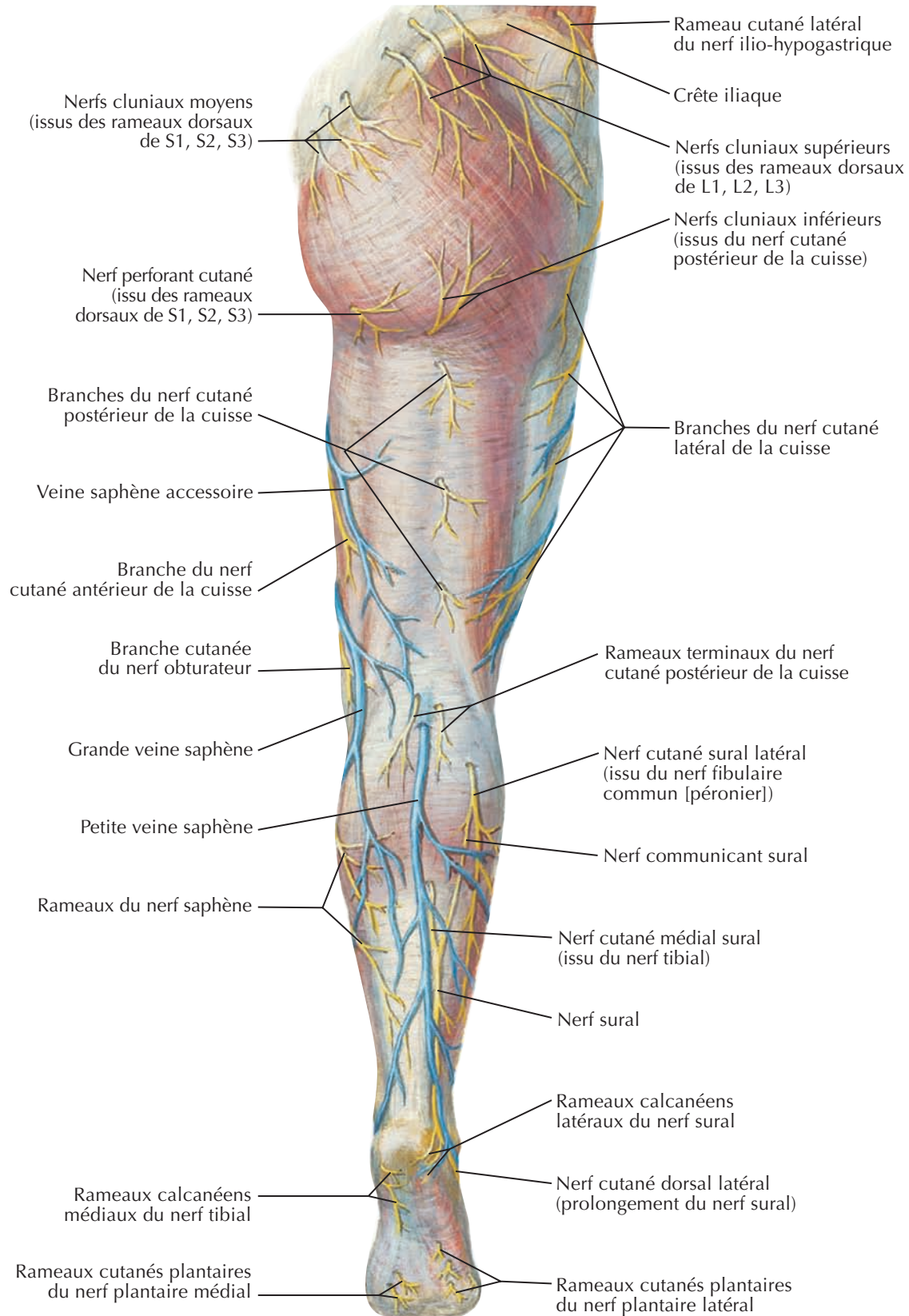
Innervation segmentaire des mouvements du membre inférieur



Nerfs et veines superficiels du membre inférieur : vue antérieure

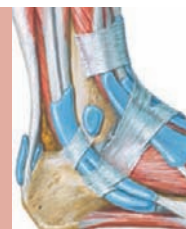

F. Netter

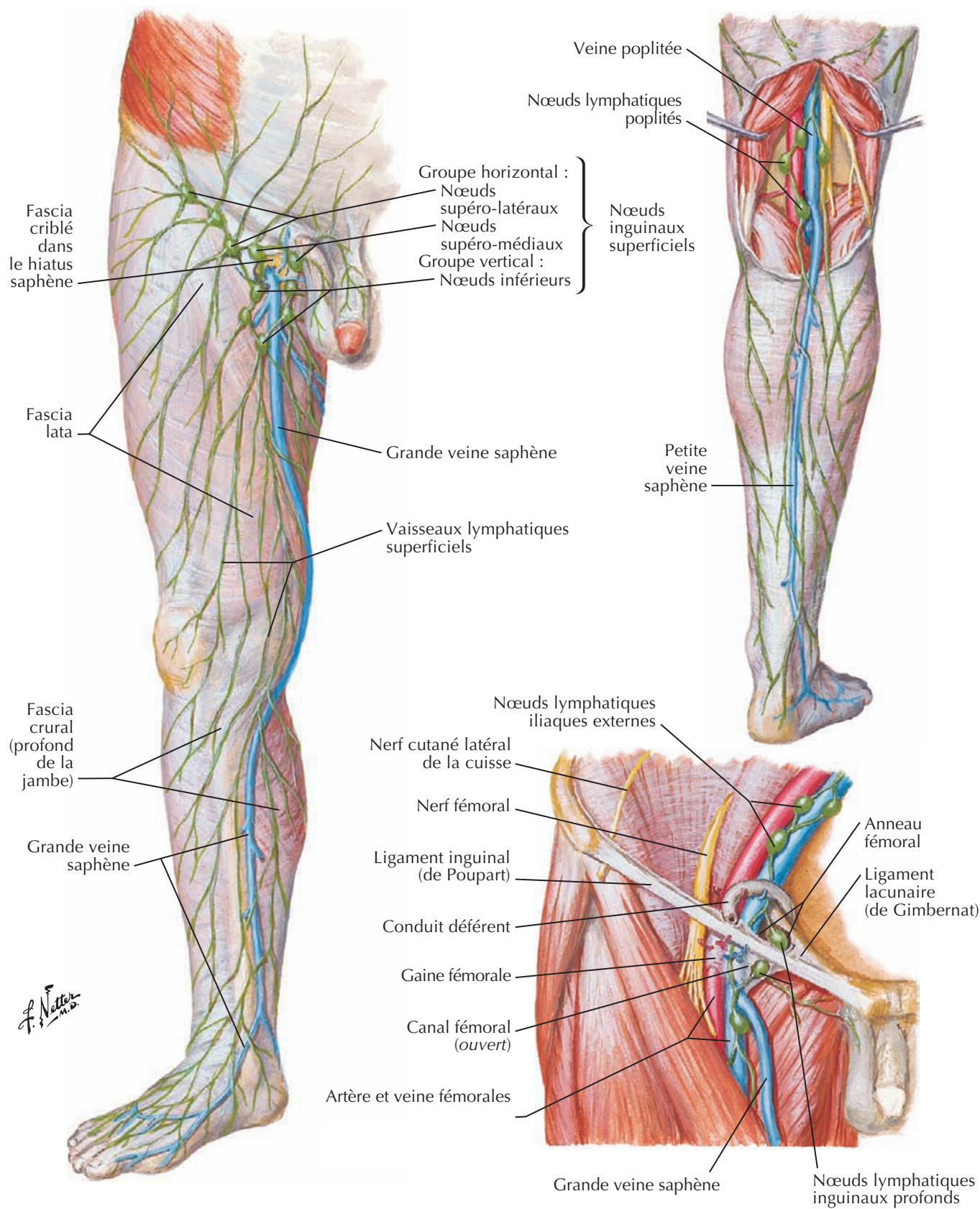


F. Netter M.D.

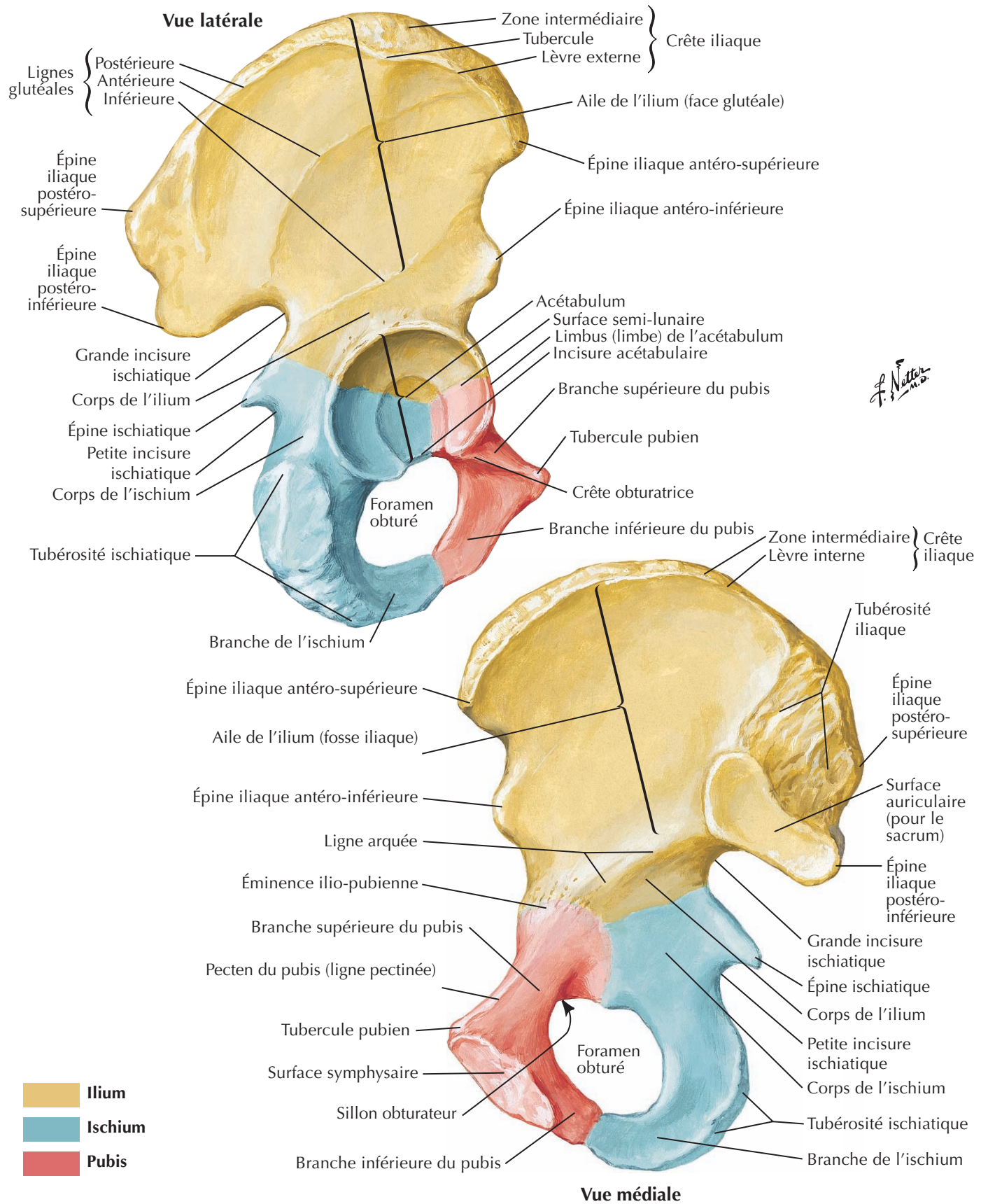
Vaisseaux et nœuds lymphatiques du membre inférieur



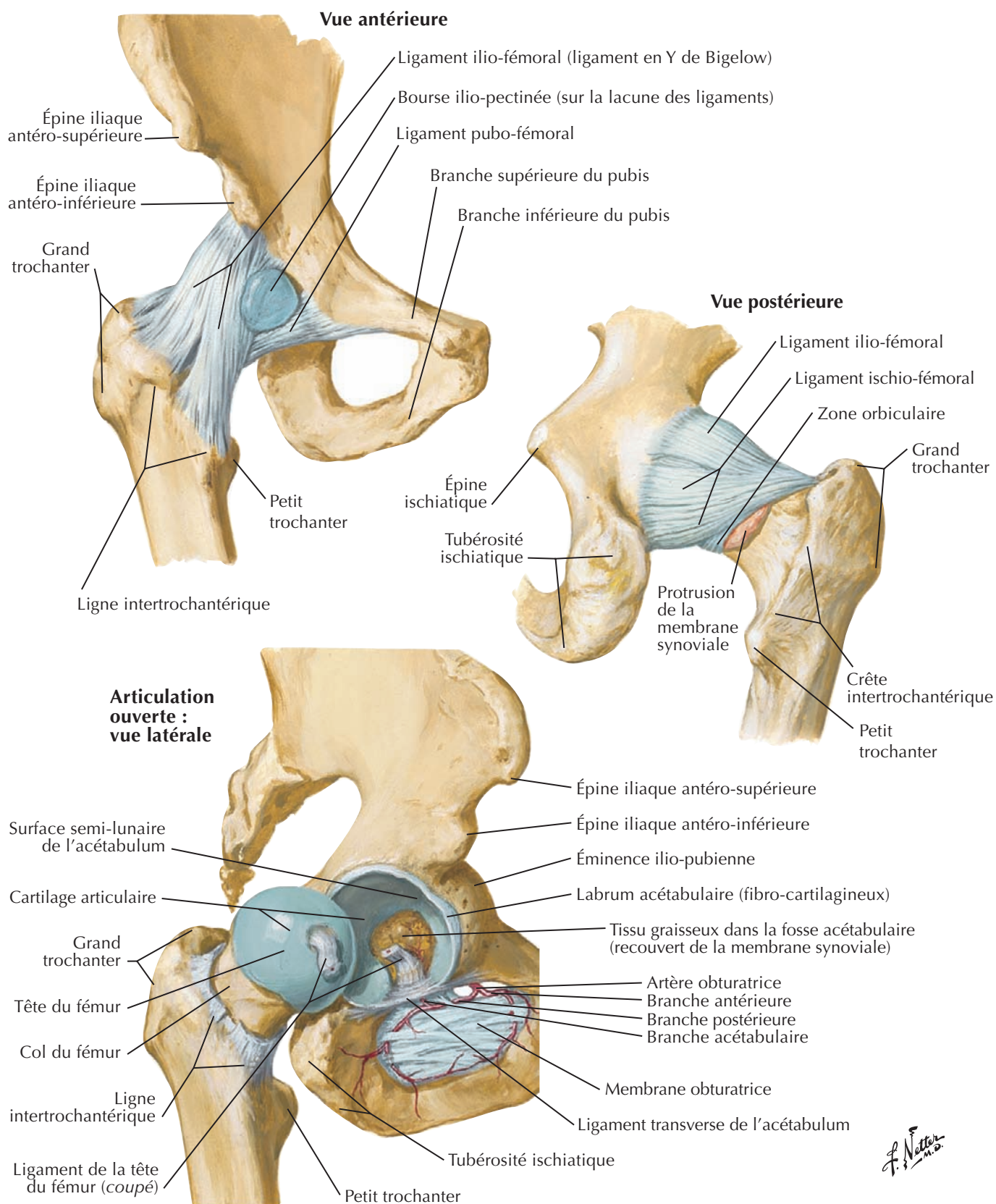
Voir aussi Planches 387, 388



Voir aussi Planches 241, 335, 336



Articulation de la hanche

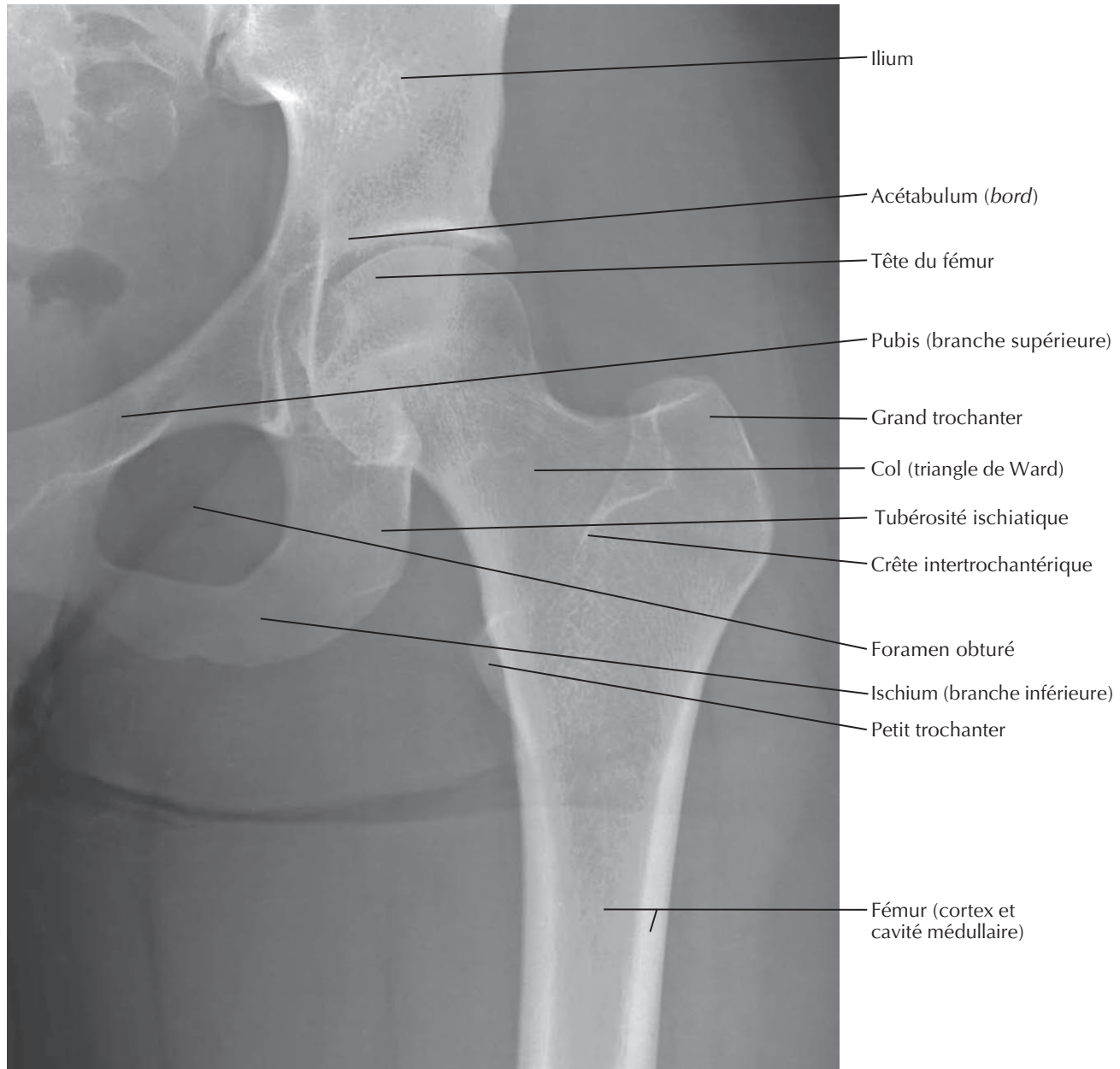


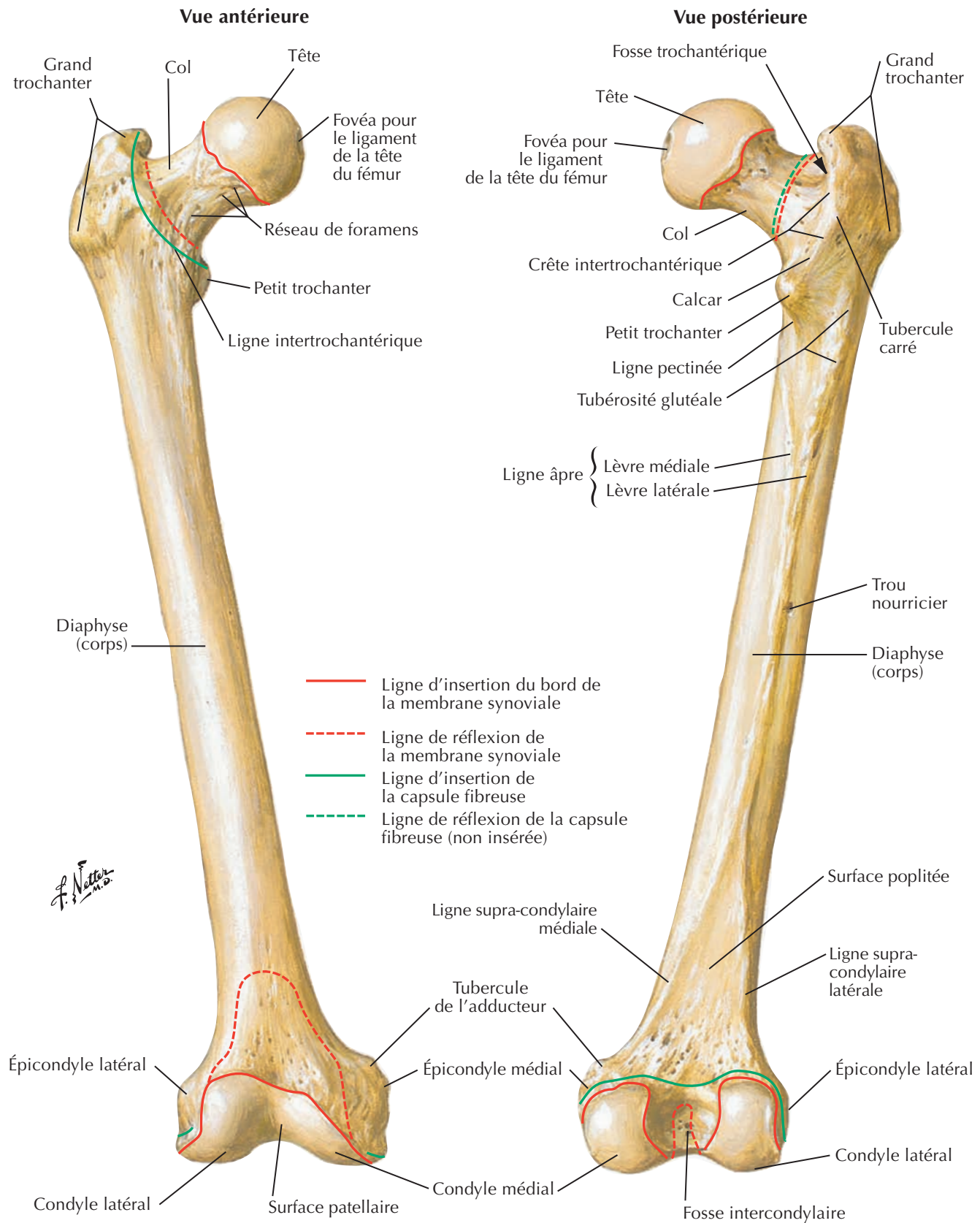
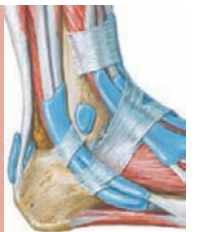F. Netter M.D.

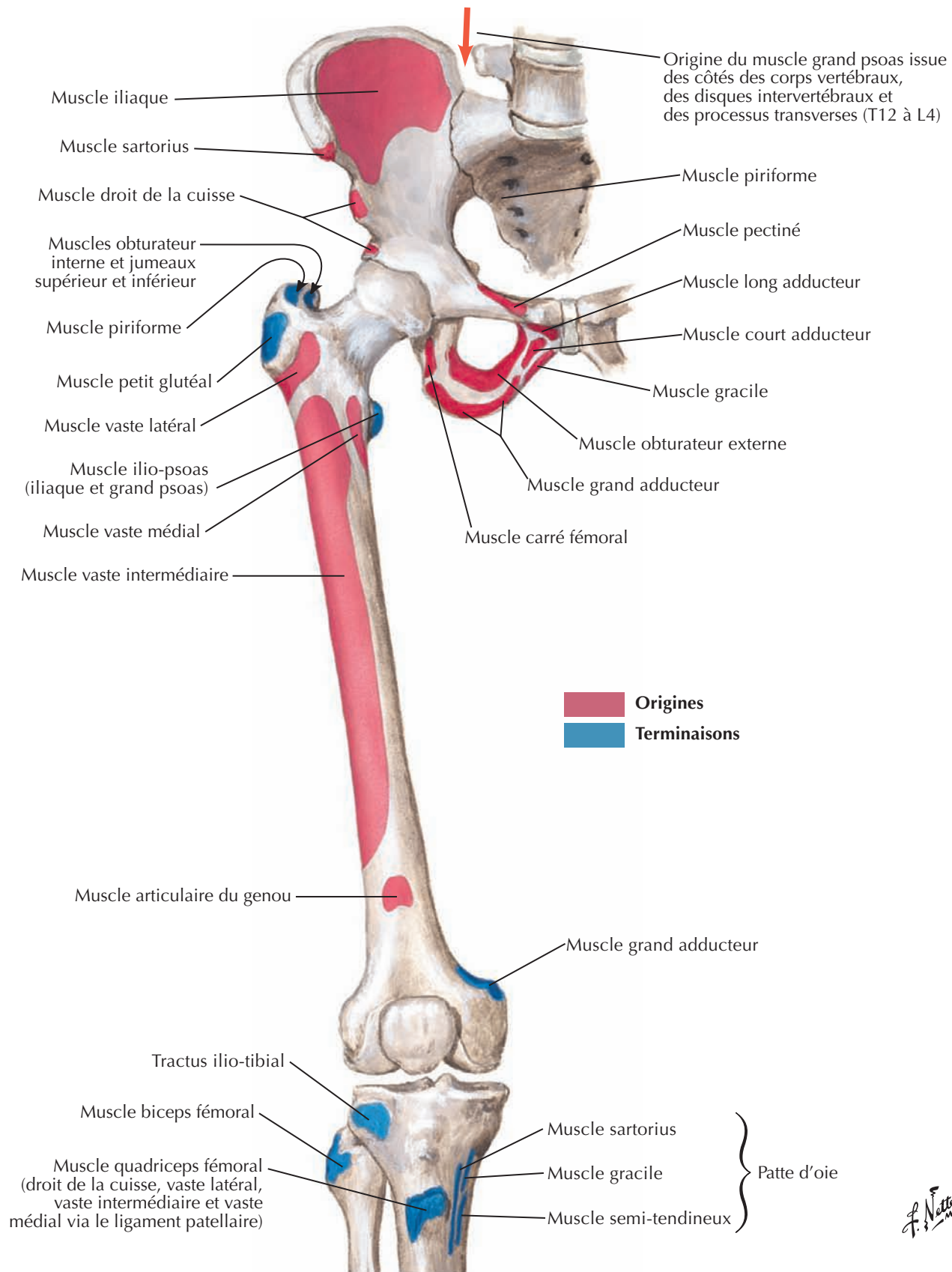
7

Articulation de la hanche : radiographie antéro-postérieure

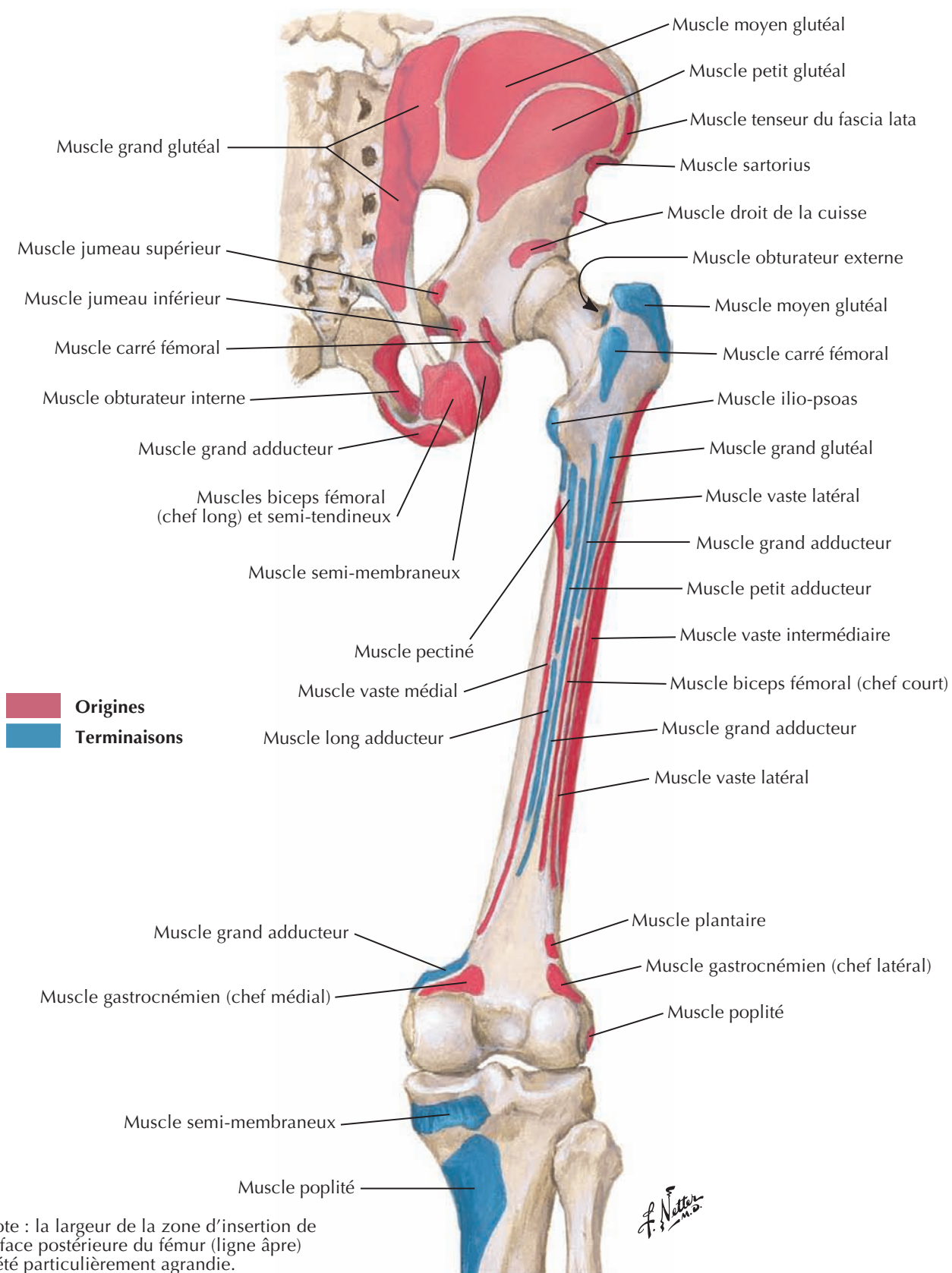
Voir aussi Planches 475, 477

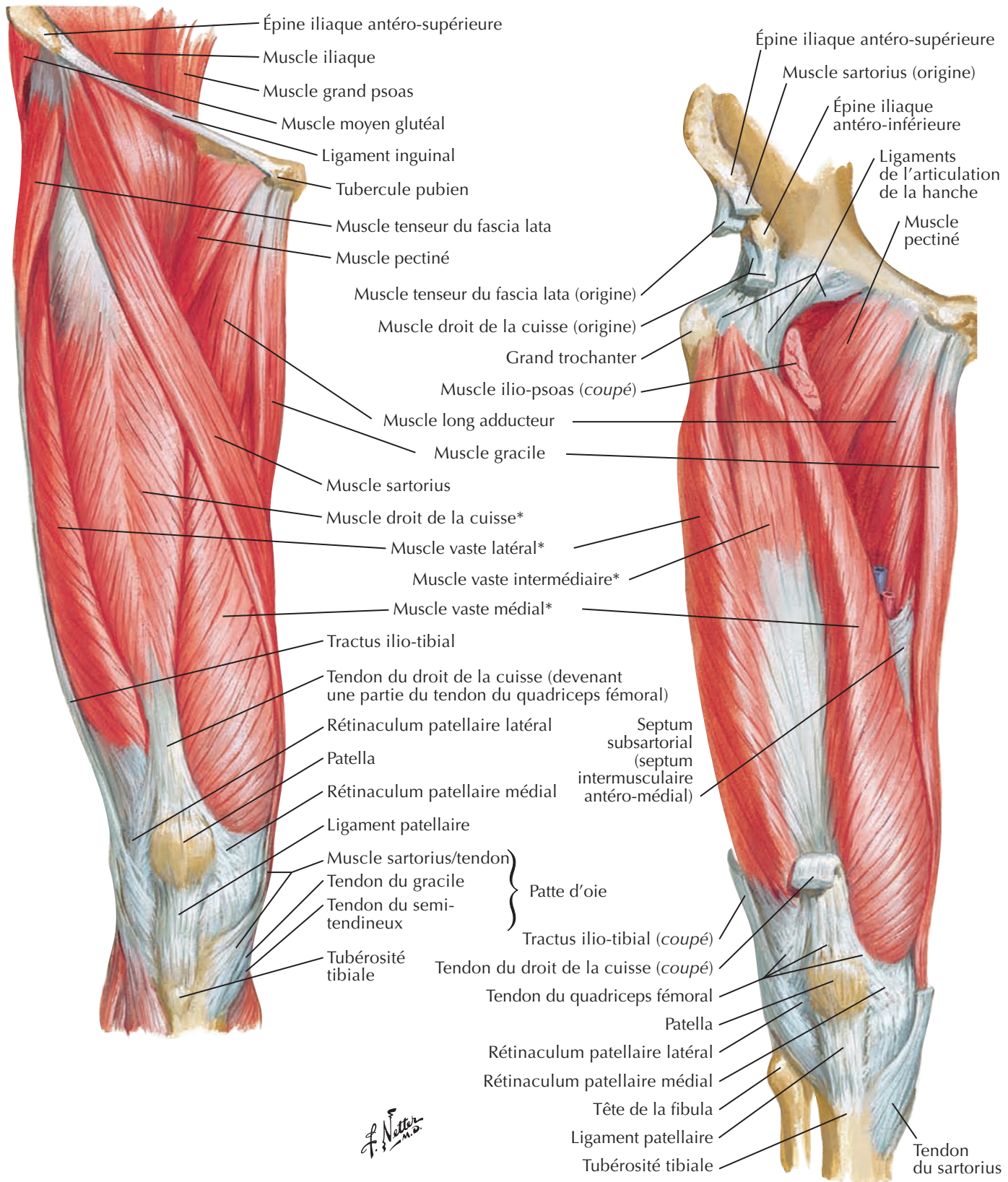






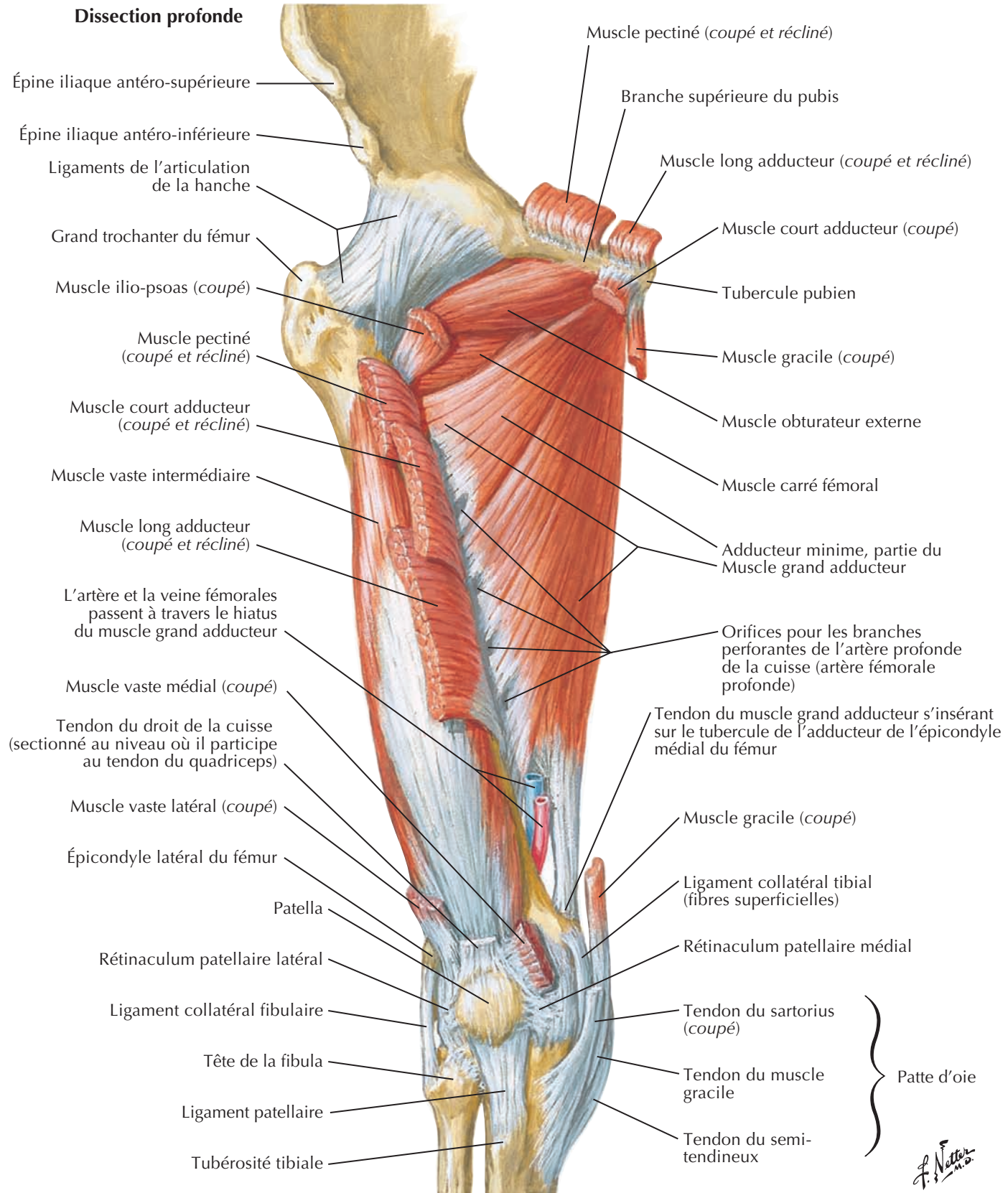
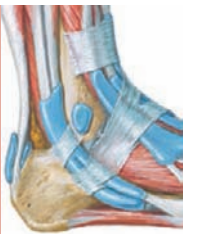Insertions des muscles de la hanche et de la cuisse : vue postérieure

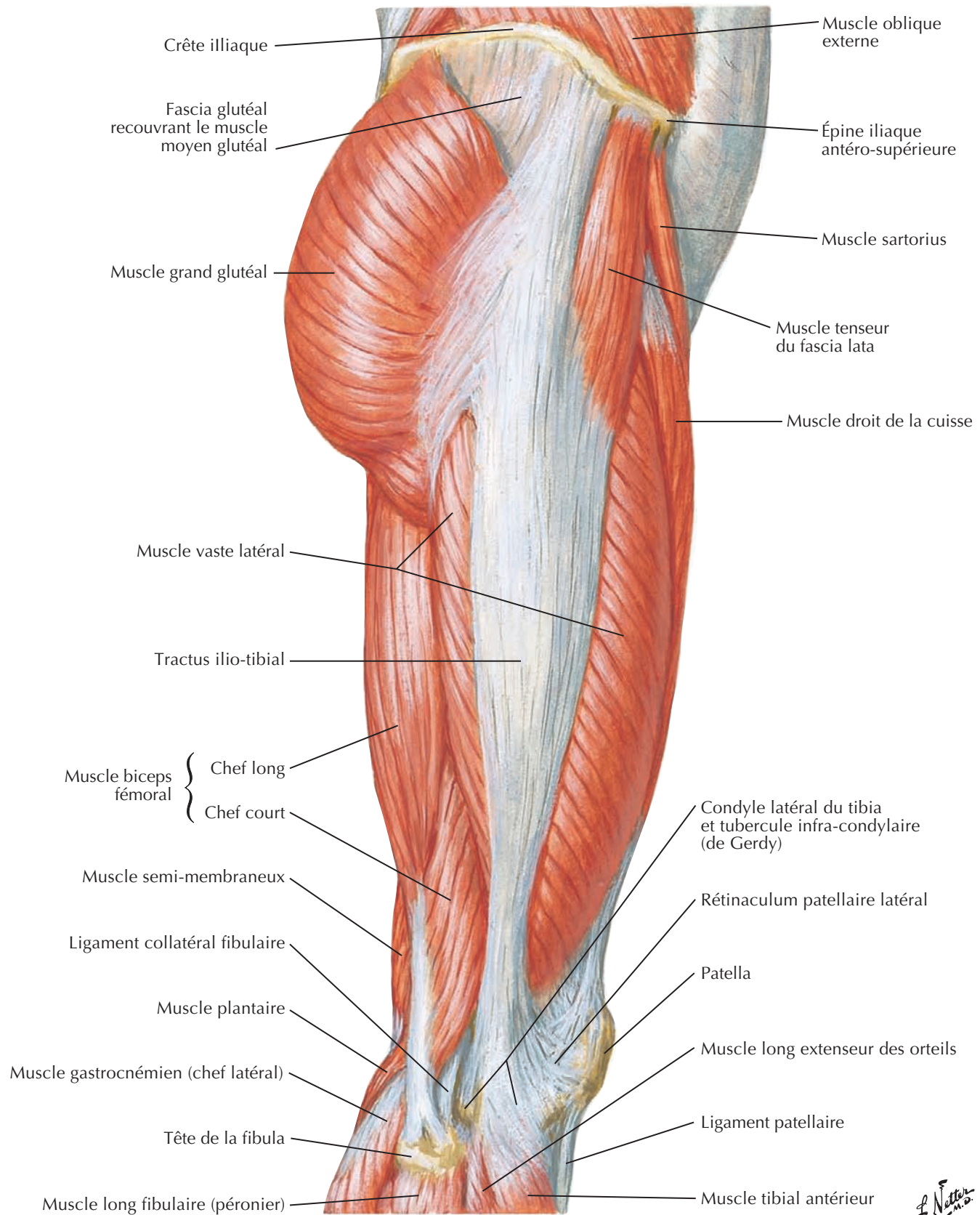




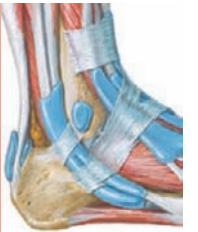* Muscles du quadriceps fémoral

Muscles de la cuisse : vues antérieures (suite)





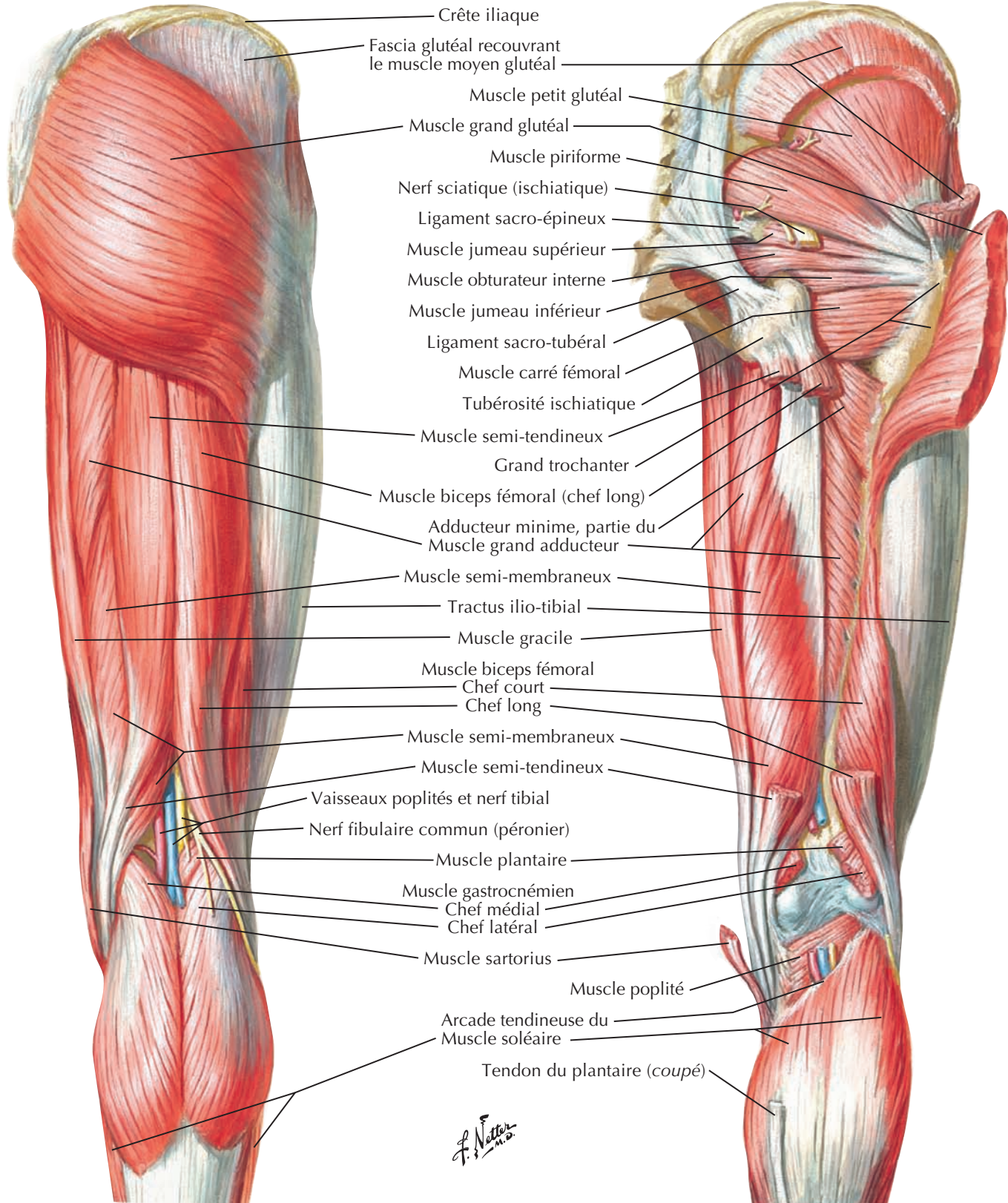
Muscles de la hanche et de la cuisse : vues postérieures



Pour le piriforme et l'obturateur interne, voir aussi **Planches 328, 329** ; pour l'obturateur externe, voir **Planche 489**

Dissection superficielle

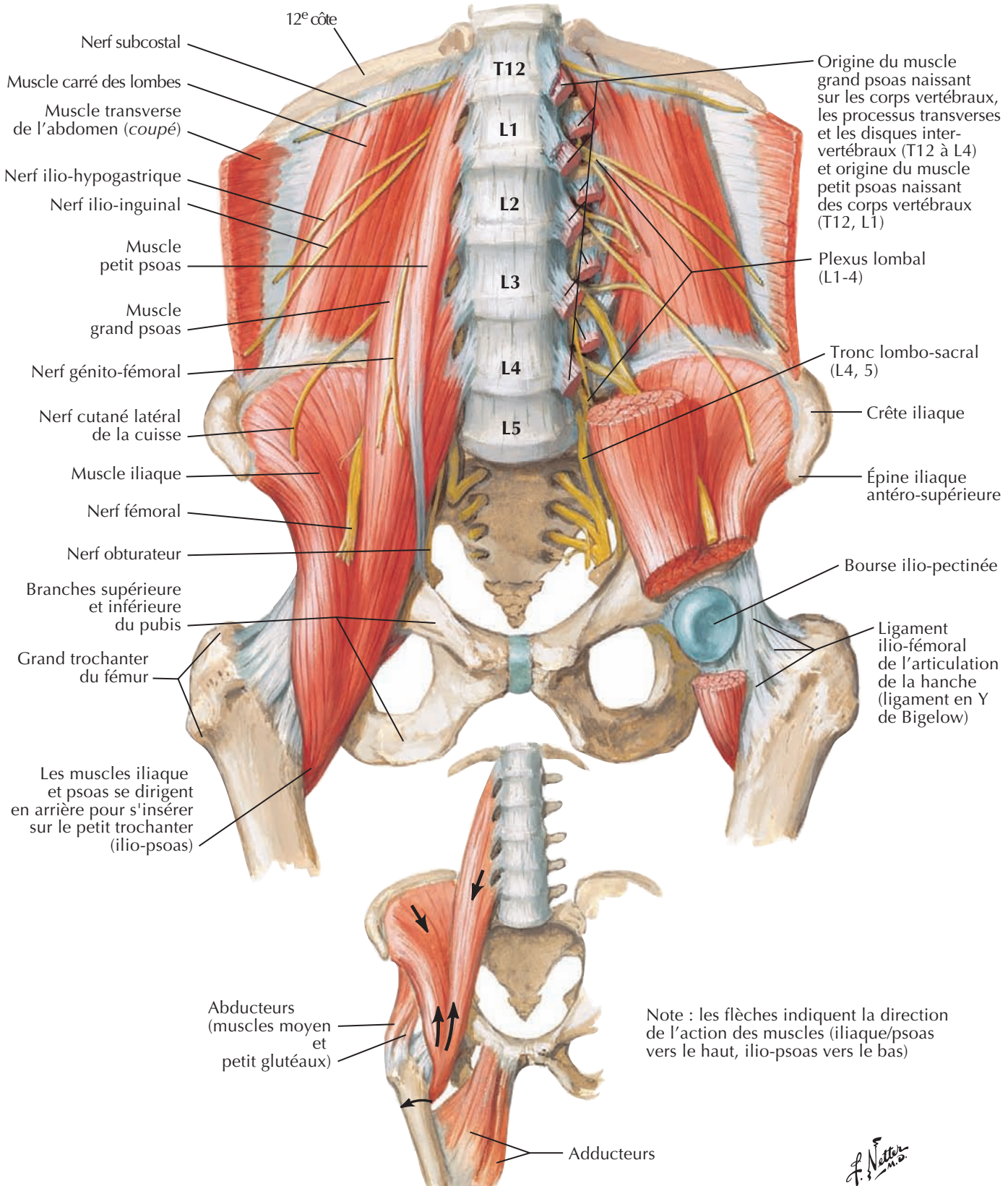
Dissection profonde



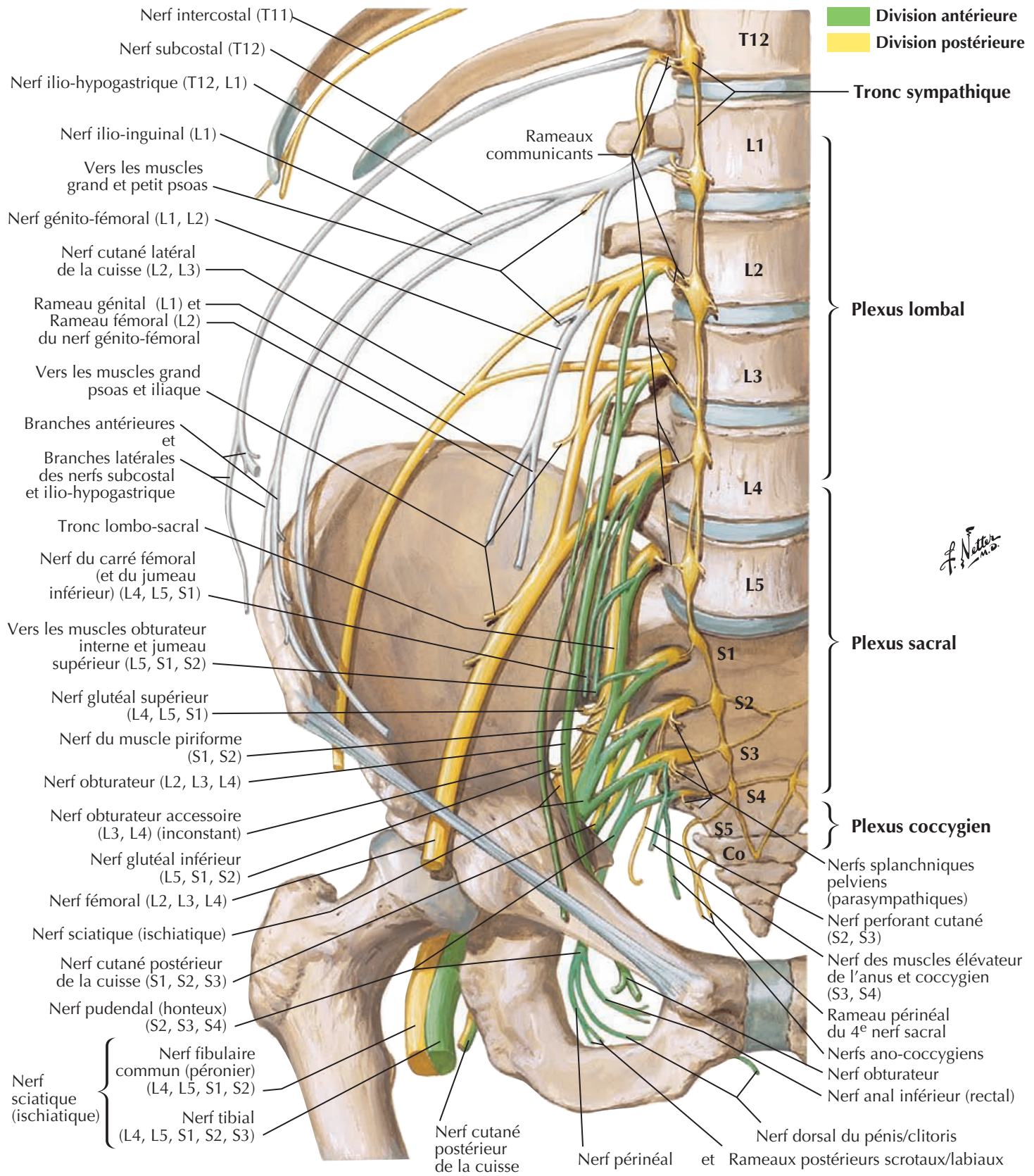
7

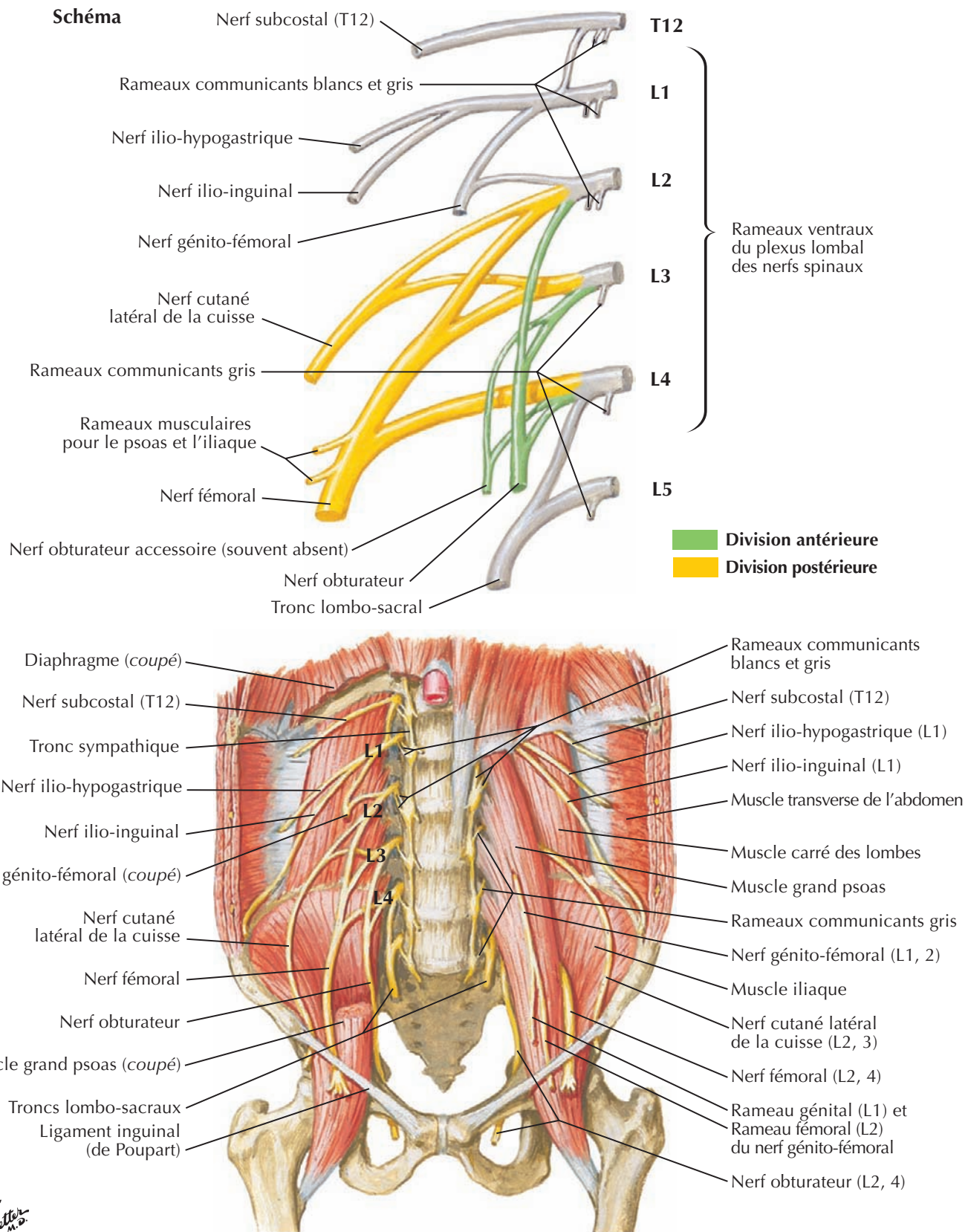
Muscles psoas et iliaque

Voir aussi **Planche 256**

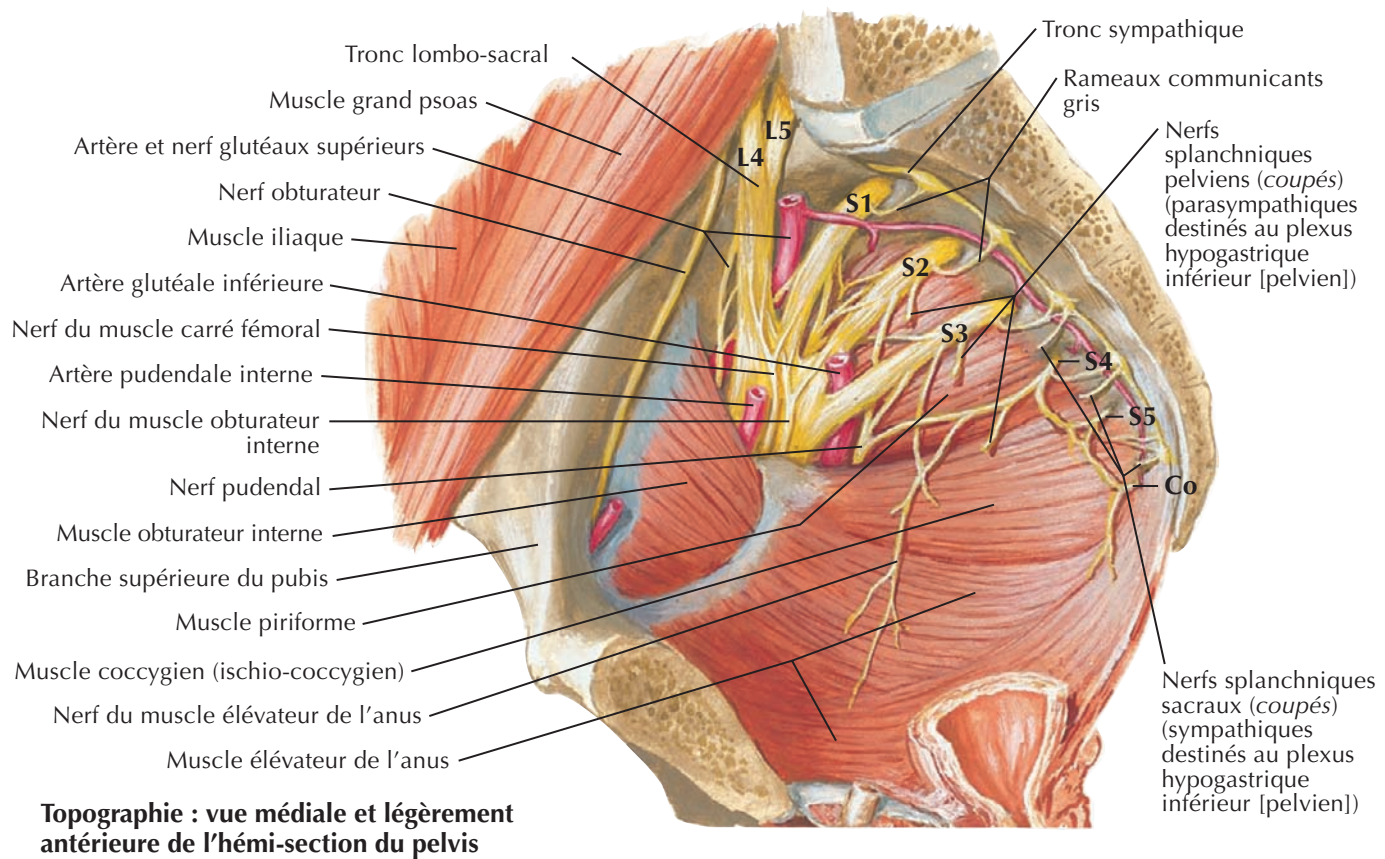
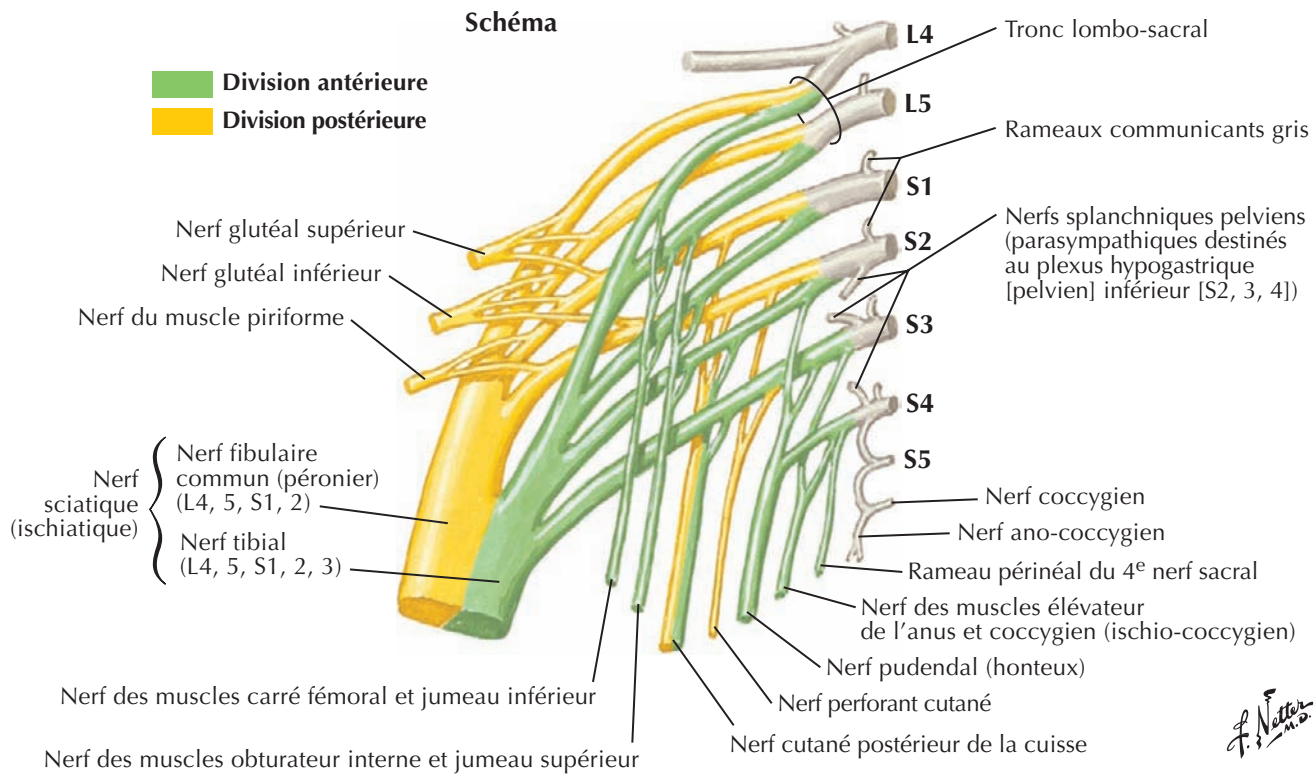


Plexus lombo-sacral et coccygien

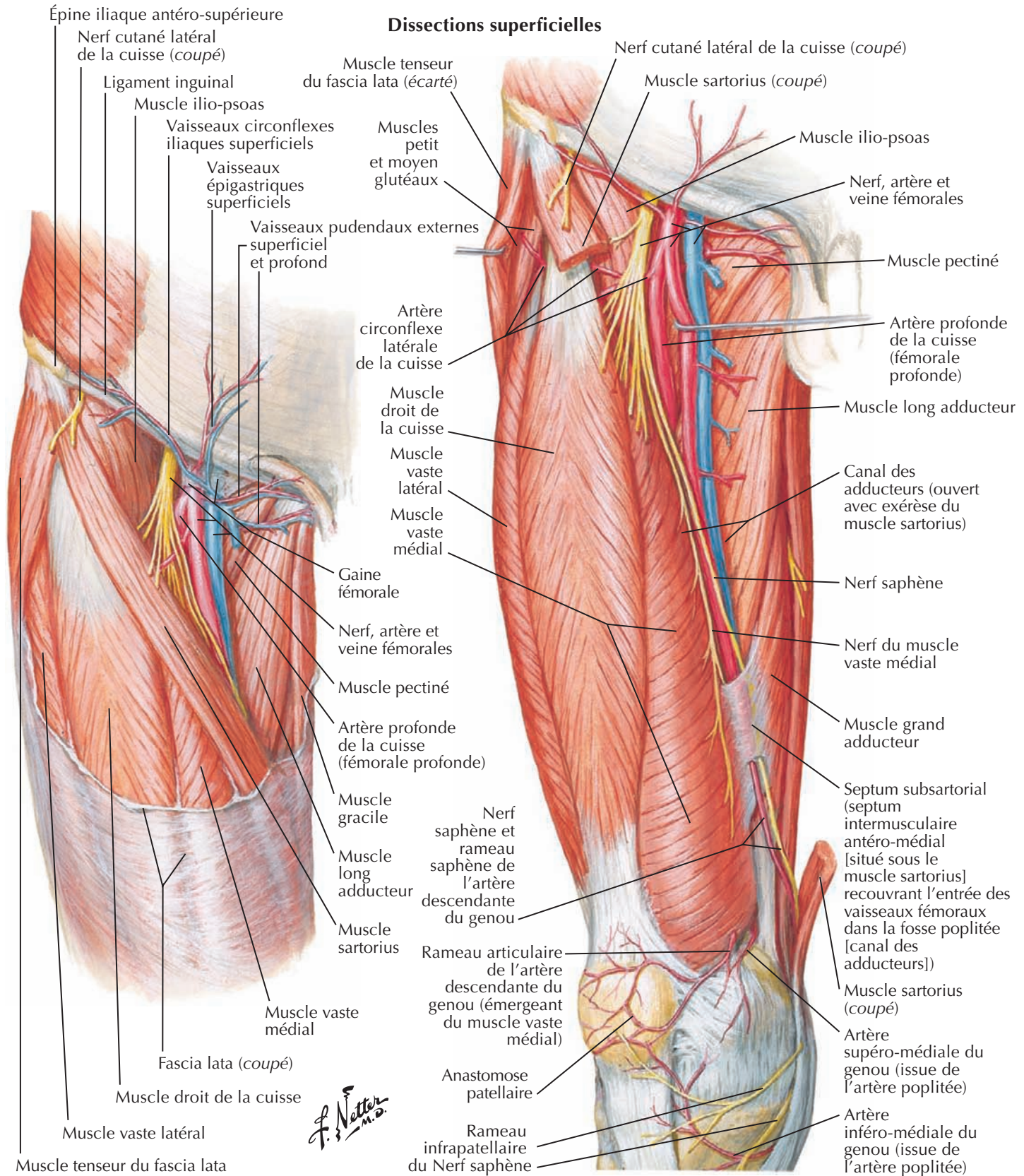




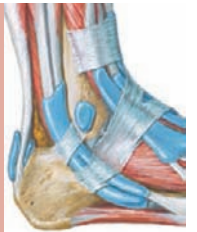Plexus sacral et coccygien



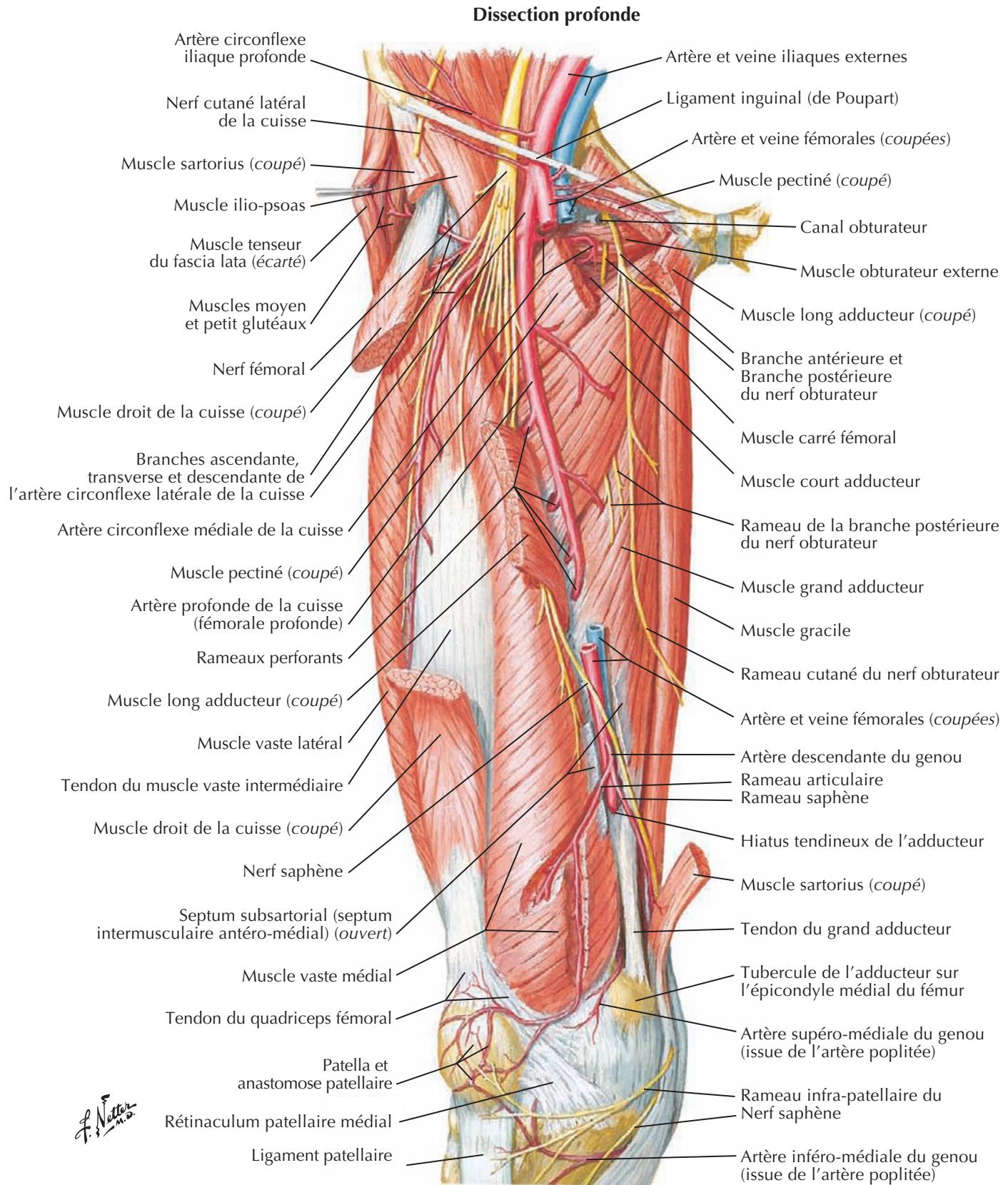
Voir aussi **Planche 526**



Artères et nerfs de la cuisse : vues antérieures (suite)

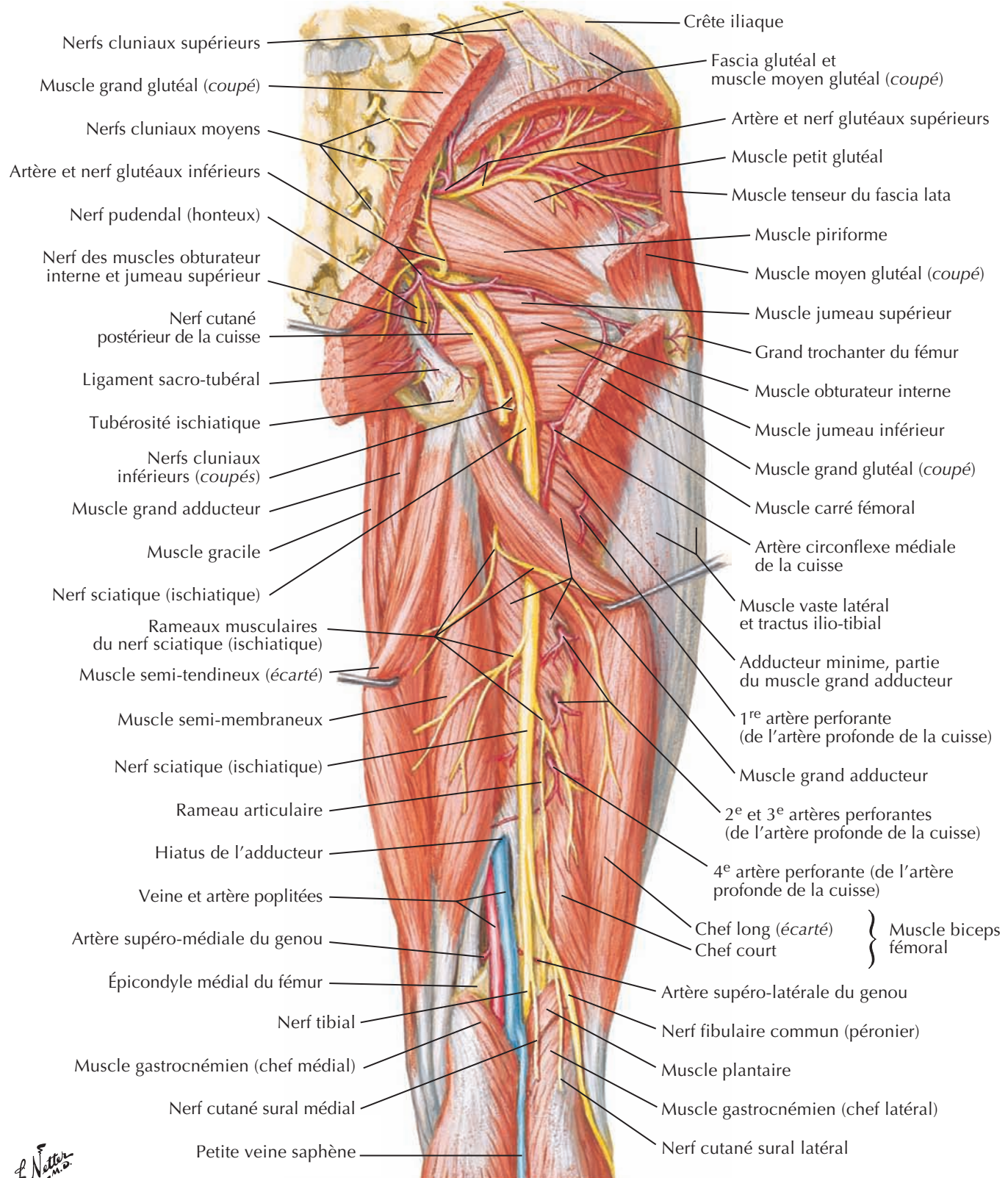


Voir aussi **Planches 526, 527**



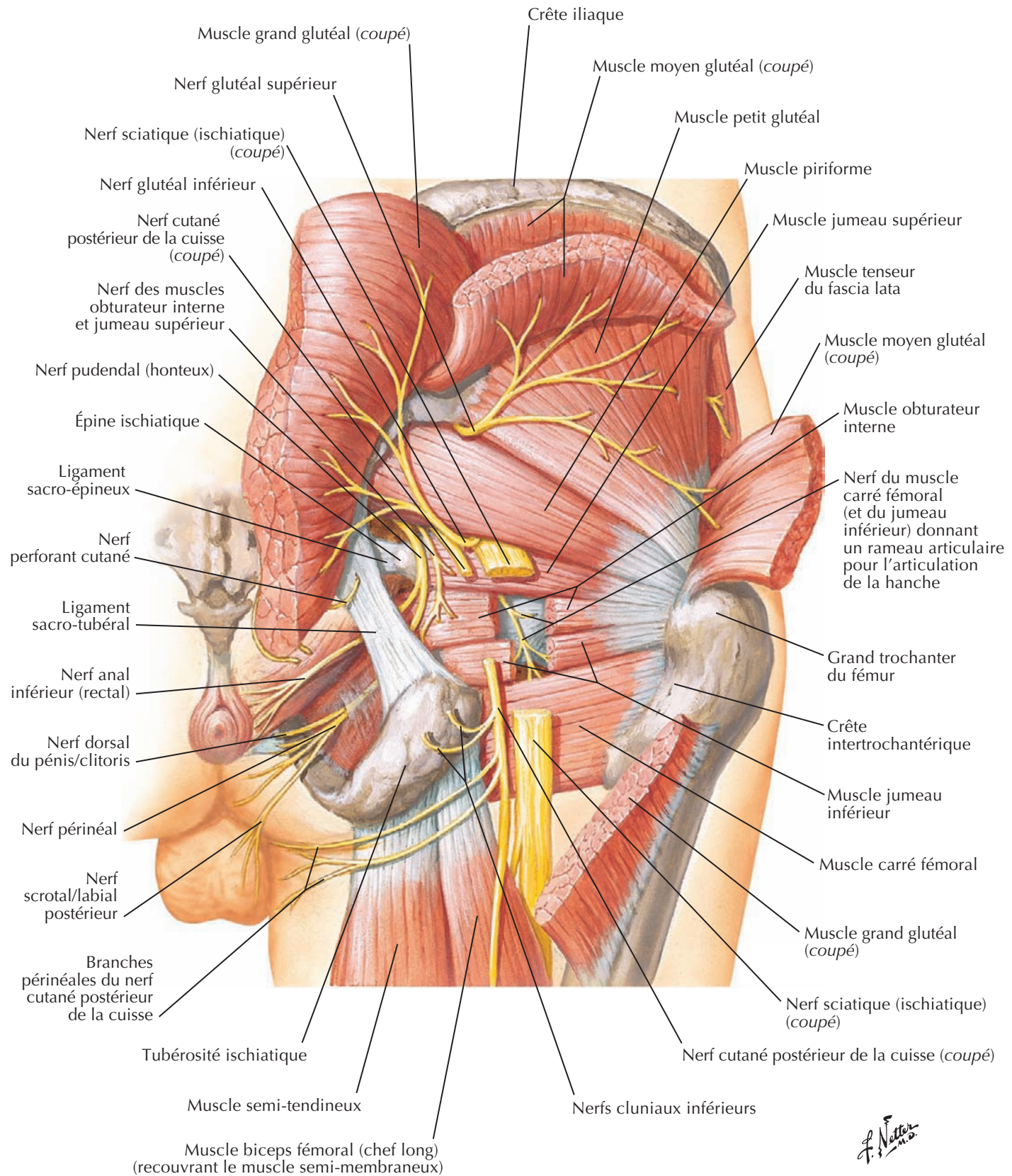
Voir aussi **Planche 528**

Dissection profonde



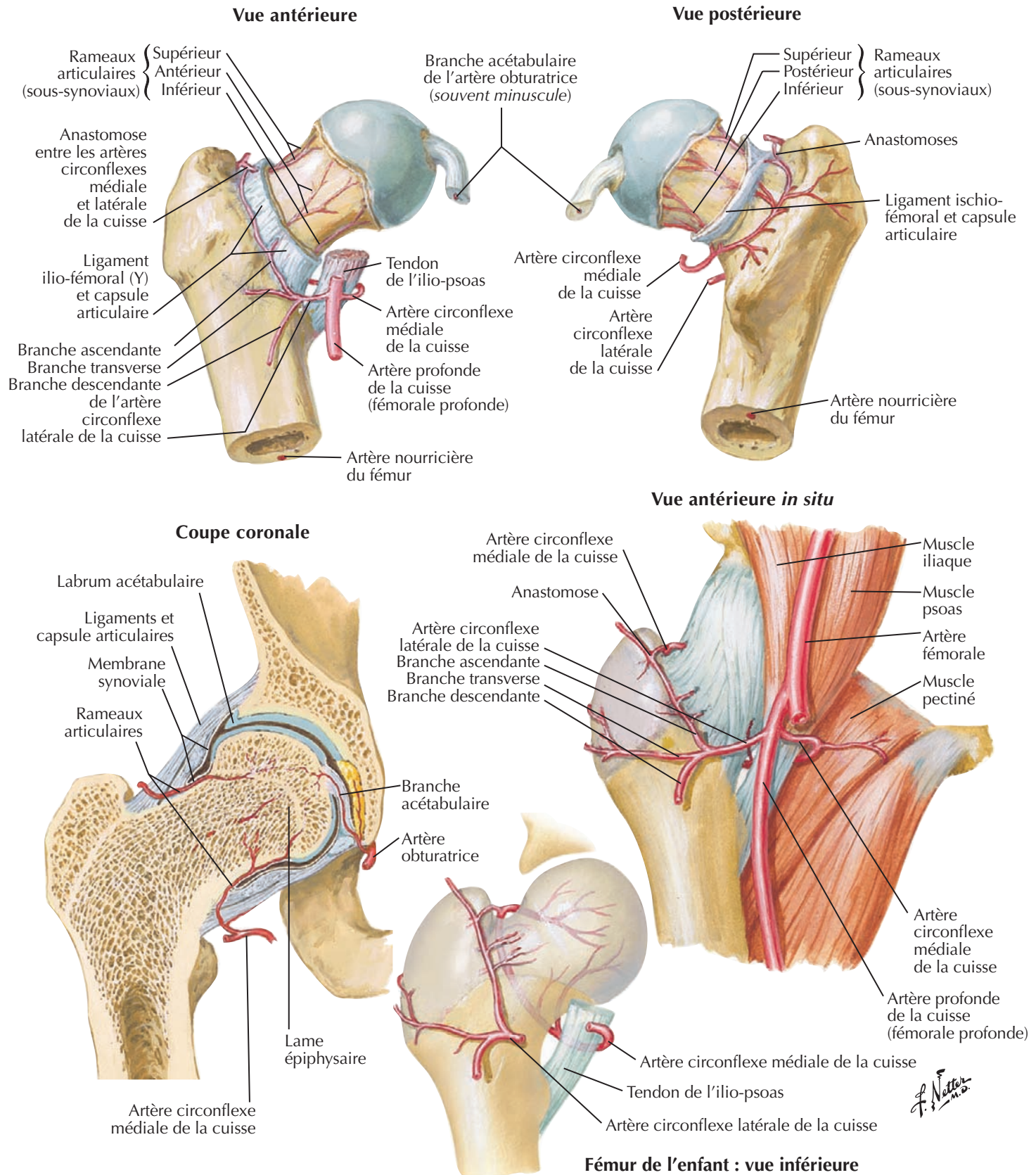
F. Netter
M.D.

Nerfs de la hanche et de la fesse

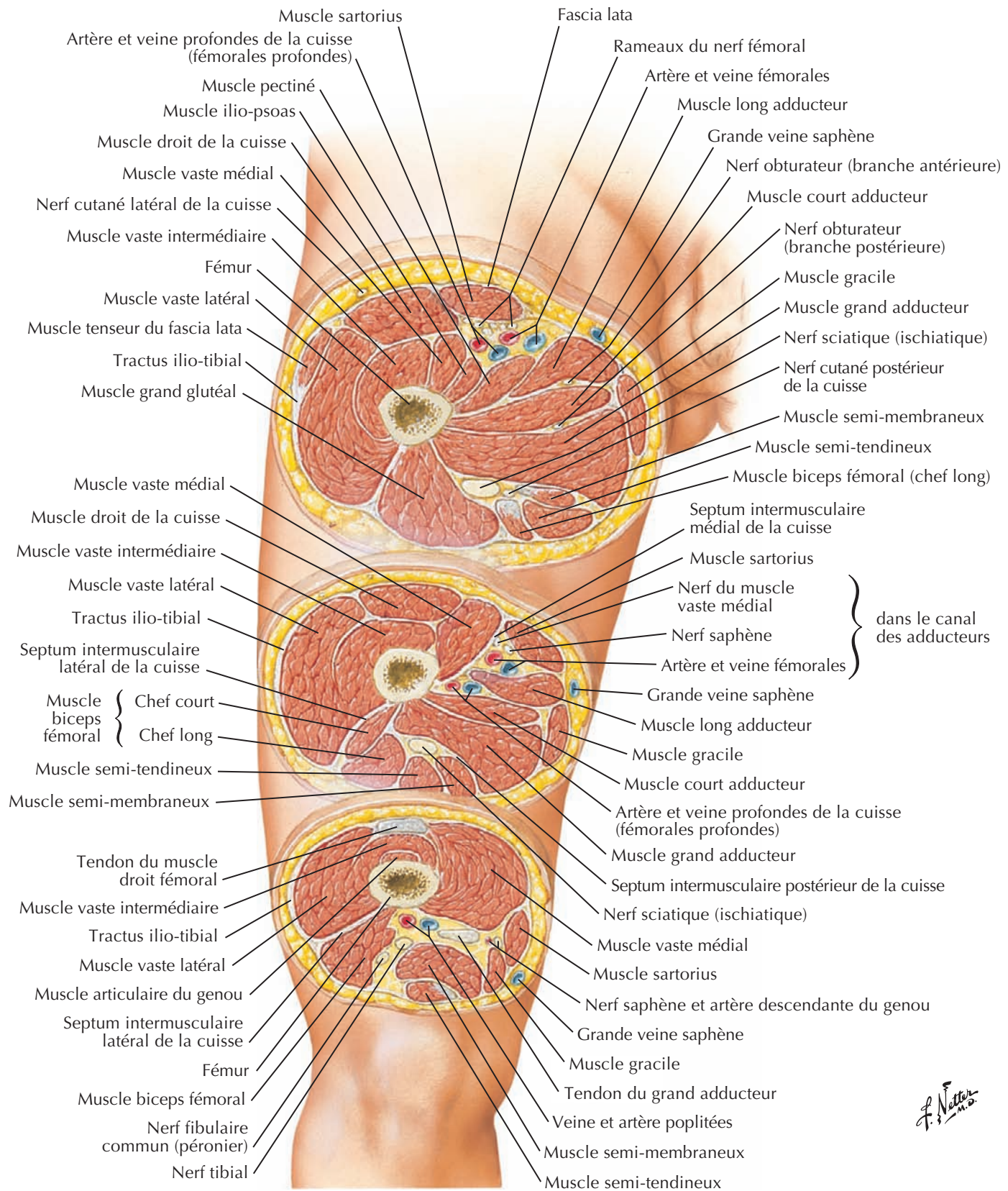
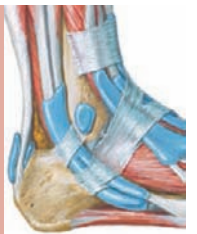

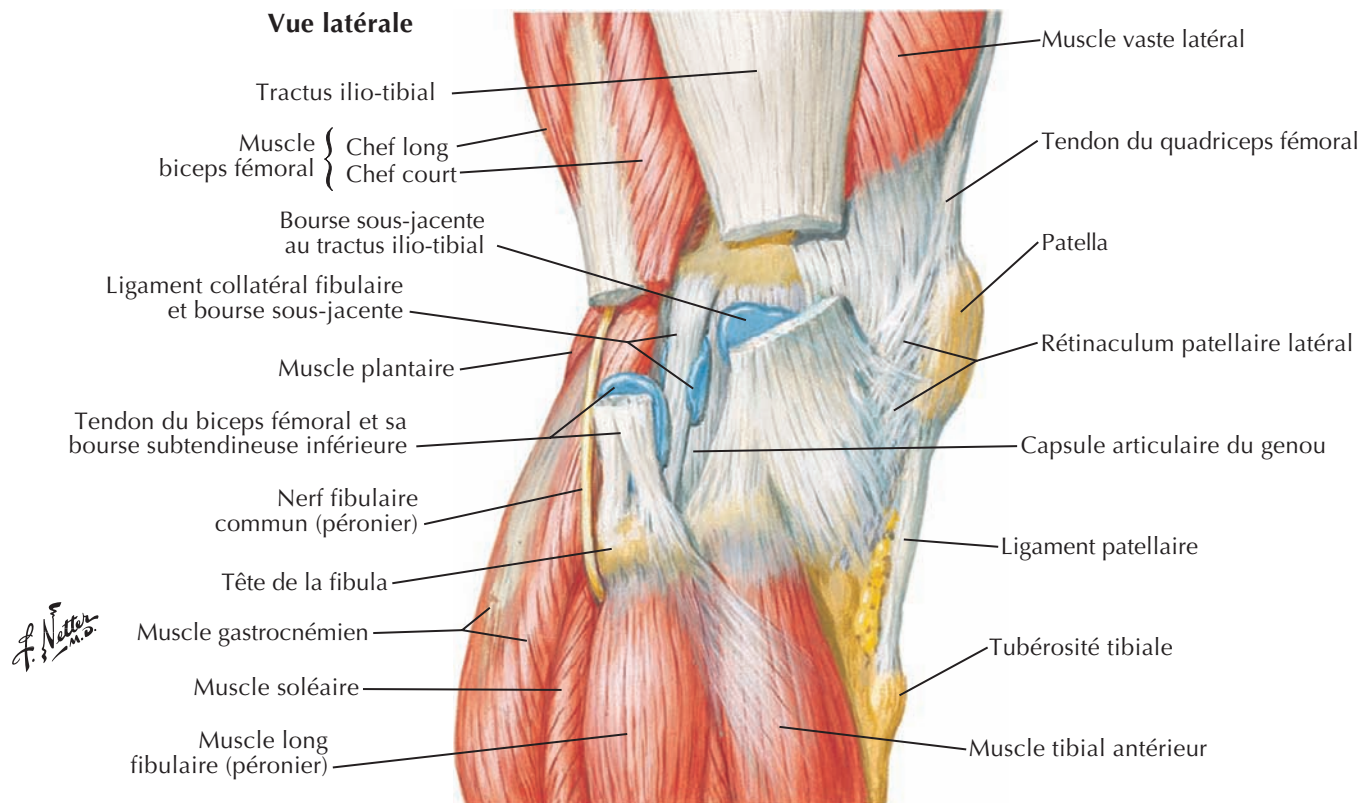
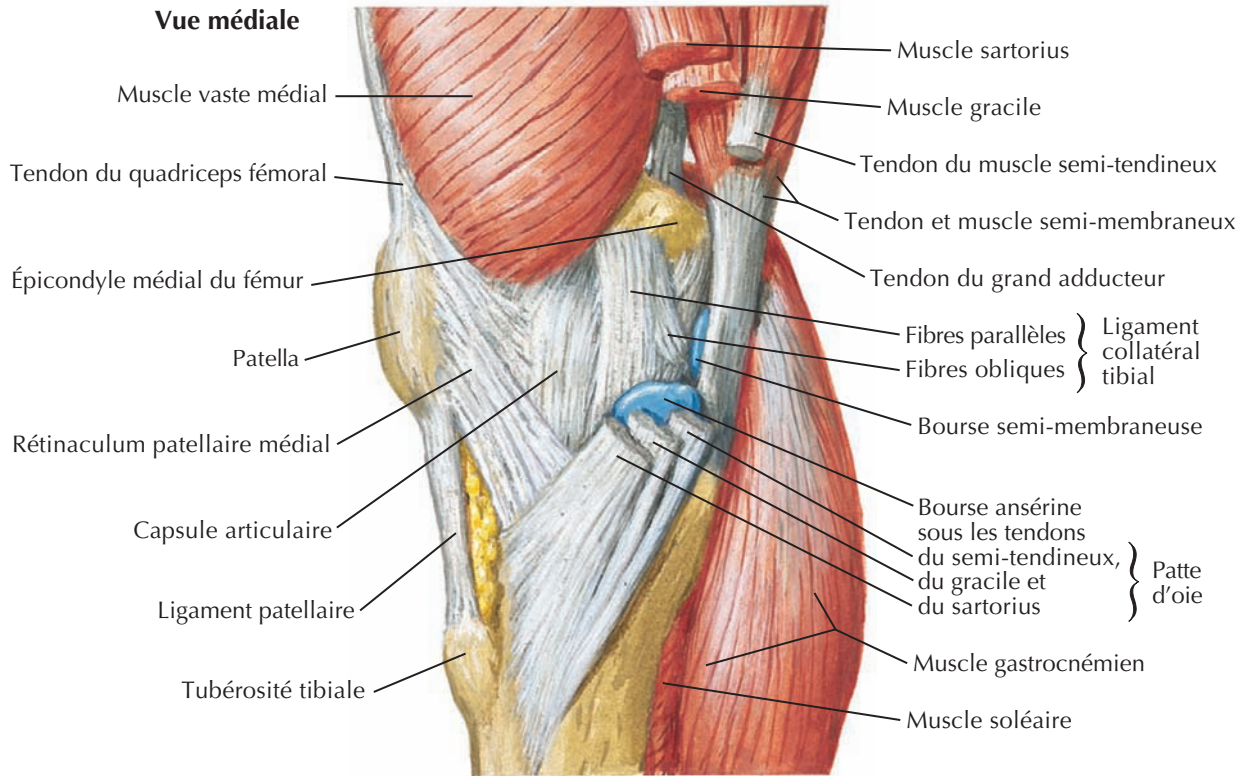
F. Netter M.D.

Voir aussi **Planche 500**



Cuisse : coupes transversales s riees

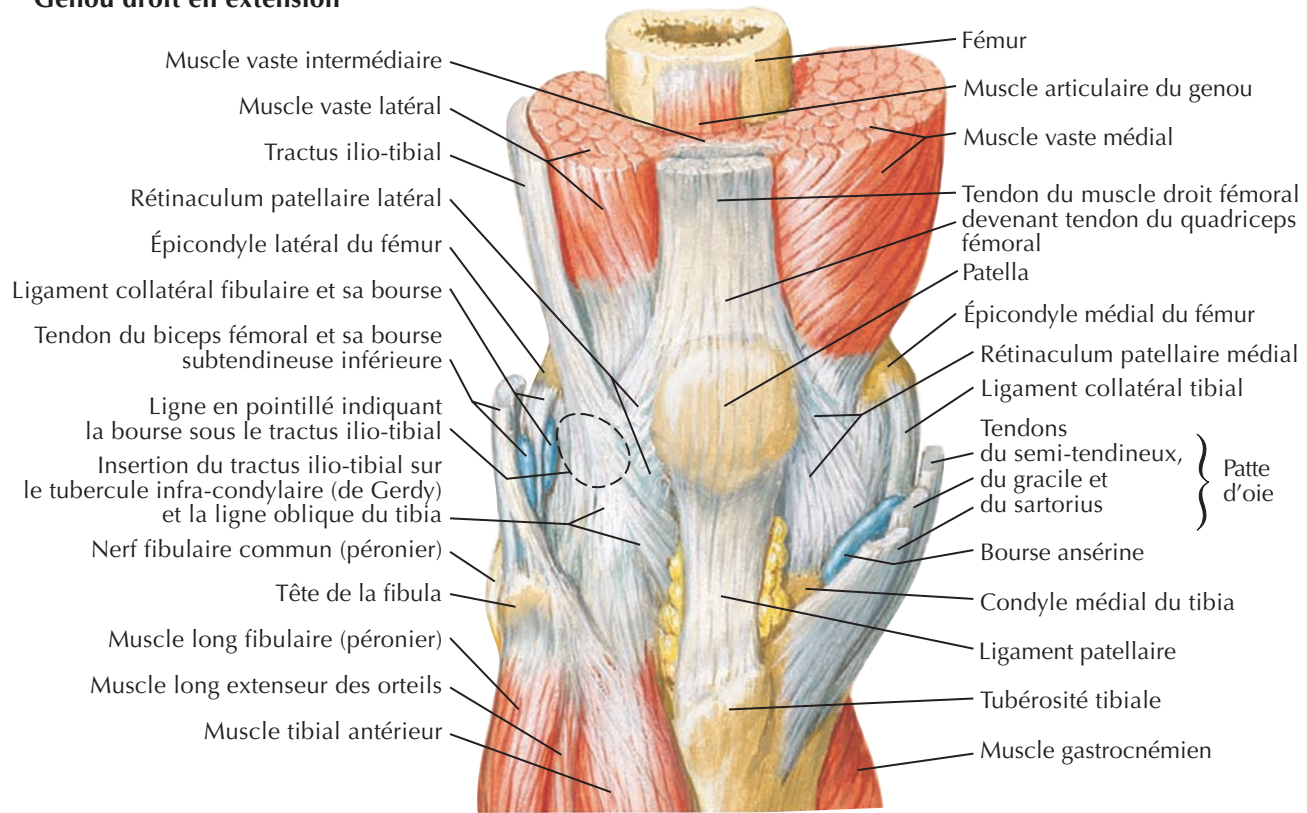




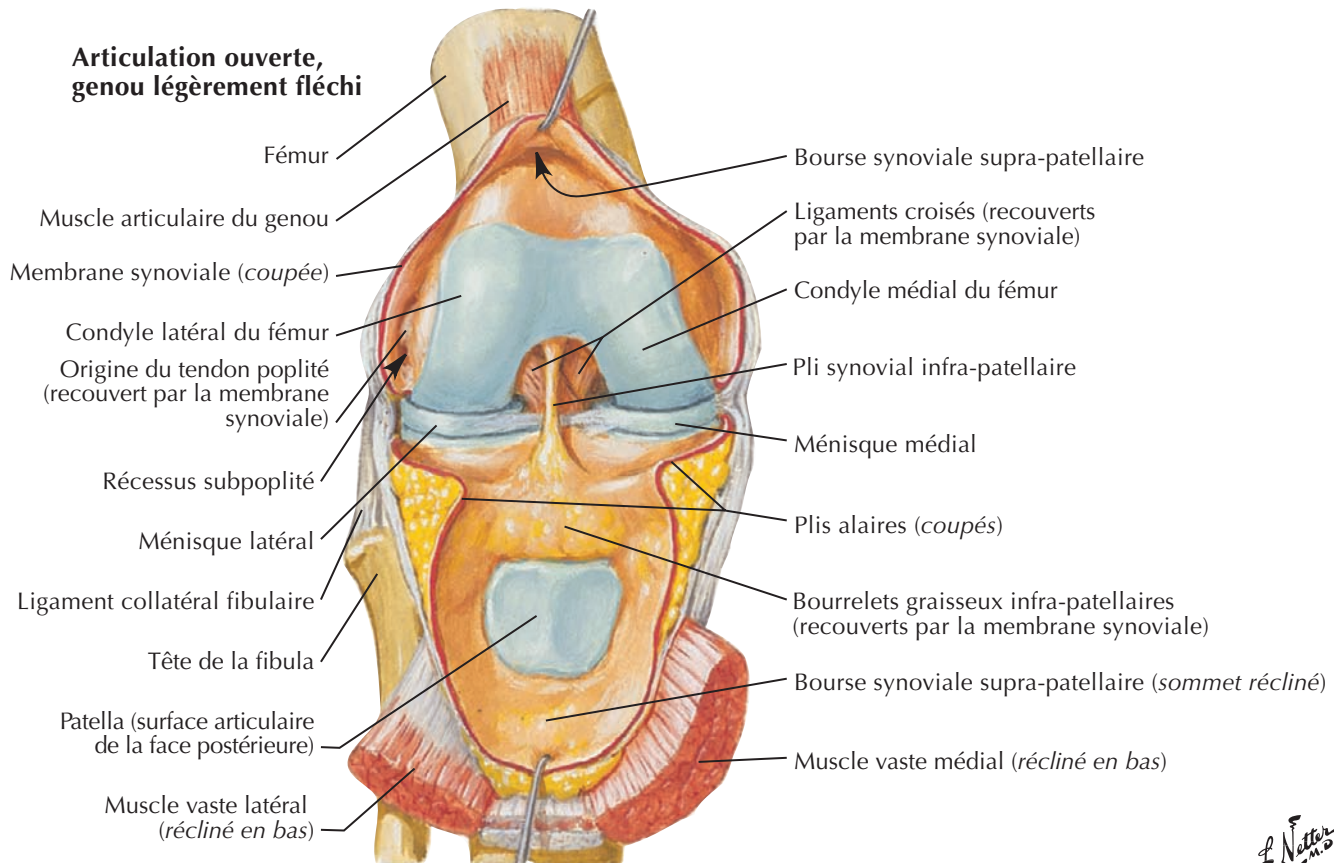
Genou : vues antérieures



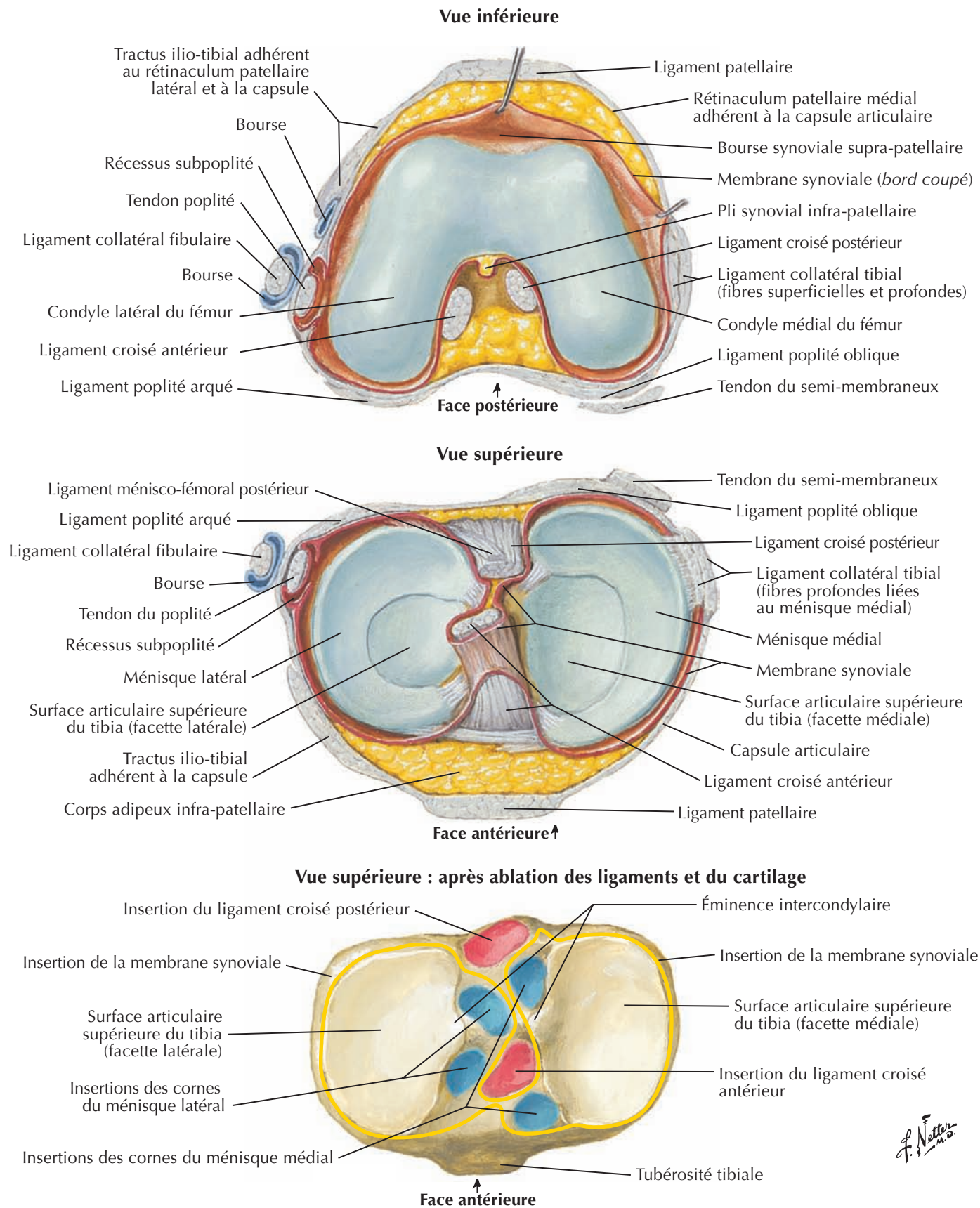
Genou droit en extension



Articulation ouverte, genou légèrement fléchi



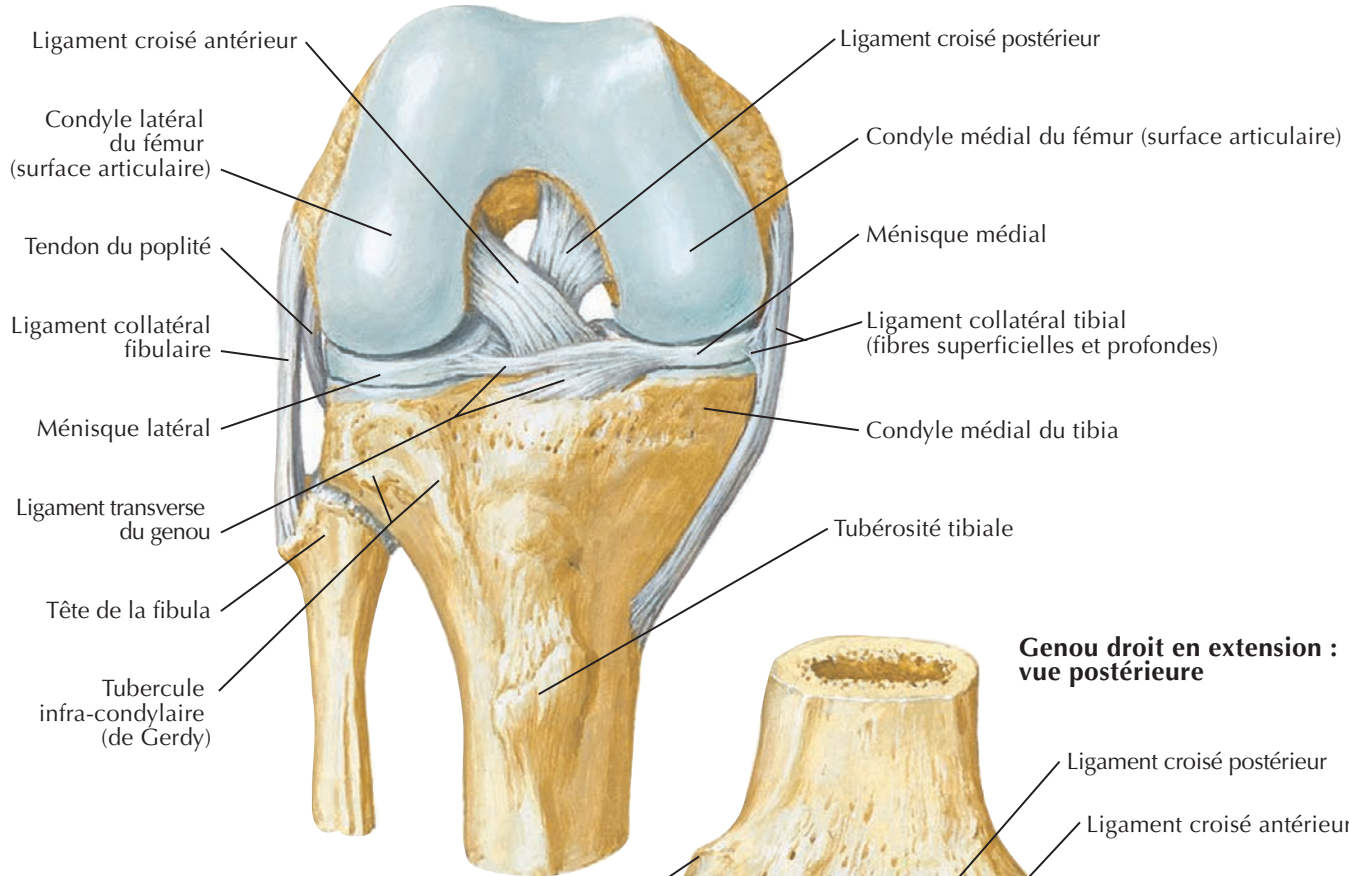
F. Netter M.D.



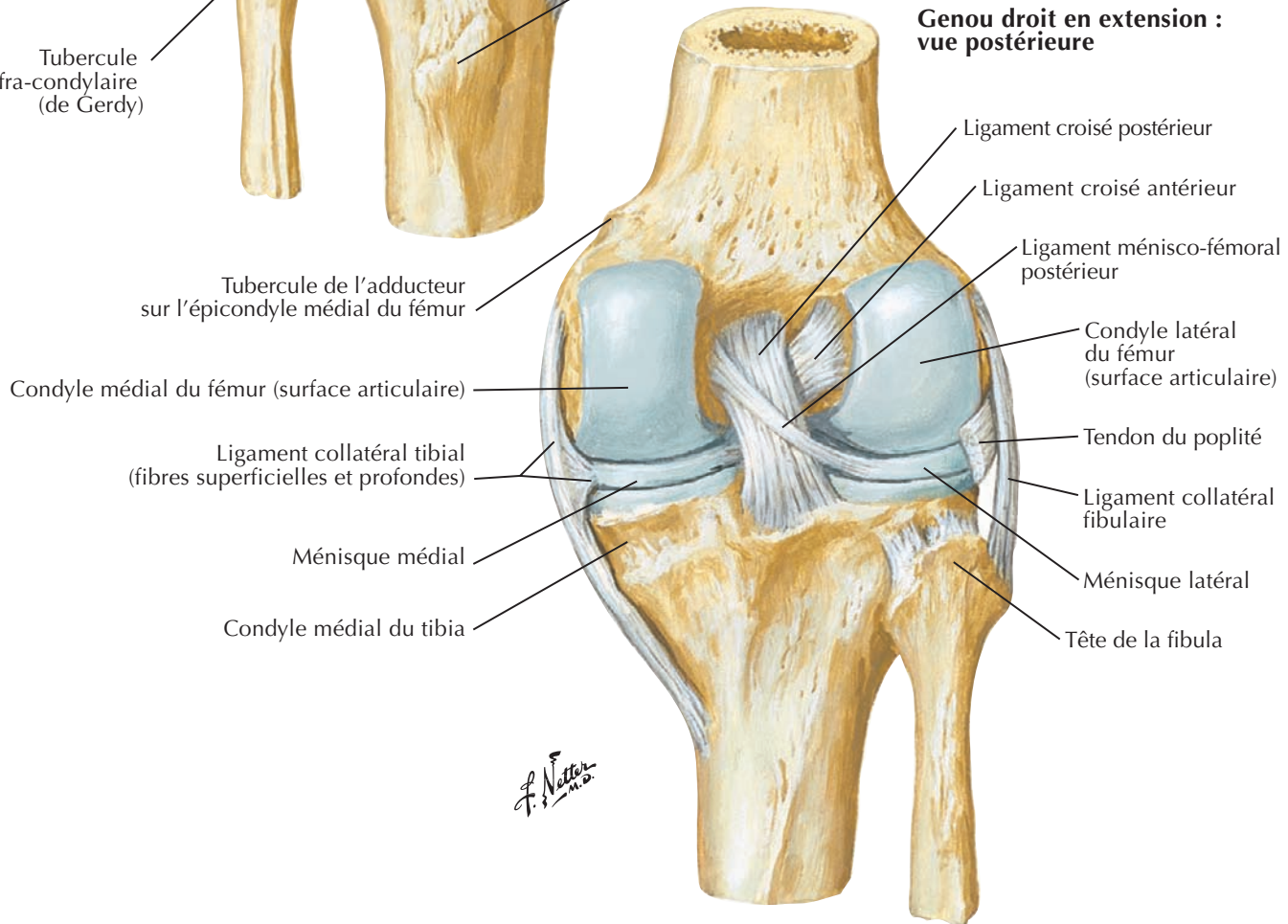
Genou : ligaments croisés et collatéraux



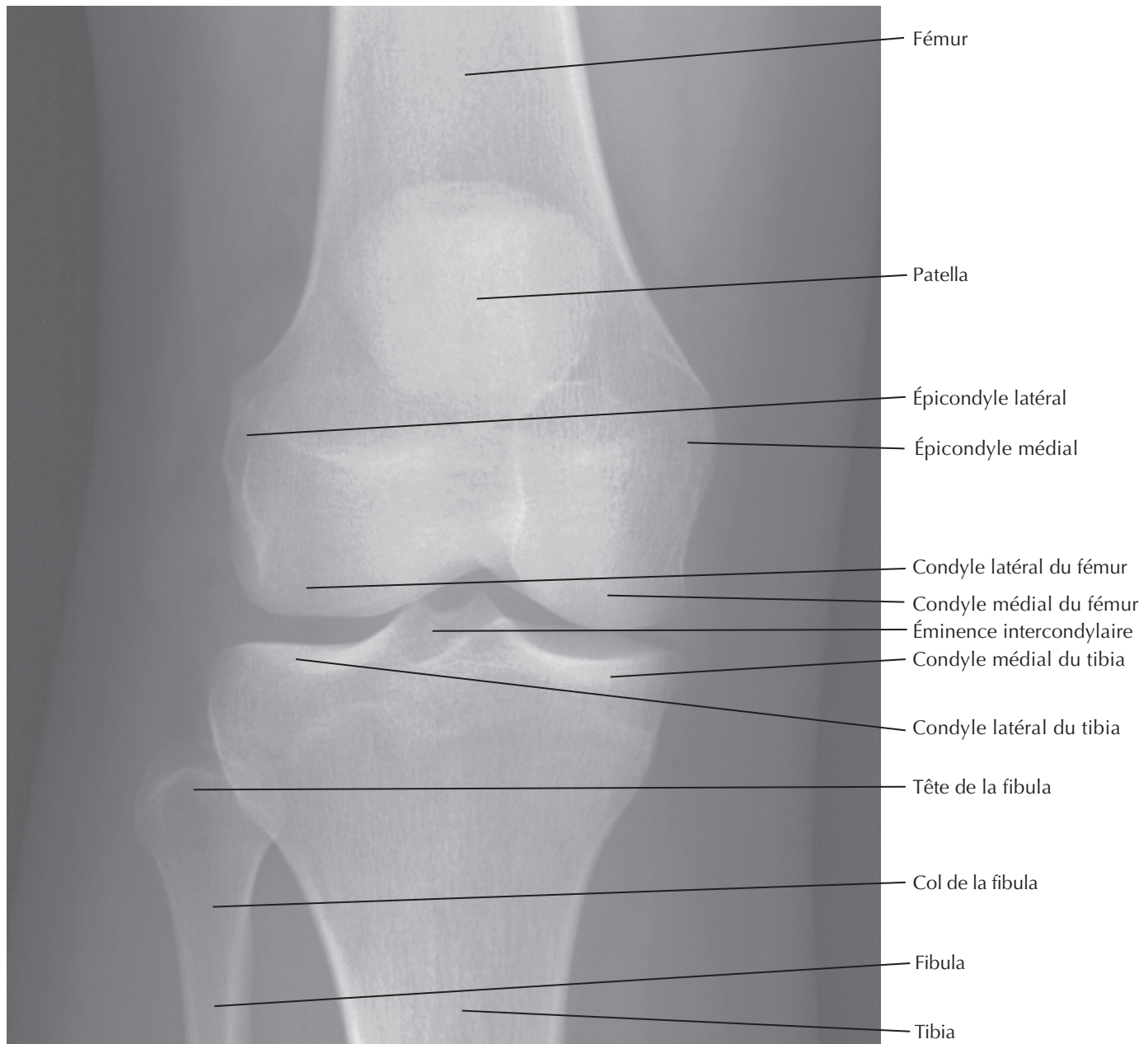
Genou droit en flexion : vue antérieure



Genou droit en extension : vue postérieure



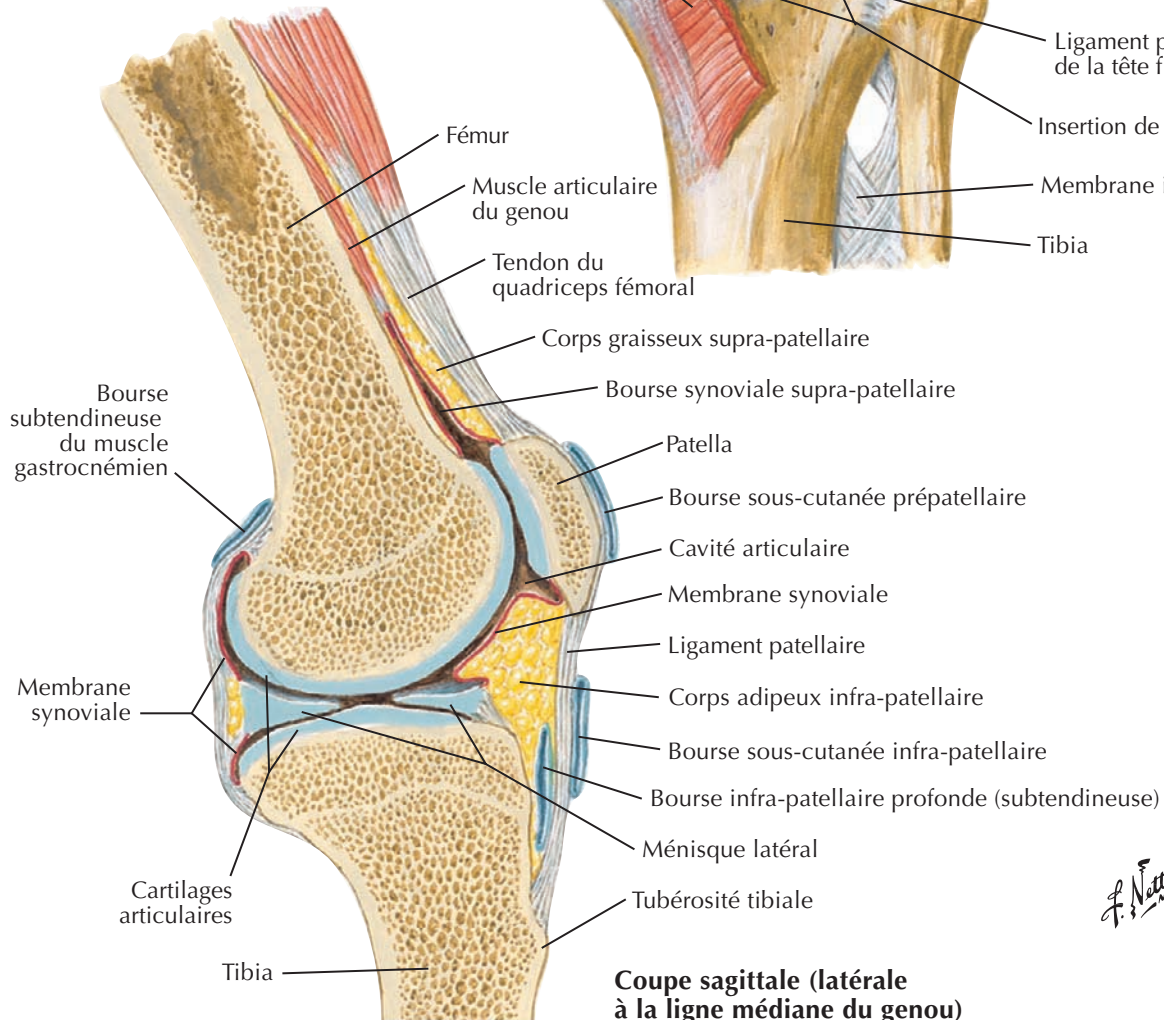
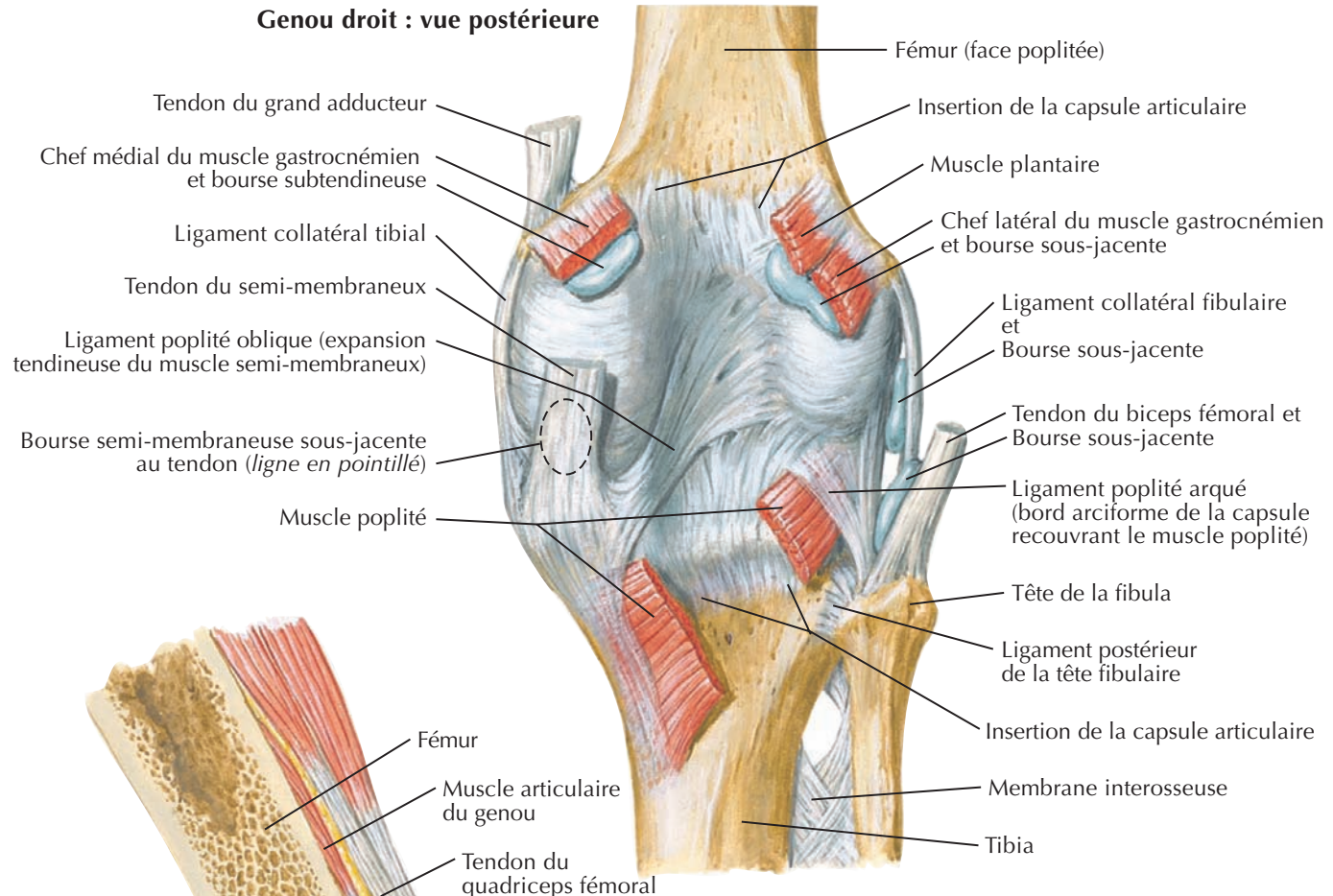
F. Netter M.D.



Genou : vues postérieure et sagittale

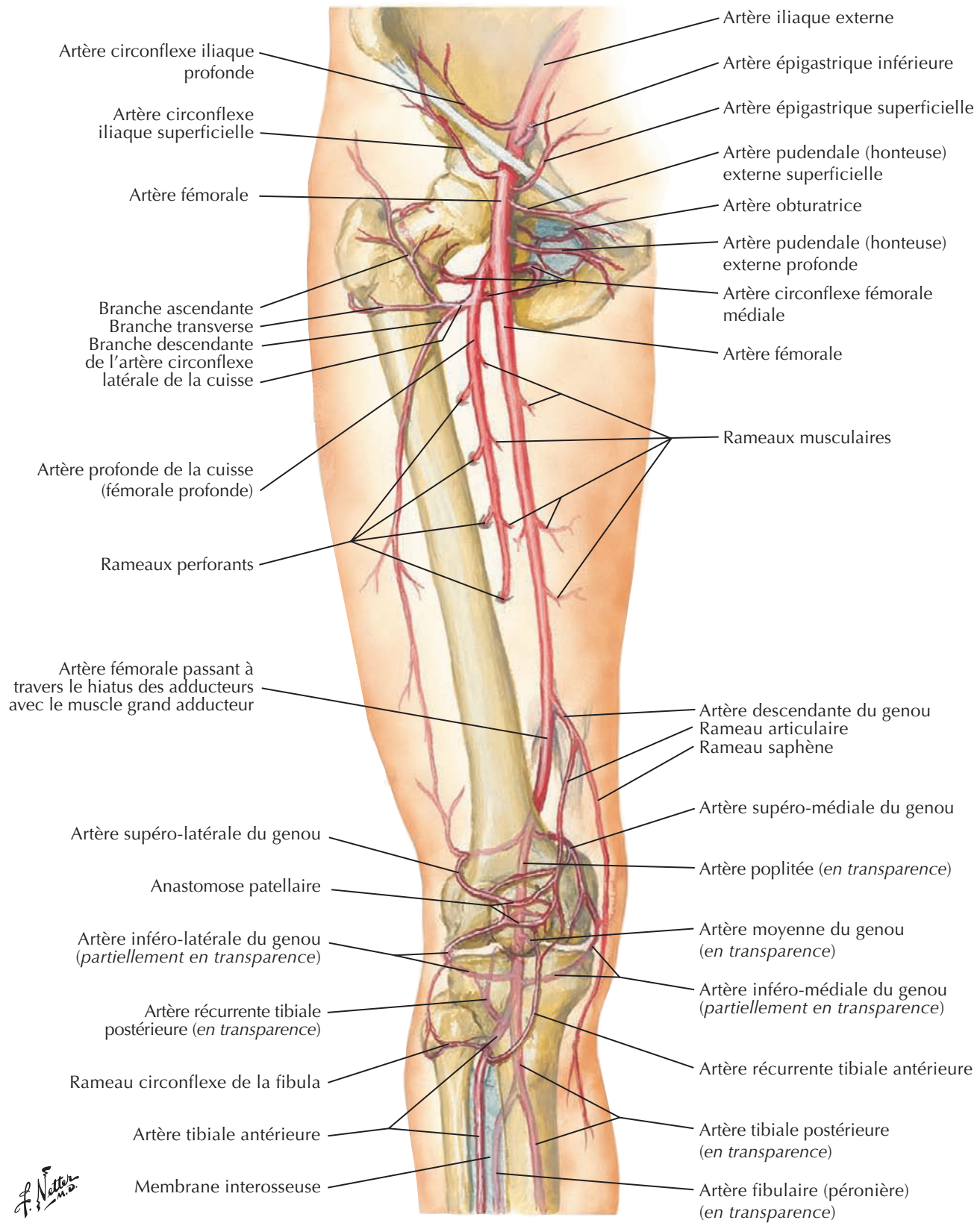


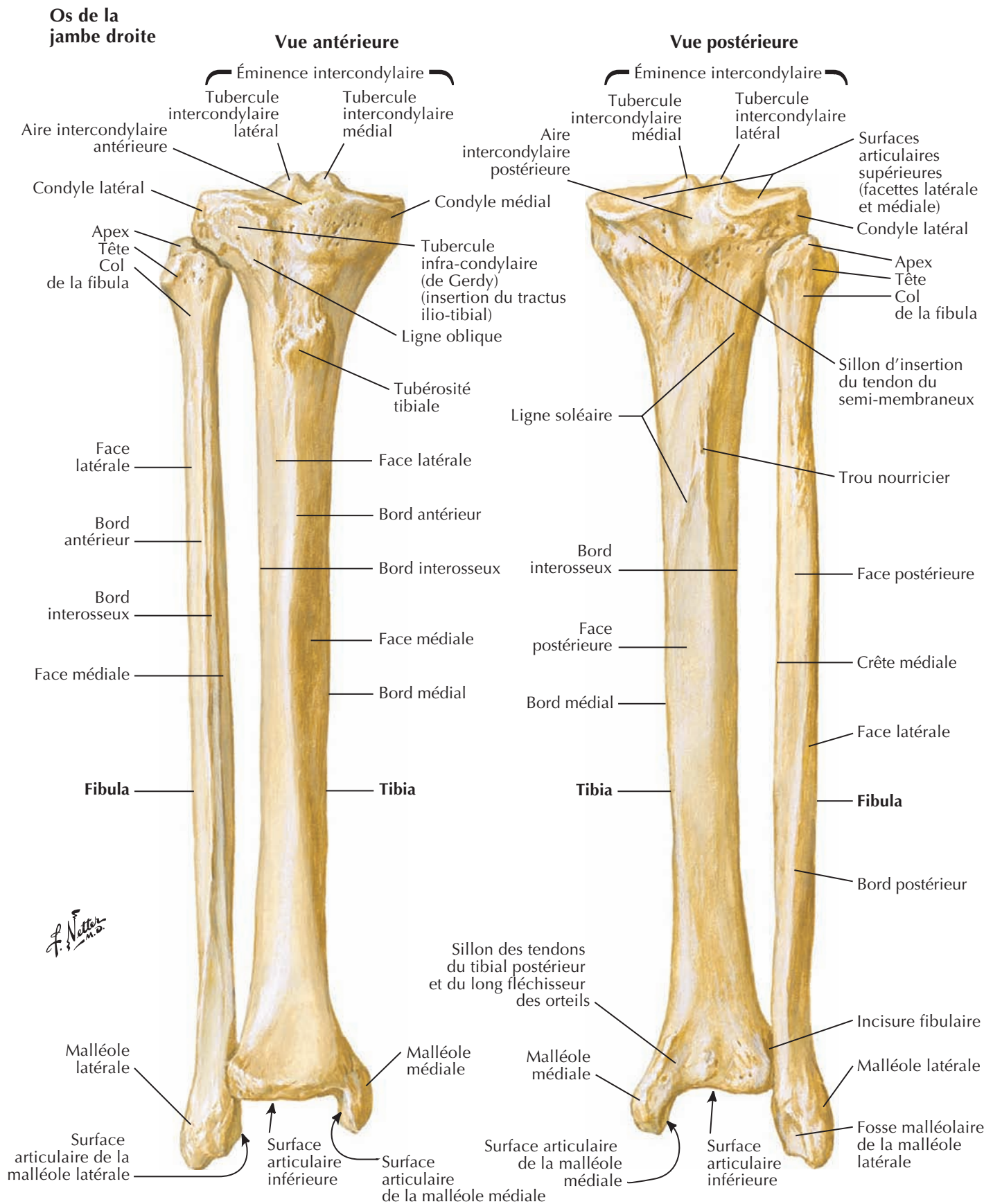
Genou droit : vue postérieure

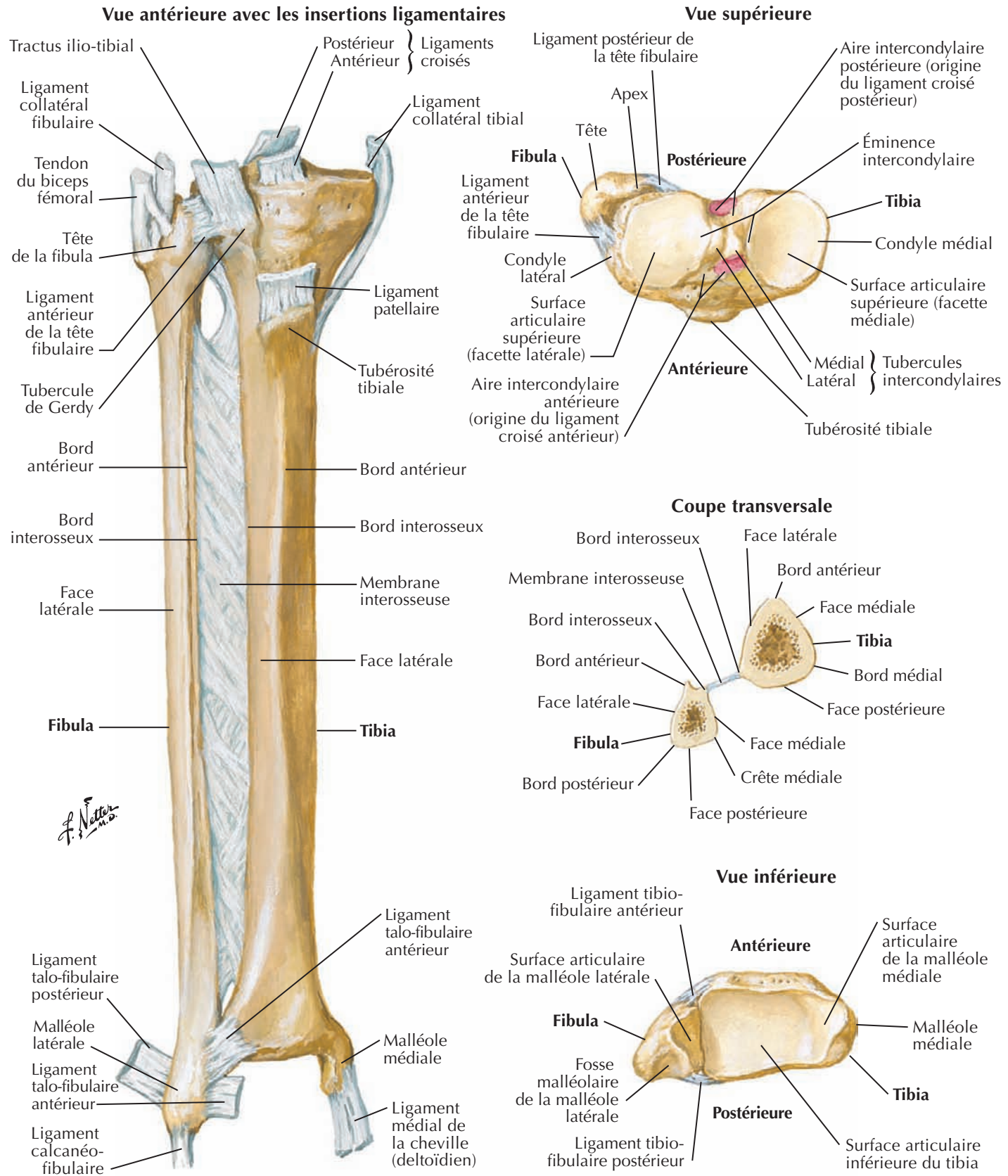


Coupe sagittale (latérale à la ligne médiane du genou)

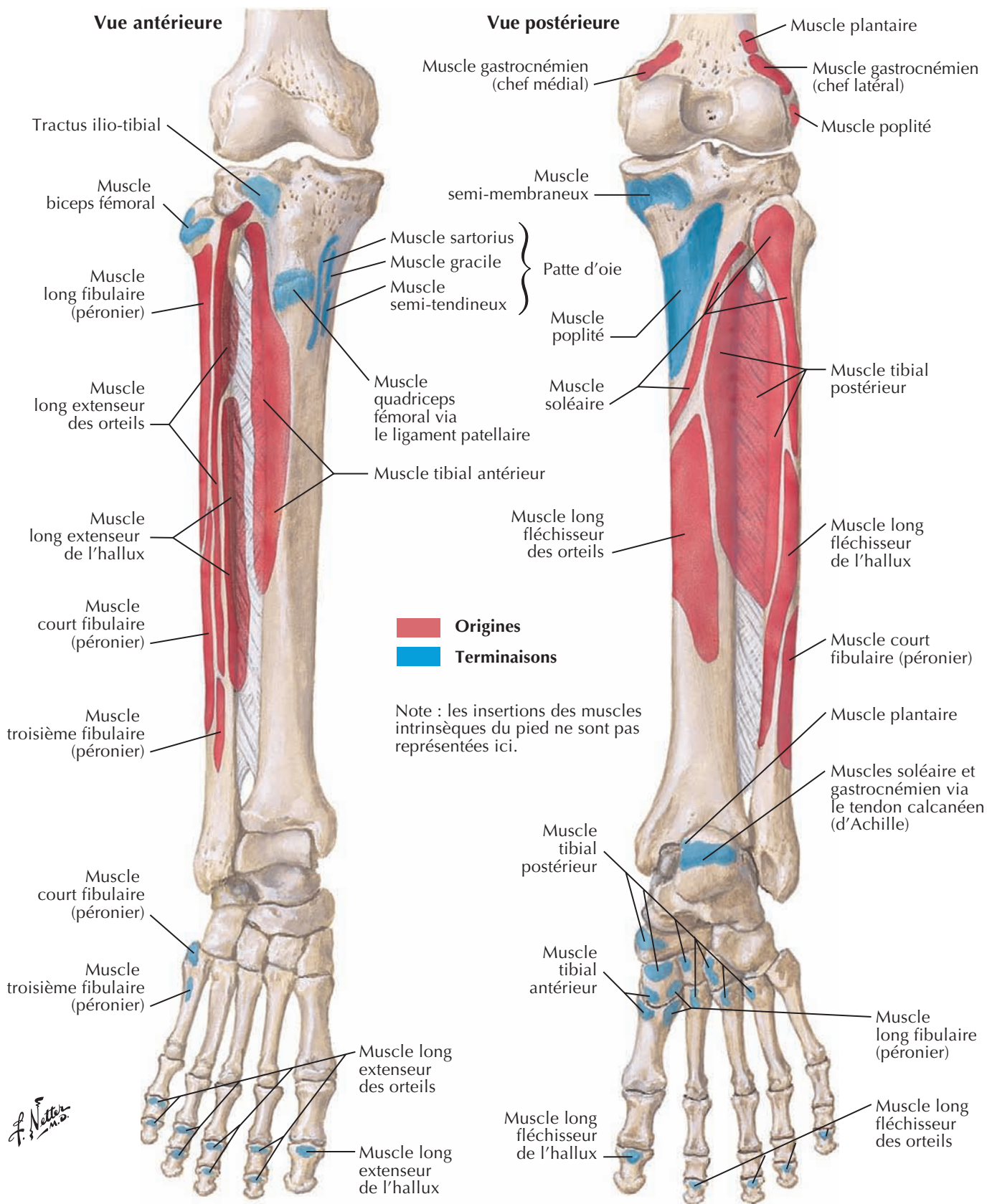
F. Netter M.D.



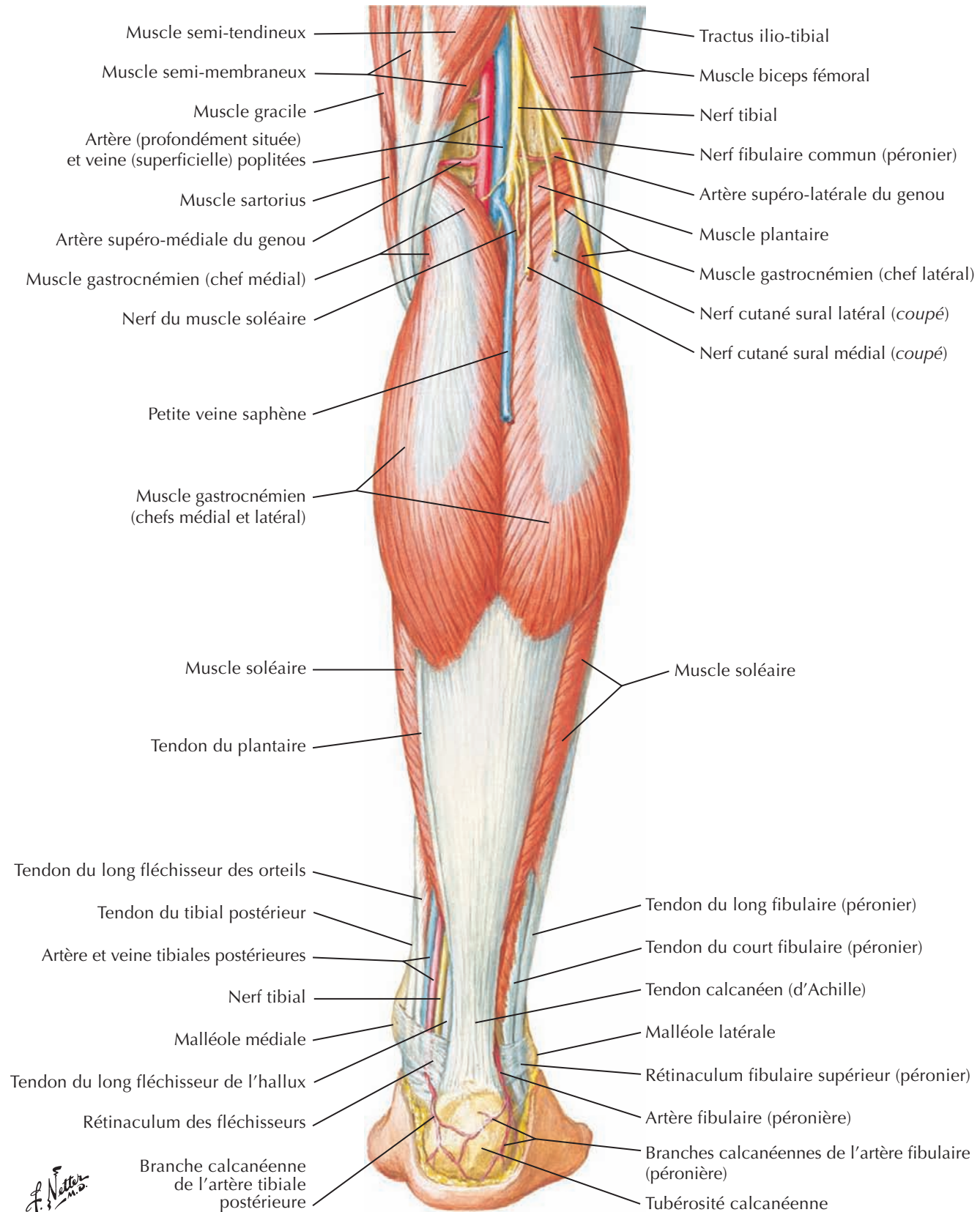




Insertions des muscles de la jambe



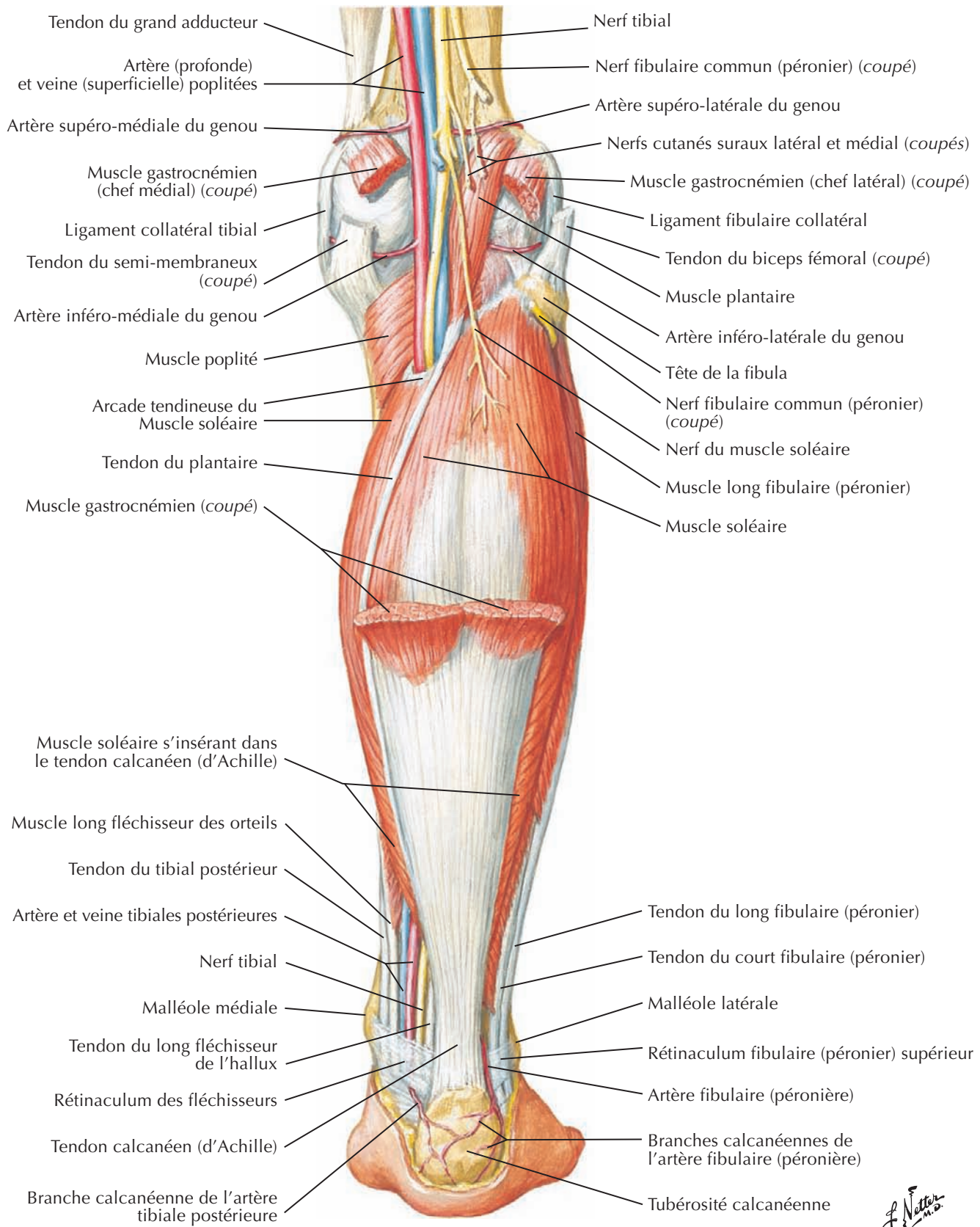
Voir aussi **Planche 529**



Muscles de la jambe (dissection intermédiaire) : vue postérieure

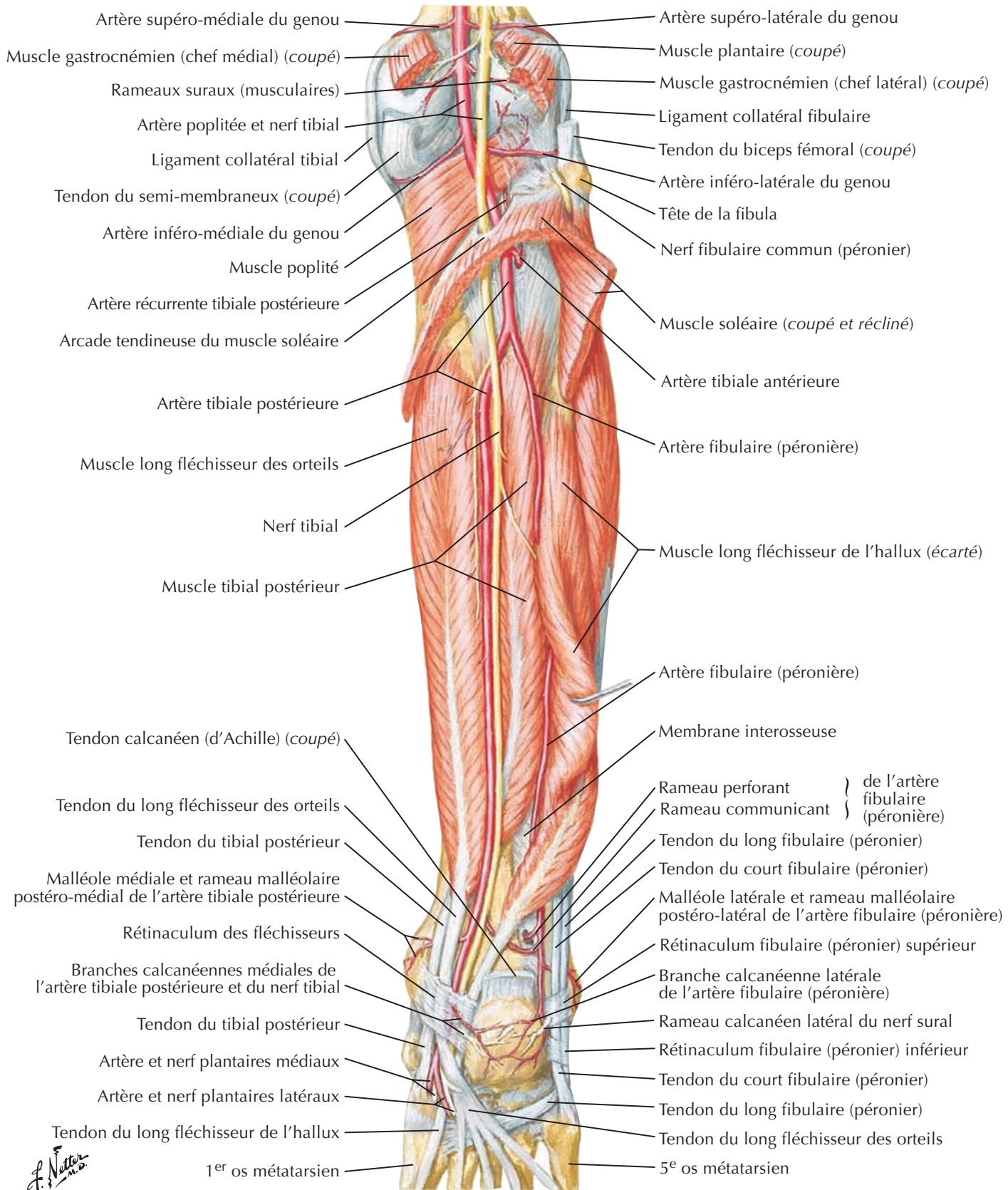


Voir aussi **Planche 529**

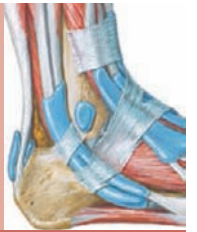

F. Netter M.D.

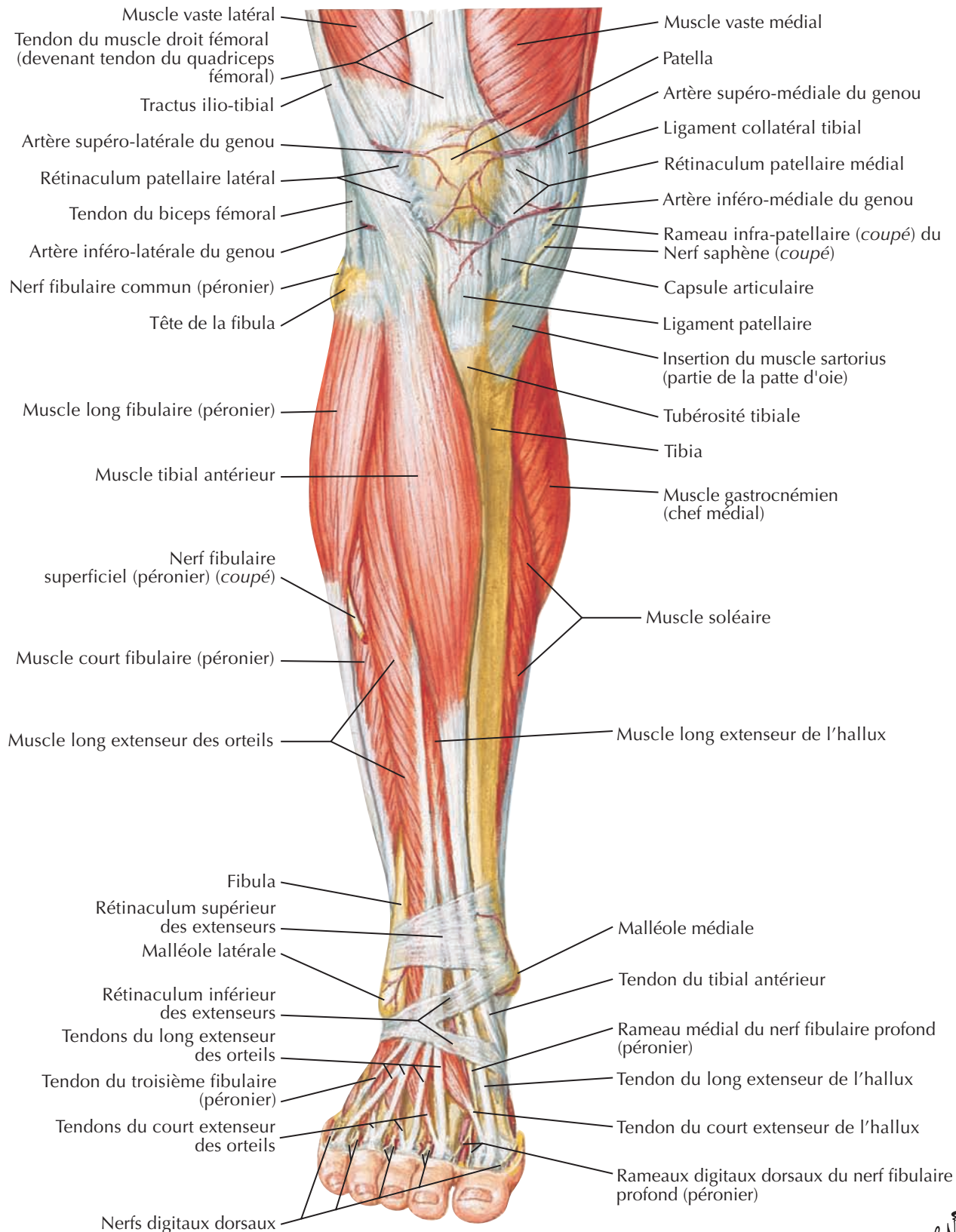
Voir aussi **Planche 529**



Muscles de la jambe (dissection superficielle) : vue antérieure

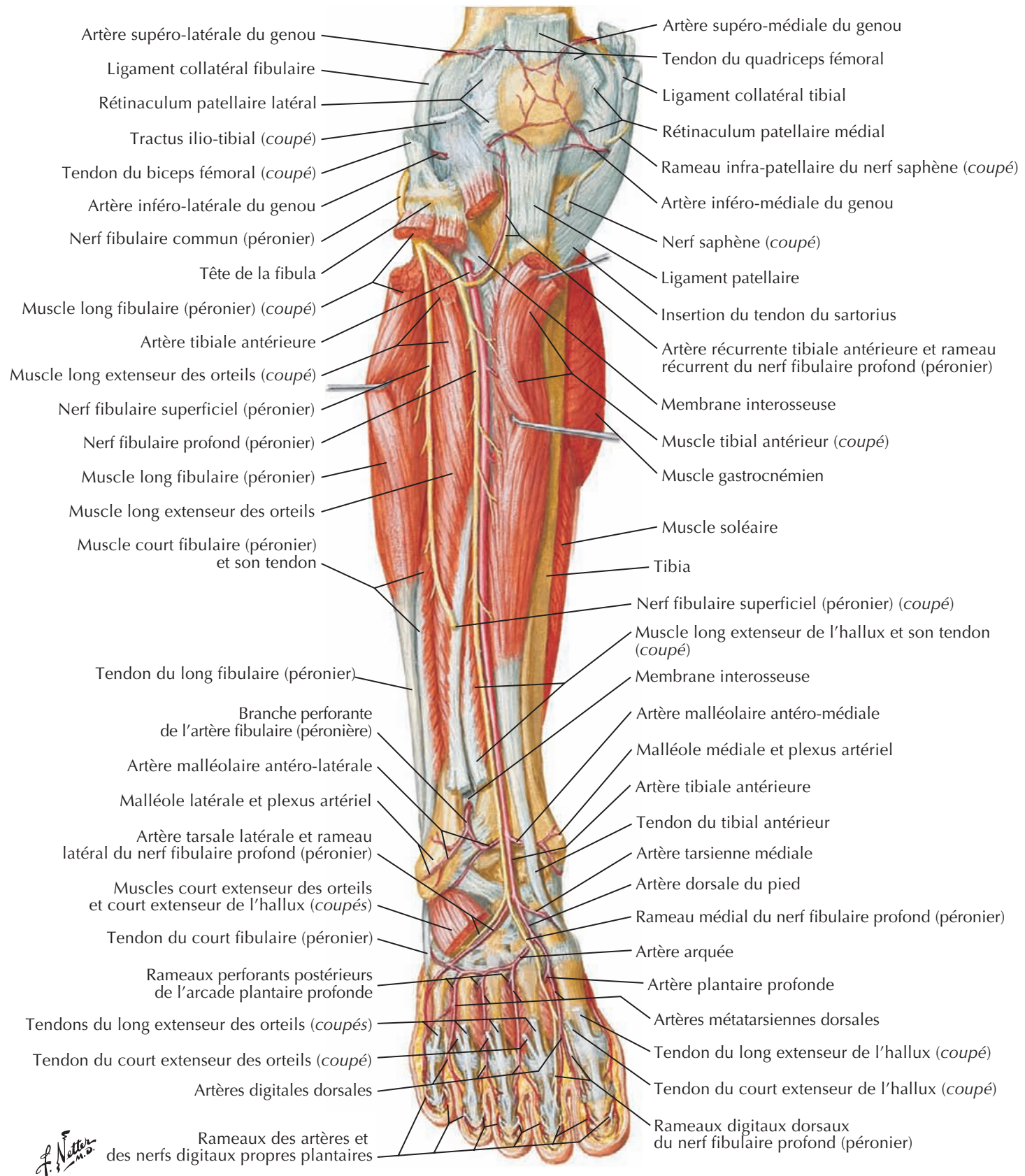


Voir aussi **Planche 530**



F. Netter M.D.

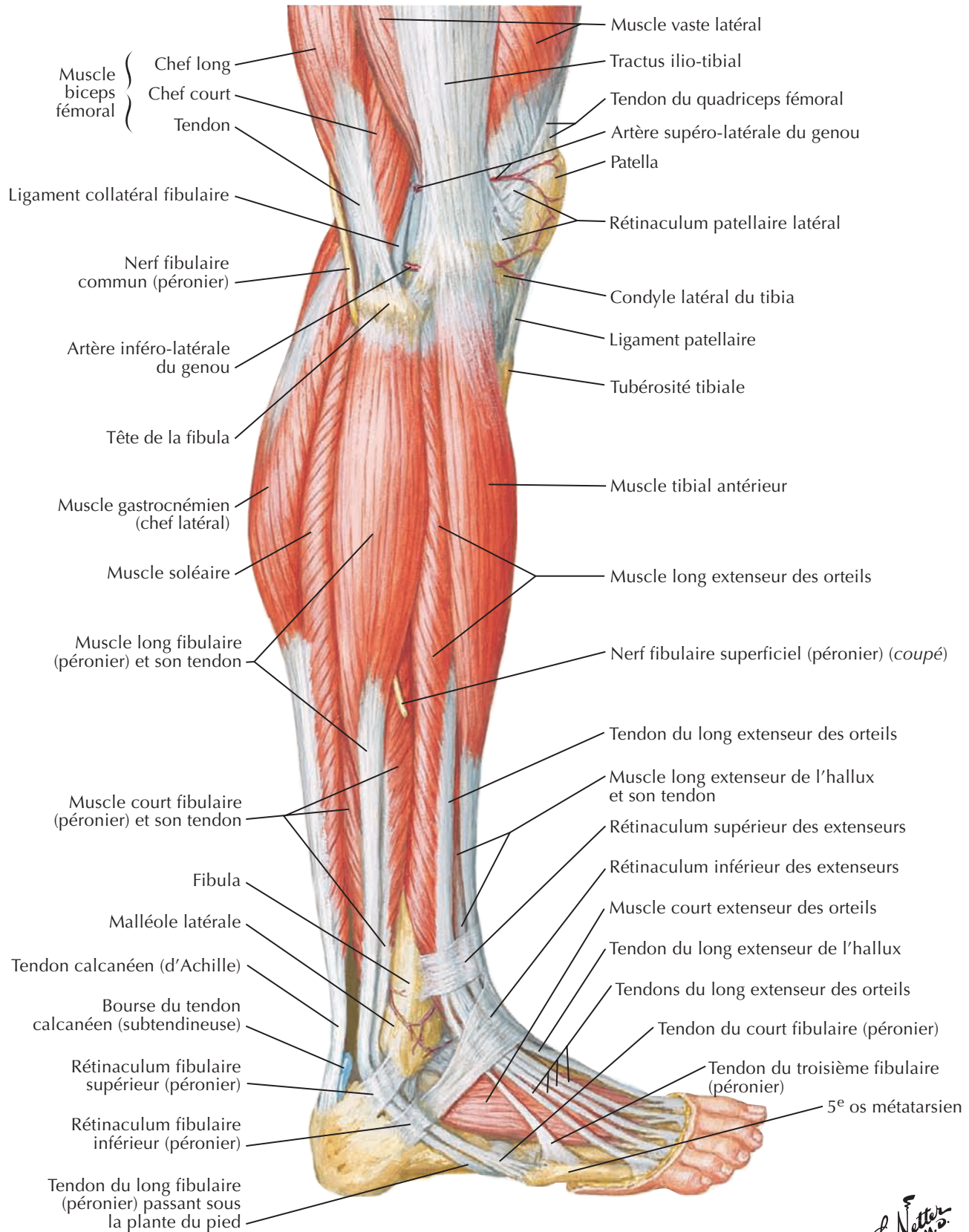
Voir aussi **Planche 530**



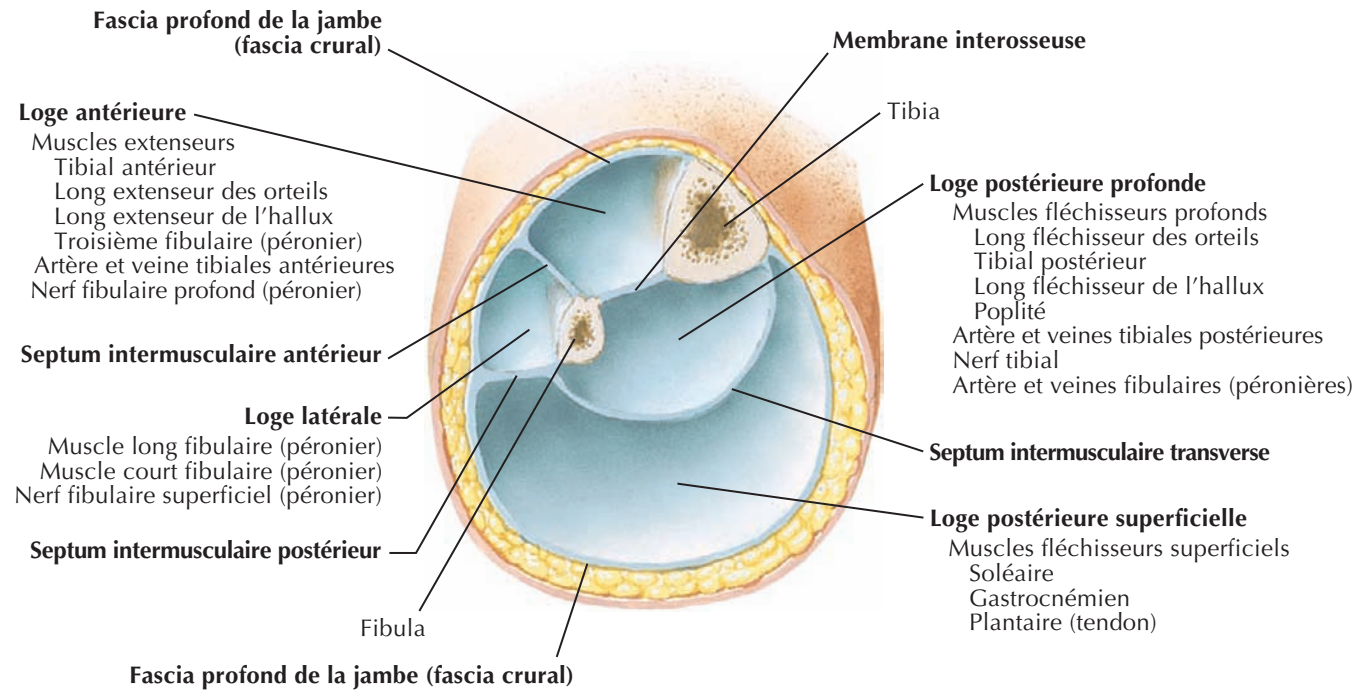
Muscles de la jambe : vue latérale



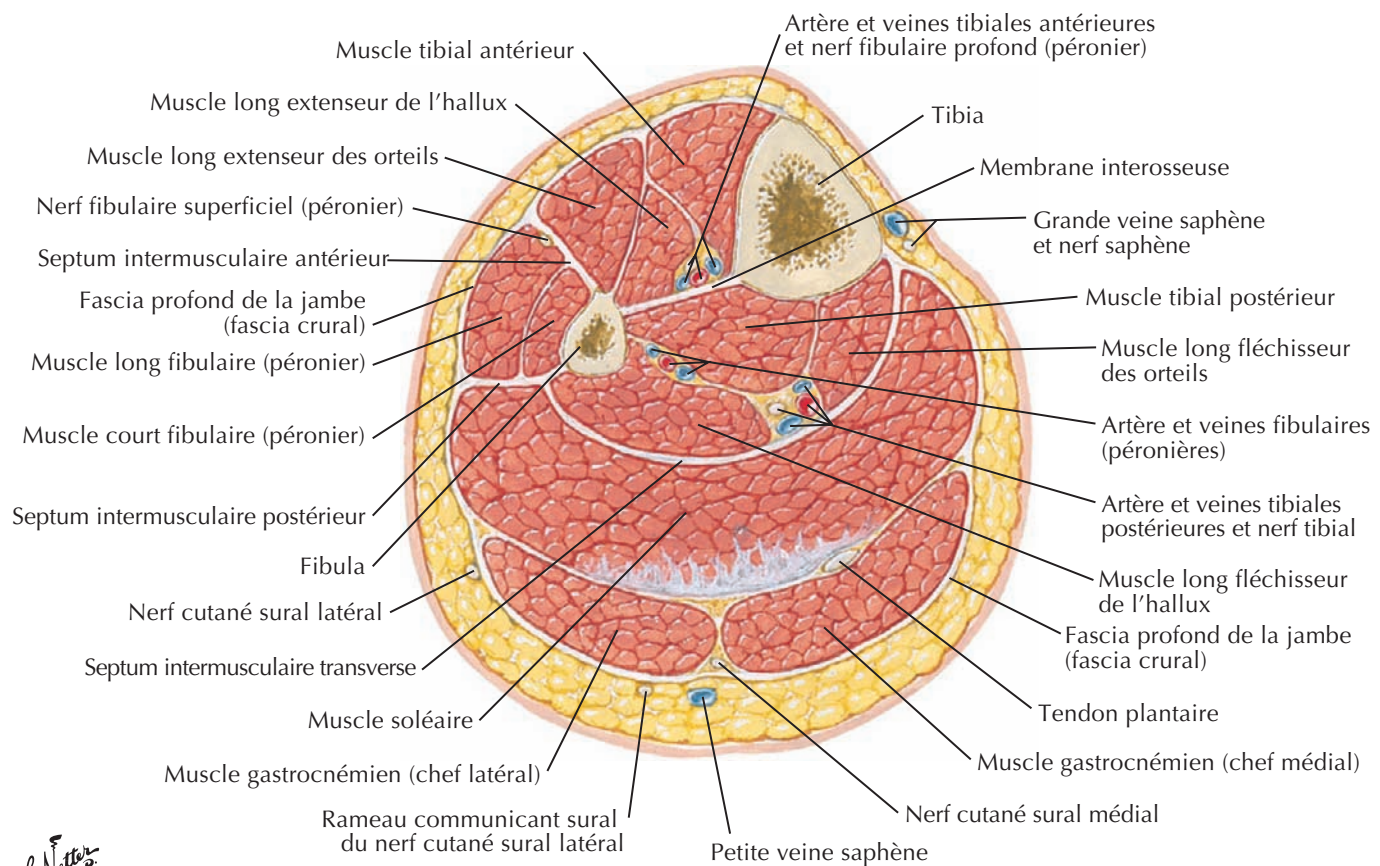
Voir aussi **Planche 530**

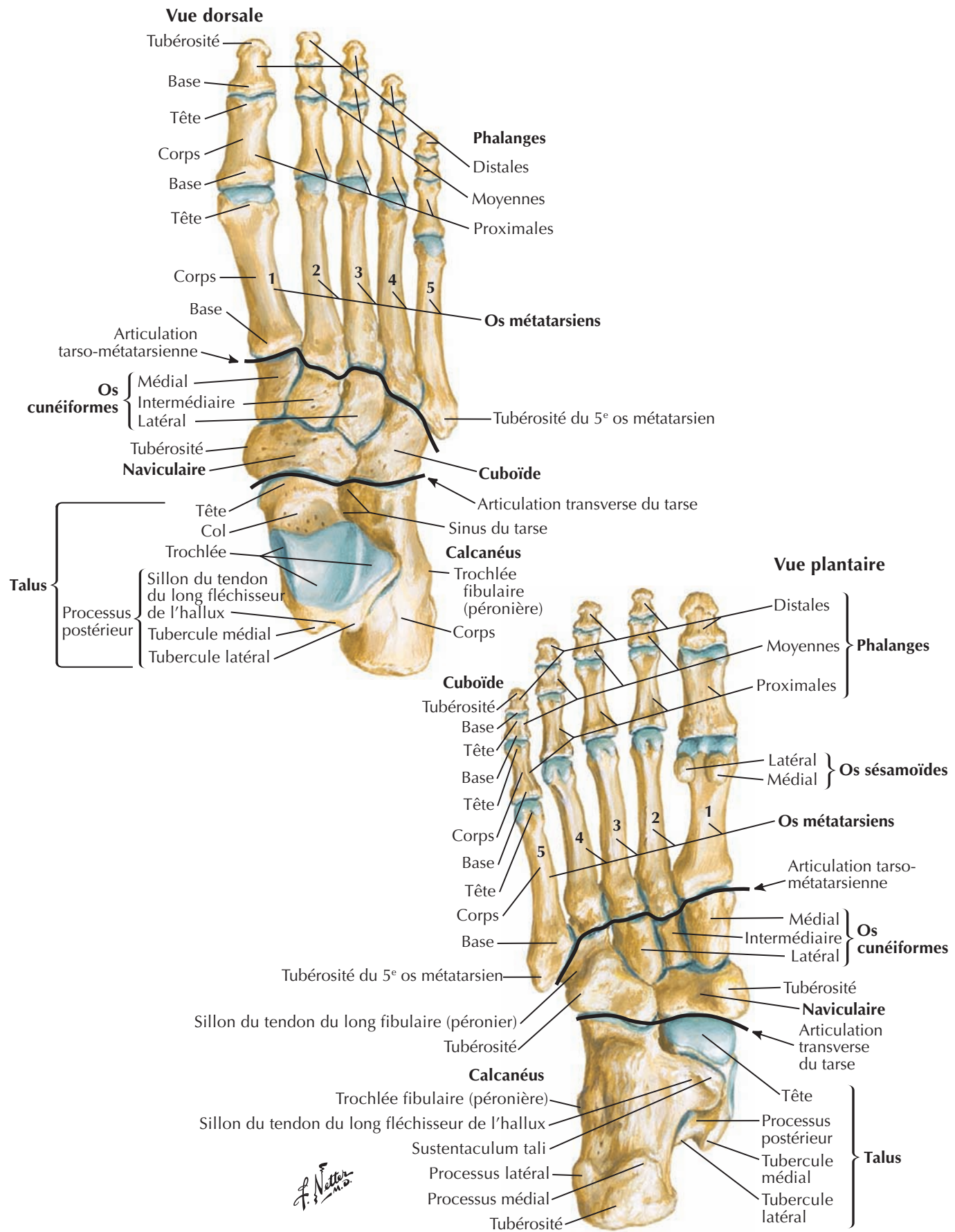


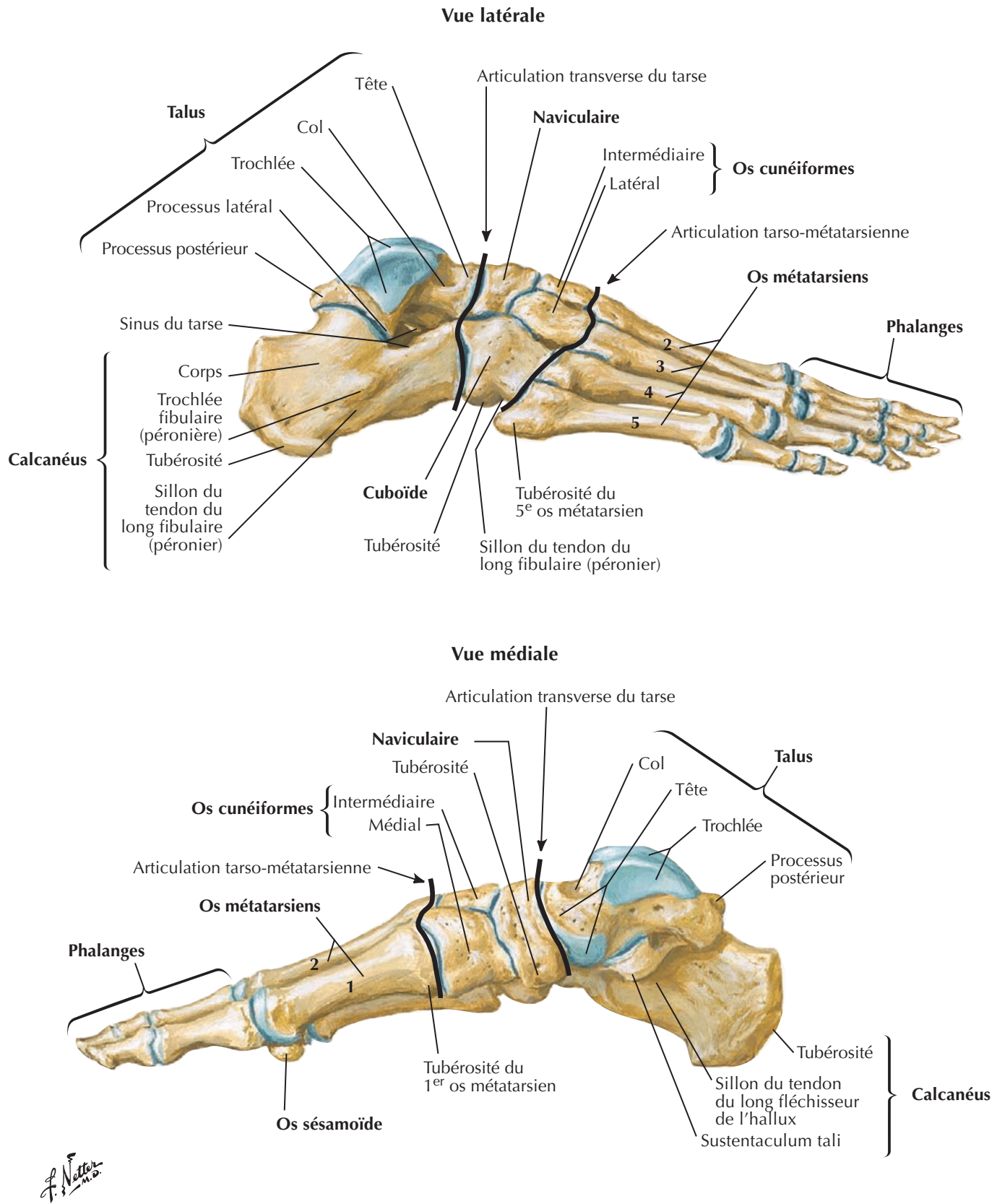
F. Netter M.D.



Coupe transversale juste au-dessus du milieu de la jambe gauche



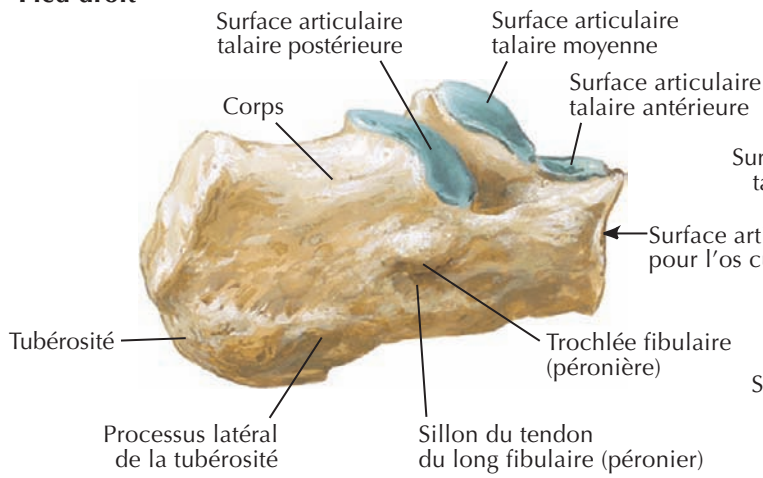




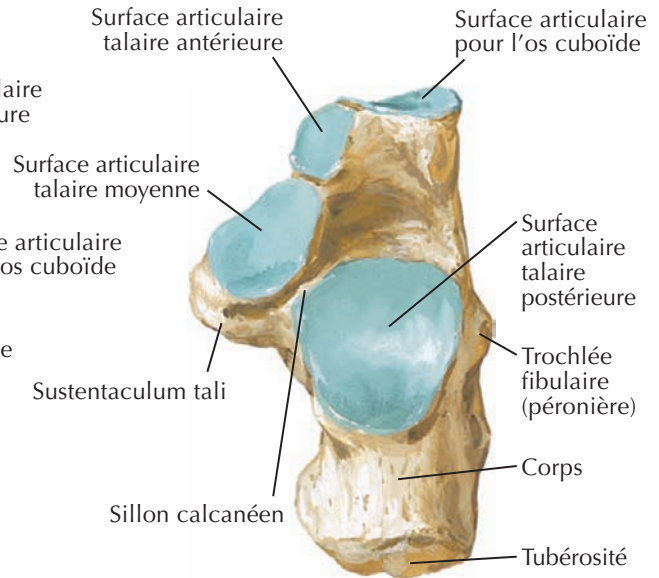
Calcaneus



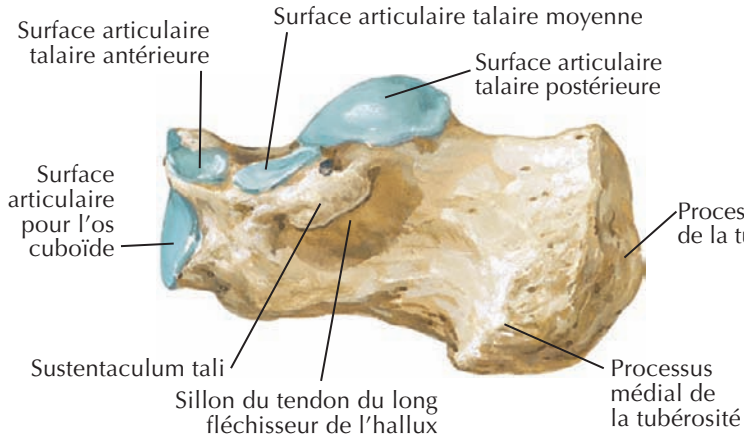
Pied droit



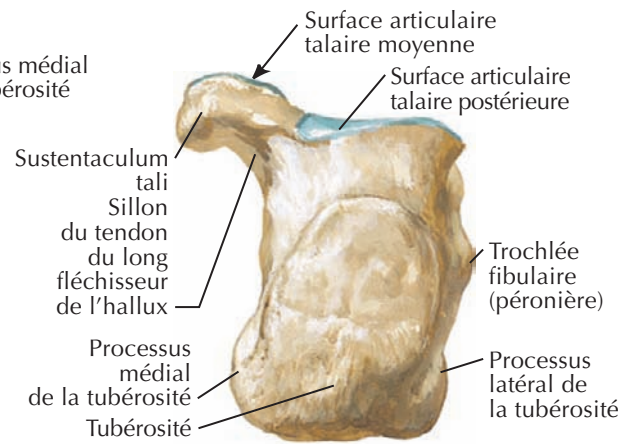
Vue latérale



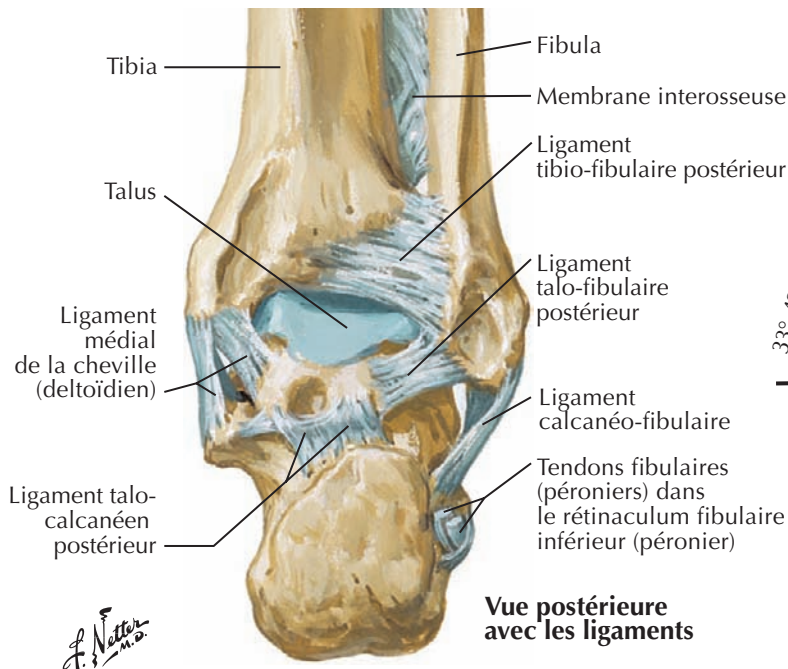
Vue supérieure



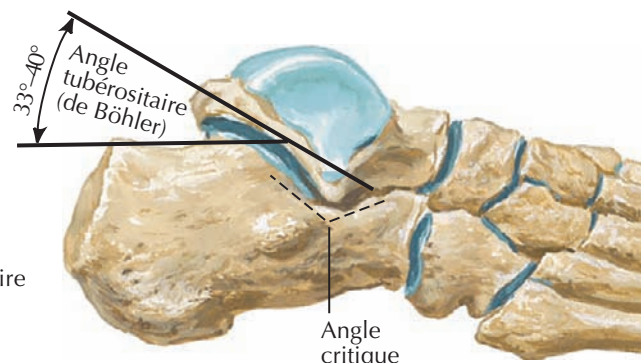
Vue médiale



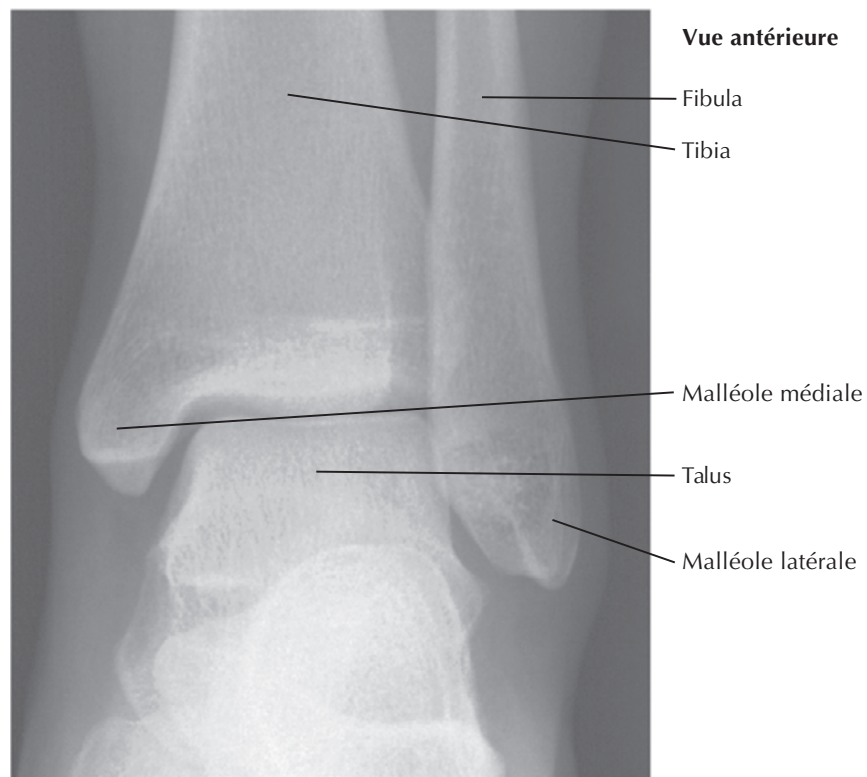
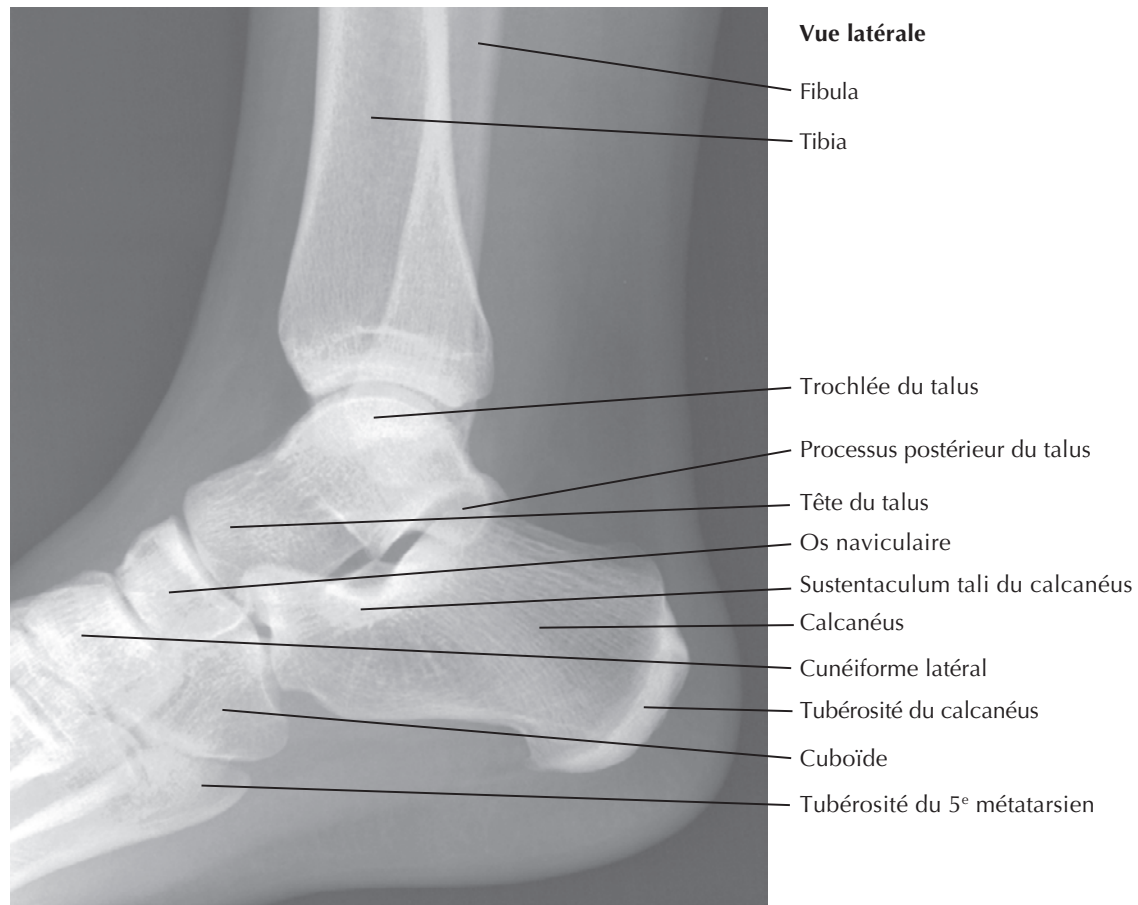
Vue postérieure



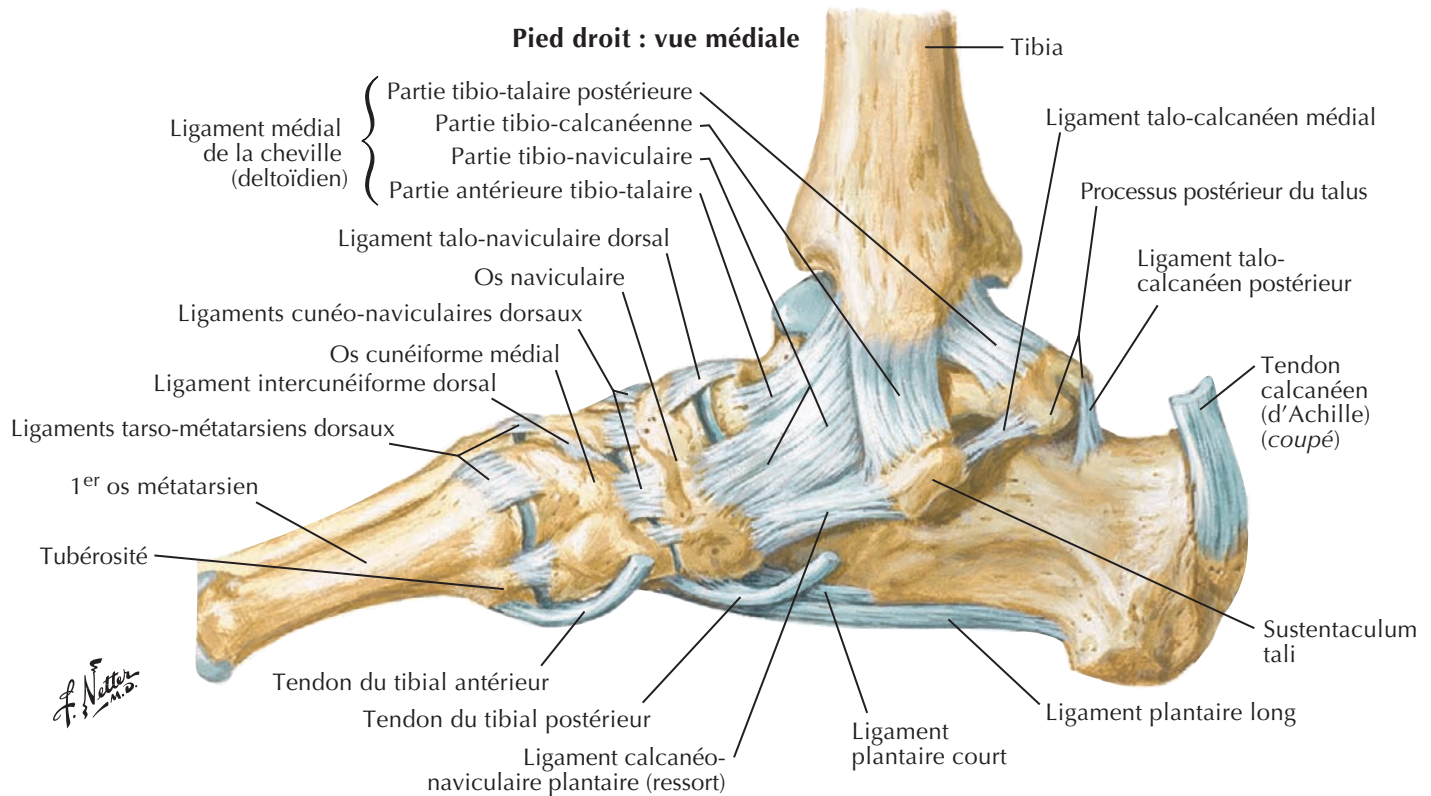
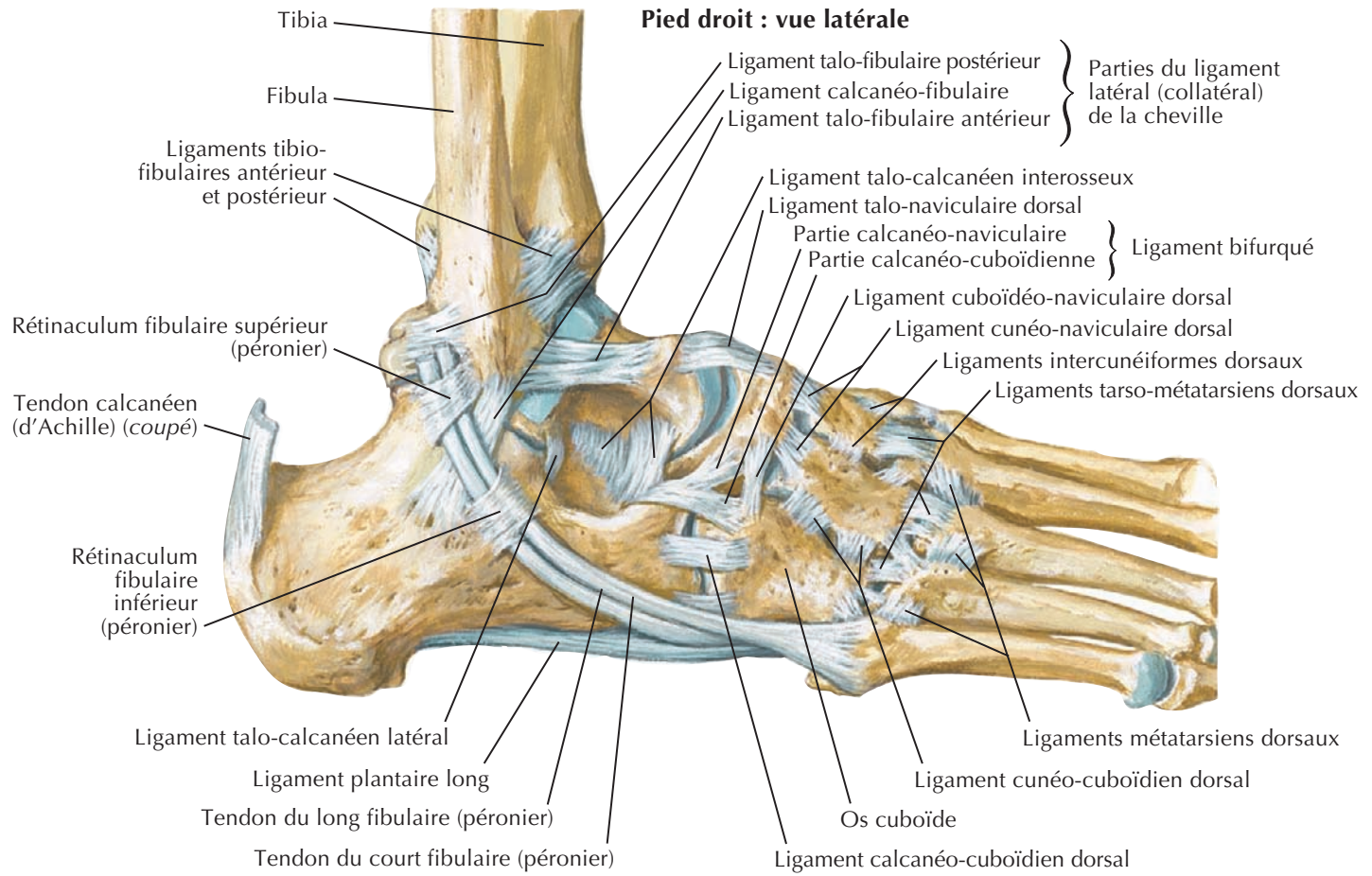
Vue postérieure avec les ligaments

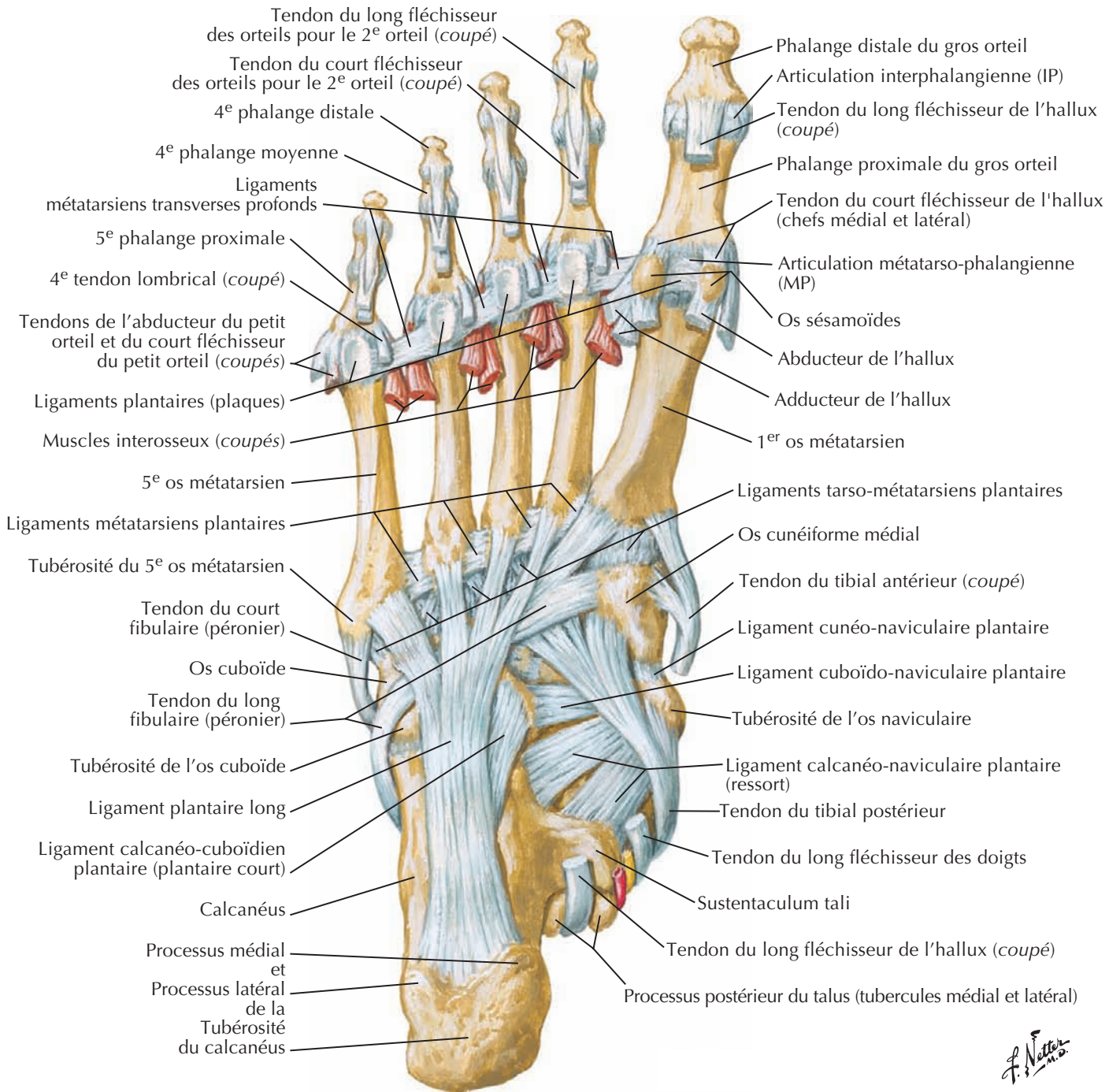


Rapports fonctionnels du calcaneus

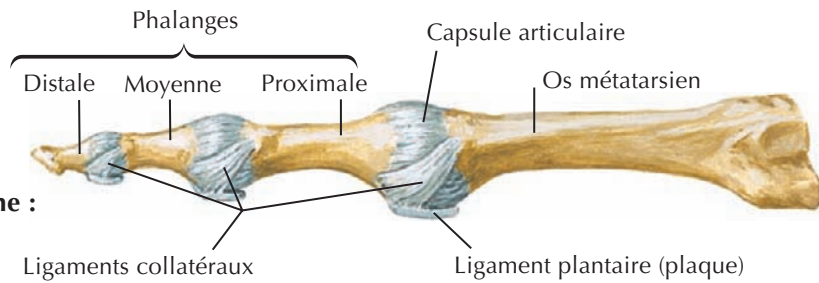


Ligaments et tendons de la cheville

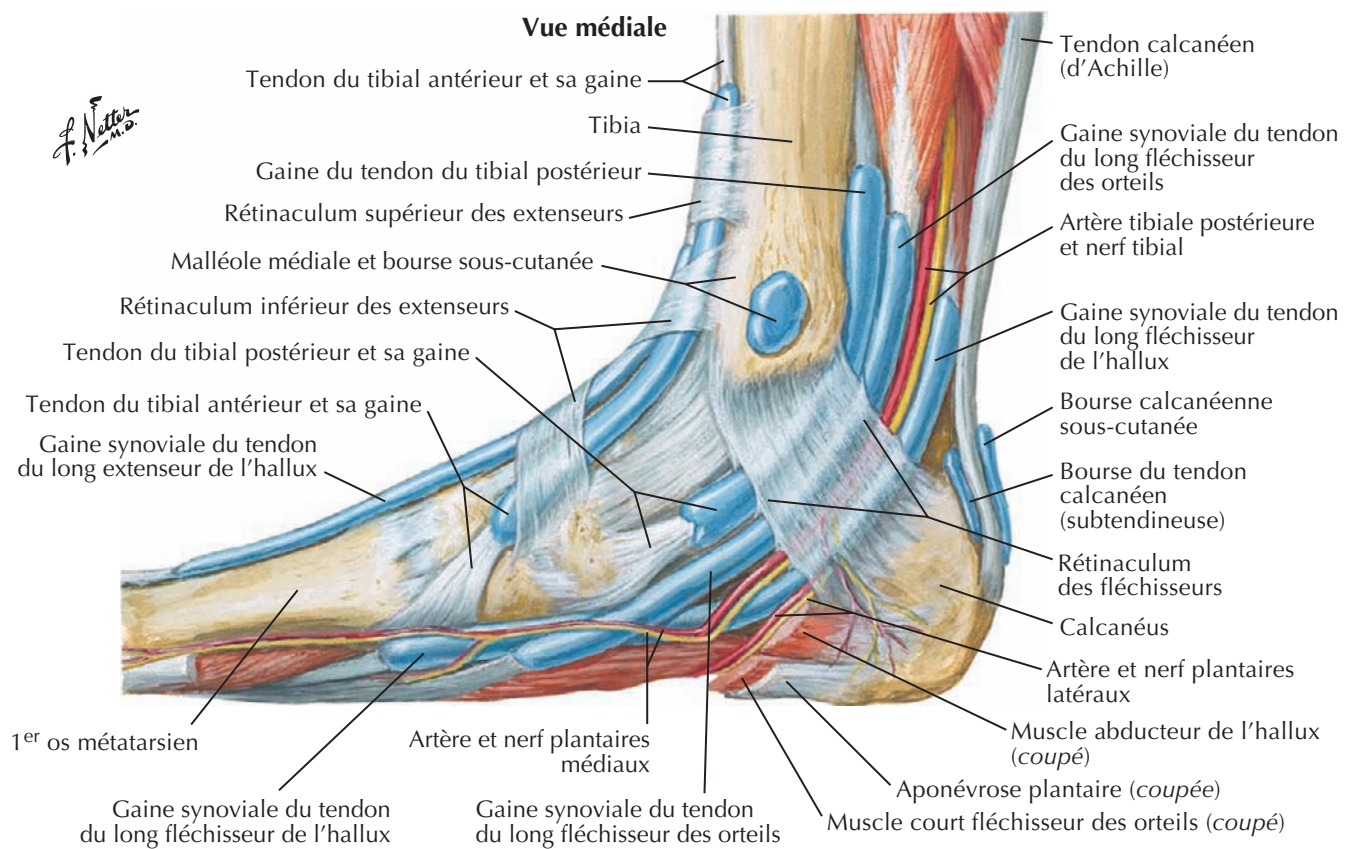
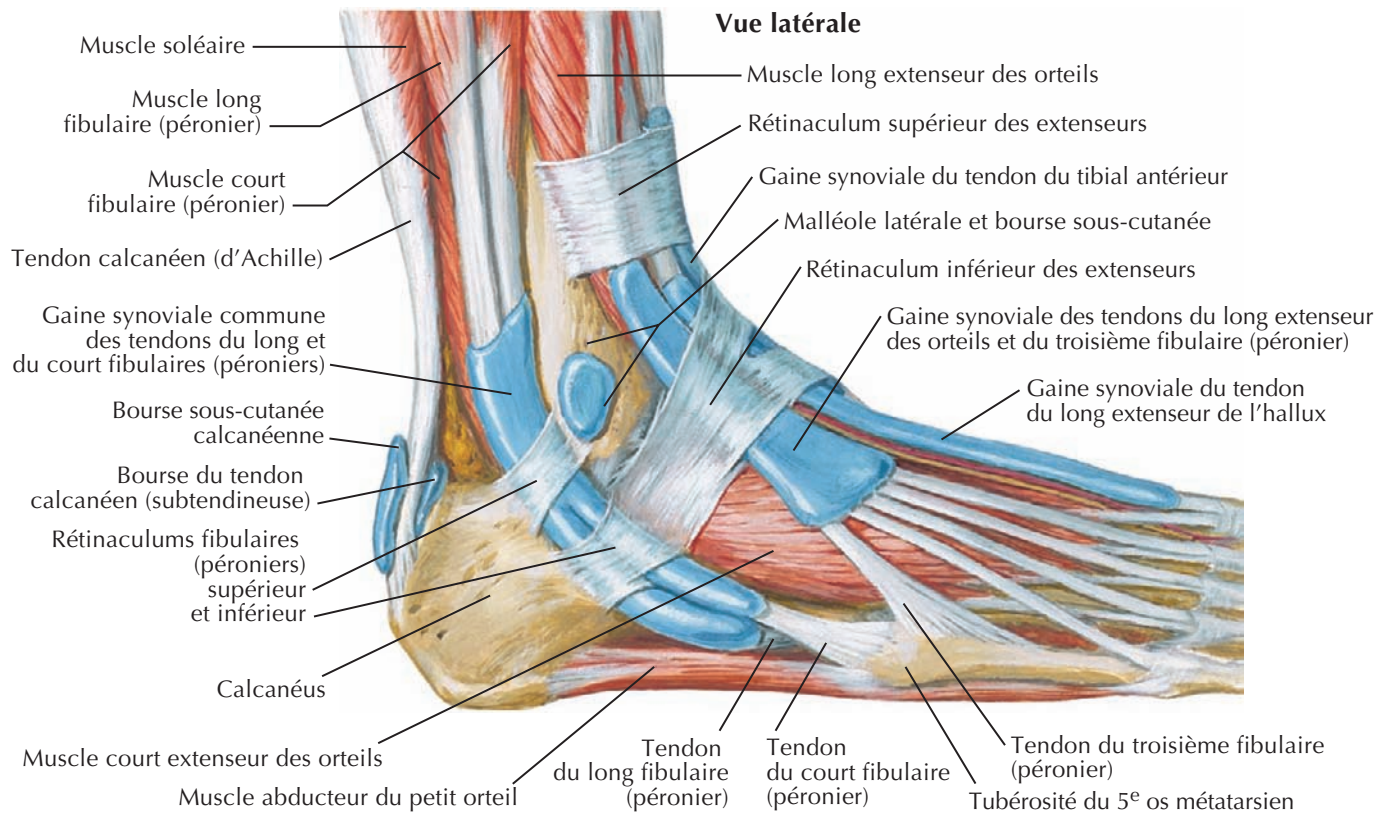


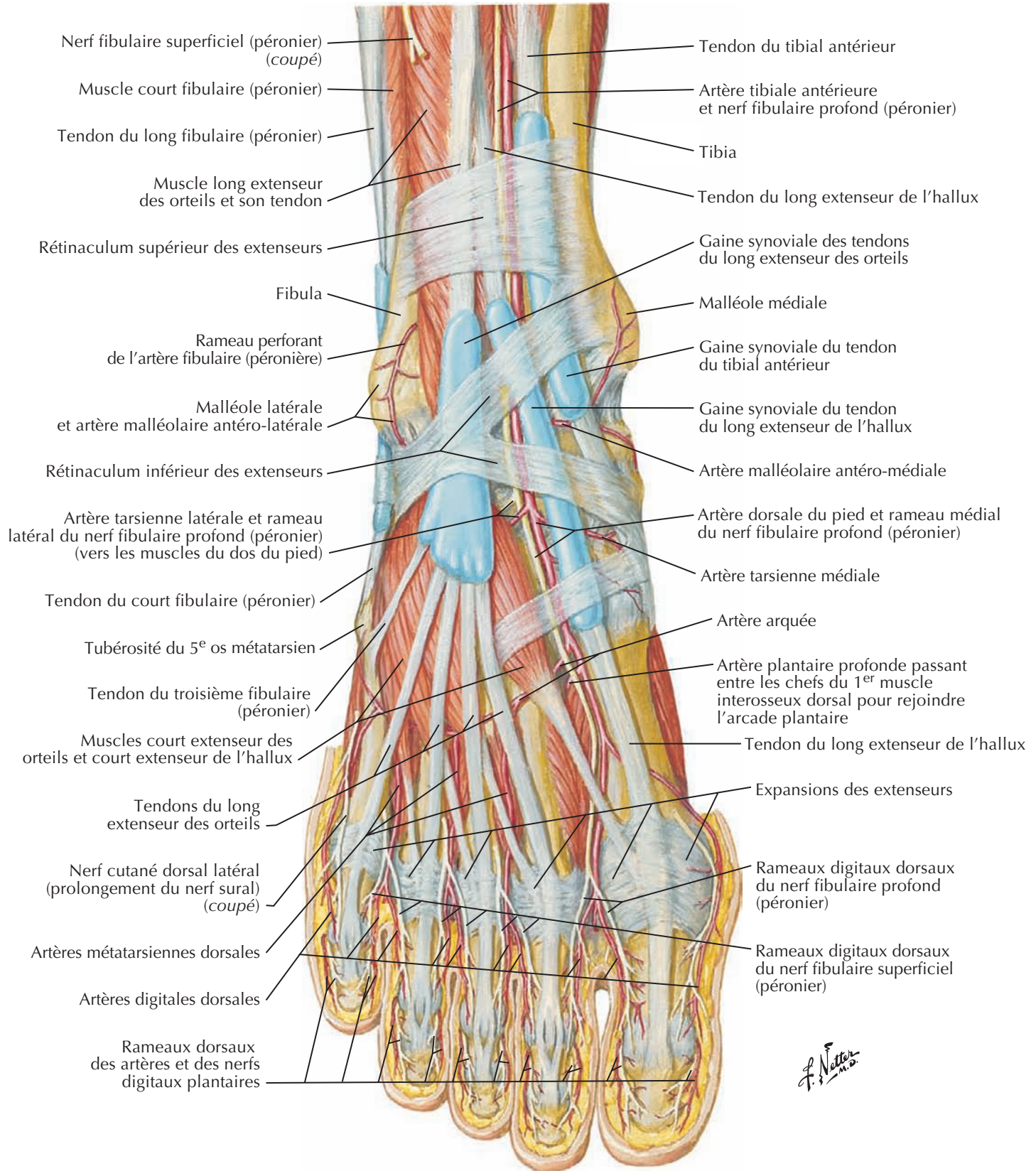


Capsules et ligaments des articulations métatarso-phalangienne et interphalangienne : vue latérale

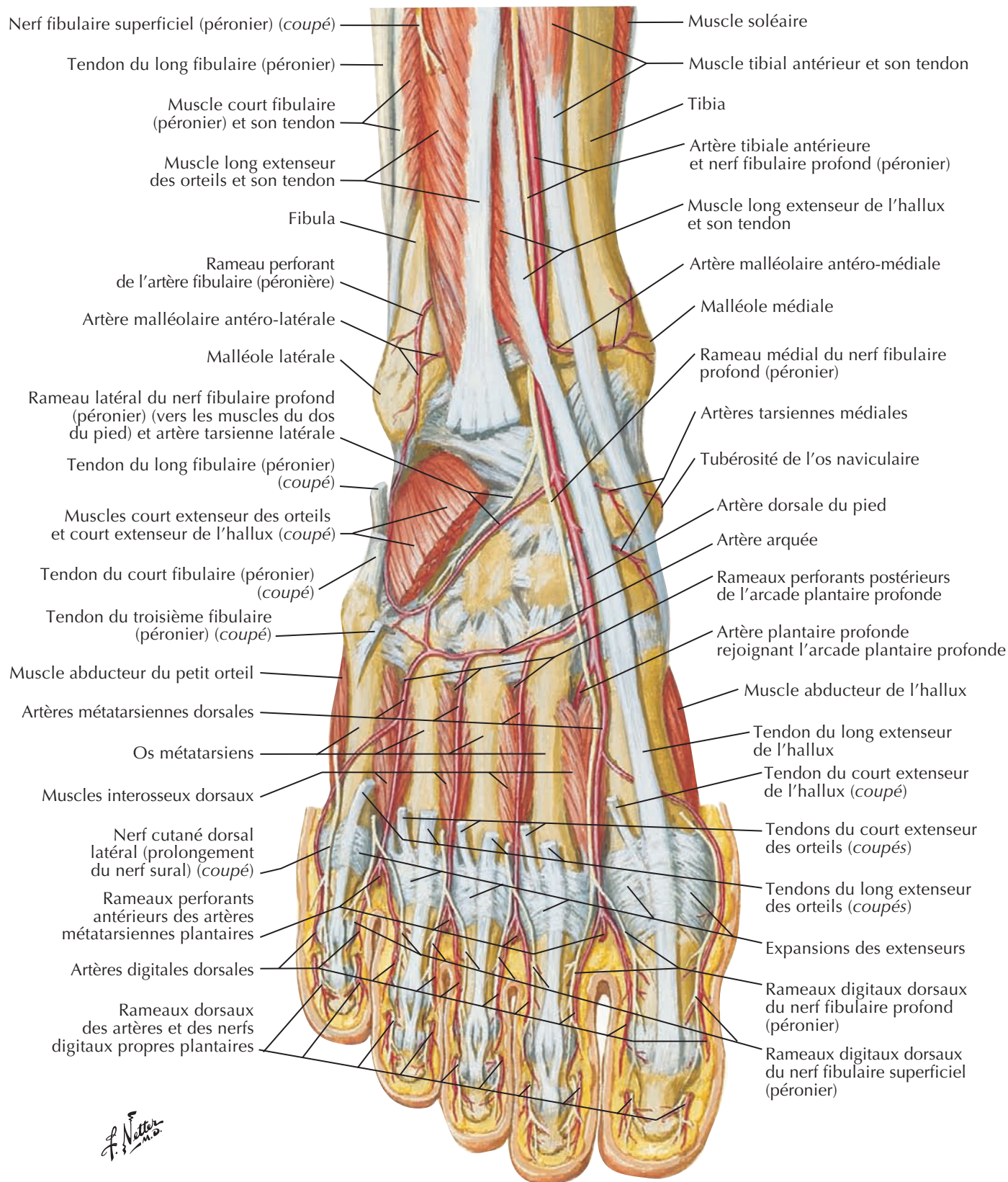
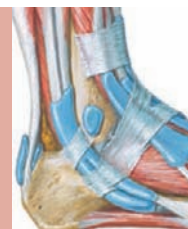

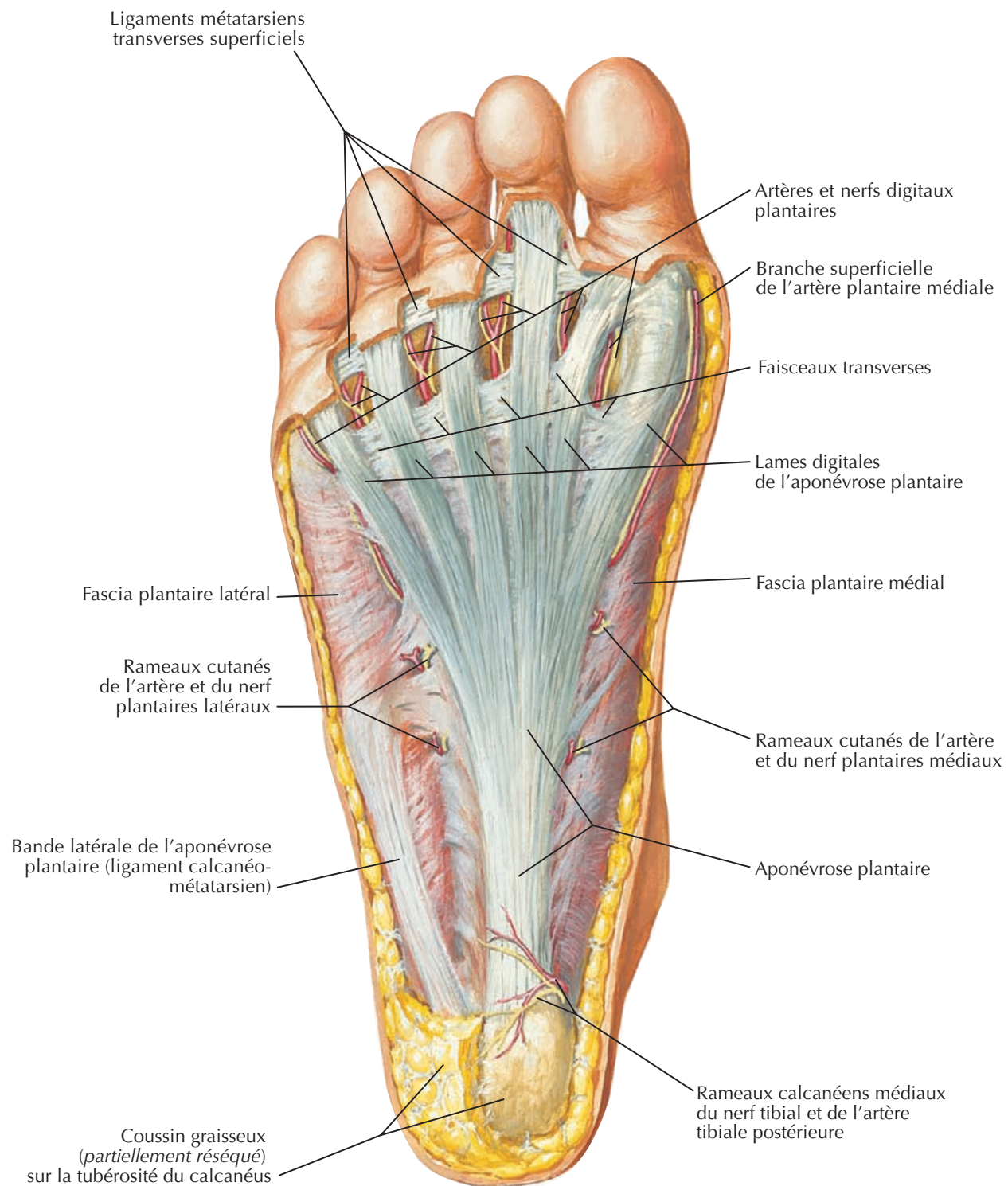
Gaines tendineuses de la cheville





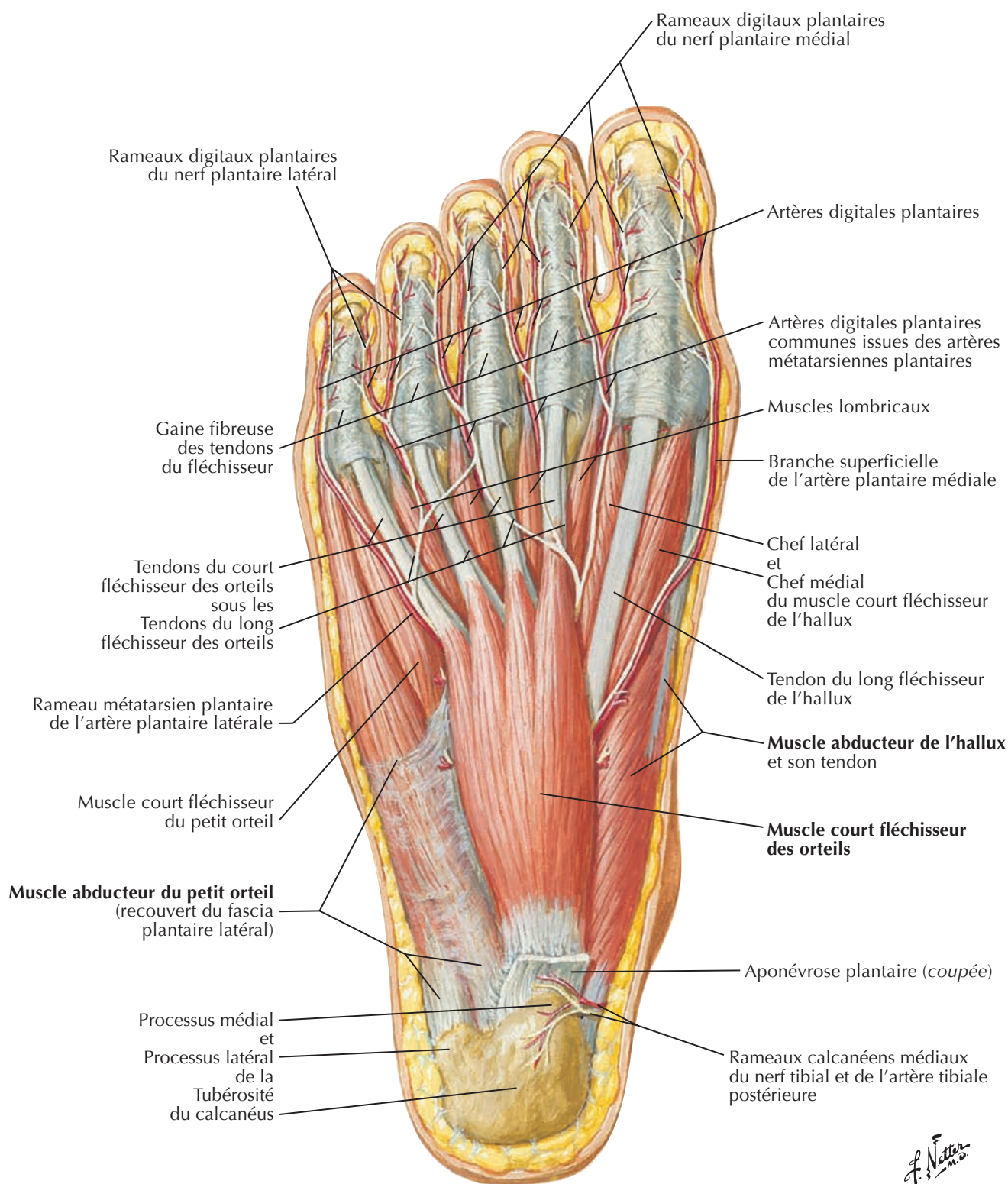
Dos du pied : dissection profonde



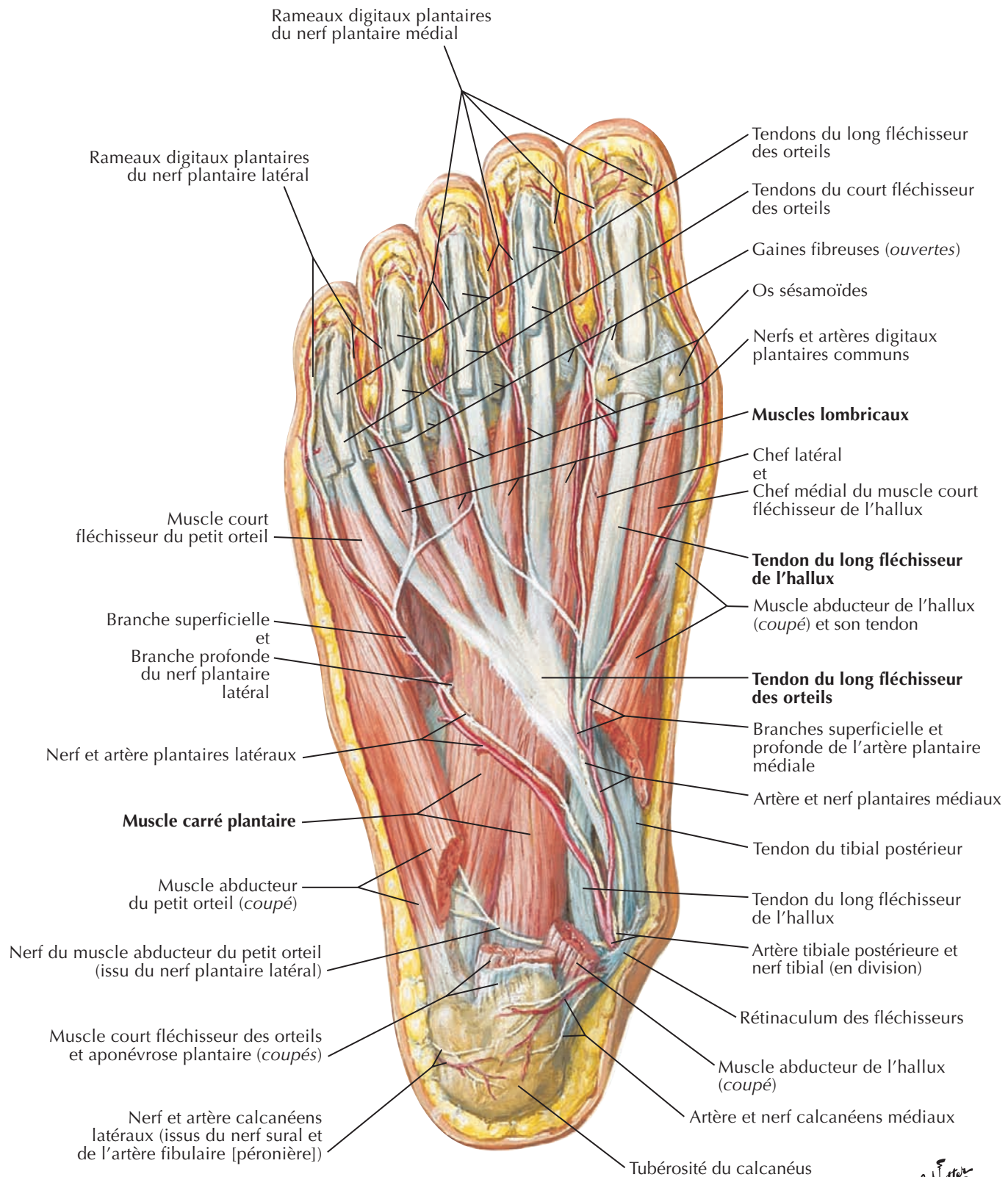


F. Netter
M.D.

Muscles de la plante du pied : première couche

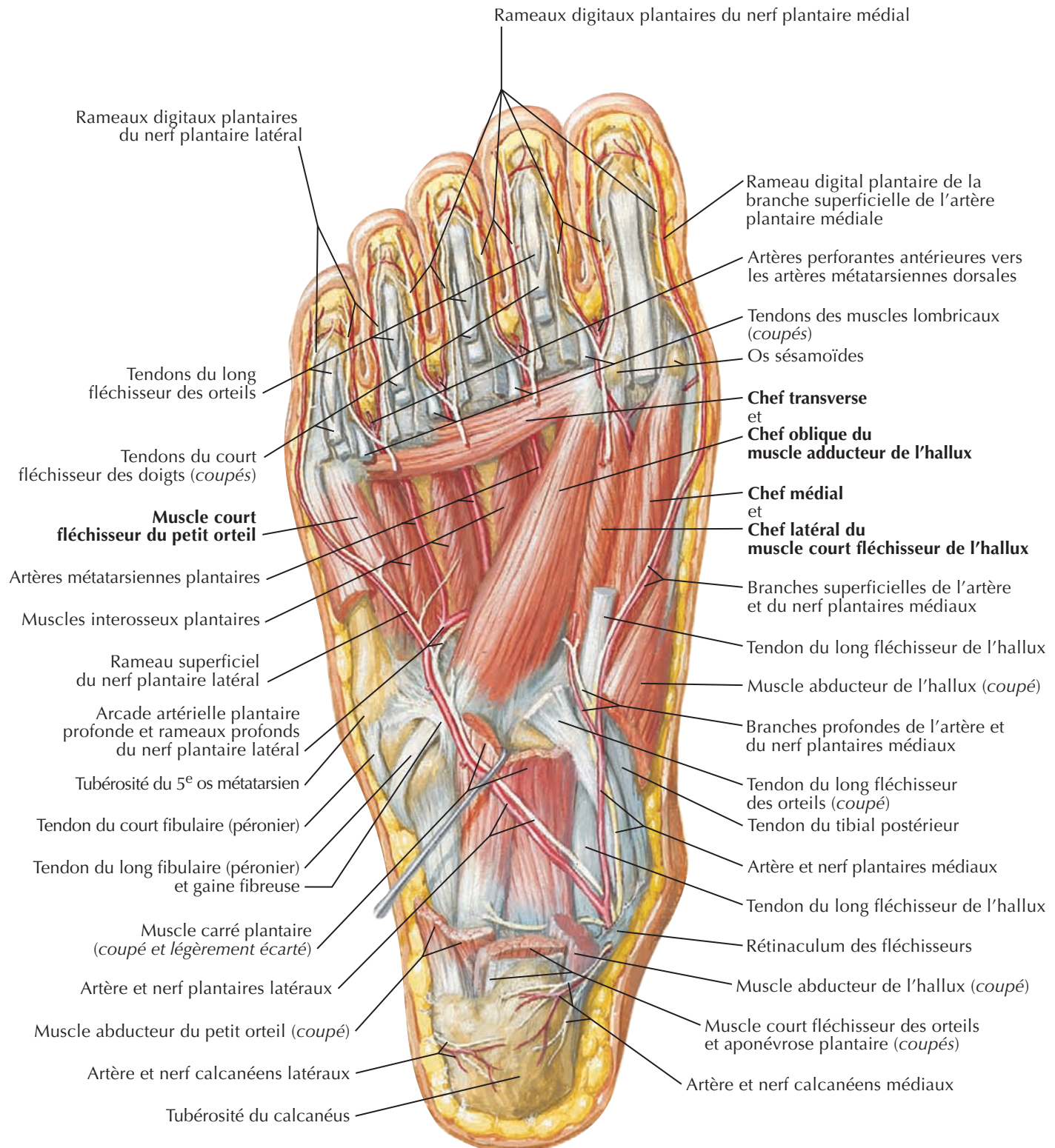


F. Netter M.D.

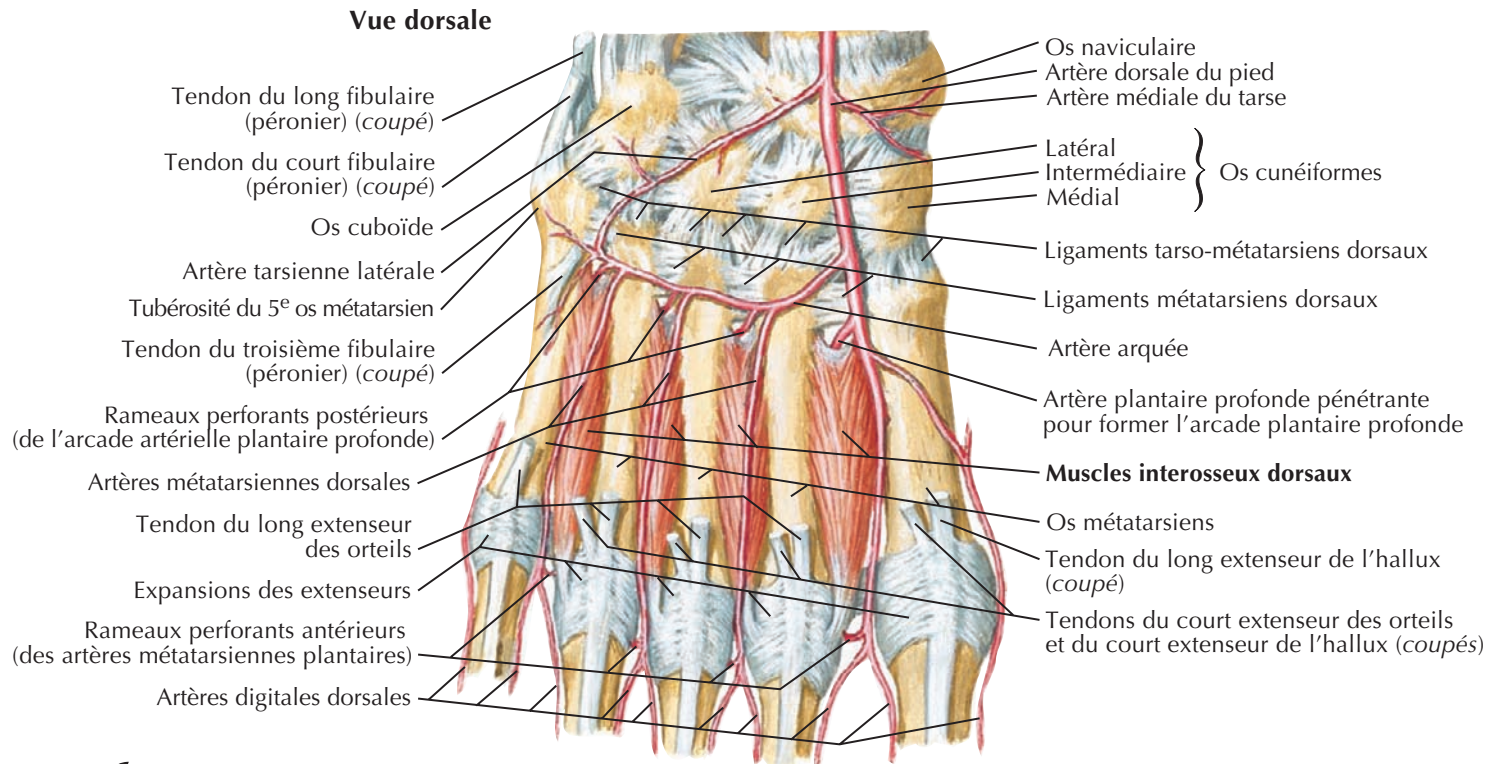


F. Netter
M.D.

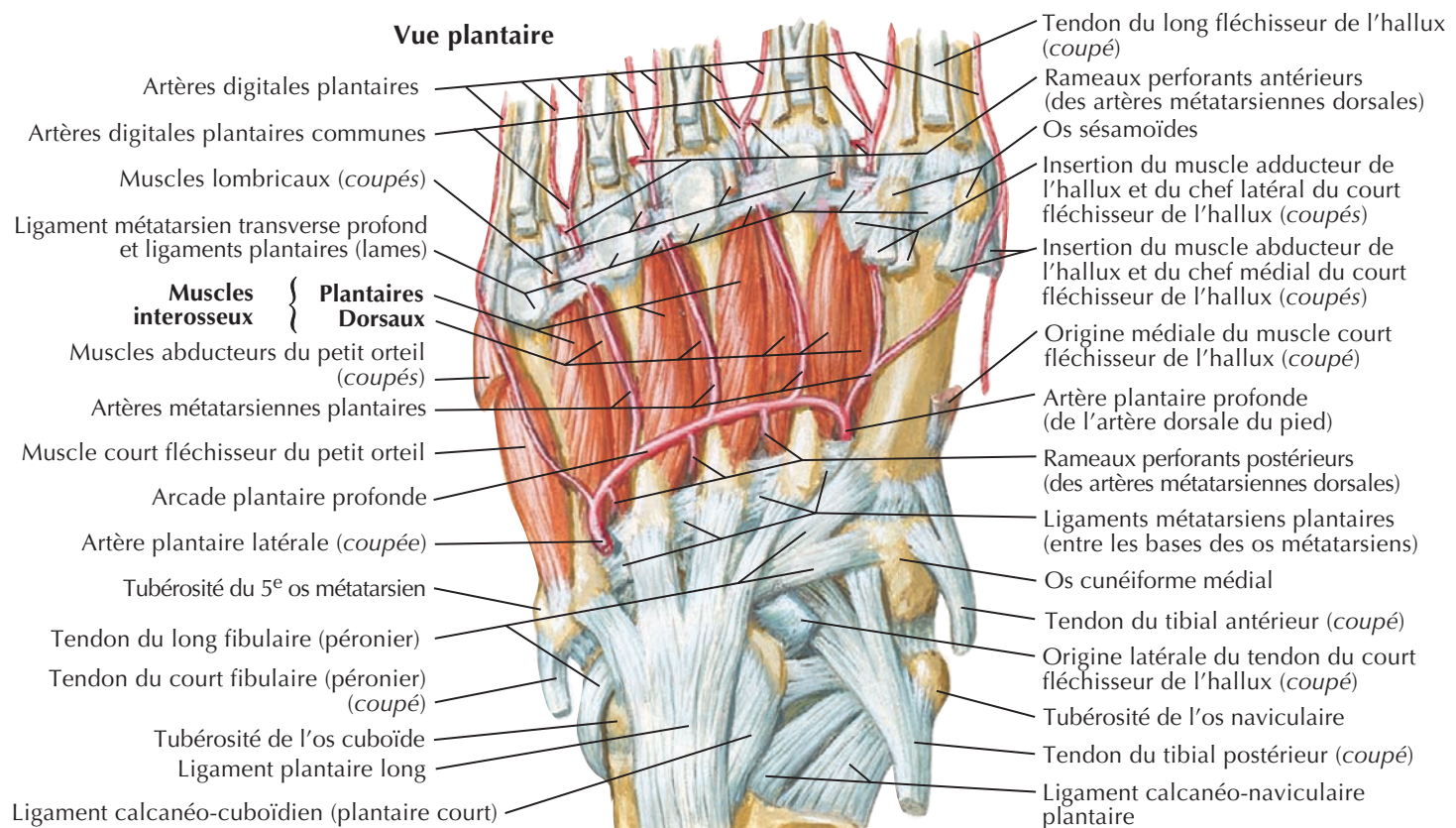
Muscles de la plante du pied : troisième couche



F. Netter M.D.



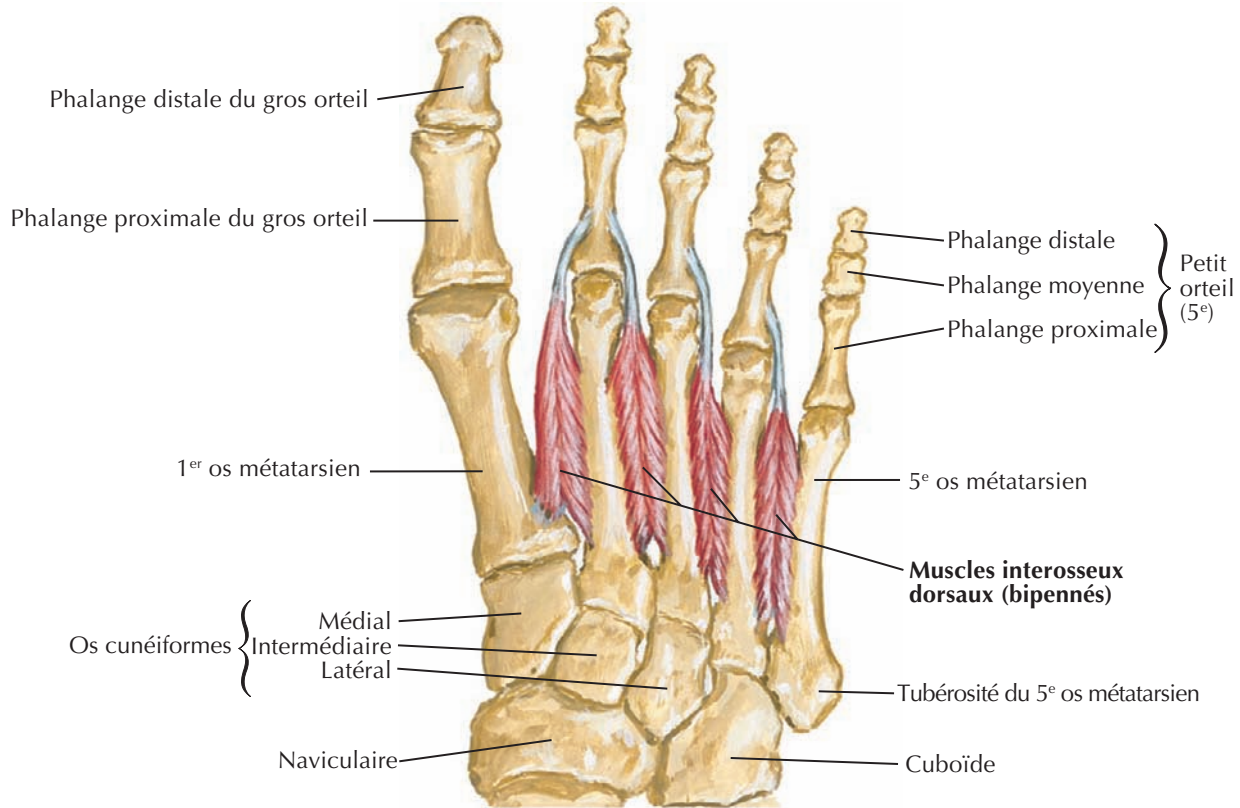
F. Netter M.D.



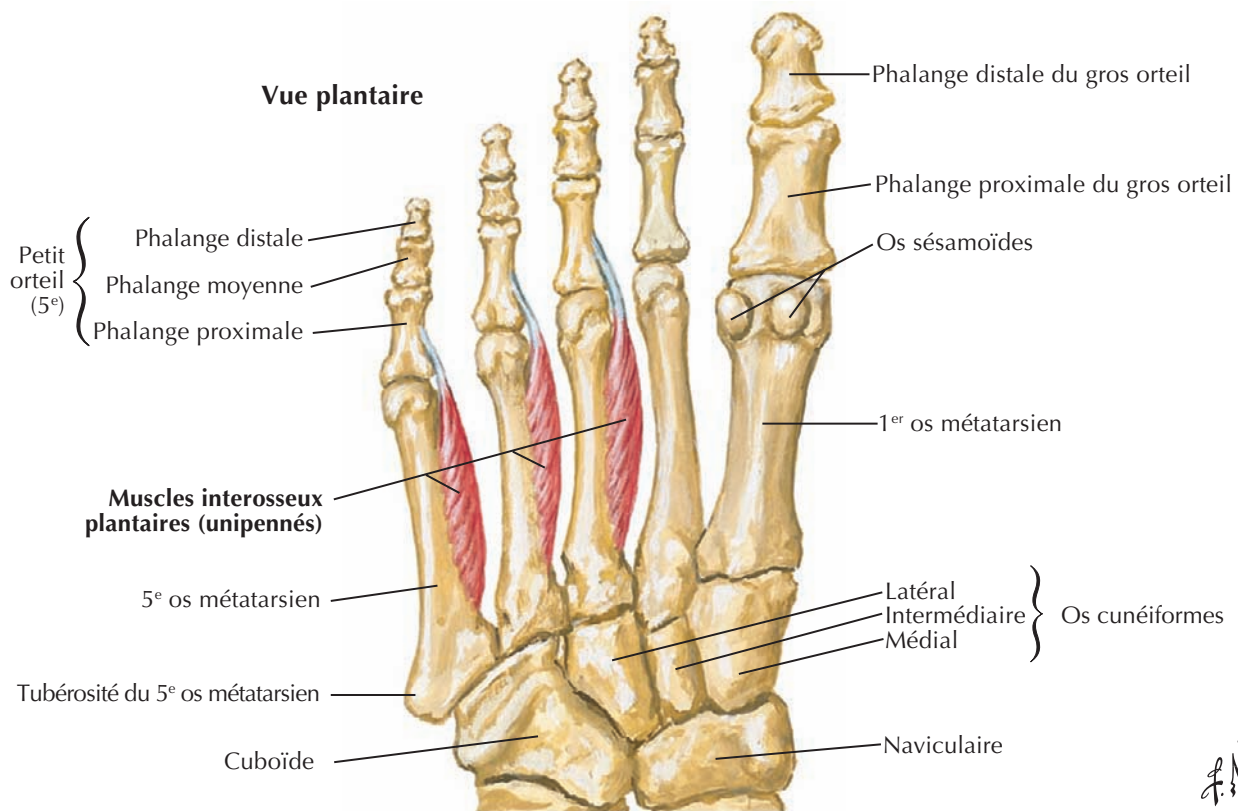
Muscles interosseux du pied

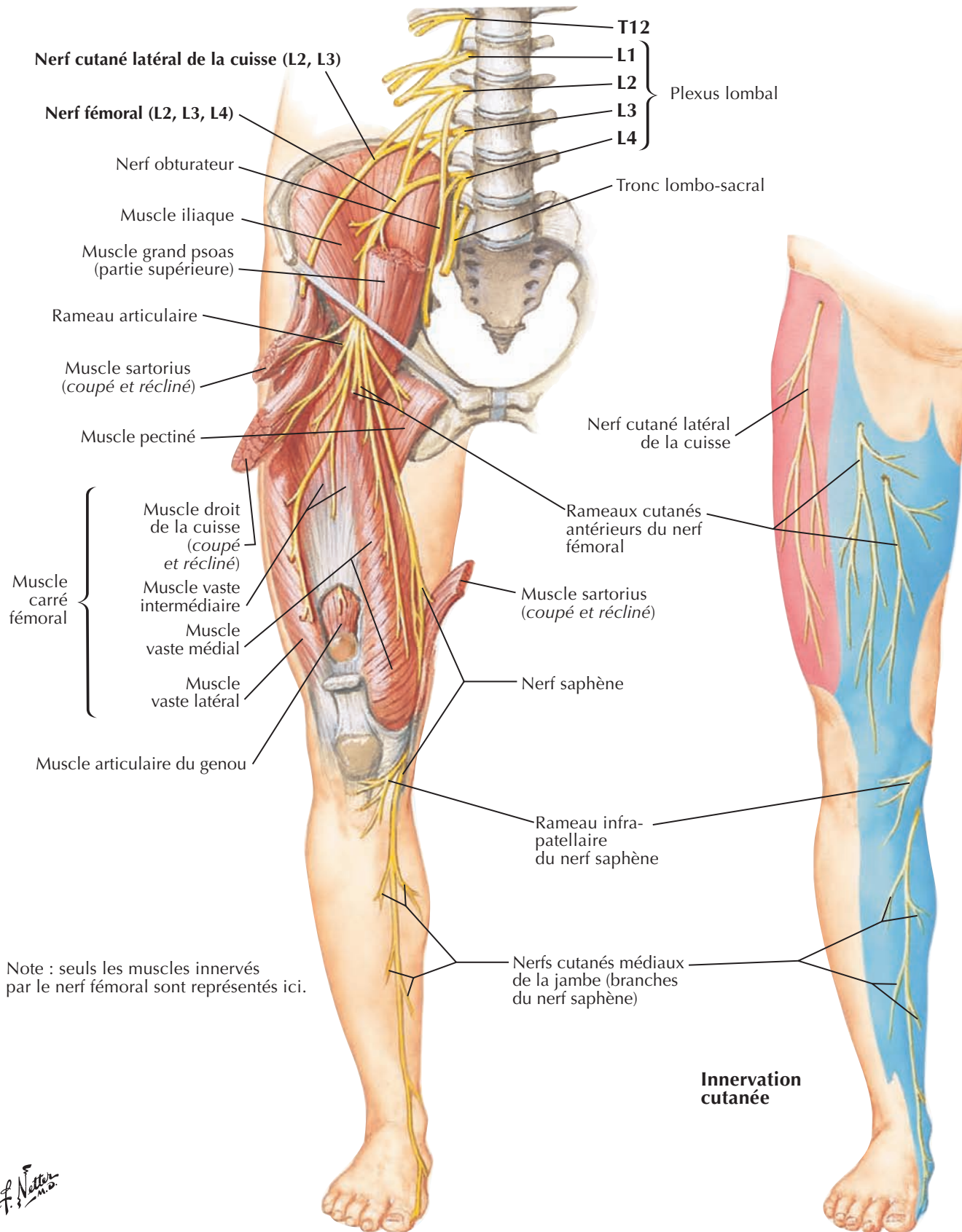


Vue dorsale

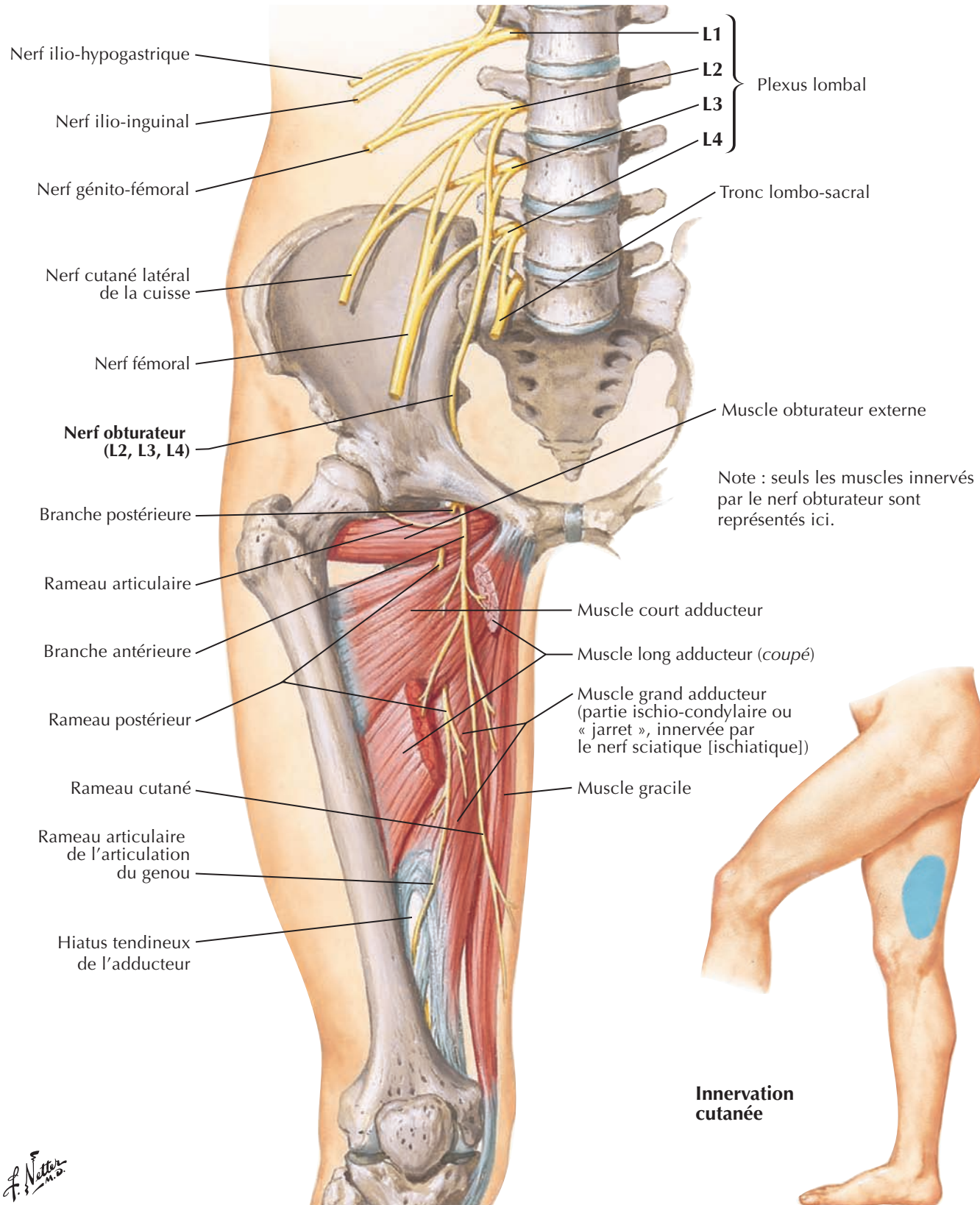


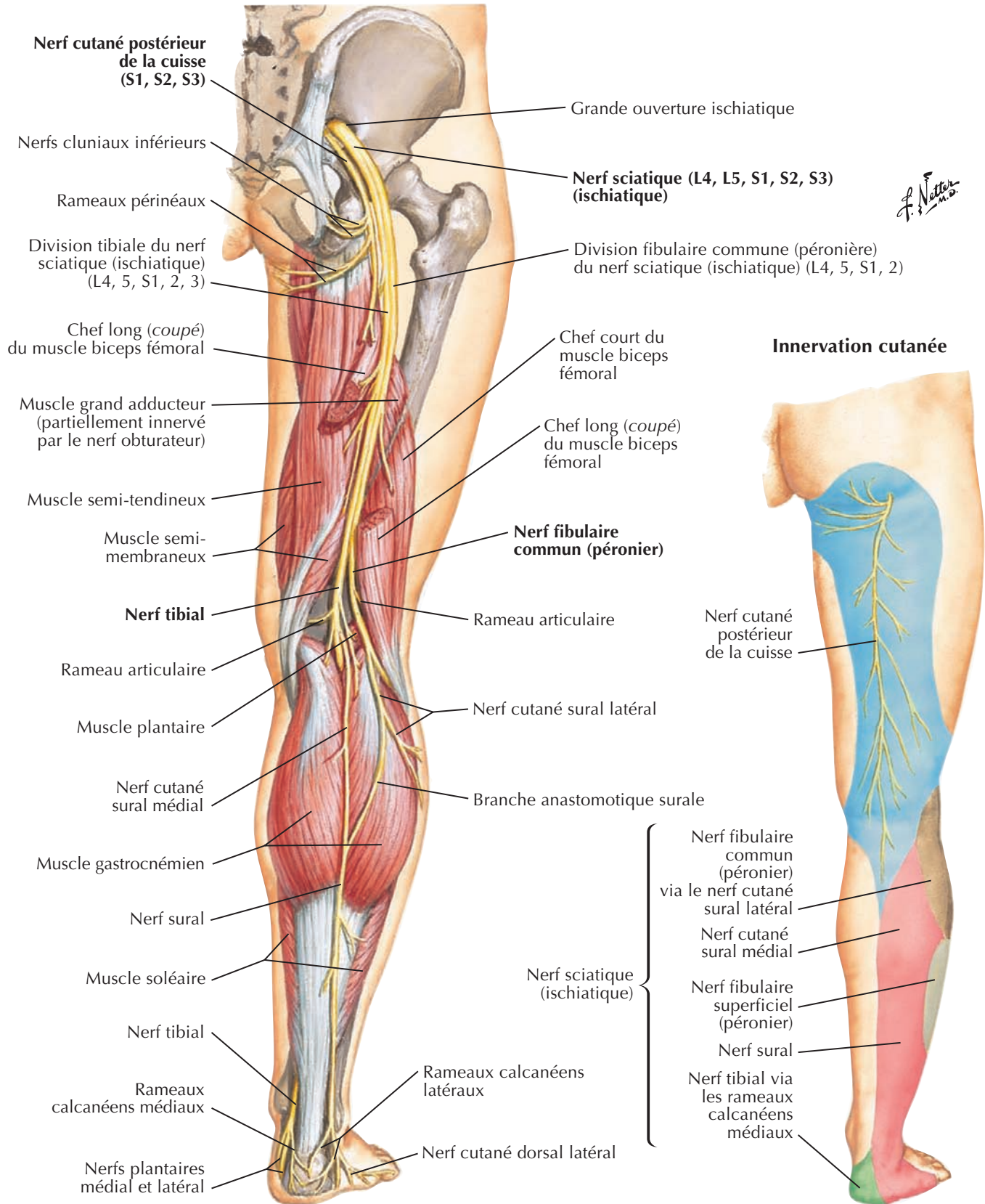
Vue plantaire



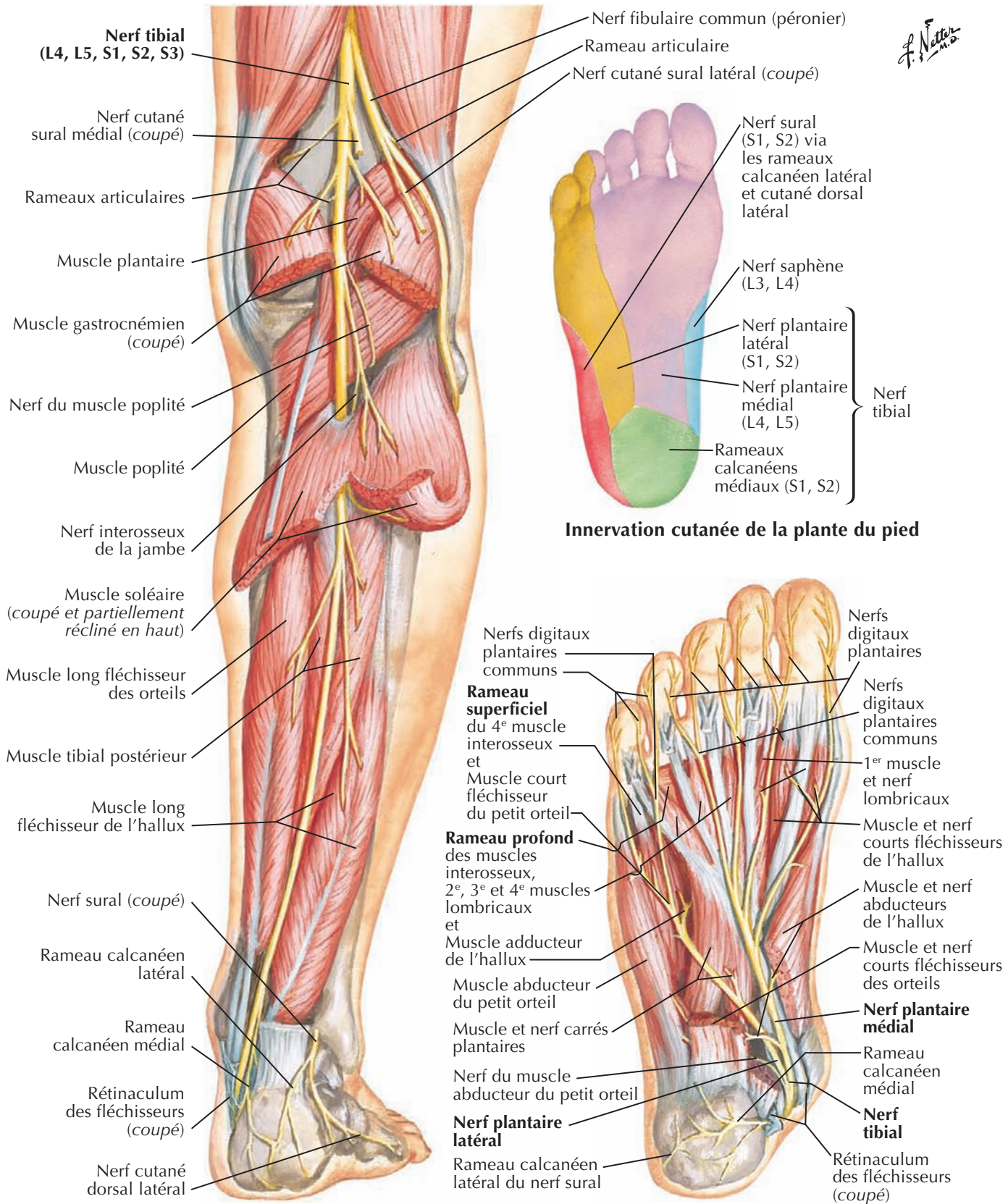


Nerf obturateur





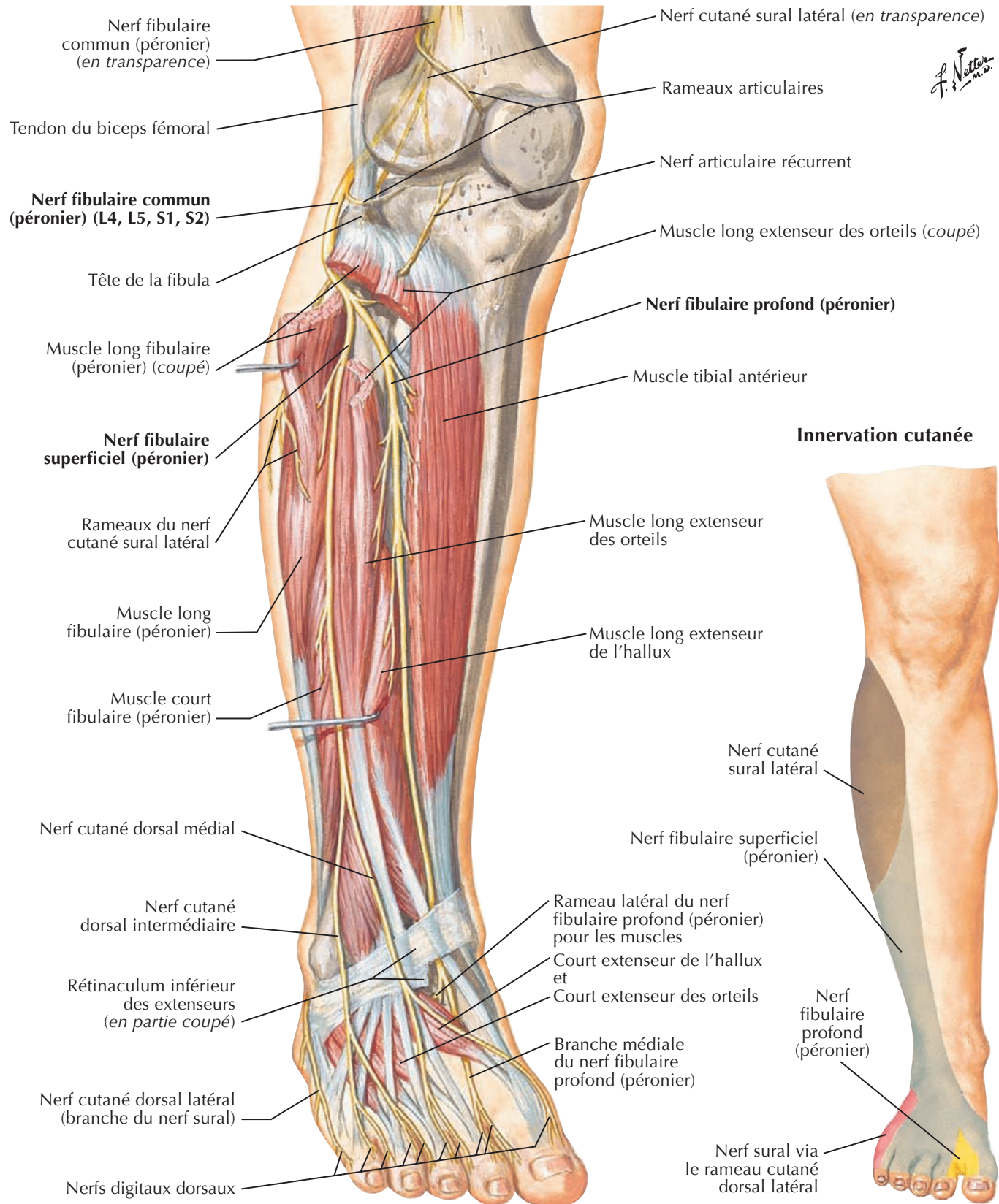
Nerf tibial



Innervation cutanée de la plante du pied

Note : les rameaux articulaires ne sont pas représentés ici

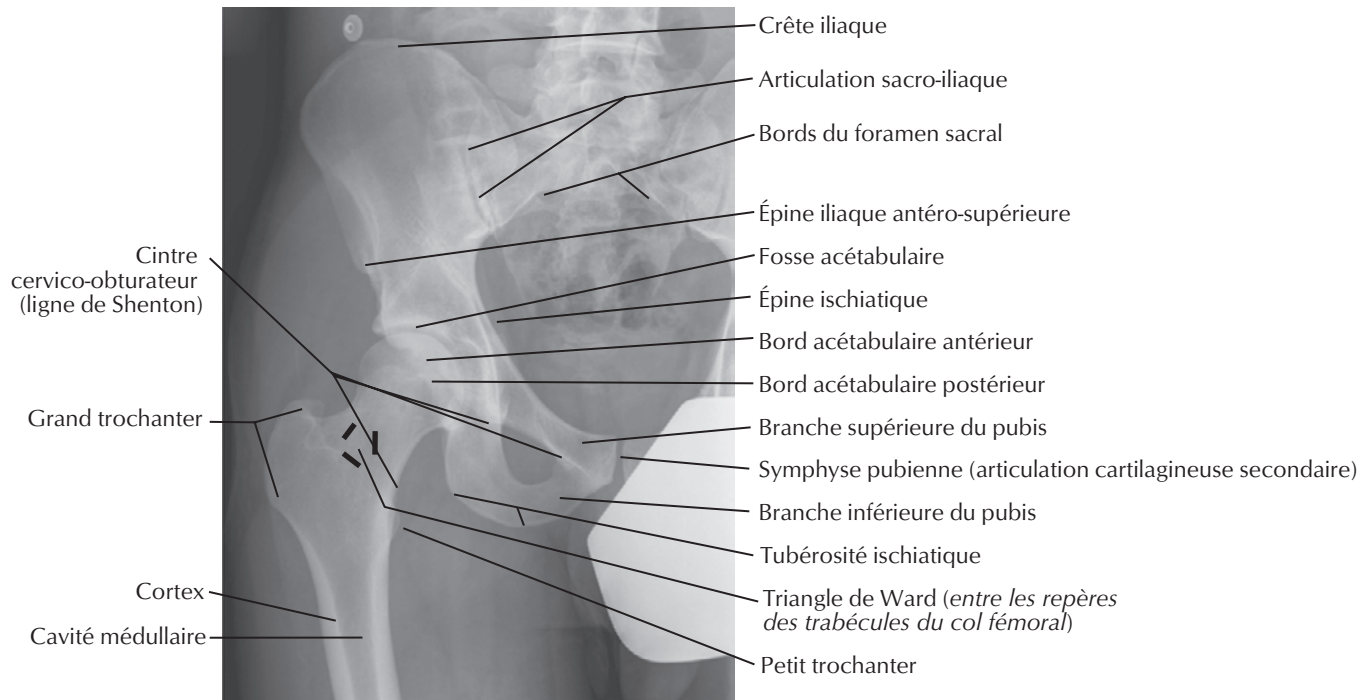
Voir aussi Planches 508, 509



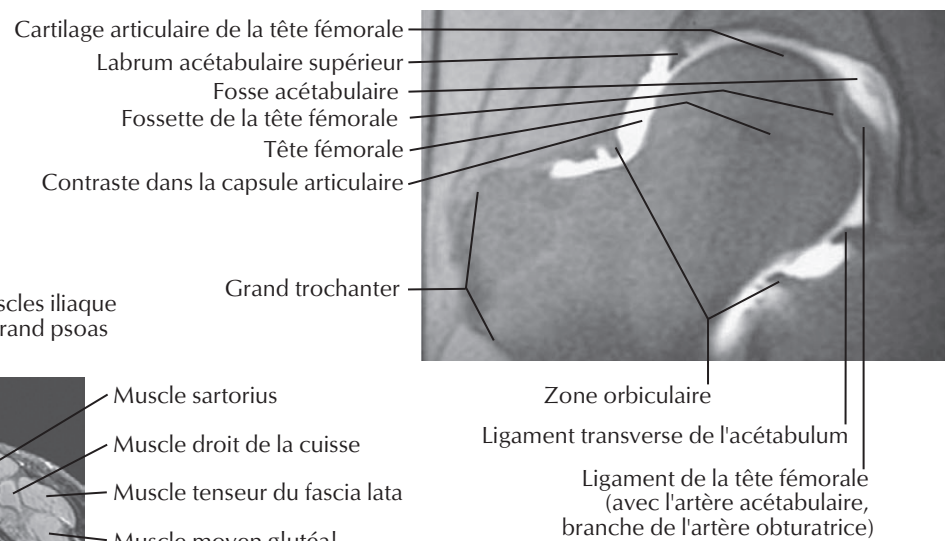
Hanches : radiographie, arthrographie et IRM



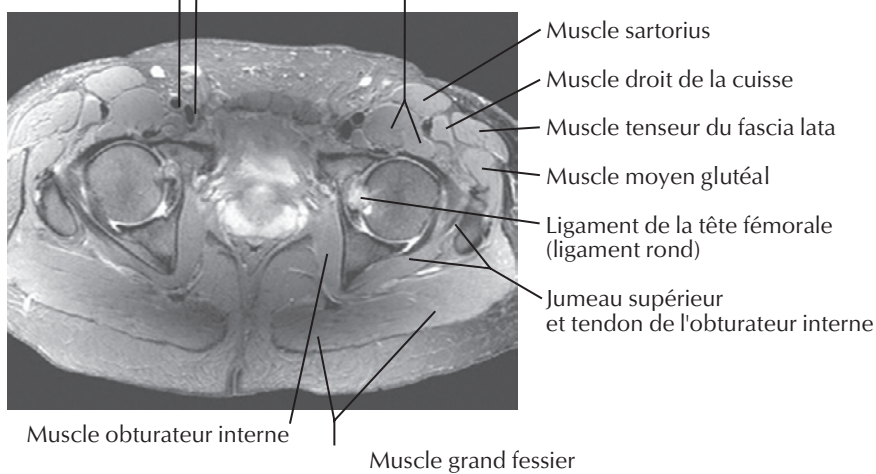
Radiographie



Arthrographie de la hanche



IRM



This page intentionally left blank

Références

Planches 8, 36-38, 48-50

Lang J. *Clinical Anatomy of the Nose, Nasal Cavity and Paranasal Sinuses*. New York, Thieme Medical Publishers, Inc., 1989.

Planche 23

Tubbs RS, Kelly DR, Humphrey ER, Chua GD, et al. The tectorial membrane: anatomical, biomechanical, and histological analysis. *Clin Anat* 2007; 20(4):382-386.

Planches 25-28, 53-55, 67-68

Noden DM, Francis-West P. The differentiation and morphogenesis of craniofacial muscles. *Dev Dyn* 2006; 235(5):1194-1218.

Planches 31, 33, 124-130

Tubbs RS, Salter EG, Oakes WJ. Anatomic landmarks for nerves of the neck: a vade mecum for neurosurgeons. *Neurosurgery* 2005; 56 (2 Suppl):256-260; discussion 256-260.

Planches 65, 93, 94

Kierner AC, Mayer R, v Kirschhofer K. Do the tensor tympani and tensor veli palatini muscles of man form a functional unit? A histochemical investigation of their putative connections. *Hear Res* 2002; 165(1-2):48-52.

Planches 78-80

Ludlow CL. Central nervous system control of the laryngeal muscles in humans. *Respir Physiol Neurobiol* 2005; 147(2-3):205-222.

Planches 100-114

Rhoton AL. *Cranial Anatomy and Surgical Approaches*. Schaumburg, Ill, The Congress of Neurological Surgeons, 2003.

Planches 103, 138

Tubbs RS, Hansasuta A, Loukas M, et al. Branches of the petrous and cavernous segments of the internal carotid artery. *Clin Anat* 2007; 20(6):596-601.

Planches 115-117, 123

Schrott-Fischer A, Kammen-Jolly K, Scholtz AW, et al. Patterns of GABA-like immunoreactivity in efferent fibers of the human cochlea. *Hear Res* 2002; 174(1-2):75-85.

Planche 157, 172

Tubbs RS, Loukas M, Slappy JB, et al. Clinical anatomy of the CI dorsal root, ganglion, and ramus: a review and anatomical study. *Clin Anat* 2007; 20:624-627.

Planche 159

Lee MWL, McPhee RW, Stringer MD. An evidence-based approach to human dermatomes. *Clin Anat* 2008; 21:363-373.

Planches 159, 401, 513, 470

Forrester O. The dermatomes in man. *Brain* 1933; 56:1.

Garrett FD. The segmental distribution of the cutaneous nerves in the limbs of man. *Anat Rec* 1948; 102:409.

Keegan JJ. Dermatome hypalgesia with posterolateral herniation of lower cervical intervertebral disc. *J Neurosurg* 1947; 4:115.

Planche 165

Turnball IM. Bloody supply of the spinal cord. In Vinken PJ, Bruyn GW (eds). *Handbook of Clinical Neurology*, XII. Amsterdam, North-Holland, 1972, pp 478-491.

Planches 194, 195

Jackson CL, Huber JF. Correlated applied anatomy of the bronchial tree and lungs with a system of nomenclature. *Dis Chest* 1943; 9:319.

Planche 197

Ikeda S, Ono Y, Miyazawa S, et al. Flexible broncho-fiberscope. *Otolaryngology (Tokyo)* 1970; 42:855.

Planche 211

Angelini P, Velasco JA, Flamm S. Coronary anomalies: incidence, pathophysiology and clinical relevance. *Circulation* 2002; 105:2449-2454.

Planche 219

James TN. The internodal pathways of the human heart. *Prog Cardiovas Dis* 2001; 43:495.

Planche 234

Ang H-J, Gill Y-C, Lee W-J, et al. Anatomy of thoracic splanchnic nerves for surgical resection. *Clin Anat* 2008; 21:171-177.

Planche 279

Elias H. *Morphology of the Liver*. New York, Academic Press, 1969.

Robinson PJ. *MRI of the Liver: A Practical Guide*. New York, Taylor & Francis, 2006.

MacSween RNM, Anthony PP, Scheuer PJ, et al (eds). *Pathology of the Liver*. London, Churchill Livingstone, 2002.

Planches 283, 284

Odze RD. *Surgical Pathology of the GI Tract, Liver, Biliary Tract, and Pancreas*. Philadelphia, Saunders, 2004.

Planche 305

Thomas MD. In *The Ciba Collection of Medical Illustrations*, Vol 3, Part II. Summit NJ, CIBA, p 78.

Planches 323, 346, 364, 376, 394

Stormont TJ, Cahill DR, King BF, Myers RP. Fascias of the male external genitalia and perineum. *Clin Anat* 1994; 7:115.

Planches 337, 342, 348, 352, 357, 358

Oelrich TM. The striated urogenital sphincter muscle in the female. *Anat Rec* 1983; 205:223.

Planches 341, 346

Myers RP, Goellner JR, Cahill DR. Prostate shape, external striated urethral sphincter and radical prostatectomy: the apical dissection. *J Urol* 1987; 138:543.

Références

Planches 341, 346, 363, 364

Oelrich TM. The urethral sphincter muscle in the male. *Am J Anat* 1980; 158:229.

Planche 383

Flocks RH, Kerr HD, Elkins HB, et al. Treatment of carcinoma of the prostate by interstitial radiation with radio-active gold (Au 198): a preliminary report. *J Urol* 1952; 68(2):510.

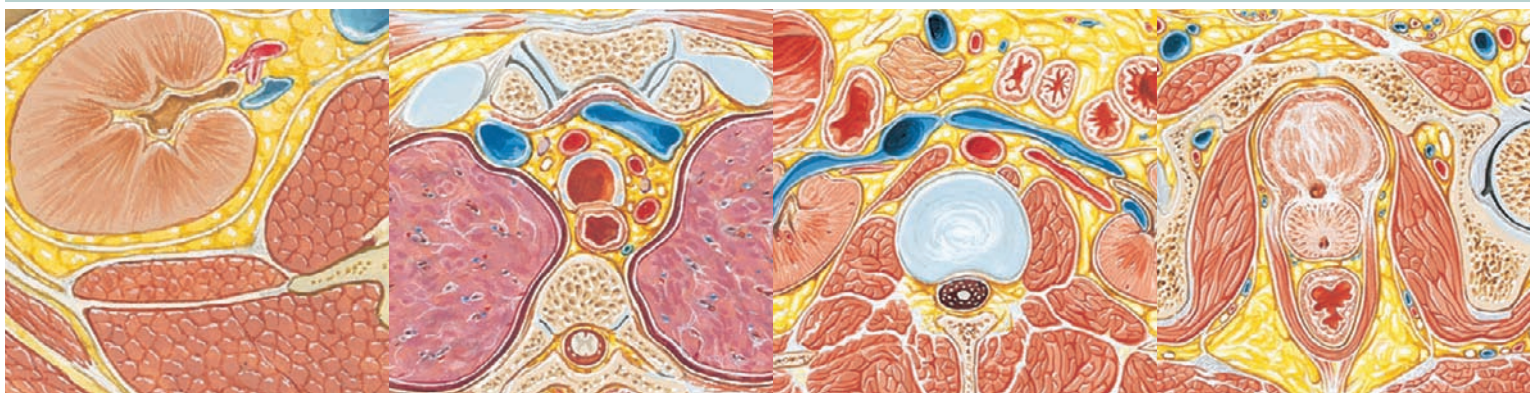
Planche 401

Keegan JJ, Garrett FD. The segmental distribution of the cutaneous nerves in the limbs of man. *Anat Rec* 1948; 102:409.

Planche 470

Keegan JJ. Neurological interpretation of dermatome hypalgesia with herniation of the lumbar intervertebral disc. *J Bone Joint Surg* 1944; 26:238.

Last RJ. Innervation of the limbs. *J Bone Joint Surg (Br)* 1949; 31:452.

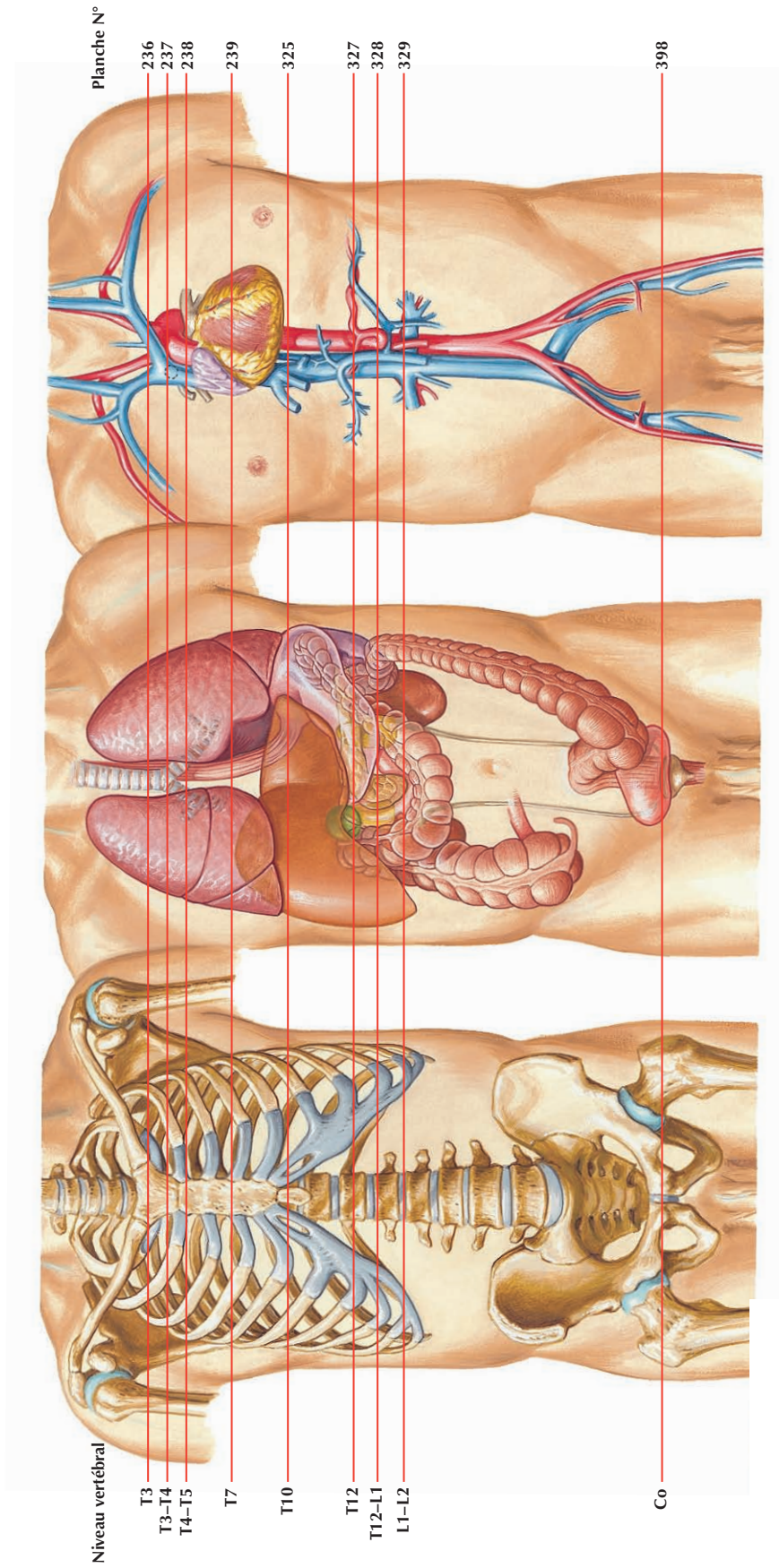


Section 8 COUPES TRANSVERSALES ANATOMIQUES

Coupes transversales anatomiques

Plate 532

532 Figures-clés des coupes transversales



C. Machado
1932

Index

A

Abdomen

- artères de, 249, 257 (voir aussi les artères des différents organes associés)
- coupe transversale de, 325-330
- muscles de, 243-248, 256, 325, 328
- nerfs de, 251, 252, 260 (voir aussi les nerfs des différents organes associés)
- autonome, 297
- os de, 241
- pari de, 243-245, 247-252
- plans de, 242
- quadrants de, 242
- régions de, 242
- squelette de, 241
- vaisseaux et nœuds lymphatiques de, 259, 293, 295, 296, 318 (voir aussi les nœuds lymphatiques des différents organes associés)
- veines de, 250, 258 (voir aussi les veines des différents organes associés)
- viscères de, 261, 267-276 (voir aussi les différents organes associés)

Acétabulum, 333, 336, 474, 476

Achille (voir *Tendon calcanéen*, *Tendon d'*)

Acinus, 198

Acromion, 26, 179, 182, 400, 407-411, 413-415, 417, 419

Action

- des mâchoires, 18
- des muscles
 - infra-hyoïdiens, 28
 - intrinsèques de l'œil, 84
 - intrinsèques du larynx, 79
 - supra-hyoïdiens, 28
- du poignet, 441

Adamkiewicz (voir *Artère d'*, *Artère médullaire segmentaire*)

Adéno-hypophyse, 138, 145

Adhérence interthalamique, 105, 107, 110, 114, 144, 145

Aditus du larynx, 63, 66, 229

Agger nasi, 36, 37

Aile

- de l'ilium, 241, 332, 336, 340, 474
- du lobule central cérébelleux, 112
- du nez, 1
- du sacrum, 154, 333
- du sphénoïde
 - grande, 4-8, 10, 11, 14
 - petite, 4, 8, 11
- du vomer, 10

Aine, 159, 242

Aire

- aortique, 207
- criblée du rein, 313
- de Laimer, 228, 229
- de référence de la maladie
 - biliaire, 306
 - pancréatique, 307
- intercondyloire du tibia, 501, 502
- mitrale, 207
- nue
 - du diaphragme, 266, 277, 308
 - du foie (area nuda), 277, 308, 317, 323
 - du péricarde, 190
- parolfactive (voir *Aire subcalleuse*)
- pulmonaire, 207
- septale (pellucidum), 118
- subcalleuse, 105, 118
- tricuspide, 207
- vestibulaire du 4^e ventricule, 114

Aisselle, 175, 419-422 (voir aussi *Fosse axillaire*)

- coupe transversale de, 236-238, 416

Albini (voir *Nodule d'*)

Albuginée

- du pénis, 361, 365
- du testicule, 370

Alvéoles

- du pancréas, 281
- du poumon, 198, 199

Alvéus de l'hippocampe, 111

Ampoule

- abdominale, 268, 271
- de la trompe utérine, 354, 355
- de l'oreille interne, 92
- de Vater (voir *Ampoule du duodénum*, *Ampoule hépato-pancréatique*)
- du conduit
 - déférent, 364
 - lactifère, 176
 - semi-circulaire, 95, 123
- du duodénum, 271
- du rectum, 348
- hépato-pancréatique, 280
- labyrinthique, 95, 123
- vestibulaire, 96

Anastomose

- acromiale, 415
- artérielle gastro-omentale, 264
- autour
 - de la scapula, 415
 - de l'œil, 85
 - de l'orbite, 85
 - du coude, 422
 - du genou, 500
- cubitale, 422
- entre
 - la branche septale postérieure de l'artère sphéno-palatine et l'artère grande palatine, 40
 - les artères angulaire et nasale dorsale, 39, 85
 - les artères carotide et vertébrale, 136
 - les artères carotides droite et gauche, 136
 - les artères carotides externe et interne, 85, 136
 - les artères cervicale et occipitale, 32
 - les artères circonflexes de la cuisse, 492
 - les artères intercostale et lombale, 249
 - les artères lacrymale et méningée moyenne, 100
 - les artères pancréatiques, 284-287
 - les artères subclavière et carotide, 136
 - les artères subclavière et vertébrale, 136
 - les branches pubiennes des artères obturatrice et épigastrique, 253, 345, 347
 - les nerfs médian et ulnaire, 461, 463, 464
- épigastrique-obturatrice, 253
- paravertébrale, 165
- patellaire, 488, 489, 500
- porto-cave, 292
- prévertébrale, 165
- scapulaire, 415

Anesthésie du périnée, 393

Angiographie des artères coronaires (voir *Artériographie des artères coronaires*)

Angle

- colique
 - droit (hépatique), 261, 263, 264, 267, 270, 276, 278, 281, 317, 327, 328
 - gauche (splénique), 261-264, 267, 270, 276, 278, 281, 322, 327
 - hépatique (voir *Angle colique droit*)
 - splénique (voir *Angle colique gauche*)
- de la côte, 179, 180
- de la mandibule, 1, 15, 17, 66
- de la scapula, 239, 407, 408
- de Louis (voir *Angle du sternum*)
- du sternum, 179, 238
- duodénal, 271
 - inférieur, 271
 - supérieur, 271
- duodéno-jéjunal, 262, 270, 271, 281, 317, 322
- irido-cornéen, 87, 88, 90
- mastoïdien, 11
- périnéal, 398
- sternal (voir *Angle du sternum*)

- sub-pubien, 333, 334
- tubéral, 513

Anneau

- fémoral, 253, 255, 343-345, 347, 366
- fibreux
 - du cœur, 216, 219
 - du disque intervertébral, 21, 152
- graisseux sous-diaphragmatique (espace cellulieux hiatal), 230
- inguinal
 - profond, 245, 247, 253, 254, 357, 361, 366, 367
 - superficiel, 243, 253, 254, 357, 361, 366, 367
- tendineux commun (de Zinn), 83, 84, 86, 120
- trigonal, 349

Annexes

- de l'orbite (voir *Paupières*)
- de l'utérus, 355

Anse

- anastomotique, 272, 287
- cervicale, 30, 31, 33, 71, 74, 127, 128
- de Galien, 80
- de Heiss, 67
- du néphron (de Henlé), 313, 314
- pectorale, 417
- postérieure, 349
- subclavière, 129, 203, 220, 221, 234

Anthélix de l'oreille externe, 93

Antitragus de l'oreille externe, 1, 93

Antre

- mastoïdien, 94
- pylorique, 267
- tympanique (voir *Antre mastoïdien*)

Anus, 342, 356, 360, 362, 368, 375

Aorte, 235, 324

- abdominale, 173, 189, 223, 226, 256, 257, 262, 265, 266, 270, 281, 283, 284, 303, 306, 308-310, 316, 317, 322, 323, 326, 328-330, 343, 344, 347, 378, 380-383, 392
- branches urétériques de, 316
- arc (aortique), 74, 75, 136, 190, 200, 201, 204-209, 214, 215, 219, 223, 225, 226, 227, 231, 237
- ascendante, 136, 209, 214, 217-219, 235, 238
- descendante, 136, 188, 201, 210, 225, 226, 231, 235, 238, 239
- thoracique, 163, 165, 185, 188, 223, 225, 227, 231, 325, 327
- branches œsophagiennes de, 231

Apex

- de la fibula, 501, 502
- de la langue, 58
- de la prostate, 364
- de la vessie, 346
- du coccyx, 398
- du cœur, 206, 208, 239
- du poumon, 190, 191, 193
- du sacrum, 154

Aponévrose

- bicipitale, 404, 419, 421, 434, 461
- du crâne (voir *Aponévrose épicroticienne*)
- du muscle
 - oblique externe, 243-246, 251, 255, 330, 361
 - oblique interne, 245, 246, 251, 330
- épicroticienne (galéa aponévrotique), 3, 25, 101, 172
- palatine, 52, 65
- palmaire, 404, 430, 434, 435, 442, 447, 448, 450
- pharyngienne, 65, 67, 229
- plantaire, 517, 520-523

Apparition des dents, 56

Appendice

- atrial (de l'auricule), 206, 208, 209, 214, 215, 218
- épидидymaire, 367, 369
- épiploïque (voir *Appendice omental*)
- omental (épiploïque), 263, 276, 330
- testiculaire, 367, 369
- vermiforme, 125, 263, 273-275, 276
- vésiculeux, 355, 369

Aqueduc

- de la cochlée, 96
- de Sylvius, 105-108, 114, 144
- du vestibule, 95-97
- mésencéphalique (cérébral), 105-108, 114, 116, 144, 145, 148

Arachnoïde mère, 99, 101, 108, 162, 163

- granulation, 99, 100, 101, 108

Arantius, nodule d' (voir Nodule de la valve semi-lunaire)

Arc

- de l'atlas
 - antérieur, 19, 63
 - postérieur, 19, 148, 172
- aortique, 32
- du cartilage cricoïde, 77
- lombo-costal du diaphragme, 189, 256 (voir aussi Ligament arqué du diaphragme)
- palato-glosse, 51, 58, 60, 64
- palato-pharyngien, 51, 58, 60, 64, 66
- pharyngo-palatin (voir Arc palato-pharyngien)

Arc (artériel)

- aortique, 74, 75, 136, 191, 200, 202, 204-208, 209, 215, 219, 225-227, 231, 237
- de la veine azygos, 237

Arcade

- de Riolan (anastomose entre les artères mésentériques inférieure et supérieure), 291
- du fascia obturateur (voir Arcade tendineuse du muscle élévateur de l'anus)
- pubienne, 241, 332, 334
- sourcilière, 1
- tendineuse
 - du fascia pelvien, 51, 345, 353
 - du muscle crico-thyroïdien, 68
 - du muscle élévateur de l'anus, 256, 337-341, 345, 348, 350, 352, 358, 372
 - du muscle soléaire, 483, 505, 506
- zygomatique, 6, 15, 16, 54

Arcade (artérielle)

- carpienne dorsale, 457
- palmaire
 - carpienne, 453
 - profonde, 453, 454
 - superficielle, 448, 449, 454, 461
- plantaire profonde, 508, 519, 524

Arcade (veineuse)

- de la veine azygos, 237
- dorsale du pied, 524
- palmaire superficielle, 448

Area nuda (voir Aire nue du foie)

Artère

- abdominale (voir Artère de la paroi abdominale)
- accessoire méningée, 39, 100
- acétabulaire (voir Artère, branche acétabulaire)
- acoustique interne, 135, 137-139, 141
- acromiale (voir Artère, branche acromiale)
- alvéolaire
 - antérieure supérieure, 39
 - inférieure, 39, 53, 60, 69, 70
 - moyenne supérieure, 39
 - supéro-postérieure, 39, 69
- angulaire (de la face), 3, 35, 39, 69, 85, 136
- antéro-latérale centrale (lenticulo-striée), 137-139, 141
- antéro-médiale centrale (perforante), 138
- aortique intercostale (voir Artère intercostale)
- appendiculaire, 273, 287, 288, 301
- arquée
 - du bras, 421, 422, 461
 - du rein, 508, 518, 519, 524
- articulaire du fémur, 492 (voir aussi Artère, rameau articulaire)
- ascendante (voir aussi Artère, branche ascendante, Artère, rameau ascendant)
 - cervicale, 32, 69, 71, 74-76, 135, 136, 164
 - frontale, 137, 139, 140
 - palatine, 39, 64, 69
 - pharyngienne, 33, 39, 69, 135, 136

- atriale (voir Artère coronaire droite, Artère, rameau atrial)

- atrio-ventriculaire (voir Artère, branche atrio-ventriculaire, Artère du nœud atrio-ventriculaire [AV])

- auriculaire
 - antérieure, 3
 - postérieure, 3, 33, 39, 69, 100, 135, 136, 172
 - profonde, 39

- axillaire, 177, 183, 192, 249, 415-417, 421

- basilaire, 135-139, 141, 147, 148, 164

- brachiale, 177, 415, 417, 419, 421-423, 434-436, 461
 - profonde, 414, 417, 420-423

- brachio-céphalique (voir Tronc [artériel] brachio-céphalique)

- branche (voir aussi Artère, rameau)

- acétabulaire de l'artère obturatrice, 475
- acromiale de l'artère thoraco-acromiale, 415, 417, 422
- alaire de l'artère nasale, 40
- ascendante de l'artère fémorale, 500
- atrio-ventriculaire de l'artère coronaire, 213
- carpienne de l'artère ulnaire, 436, 453, 454, 457
- claviculaire de l'artère thoraco-acromiale, 415, 417, 422

- deltoïdienne de l'artère thoraco-acromiale, 411, 415, 417, 422

- descendante de l'artère fémorale, 500

- iléale de l'artère iléo-colique, 273, 287, 288, 292

- intercostale de l'artère thoracique interne, 183

- interventriculaire de l'artère coronaire, 211-213

- marginale de l'artère coronaire, 211-213

- méningée récurrente de l'artère lacrymale, 100

- nasale de l'artère

. ethmoïdale, 40

. faciale, 40

. sphéno-palatine, 39, 40

- œsophagienne de l'artère

. bronchique, 231

. gastrique, 231, 234, 283

. phrénique, 231, 257

. thyroïdienne, 231

- ovarique de l'artère utérine, 384

- palmaire

. de l'artère radiale, 435, 436, 442, 448, 453, 454

. de l'artère ulnaire, 435, 436, 442, 447, 448, 453, 454, 461

. profonde de l'artère ulnaire, 435, 436, 442, 447, 448, 453, 454, 461

- pectorale de l'artère thoraco-acromiale, 415, 417, 422

- pelvienne de l'artère rénale, 312

- périnéale de l'artère pudendale interne, 363

- postéro-latérale de l'artère coronaire, 213

- prostatique de l'artère vésicale inférieure, 383

- récurrente méningée de l'artère lacrymale, 100

- septale de l'artère

. coronaire, 213

. ethmoïdale, 40

. faciale, 40

. labiale, 40

. sphéno-palatine, 40

- temporale de l'artère

. cérébrale moyenne, 139, 140

. cérébrale postérieure, 141

. maxillaire, 39, 69, 99

- transverse de l'artère fémorale, 500

- tubaire de l'artère

. ovarique, 384

. utérine, 384

- urétérique

. de l'aorte, 316

. de l'artère iliaque commune, 316

. de l'artère ovarique, 316

. de l'artère rénale, 310, 312, 316

. de l'artère vésicale inférieure, 316

. de l'artère vésicale supérieure, 316

- zygomatique de l'artère lacrymale, 85

- bronchique, 193, 199, 201, 224, 225, 231

- buccale, 39, 69

- cœcale, 273, 287, 288, 302

- calcanéenne (voir aussi Artère, rameau calcanéen)

- latérale, 522, 523

- médiale, 522, 523

- calcarine, 140, 141

- callosomarginale, 139, 140

- capsulaire du rein, 314

- carotico-tympanique, 136

- carotide

- commune, 3, 29, 30, 32, 33, 46, 69, 70, 71, 74-76, 124, 127, 129, 130, 132, 133, 135, 136, 167, 184, 187, 192, 200, 204, 205, 208, 226, 231, 236

- externe, 3, 27, 28, 30, 33, 39, 40, 46, 59, 60, 61, 69-71, 74-76, 100, 124, 129, 130, 132, 133, 135, 136

- interne, 3, 12, 33, 34, 43, 46, 47, 55, 60, 69, 71, 74-76, 85, 86, 94, 98, 100, 103, 120, 122, 124, 127, 129-133, 135-141, 147

- carpienne (voir Artère, rameau carpien)

- centrale (voir aussi Artère scissurale)

- antéro-latérale (lenticulo-striée), 137, 139, 141

- antéro-médiale (perforante), 138

- de la rétine, 85, 87, 90, 91

- postéro-médiale (perforante), 138

- cérébelleuse

- inféro-antérieure, 135-139, 141, 164

- inféro-postérieure, 135-137, 139, 141, 164

- supérieure, 135-139, 141, 164

- cérébrale, 101

- antérieure, 135-141, 147

- moyenne, 135-141, 147

- postérieure, 135-141, 147

- cervicale

- ascendante, 32, 69, 71, 74-76, 136, 164

- profonde, 32, 135, 136, 164

- superficielle, 74, 75, 136

- transverse, 31, 32, 76, 136, 171, 415, 417

- choroidienne

- antérieure, 137-139, 141

- postérieure

. latérale, 137, 141

. médiale, 137, 141

- pour le 4^e ventricule, 141

- ciliaire, 85, 90, 140 (voir aussi Artère paracentrale, Artère callosomarginale)

- antérieure, 91

- postérieure

. courte, 91

. longue, 91

- cingulaire, 140

- circonflexe (voir aussi Artère, rameau circonflexe)

- de la cuisse, 500 (voir aussi Artère de la cuisse circonflexe)

- de la scapula, 414, 415, 417, 419, 422

- de l'humérus (voir Artère de l'humérus circonflexe)

- iliaque (voir Artère iliaque circonflexe)

- claviculaire (voir Artère, branche claviculaire)

- cœliaque (voir Tronc [artériel] cœliaque)

- colique

- droite, 287, 288, 301, 302, 315

- gauche, 257, 288, 297, 302, 303, 315, 378

- moyenne, 281, 284, 287, 288, 301, 302, 323

- collatérale

- du sternum, 184

- moyenne, 420, 422, 423, 433

- radiale, 420, 422, 423

- ulnaire

. inférieure, 421, 422, 433

. supérieure, 421-423, 433

- communicante

- antérieure, 135-140, 147

- postérieure, 103, 135-141

- conjonctive, 91

- coronaire

- descendante

. antérieure gauche, 211, 213

. postérieure, 208, 211, 212

- droite, 206, 208, 211, 212, 216
- gauche, 211, 213, 216
- corticale radiée (interlobulaire) du rein, 312, 314
- costo-cervicale (voir *Tronc [artériel] costo-cervical*)
- crémastérique, 249, 254, 255, 381 (voir aussi *Artère, rameau crémastérique*)
- crico-thyroïdienne, 69, 74
- cystique, 280, 283, 284
- d'Adamkiewicz, 164
- de Drummond (voir *Artère marginale*)
- de Heubner, 137-140
- de la bouche, 69
- de la cavité nasale, 39, 40
- de la conjonctive, 90
- de la cuisse
 - circonflexe
 - . latérale, 488, 489, 492, 500
 - . médiale, 489, 490, 492, 500
- de la face, 3, 30, 33, 35, 39, 40, 60, 61, 69, 70, 75, 85, 130, 132, 135, 136
- de la fosse crânienne postérieure, 141
- de la fosse infra-temporale, 39
- de la glande mammaire, 177
- de la glande thyroïde, 74, 76
- de la hanche, 492, 500
- de la jambe, 504-508
- de la langue, 59 (voir aussi *Artère linguale*)
- de la macula (voir *Artériole de la macula*)
- de la main, 454, 457, 461
- de la paroi abdominale, 249, 257
- de la queue de cheval, 164
- de la rétine, 85, 87, 90 (voir aussi *Artériole de la rétine*)
- de la scapula, 414, 415, 417, 419, 422
- de la tête du fémur, 492
- de la vessie, 316
- de l'arcade plantaire, 523
- de l'avant-bras, 461
- de l'épaule, 32
- de l'estomac, 283
- de l'humérus, 414, 415, 417, 420-422
 - circonflexe
 - . antérieure, 414, 415, 417, 419, 421, 422
 - . postérieure, 414, 415, 417, 420-422
- de l'iléum, 287
- de l'intestin grêle, 287
- de l'intumescence lombale, 164
- de l'iris, 88, 90
 - grand cercle artériel, 88, 90
 - petit cercle artériel, 88, 90
- de l'œil, 90 (voir aussi *Artère ophtalmique*)
- de l'orbite, 85
- de l'utérus, 384
- de Willis (voir *Artère du cercle artériel du cerveau*)
- deltoïde (voir *Artère, branche deltoïdienne*)
- des dents, 39
- des glandes parathyroïdes, 76
- des paupières, 85
- des viscères pelviens, 380, 382-385
- descendante (voir aussi *Artère, branche descendante*)
 - coronaire (voir *Artère coronaire descendante*)
 - du genou, 488, 489, 493, 500
 - palatine, 39, 69
- digitale palmaire, 447, 448, 450, 454, 459
 - commune, 447, 448, 450, 453, 454
 - dorsale, 457, 459
- digitale plantaire, 508, 518-521, 524
 - commune, 521, 522, 524
 - dorsale, 508, 518, 519, 524
- dorsale
 - du clitoris, 384
 - du pénis, 361, 363, 381, 385
 - du pied, 508, 518, 519, 524
 - scapulaire, 31, 32, 415, 417
- droite (arteria recta) de l'intestin grêle, 272, 287, 288, 305
 - du 4^e ventricule, 141
 - du bras, 421, 422, 461
- du bulbe
 - du pénis, 363, 385
 - du vestibule, 352, 359, 384
- du canal
 - anal, 378
 - ptérygoïdien, 39, 46
- du cercle artériel du cerveau (de Willis), 138
- du cerveau, 135-141, 146
- du clitoris, 359
 - dorsale, 359, 384
 - profonde, 359, 384
- du cœur, 211-213
- du col du fémur, 492
- du conduit déférent, 257, 367, 378, 381, 383
- du cône artériel, 212
- du coude, 422, 461
- du duodénum, 284-286
- du fémur, 492
- du foie, 283, 284 (voir aussi *Artère hépatique*)
- du genou, 500
 - descendante, 488, 489, 493, 500
 - latérale
 - . inférieure, 500, 504-509
 - . supérieure, 490, 500, 504-509
 - médiale
 - . inférieure, 488, 489, 500, 505-508
 - . supérieure, 488-490, 504-508
 - moyenne, 500
- du gyrus angulaire, 136, 139, 140
- du larynx, 74, 76
- du nœud
 - atrio-ventriculaire (AV), 212, 216
 - sinu-atrial (SA), 219
- du pénis
 - dorsale, 249, 361, 363, 381, 383, 385
 - du bulbe du, 363, 385
 - profonde, 361, 363, 365, 385
- du périnée, 381, 384, 385
- du pied, 508, 518, 519, 521-524
 - arquée, 508, 518, 519, 524
 - dorsale, 508, 518, 519, 524
- du poignet, 461
- du pont, 137-139, 141
- du pouce, 454
- du poumon, 200 (voir aussi *Artère pulmonaire*)
- du rein, 310, 312, 314 (voir aussi *Artère rénale*)
 - arquée, 312, 314
 - corticale radiée (interlobulaire), 312, 314
 - du sinus caverneux, 100
- du vermis, 141
- en candélabre (voir *Artère préfrontale*)
- épigastrique
 - inférieure, 245, 247, 249, 253, **255**, 266, 316, 330, 343, 345, 347, 378, 380, 381, 383, 500
 - superficielle, 243, 245, 249, 257, 488, 500
 - supérieure, 182-185, 205, 245, 249, 326
- épiscylaire, 90
- ethmoïdale
 - antérieure, 40, 85, 100
 - postérieure, 85, 100
- faciale, **3**, 30, 33, 35, 39, 47, 60, 61, 69, 70, 75, 85, 130, 132, 135, 136
 - transverse (de la face), 3, 33, 35, 61, 69, 85
- fémorale, 245, 249, 254, 255, 257, 360, 381, 387, 398, 473, 481, 488, 489, 492, 493, **500**
 - profonde, 488, 489, 492, 493, 500 (voir aussi *Artère profonde de la cuisse*)
- fibulaire (péronière), 500, 504-506, 510, 518, 519
- fissurale de la moelle spinale, 165
- fovéolaire, 492
- frontale polaire, 139, 140
- fronto-basale (orbito-frontale), 137, 139, 140
- gastrique
 - courte, 266, 282-284, 300, 326
 - droite, 271, 280, 284, 285, 298-300
 - gauche, 231, 257, 264, 266, 283-285, 297-300, 390
- gastro-duodénale, 271, 280, 284-287, 299-301, 306
- gastro-épiploïque (voir *Artère gastro-omentale*)
- gastro-omentale (gastro-épiploïque)
 - droite, 264, 266, 283, 284, 287, 298-300
 - gauche, 264, 282-284, 298-300
- glutéale
 - inférieure, 257, 316, 378, 382, 383, 487, 490
 - supérieure, 257, 316, 378, 382, 383, 487, 490
- hémorroïdale (voir *Artère rectale*)
- hépatique, 327
 - commune, 257, 264, 271, 280, 281, **283**-288, 297, 300, 306, 326, 327
 - droite, 280, 283, 284, 289
 - intermédiaire, 284
 - propre, 266, 270, 271, 277, 278, 280, 281, 283, **284**-286, 294, 300, 323, 326
- hypogastrique (voir *Artère iliaque interne*)
- hypophysaire, 138, 146
- hypothalamique, 138, 146
- iléale, 272, 273, 287, 288, 290 (voir aussi *Artère, branche iléale*)
- iléo-colique, **273**, 287, 288, 301, 302, 315
- iliaque
 - circonflexe
 - . profonde, 247, 249, 255, 257, 345, 383, 489, 500
 - . superficielle, 243, 245, 249, 257, 315, 488, 500
 - commune, 257, 263, 266, 297, 308, 315, 316, 324, **378**, 380-383, 392
 - externe, 247, 253, **254**, 255, 263, 266, 273, 297, 308, 315, 342-347, 354, 372, 378, 380-383, 392, 489, 500
 - interne, 288, 297, 308, 315, 316, 345, 352, 378, 380-**382**, **383**, 392
- ilio-lombale, 257, 316, 382, 383
- infra-hyoïdienne, 74
- infra-orbitaire, 3, 35, 39, 69, 81, 85
- innominée (voir *Tronc [artériel] brachio-céphalique*)
- intercostale, 165, 182, 183, 185, 201, 224, 225, 231, 249, 414 (voir aussi *Artère, branche intercostale*)
 - antérieure, 184, 185, 249
 - postérieure, 164, 165, 182, 183, 185, 201, 224, 225, 231, 249, 414
 - suprême, 135, 136
- interlobaire du foie, 310, 312, 314
- interlobulaire du foie, 314, 322
- interosseuse (de l'avant-bras)
 - antérieure, 422, 433, 435-437
 - commune, 422, 435-437
 - postérieure, 422, 433, 436, 437
 - récurrente, 422, 433
- interventriculaire (voir *Artère, rameau interventriculaire*)
- intestinale, 272, 287, 288, 290
- intra-hépatique, 279
- intra-pulmonaire, 199
- intra-rénale, 312
- jéjunale, 272, 287, 289-298
- juxta-colique (voir *Artère marginale*)
- labiale
 - de la face, 35, 40, 69
 - du périnée, 359, 384
- labyrinthique (acoustique interne), 135, 137-139, 141
- lacrymale, 85, 136
- laryngée inférieure, 80
 - supérieure, 33, 69, 74-76, 80, 135, 229
- lenticulo-striée, 137-139, 141
- linguale, 3, 33, 39, 59, 60, 69, 75, 132, 135, 136
 - dorsale, 59
 - profonde, 51, 59
- lombale, 164, 249
- malléolaire
 - antérieure
 - . latérale, 508, 518, 519
 - . médiale, 508, 518, 519
- mammaire, 177
 - externe (voir *Artère, rameau mammaire*)
 - interne (voir *Artère, rameau mammaire*)
- marginale (juxta-colique, de Drummond), 211, 288, 378 (voir aussi *Artère, rameau marginal*)

- massétérique, 39, 54, 55, 69
- mastoïdienne (voir *Artère, rameau mastoïdien*)
- maxillaire, 18, 33, **39**, 40, 45, 46, 54, 55, 69, 71, 100, 130, 132, 133, 135, 136
- médio-médiale, 139, 140
- médullaire segmentaire, 69, 136, 164, 166, 185
- méningée (voir aussi *Artère, rameau méningé*)
 - accessoire, 12, 39, 100
 - antérieure, 85
 - moyenne, 12, 18, 39, 45, 55, 69, 71, 99, 100, 101, 103, 130, 135, 136
 - postérieure, 12
 - récurrente (lacrymale), 100
- mentonnière, 39, 69
- mésentérique
 - inférieure, 257, 262, 270, **288**, 297, 302, 303, 308, 310, 315, 316, 378, 380, 381, 390
 - supérieure, 173, 223, 257, 262, 266, 270, 271, 273, 281, 284-288, 290, 294, 298, 300, 301, 303, 307, 308, 310, 315-317, 323, 329, 330, 390
- métacarpienne
 - dorsale, 457
 - palmaire, 453, 454
- métatarsienne
 - dorsale, 508, 518, 519, 524
 - plantaire, 521, 523, 524
- musculaire, 91
- musculo-phrénique, 183, 184, 192, 205, 249
- mylo-hyoïdienne, 18, 39, 53, 69
- nasale (voir aussi *Artère, branche nasale*)
 - dorsale, 3, 35, 39, 69, 81, 85, 136
 - externe, 35
 - inférieure, 90
 - septale, 39, 40
 - supérieure, 90
- obturatrice, 247, 253, 257, 316, 344, 345, 378, 380, **382**, 383, 390, 398, 475, 492, 500
 - accessoire, 253, 378, 382
- occipitale, 3, 33, 69, 70, 71, 100, 135, 136, 172
- œsophagienne, 201, 231 (voir aussi *Artère, branche œsophagienne*)
 - récurrente, 189, 283, 301
- ombilicale, 223, **247**, 257, 315, 378, 380, 382, 383
 - partie oblitérée de, 245, 247, 254, 255, 257, 266, 318, 343, 345, 347, 354, 380, 382, 383
 - partie perméable de, 247, 257, 316, 378, 380, 382, 383
- ophtalmique, 39, 46, 83, 85, 131, 135, 136, 138, 141
- orbito-frontale, 139, 140
- ovarique, 257, 297, 308, 310, 315, 316, 330, 343-345, 355, **380**, 384, 392, 395 (voir aussi *Artère, branche ovarique*)
- palatine
 - ascendante, 39, 64, 69
 - descendante, 39, 46, 69
 - grande, 12, 39, 40, 46, 52
 - petite, 12, 39, 40, 46, 52, 64
- palmaire (voir *Artère, branche palmaire*)
- palpébrale, 85
- pancréatico-duodénale
 - inférieure
 - . antérieure, 284-288, 298-300
 - . postérieure, 284-288, 299, 300
 - portion commune, 284, 286-88
 - supérieure
 - . antérieure, 264, 283-287, 298-300
 - . postérieure, 283-287, 299, 300
- pancréatique, 284-286
 - de la queue (du pancréas), 284
 - dorsale (supérieure), 283-287, 291
 - grande, 284-286
 - inférieure, 284-287
 - supérieure (voir *Artère pancréatique dorsale*)
 - transverse, 284-287
- paracentrale, 139, 140
- pariétale, 139, 140
- pariéto-occipitale, 140, 141
- pectorale (voir *Artère, branche pectorale*)
 - pelvienne (voir *Artère, branche pelvienne*)
 - perforante (voir aussi *Artère, rameau perforant*)
 - de l'arcade plantaire, 523
 - du cercle artériel du cerveau (de Willis), 138
 - fémorale, 500
 - . profonde, 489, 490, 500
 - vers les artères métatarsiennes dorsales, 523
 - péricalléuse, 139, 140
 - postérieure, 140, 141
 - péricardiaco-phrénique, 184, 187, 188, 200, 205, 206, 209, 210, 224, 225, 249
 - périnéale, 352, 359, 383-385 (voir aussi *Artère, branche périnéale*)
 - transverse, 385
 - péronière (voir *Artère fibulaire*)
 - pharyngienne ascendante, 33, 39, 46, 64, 69, 135, 136
 - phrénique inférieure, 189, 226, 231, 234, 257, 264, 266, 283, 284, 297-299, 310, 321, 322, 390
 - plantaire
 - latérale, 506, 520, 521, 523, 524
 - médiale, 506, 520, 521, 523
 - métatarsienne, 519, 521, 523, 524
 - profonde, 508, 518, 519, 524
 - polaire frontale, 139, 140
 - poplitée, 483, 490, 493, 500, 504-506
 - post-centrale, 140
 - précentrale (voir *Artère scissurale*)
 - précunéaire, 140
 - préfrontale, 137, 139, 140
 - pré-rolandique, 139, 140
 - principale du pouce, 454
 - profonde
 - de la cuisse (fémorale profonde), 488-490, 492, 493, 500
 - du bras (brachiale profonde), 414, 417, 420, 423
 - du clitoris, 384
 - du pénis, 361, 363, 365, 385
 - prostatique (voir *Artère, branche prostatique*)
 - ptérygoïdienne, 39
 - pubienne, 255
 - pudendale
 - externe
 - . profonde, 249, 257, 381, 488, 500
 - . superficielle, 243, 245, 249, 257, 381, 488, 500
 - interne, 257, 316, 359, 363, 372, 378, 382-385, 398, 487
 - pulmonaire, 193, 199, 200, 206, 208, 214, 215, 223-225, 235, 238
 - radiale, 421, **422**, 433-**435**-437, 442, 448, 449, 453-455, 457, 458, 461
 - collatérale, 420, 422, 423
 - radiculaire (voir aussi *Artère, rameau radiculaire*)
 - antérieure, 164, 165
 - postérieure, 164, 165
 - rameau (voir aussi *Artère, branche*)
 - artulaire du genou, 488, 489, 500
 - ascendant de l'artère
 - . circonflexe iliaque profonde, 249, 257
 - . de la cuisse, 500
 - atrial de l'artère coronaire, 211
 - calcanéen de l'artère
 - . fibulaire, 504-506
 - . tibiale, 504-506, 520, 521
 - carpien de l'artère radiale, 436, 453-455
 - circonflexe de l'artère coronaire, 213
 - crémastérique de l'artère épigastrique, 245, 247, 257
 - cutané latéral de l'artère intercostale postérieure, 177, 182, 183, 185, 414
 - de l'artère circonflexe de la cuisse, 489, 492, 500
 - dorsal de l'artère intercostale postérieure, 165, 185
 - interventriculaire antérieure, 211
 - interventriculaire de l'artère coronaire, 208, 211-213
 - mammaire de l'artère
 - . thoracique interne, 177
 - . thoracique latérale, 177
 - marginal de l'artère coronaire, 211, 212
 - mastoïdien de l'artère occipitale, 100, 135
 - méningé de l'artère
 - . carotide interne, 100
 - . ethmoïdale, 85, 100
 - . lacrymale, 100
 - . occipitale, 3
 - . pharyngienne ascendante, 100, 135
 - . vertébrale, 100, 135, 141
 - pariétal de l'artère
 - . méningée moyenne, 100
 - . temporale superficielle, 3, 99
 - perforant de l'artère
 - . fémorale, 489, 490, 500
 - . thoracique interne, 177, 182, 184, 185, 414
 - radulaire, 136, 185
 - saphène de l'artère du genou, 488, 489, 500
 - tonsillaire de l'artère
 - . faciale, 39, 64
 - . linguale dorsale, 64
 - . maxillaire, 39
 - . petite palatine, 64
 - . pharyngienne ascendante, 64
 - rectale
 - inférieure, 257, 288, 378, 382-385
 - moyenne, 257, 288, 302, 315, 345, 378, 380, 382, 383
 - supérieure, 257, 266, 288, 297, 302, 303, 315, 345, 378, 380, 390
 - recto-sigmoïdienne, 378
 - récurrente (voir aussi *Artère, branche récurrente*)
 - antérieure
 - . tibiale, 500, 508
 - . ulnaire, 422, 435, 436
 - de Heubner, 137, 138, 139, 140
 - interosseuse, 422, 433
 - méningée (lacrymale), 100
 - œsophagienne, 189, 283, 301
 - postérieure
 - . tibiale, 500, 506
 - . ulnaire, 422, 432, 433, 436
 - radiale, 421, 422, 435, 436
 - tibiale
 - . antérieure, 500, 508
 - . postérieure, 500, 506
 - ulnaire
 - . antérieure, 422, 435, 436
 - . postérieure, 421, 432, 433, 436
 - rénale, 257, 297, 300, 302, 308, **310**-312, 316, 317, 320, 322, 323, 329, 380, 381, 390, 397
 - rétro-péritonéale (voir *Artère pancréatico-duodénale, Artère splénique*)
 - rolandique, 139, 140
 - sacrale
 - latérale, 164, 257, 316, 378, 382, 383
 - médiane, 164, 257, 288, 316, 344, 345, 378, 380, 382, 383
 - saphène, 488, 489, 500 (voir aussi *Artère, rameau saphène*)
 - scapulaire
 - circonflexe, 414, 415, 417, 419, 422
 - dorsale, 31, 167, 415, 417
 - scissurale
 - centrale (rolandique), 139, 140
 - post-centrale, 140
 - précentrale (pré-rolandique), 139, 140
 - scrotale postérieure, 383, 385
 - segmentaire (voir *Artère du rein, Artère médullaire*)
 - sigmoïde, 257, 266, 288, 302, 315, 378
 - sinu-atriale, 211, 212, 219
 - spermatique (voir *Artère testiculaire*)
 - sphéno-palatine, 12, 39, 40, 69
 - spinale
 - antérieure, 136, 137, 139, 141, 164, 165
 - postérieure, 137, 139, 141, 164, 165
 - splénique, 257, 266, 270, 281-287, 297, 298-300, 306, 307, 323, 326, 327
 - sterno-cléido-mastoïdienne, 33
 - striée médiale (récurrente de Heubner), 137-140

- subclavière, 29, 31, **32**, 69-71, 74-76, 125, 129, 135, 136, 164, 177, 183, 184, 187, 192, 200, 205-208, 224-226, 231, 236, 249, 414, 415, 417
- droite, 167
- gauche, 167
- subcostale, 249, 257
- sublinguale, 59, 61
- submentonnaire, 39, 69
- subscapulaire, 414, 415, 417, 422
- supra-claviculaire, 31
- supra-duodénale, 283-287
- supra-hyoïdienne, 59, 69
- supra-orbitaire, 3, 35, 39, 69, 81, 85, 136
- supra-scapulaire, 32, 74-76, 136, 414, 415, 417
- supra-trochléaire, 3, 35, 39, 69, 81, 85, 136
- surrénale
 - inférieure, 257, 310, 312, 322
 - moyenne, 257, 310, 322
 - supérieure, 189, 257, 310, 313
- tarsienne
 - latérale, 508, 518, 519, 524
 - médiale, 508, 518, 519, 524
- temporale (*voir aussi Artère, branche temporale de l'artère*)
 - profonde, 39, 69, 99
 - superficielle, 3, 33, 35, 39, 61, 69-71, 85, 99, 100, 133, 135, 136
- tentorielle, 100, 103
 - antérieure, 90, 139, 140
 - moyenne, 99, 139, 140
 - postérieure, 90, 139, 140
- testiculaire, 247, 249, 253-255, 257, 266, 291, 297, 308, 310, 315, 330, 347, 367, **381**, 383, 389, 396
- thalamique perforante, 141
- thalamo-striée, 138
- thoracique
 - interne, 75, 136, **177**, 182-**184**, 185, 187, 188, 192, 200, 205, 206, 210, 224-226, 231, 237-239, 249, 415
 - latérale, 177, 182, 183, 414, 415, 417, 422
 - supérieure, 183, 414, 415, 417, 422
- thoraco-acromiale, 182, 183, 415-417, 422
- thoraco-dorsale, 32, 414, 415, 417, 422
- thyro-cervicale (*voir Tronc [artériel] thyro-cervical*)
- thyroïdienne
 - inférieure, 32, 69, 74-76, 135, 136, 220, 231, 415
 - supérieure, 30, 33, 69, 74-76, 135, 136
- tibiale
 - antérieure, 500, 506, 508, 510, 518, 519
 - postérieure, 500, 504-506, 510, 517, 520-522
- tonsillaire (*voir Artère, rameau tonsillaire*)
- trabéculaire, 146
- tubaire (*voir Artère, branche tubaire*)
- tympanique antérieure, 39, 69, 136
- ulnaire, 421, **422**, 432-**436**, 437, 442, 447-449, 453, 454, 457, 461
 - collatérale
 - . inférieure, 421-433
 - . supérieure, 421-423, 433
- urétérique (*voir Artère, branche urétérique*)
- urétrale, 363, 385
- utérine, 315, 316, 344, 345, 352, 354, 355, 380, 382, **384**
- vaginale, 315, 345, 348, 352, 354, 380, 382, 384
- vertébrale, 12, 22, 31, 32, 69, 71, 75, 76, 100, 129, **135**-139, 141, 147, 148, 164, 172, 220, 231
 - droite, 167
 - gauche, 167
- vésicale
 - inférieure, 257, 315, 316, 345, 348, 378, 380-383
 - supérieure, 247, 257, 315, 316, 345, 378, 380, 382, 383
- vestibulaire (*voir Artère du bulbe du vestibule*)
- zygomatoc-faciale, 3, 85
- zygomatoc-orbitaire, 3, 85
- zygomatoc-temporale, 3
- zygomatique (*voir Artère, branche zygomatique*)

Arteria recta (*voir Artère droite*)

Artériographie des artères coronaires, 212, 213

Artériole

- de la macula, 90
- de la rétine
 - nasale, 90
 - temporale, 90
- du foie
 - intra-lobulaire, 279
 - péri-portale, 279
 - portale, 279
- du rein
 - corticale radiée, 312, 314
 - glomérulaire afférente, 313
 - glomérulaire efférente, 313, 314
 - interlobulaire, 312

Articulation

- acromio-claviculaire, 410, 413
- atlanto-axoïdienne, 19, 22, 23
 - latérale, 21
 - médiane, 21
- atlanto-occipitale, 22
- carpo-métacarpienne, 441, 443
- chondro-costale, 180
- costo-transversaire, 236
- costo-vertébrale, 181
- crico-thyroïdienne, 77
- de la hanche, 475, 480, 481, 484, 492
- de l'épaule (gléno-humérale), 410, 414, 420
- du corps vertébral, 20
- du coude, 424, 426, 461
- du dos, 155, 156
- du genou, 494-499
- du poignet (radio-carpienne), 440, 441, 442, 443
- du thorax, 180, 181
- gléno-humérale, 410, 414, 420
- intercarpienne, 441, 443
- interchondrale, 180
- intermétacarpienne, 443
- interphalangienne (de l'orteil), 516
- interphalangienne (du doigt), 400, 446, 452, 459
- manubrio-costale, 180
- manubrio-sternale, 180, 238
- médio-carpienne, 441, 443
- métacarpo-phalangienne, 446, 516
- radio-carpienne, 440-443
- radio-ulnaire
 - distale, 440-443
 - proximale, 424-427
- sacro-iliaque, 333, 334, 340
- sterno-claviculaire, 180, 190, 236, 406
- sterno-costale, 180, 406
- tarso-métatarsienne, 511, 512
- temporo-mandibulaire, 18, 54, 55
- transverse du tarse, 511, 512
- unco-vertébrale, 21
- zygapophysaire, 22, 23, 155, 239

Atlas (C1), 15, **19**, 21-23, 32, 63, 150, 167

- arc antérieur de l', 21 (*voir Arc*)
 - surface articulaire antérieure, 19
 - vertèbre C1, 7
- arc postérieur (*voir Arc de l'atlas postérieur*)
- ligament transverse
 - surface articulaire postérieure, 19
- surface articulaire supérieure, 19
- tubercule antérieur, 21
- tubercule du ligament transverse, 19
- vue inférieure, 19
- vue supérieure, 19

Atrium

- droit, 206-210, **214**, 217, 218, 224, 239
- gauche, 208-210, 214, **215**, 217, 218, 239

Auerbach (*voir Plexus [nerveux] d'; Plexus [nerveux] myentérique*)

Auricule

- de l'oreille, 92, 93
- droit (appendice atrial), 206, 208, 214, 218
- gauche (appendice atrial), 206, 208, 209, 215, 218, 219

Autonome (*voir Système nerveux autonome*)

Avant-bras

- artères de l', 461
- coupes transversales de l', 437

- fascias de l', 404, 437
- muscles de l', 428, 436
- nerfs de l', 463, 466
 - cutanés, 404
- nœuds lymphatiques de l', 405
- os de l', 427
- veines superficielles de l', 403

Axe

- coeliaque (*voir Tronc [artériel] coeliaque*)
- du cristallin, 89

Axillaire (*voir Fosse axillaire*)

- pli axillaire antérieur, 175
- pli axillaire postérieur, 175

Axis (C2), 15, **19**, 21, 23, 60, 150

- surface articulaire-inférieure de la masse latérale, 19
- vertèbre C2 (*voir Dent de l'axis*)
- vue antérieure, 19
 - corps, 19
- vue postéro-supérieure, 19

B

Bandelette (*voir aussi Fibre*)

- latérale des extenseurs, 459
- modératrice, 214, 218, 219

Bartholin (*voir Conduit sublingual, Glande vestibulaire majeure*)

Base

- de la prostate, 364
- de la pyramide rénale, 311
- des os métacarpiens, 444, 445
- des os métatarsiens, 511
- des phalanges (de la main), 444, 445
- des phalanges (du pied), 511
- du cœur, 208
- du crâne, 10, 11, 12, 13, 16
 - foramen de la, 13
 - os de la, 11
- du sacrum, 154
- du stapès, 92, 94

Bâtonnets de la rétine, 119

Bertin (*voir Colonne de, Colonne rénale*)

Biceps (*voir Muscle*)

Bigelow (*voir Ligament en Y de Bigelow, Ligament ilio-fémoral*)

Bord

- acétabulaire, 335, 474
- de la fibula
 - antérieur, 501, 502
 - interosseux, 501, 502
 - postérieur, 501, 502
- de la scapula
 - latéral, 407, 408
 - médial, 407, 408
 - supérieur, 407, 408, 413
- de l'ulna
 - antérieur, 427
 - interosseux, 427
 - postérieur, 427
- du cœur
 - droit, 190
 - gauche (émoussé), 190, 206
 - inférieur (aigu), 206
- du foie, 267
- du poumon, 190, 191, 193
- du radius
 - antérieur, 427
 - interosseux, 427
 - postérieur, 427
- du tibia
 - antérieur, 501, 502
 - interosseux, 501, 502
 - postérieur, 501, 502
 - infra-orbitaire, 1

Bouche

- examen de la, 51
- glandes de la, 61
- muscles de la, 53, 60
- nerfs de la, 62, 71

- nœuds lymphatiques de la, 72, 73
- palais, 52
- plancher de la, 53
- veines de la, 70
- Bourgeon** épithélial du gland, 368
- Bourse**
 - ansérine, 494, 495
 - du ligament collatéral fibulaire, 494, 495, 496, 499
 - du muscle gastrocnémien, 499
 - du tendon calcanéen, 509, 517
 - du tendon du biceps fémoral, 494, 495, 499
 - du tractus ilio-tibial, 494-496
 - ilio-pectinée, 475, 484
 - infra-patellaire, 499
 - olécrânienne, 426
 - omentale, 264, 265, 323, 326 (*voir aussi Sac péritonéal*)
 - coupe transversale de la, 265
 - récessus inférieur de la, 323
 - récessus supérieur de la, 264, 266, 277, 323
 - radiale, 448-451
 - semi-membraneuse, 494, 499
 - sous-cutanée
 - calcanéenne, 517
 - infra-patellaire, 499
 - malléolaire
 - . latérale, 517
 - . médiale, 517
 - prépatellaire, 499
 - subacromiale, 419
 - subdeltoidienne, 410
 - subtendineuse
 - calcanéenne, 509
 - du muscle biceps fémoral, 494, 495, 499
 - du muscle gastrocnémien, 499
 - du muscle scapulaire, 410
 - infra-patellaire, 499
 - supra-patellaire, 495, 496, 499
 - synoviale supra-patellaire, 495, 496, 499
 - ulnaire, 448-451
- Bowman (*voir Capsule de, Capsule glomérulaire*)
- Boyden (*voir Sphincter du conduit cholédoque*)
- Branche**
 - cutanée du nerf fémoral (*voir Nerf, rameau cutané du nerf fémoral*)
 - de la mandibule, 4, 6, 15, 17, 24, 26, 60
 - de l'anthélix, 93
 - de l'hélix, 93
 - de l'incus, 93, 94
 - du fornix, 105, 109, 111, 141
 - du nerf cutané de la cuisse (*voir Nerf, rameau cutané du nerf fémoral*)
 - du pubis (*voir Branche pubienne*)
 - du stapès, 92, 93, 94
 - ischio-pubienne, 335, 336, 341, 346, 352, 357, 358, 360, 362-364, 375
 - pubienne (*voir Os pubien*)
 - inférieure, 241, 332, 339, 342, 350, 474
 - supérieure, 241, 253, 332, 335, 336, 340, 342, 346, 362, 363, 474, 475, 481, 484, 487
 - sous-endocardique, 219
- Bras**
 - artères du, 421, 422, 461
 - coupes transversales du, 423
 - du colliculus inférieur, 110, 113
 - du colliculus supérieur, 110, 113
 - fascias du, 403, 423
 - muscles du, 419, 420
 - nerfs du, 403, 462, 465
 - os du, 407, 408, 424
 - vaisseaux et nœuds lymphatiques du, 405
- Bregma**, 9
- Bronche**, 160, 161
 - artères des, 201
 - basale, 197
 - cardiaque (du poumon gauche), 197
 - de 2^e ordre, 197 (*voir aussi Bronche lobaire*)
 - de 3^e ordre, 197 (*voir aussi Bronche segmentaire*)
 - de 4^e ordre, 197
 - division supérieure des, 196, 197
 - droite, 235
 - épartérielle, 193, 196, 197, 200, 226
 - extra-pulmonaire, 196
 - gauche, 235
 - innervation des, 204
 - intermédiaire, 193, 196, 197, 200
 - intra-pulmonaire, 196, 198
 - intra-segmentaire, 198
 - linguale, 196, 197
 - lobaire
 - inférieure, 193, 196, 197
 - moyenne, 196, 197
 - supérieure
 - . droite (épartérielle), 193, 196, 197, 200
 - . gauche, 196, 197
 - nomenclature des, 197
 - primaire (*voir Bronche principale*)
 - principale, 193, 196, 197, 201, 203, 210, 224-228, 238
 - segmentaire, 197, 198
 - sous-segmentaire, 197, 198
 - veines des, 201
 - Bronchiole**, 198, 199
 - Brunner (*voir Glande duodénale*)
 - Buck (*voir Fascia de*)
 - Bulbe**
 - du corps spongieux, 362
 - du pénis, 350, 362, 363, 365
 - du vestibule, 350, 352, 357, 358, 359, 384
 - duodénal, 268, 271
 - oculaire, 48, 87-90
 - artères du, 90
 - chambres du, 90
 - cristallin et structures de maintien du, 89
 - muscles extrinsèques du, 89
 - veines du, 90
 - olfactif, 42, 106, 118
 - urétral, 350, 363, 364
 - Bulle** ethmoïdale, 36, 37
 - Burns (*voir Espace supra-sternal*)
 - C**
 - Cæcum**, 125, 261, 263, 273, 275, 276, 343, 347
 - Calcanéus**, 511-513, 514, 516, 517 (*voir aussi Sustentaculum tali, Tubérosité calcanéenne*)
 - Calcar avis**, 110, 111
 - Calice** du rein, 311
 - Calot (*voir Nœud lymphatique cystique, Nœud lymphatique de, Triangle de*)
 - Calvaria**, 9, 101
 - Camper (*voir Fascia de*)
 - Canal**
 - anal, 372, 373, 417, 398 (*voir aussi Rectum*)
 - carotidien, 10, 12, 98
 - carpin, 442
 - central de la moelle spinale, 107, 108, 114, 116
 - cervical de l'utérus, 355
 - condylaire, 10, 13
 - d'Alcock, 288, 291, 372, 378, 379, 382, 384, 385, 391, 393
 - de Hering (*voir Ductule biliaire*)
 - de Hunter (*voir Canal des adducteurs*)
 - de la dent, 57
 - de la moelle spinale, 107, 108, 114
 - de l'œil, 87
 - de l'utérus, 355
 - de Schlemm, 87, 88, 89, 90
 - des adducteurs, 488, 489, 493
 - facial, 93, 123
 - fémoral, 255, 473
 - gastrique, 268
 - hyaloïdien de l'œil, 87
 - hypoglosse, 8, 10, 12, 13, 127
 - incisif, 8, 36-42
 - infra-orbitaire, 44
 - inguinal, 255
 - lacrymo-nasal, 37
 - mandibulaire, 60
 - naso-frontal, 37
 - obturateur, 336, 338, 340, 344, 345, 348, 382, 489
 - optique, 4, 8, 13, 83
 - pudendal, 291, 372, 378-379, 382, 384-385, 391, 393
 - pulpaire de la dent, 57
 - pylorique, 267, 327
 - sacral, 154, 340
 - semi-circulaire, 46, 95-97
 - spinal (*voir Canal vertébral*)
 - vertébral, 23, 151, 152
 - Canalicule**
 - biliaire, 279
 - lacrymal, 82
 - mastoïdien, 10
 - tympanique, 10, 12
 - Capillaire**
 - intra-pulmonaire, 199
 - sous-pleural, 199
 - Capitulum**, 440-445
 - Capitulum**, 425
 - de la mandibule (*voir Tête de la mandibule*)
 - de l'humérus, 407, 424
 - Capsule** (*voir aussi Articulation, Ligament*)
 - de Bowman, 313
 - de la glande surrénale, 322
 - de l'articulation
 - atlanto-axoïdienne, 22, 23
 - atlanto-occipitale, 22, 23
 - temporo-mandibulaire, 18
 - vertébrale, 22, 23
 - zygapophysaire, 22, 23
 - de Tenon, 83, 87 (*voir aussi Gaine du bulbe de l'œil, Tunique fibreuse du bulbe de l'œil*)
 - des noyaux de la base (ganglions) du cerveau
 - externe, 109
 - interne, 107, 109, 139
 - du cristallin, 87-89
 - du foie, 278
 - du rein, 311, 313, 314, 317, 329
 - du cerveau externe, 109
 - interne, 107, 109, 139
 - extrême, 109
 - fibreuse de la glande thyroïde, 76
 - glomérulaire, 313
 - otique, 95, 96
 - prostatique, 346, 350, 364
 - Caroncule**
 - hyménale, 352, 356
 - lacrymale, 81, 82
 - sublinguale, 51, 61
 - Carpe (*voir Os du carpe*)
 - Cartilage**
 - alaire, 35, 37, 38, 47
 - aryténoïde, 65, 77, 78
 - auriculaire, 47
 - corniculé, 65, 77
 - costal, 179, 180, 188, 190, 236, 238, 241, 252, 325
 - cricoïde, 15, 27, 28, 63, 65, 68, 74, 77, 78, 80, 190, 196, 200, 227-229
 - de la trompe auditive, 47, 52, 55, 64, 65, 67, 98
 - du larynx, 77
 - nasal
 - septal, 35, 38, 47
 - . (processus latéral du), 35, 37, 38
 - thyroïde, 1, 15, 27, 28, 30, 63, 65, 68, 74, 77, 78, 80, 190, 196, 200, 227-229
 - trachéal, 196
 - triticé, 77
 - Cavité**
 - de l'oreille externe (*voir Conque de l'oreille externe*)
 - du septum pellucidum, 99
 - glénoïdale de la scapula, 179, 407, 410
 - nasale, 36-45, 47-50, 82, 83, 117
 - artères de la, 40
 - innervation autonome de la, 43
 - nerfs de la, 41, 42
 - sinus paranasaux, 48, 49, 50
 - orale, 48, 51, 52, 53, 62 (*voir aussi Bouche*)
 - inspection de la, 51
 - péricardique, 210
 - péritonéale, 242, 261-266

- pleurale, 188, 190, 191, 210
- tympanique, 43, 45, 92-94, 96, 123, 124

Cellule

- ciliée de l'organe spiral (de Corti), 96
- de la rétine
 - amacrine, 119
 - bi-polaire, 119
 - ganglionnaire, 119
 - horizontale, 119
 - pigmentaire, 119
- de l'estomac
 - argentaffine, 268
 - épithéliale, 268
 - muqueuse, 268
 - pariétale, 268
 - zymogénique, 268
- de l'organe spiral (de Corti), 96
- des piliers de l'organe spiral (de Corti), 96
- du bulbe olfactif
 - étoilée, 118
 - glomérulaire, 118
 - granulaire, 118
 - mitrale, 118
- ethmoïdale, 48, 49, 50, 83
- mastoïdienne, 7, 46, 47, 94
- olfactive, 118
- sustentaculaire du calicule gustatif, 58
- tympanique, 94

Cément, 57

Cercle (artériel)

- de l'iris, 88, 91
- de Willis, 137, 138
- du cerveau (de Willis), 137, 138

Cérébro-spinal (voir Liquide cérébro-spinal)

Cerveau, 101, 104-114

- artères du, 135-140
- schéma des, 136
- méninges du, 99-101
- sinus veineux du, 102, 103
- veines du
 - profondes, 143
 - sous-épendymaires, 144
 - superficielles, 101

Cervelet, 97, 105, 110, 112, 114, 142, 144, 148 (voir aussi Tente du cervelet)

Chambre de l'œil

- antérieure, 81, 87-90
- postérieure, 81, 87-90
- vitrée, 90

Chef

- claviculaire, 1, 175, 240
- latéral, 149, 400
- long, 149, 400
- sternal, 1, 175, 240

Cheville

- gaines tendineuses de la, 517
- ligaments de la, 515
- os de la, 501, 502, 511-513
- tendons de la, 515
- vaisseaux lymphatiques de la, 473

Chiasma optique, 103, 105, 106, 113, 119, 138, 139, 143-145

Choane, 10, 16, 38, 52, 55, 66, 67, 98

Choroïde, 87, 89, 90, 119

Cils de l'œil, 81

Cintre cervico-obturateur, 531

Circulation

- du liquide cérébro-spinal, 108
- sanguine
 - intra-pulmonaire, 199
 - post-natale, 223
 - prénatale, 223

Citerne

- cérébello-médullaire, 108
- chiasmatique, 108
- de la grande veine cérébrale (de Galien), 108, 148
- du chyle, 259, 295, 297
- du corps calleux, 108
- grande (voir Citerne cérébello-médullaire)
- interpédonculaire, 108

- prépontique, 108
- quadrigéminal, 108

Clastrum, 109

Clavicule, 1, 26-28, 30, 175, 179, 180, 182-184, 190-192, 207, 224, 225, 236, 400, 406, 407, 409-411, 413, 415-417, 500

Clitoris, 342, 356, 358, 359, 368, 375

Clivus, 11, 23

Cloquet (voir Nœud lymphatique de)

Coccyx, 150, 154, 156-158, 241, 332, 334-338, 340, 341, 358, 360, 362, 371, 375, 398

Cochlée, 46, 92, 94-97

Cœur, 125, 160, 161, 205-208, 211, 215-218-221, 239

- artères du, 211-213
- coupe transversale du, 210, 218, 239
- *in situ*, 205
- innervation du (schéma), 221
- nerfs du, 220
- sac péricardique du, 205, 209
- surfaces du, 206, 208
- système de conduction du, 219
- valves du, 216, 217
- veines du, 211
- ventricules du, 214, 215, 218
- vues du
 - externe, 206, 208
 - interne, 214-218

Coiffe des rotateurs, 410, 413, 414

Col

- de la côte, 179, 180, 239
- de la fibula, 501
- de la scapula, 179, 407, 408
- de la vessie, 346, 350
- de l'humérus, 236, 407-409
- de l'utérus, 377
- du fémur, 398, 475-477
- du pancréas, 281
- du radius, 424, 425, 427

Colles (voir Fascia de, Fascia superficiel du périnée)

Collet de la dent, 57

Collicule facial du 4^e ventricule, 114

Colliculus

- inférieur, 105, 110, 113, 114, 142
- séminal, 350, 364
- supérieur, 105, 106, 110, 113-115, 131, 141, 142

Collier d'Helvétius, 230

Côlon, 333 (voir aussi Intestin gros)

- angle du (voir Angle colique)
- ascendant, 125, 261, 263, 270, 276, 309, 324, 328-330, 343, 347
- descendant, 160, 161, 261, 263, 270, 276, 317, 324, 327-330, 343, 347
- sigmoïde, 160, 161, 261, 263, 276, 343, 344, 347, 371-374, 392
- transverse, 261, 262, 263, 265, 270, 276, 280-282, 290, 323, 324, 328-330

Colonne

- anale, 373
- cellulaire intermedio-latérale, 304, 321
- de Bertin, 311, 314
- de Morgagni, 373
- du fornix, 105, 109-111, 143
- rectale (voir Colonne anale)
- rénale, 311, 314
- spinale (voir Colonne vertébrale)
- vertébrale, 150
 - artères de la, 165
 - rapport entre les nerfs et la, 157, 158
 - veines de la, 166, 167

Commissure

- cérébrale
 - antérieure, 105, 114, 118, 144, 145
 - postérieure, 105, 110, 114
- des grandes lèvres, 365
- du fornix, 111
- habénulaire, 105, 110, 114
- labiale, 1

Complexe olivaire inférieur, 116

Conduction (voir Fibre de conduction, Système de conduction)

Conduit (voir aussi Ouverture)

- aérifère intra-pulmonaire, 198
 - alvéolaire, 198
 - artériel, 223
 - biliaire, 160, 161
 - commun, 265, 266, 270, 271, 278, 280, 281, 283, 284, 286, 294, 327, 328
 - intra-hépatique, 279
 - bulbo-urétral, 363
 - cholédoque, 280
 - cochléaire, 92, 95-97
 - collecteur du rein, 313, 314
 - cystique, 277, 280, 283, 284, 326
 - de Bartholin (voir Conduit sublingual)
 - de Gartner, 369
 - de la glande lacrymale, 82
 - de l'époophoron, 369
 - de Müller, 369
 - de Santorini (voir Conduit pancréatique accessoire)
 - de Sténon (voir Conduit parotidien [de Sténon])
 - de Wharton (voir Conduit submandibulaire [de Wharton])
 - de Wirsung (voir Conduit pancréatique principal)
 - de Wolff, 366, 369
 - déférent, 247, 253-255, 315, 346, 347, 350, 364, 366, 367, 370, 371, 383, 389, 390, 396, 473
 - du labyrinthe, 95-97, 123
 - éjaculateur, 364, 369, 398
 - endolymphatique, 95-97
 - épидидymaire, 370
 - hépatique commun, 277, 278, 280, 284, 326
 - lacrymo-nasal, 50, 82 (voir aussi Canal lacrymo-nasal)
 - lactifère, 176
 - lymphatique (voir aussi Conduit thoracique, Tronc lymphatique)
 - de la citerne du chyle, 295
 - droit, 202, 295
 - mastoïdien, 12
 - mésonéphrique (de Gartner), 369
 - mésonéphrique (de Wolff), 366, 369
 - naso-frontal (voir Canal naso-frontal)
 - pancréatique, 280
 - accessoire (de Santorini), 271, 281
 - principal (de Wirsung), 271, 281
 - para-mésosphérique (de Müller), 366, 369
 - parotidien (de Sténon), 24, 51, 54, 55, 61, 69
 - semi-circulaire du labyrinthe, 95-97, 123
 - sublingual (de Rivinus), 61
 - submandibulaire (de Wharton), 51, 53, 59, 60, 61
 - thoracique, 72, 183, 188, 192, 200, 202, 203, 205, 210, 225, 226, 232, 233, 236-239, 256, 259, 295, 297, 325, 326
 - veineux, 223
- #### Condyle
- de l'humérus, 407, 424
 - du fémur, 477, 495-497
 - latéral, 498
 - médial, 498
 - du tibia, 482, 495, 497, 501, 502, 509
 - latéral, 498
 - médial, 498
 - masse latérale, 19
 - occipital, 8, 10, 11, 16, 29, 98, 127
 - surface articulaire inférieure, 19
 - surface articulaire supérieure, 19
- #### Cône
- artériel, 206, 214-216, 218
 - coccygien, 154
 - de la rétine, 119
 - élastique, 78, 80
 - médullaire, 157, 158, 163, 329
 - sacral, 154
- #### Confluent des sinus, 102, 103, 142, 143
- #### Conjonctive, 91
- bulbaire, 81, 83, 87, 88, 90
- #### Connexion interlaryngée, 80
- #### Conque de l'oreille externe, 2, 93
- #### Constriction de la pupille (voir Muscle sphincter de la pupille)

Cooper (voir *Ligament de, Ligament pectiné, Ligament suspenseur du sein*)

Cordages tendineux, 214, 215, 217

Corde

- du tympan, 12, 45, 46, 62, 71, 93, 94, 121-123, **130**, 132-134

- oblique du coude, 427
- tendineuse (voir *Cordages tendineux*)

Cordon

- du plexus brachial, 467
- génital, 369
- latéral, 114
- spermatique, 243, 247, 249, 251, 254, 381, 385, 398

Corne

- coccygienne, 154
- de la substance grise, 163, 321
- de l'os hyoïde
- grande, 15, 68
- petite, 15
- dorsale, 162
- du cartilage thyroïde, 68, 77, 229
- du ventricule latéral
- antérieure, 107
- frontale, 107
- inférieure, 107, 110, 111, 144
- occipitale, 107, 109-111, 141, 144
- postérieure, 107, 109-111, 141, 144
- temporale, 107, 110, 111, 144
- latérale, 162
- occipitale, 108
- sacrale, 154
- ventrale, 162

Cornée, 81, 83, 87, 88, 90, 91

Cornet

- nasal, 151
- inférieur, 4, 8, 16, 36, 37, 48-50, 66, 82
- moyen, 4, 8, 36, 37, 48-50, 82
- supérieur, 8, 36, 37, 50
- suprême, 37, 50
- sphénoïdal, 50

Corps

- adipeux (voir aussi *Tissu graisseux*)
- de la fosse ischio-rectale, 357, 360, 372, 398
- de l'orbite, 48, 83
- infra-patellaire, 496, 499
- amygdaloïde, 109, 111, 118
- blanc, 355
- calleux, **105-107**, 109-111, 139, 141, 143, 144, 148
- carotidien (voir *Glomus carotidien*)
- caverneux, 346, 361, 362, 365, 377
- cellulaire préganglionnaire sympathique, 131-133
- ciliaire, 87-90
- d'Arantius (voir *Nodule d'Arantius, Nodule de la valve semi-lunaire*)
- de la côte, 179
- de la fibula, 501, 502
- de la langue, 48, 58
- de la mandibule, 4, 6, 15, 17, 26, 48
- de la scapula, 416
- de la vertèbre, 236, 239, 324, 325
- C4, 19, 20
- C7, 20, 21
- L3, 153
- de la vésicule biliaire, 280
- de la vessie, 346
- de l'axis, 19
- de l'épididyme, 370
- de l'estomac, 267, 268
- de l'humérus, 236-238
- de l'ilium, 336, 474
- de l'ischium, 474
- de l'os hyoïde, 15, 53
- de l'utérus (voir *Corps utérin*)
- des os métacarpiens, 444, 445
- des os métatarsiens, 511
- des phalanges
- de la main, 444
- du pied, 511
- du clitoris, 342, 350, 352, 358, 368

- du fémur, 477
- du fornix, 105, 107, 111, 114
- du noyau caudé, 107, 109
- du pancréas, 281, 327
- du pénis, 331, 368
- du pubis, 398
- du sphénoïde, 8, 38, 50
- du sternum, 175, 179, 184, 186, 239-241
- du tibia, 501, 502
- géniculé
- latéral, 106, 109, 110, **113-115**, 119, 131, 137, 141-143
- médial, 109, 110, 113, 114, 137, 141-143
- jaune, 355
- mamillaire, 105-107, 111, 113, 145
- périméal (voir *Périnée, Centre tendineux du périnée*)
- pinéal, 105, 109, 110, 113, 114, 148
- spongieux, 346, 361-363, 365, 377
- strié, 109, 139
- utérin, 342, 344, 355
- vertébral, 20, 21, 151-153, 155, 156, 163, 173, 235, 236, 239, 325
- vitré de l'œil, 87

Corpuscule

- de Malpighi, 313
- rénal
- juxta-médullaire, 313
- superficiel, 313

Cortex

- de la glande surrénale, 321, 322
- du cristallin, 89
- rénal, 311-314, 321, 322, 328

Corti (voir *Organe spiral*)

Côte, 21, 179, 180, 188, 190, 191, 235-239, 241, 324, 325, 327-329

Cou

- artères du, 32, 33, 69
- de la vésicule biliaire, 280
- fascias du, 34
- ligaments du, 22, 23
- muscles du, 29
- nerfs du, 2, 30, 31, 71, 128, 129
- cutanés, 30
- nœuds lymphatiques du, 72, 73
- os du, 15, 19, 20
- veines du, 30, 70

Couche (voir aussi *Lame*)

- de la gaine du muscle droit de l'abdomen, 246

Couche musculaire (musculeuse), 271

- de la vessie, 344, 348, 350, 364, 365
- de l'appendice, 275
- de l'estomac, 269
- de l'iléum, 272, 274
- de l'œsophage, 67, 75, 269
- du côlon, 274
- du duodénum, 269, 271, 280
- du gros intestin, 276
- du jéjunum, 272
- ondoblastique, 57

Coude

- artères du, 461
- articulation du (voir *Articulation du coude*)
- circulation collatérale du (voir *Anastomose autour du coude*)
- ligaments du, 426
- os du, 424

Coupe transversale anatomique, 236-239, 325, 327-329, 398, 532

- de la bouche

- cavité orale, oropharynx et région de la glande parotide (transversale), 60
- langue et plancher de la bouche (coronale), 60
- de la cavité nasale
- artères (charnière osseuse schématique), 40
- nerfs (charnière osseuse schématique), 41
- paroi latérale (médiane), 36
- paroi latérale (osseuse) (médiane), 8, 37
- septum (médiane), 38
- septum (osseux) (médiane), 38
- sinus paranasaux (coronale), 48

- sinus paranasaux (sagittale), 49
- sinus paranasaux (transverse), 48
- de la langue
- (coronale), 60
- (sagittale), 63
- cou
- lames fasciales (médiane schématique), 34
- lames fasciales (transversale schématique), 34
- dents, 57
- de la région de la glande parotide
- (transverse), 24, 60
- de la tête et du cou
- hémisection (section médiane)
- de la tête et du cou, 63
- du crâne, 8
- du crâne et des artères méningées, 100
- de l'abdomen
- appendice (transversale), 275
- bourse omentale (transversale), 265
- duodénum (coronale), 271
- estomac (coronale), 268
- jonction gastro-œsophagienne (coronale), 230
- paroi abdominale antérieure (transversale), 246
- paroi abdominale et viscères (médiane), 323
- paroi abdominale et viscères au niveau de L1-L2 (transversale), 329
- paroi abdominale et viscères au niveau de L2-L3 (transversale), 330
- paroi abdominale et viscères au niveau de T10 (transversale), 325
- paroi abdominale et viscères au niveau de T12 (transversale), 322, 327
- paroi abdominale et viscères au niveau de T12-L1 (transversale), 328
- paroi abdominale latérale (coronale), 247
- pylore (coronale), 269
- rein (sections multiples), 313
- rein au niveau du hile (transversale), 317
- rein droit et région lombale (sagittale), 317
- rein et ses artères (coronale), 312
- vésicule et voies biliaires (sagittale), 280
- de l'orbite
- bulbe oculaire (transverse), 87
- chambres antérieure et postérieure du, 88
- vaisseaux sanguins du (schéma), 90
- milieu de l'orbite (coronale), 83
- orbite antérieure (sagittale), 81
- orbite droite (transverse), 83
- orbite droite et ses veines (sagittale), 85
- orbite gauche et sinus maxillaire (sagittale), 49
- orbites droite et gauche (coronale), 48
- orbites droite et gauche (transverse), 48
- de l'oreille
- à travers une spire de la cochlée, 96
- labyrinthes osseux et membraneux, 96
- oreille externe, moyenne et interne (schéma), 92
- trompe auditive, 98
- du cerveau et de la boîte crânienne
- cervelet au niveau du pédoncule cérébelleux, 112
- cervelet et tronc cérébral (médiane), 114
- encéphale et noyaux de la base, 109
- encéphale et ses artères (coronale), 139
- encéphale et ses artères (médiane), 139
- hémisection de l'encéphale avec le tronc cérébral réséqué, 105
- hémisection de l'encéphale, du tronc cérébral et de la moelle spinale avec l'espace subarachnoïdien, 108
- hémisection du crâne et du cerveau, 105
- hémisection du crâne, des méninges et des sinus de la dure-mère, 102
- sinus caverneux et sphénoïdal (coronale), 103
- thalamus (schéma), 110
- ventricules de l'encéphale (coronale), 107
- du dos
- moelle spinale et ses artères (transversale et médiane), 165
- moelle spinale et ses veines (transversale), 166
- région lombale du dos (transversale), 173

- une vertèbre lombale de la moelle spinale (transversale), 163
- une vertèbre thoracique de la moelle spinale (transversale), 163, 165
- du membre inférieur
 - articulation de la cuisse et ses artères (coronale), 492
 - cuisse (transversale sériée), 493
 - genou (sagittale, latérale à la ligne médiane), 499
 - jambe (transversale, au-dessus du milieu), 510
- du membre supérieur
 - aisselle (sagittale), 416
 - articulation sterno-claviculaire (coronale), 406
 - articulations du poignet (coronale), 443
 - avant-bras (transversale sériée), 437
 - bras (transversale sériée), 423
 - doigt, distal (sagittale), 459
 - doigt, distal (transversale), 459
 - épaule (coronale), 410
 - main (transversale au milieu), 450
 - poignet et canal carpien (transversale), 449
- du pelvis, 377
- du pelvis et du périnée
 - espaces périnéo-pelviens (médiane), 376
 - fosse ischio-rectale (coronale), 372
 - paroi du canal anal (coronale), 374
 - paroi et plancher pelviens (coronale), 247
 - paroi et viscères pelviens au niveau des têtes fémorales et du coccyx, 398
 - périnée et urètre masculins (coronale), 363
 - prostate (transversale), 364
 - prostate et ses artères (coronale), 383
 - prostate, vésicules séminales et urètre masculin (médiane), 364
 - rectum (coronale), 373
 - scrotum et testicules (coronale), 370
 - testicules (coronale), 370
 - urètre masculin (coronale), 365
 - urètre prostatique et bulbe de l'urètre (coronale), 364
 - utérus et annexes (coronale), 355
 - vagin et fascia endopelvien (coronale), 350
 - vessie et urètre féminins (coronale), 350
 - vessie et urètre masculins (coronale), 350
 - viscères pelviens et périnée féminins (médiane), 342, 355
 - viscères pelviens et périnée masculins (médiane), 346
- du pharynx
 - muqueuse (médiane), 63
 - muscles (médiane), 65
- du thorax
 - cœur : atrium, ventricules et septum interventriculaire (oblique), 218
 - côtes et articulations sterno-costales (coronale), 180
 - glande mammaire (sagittale), 176
 - médiastin (transversale), 210
 - paroi thoracique et nerf spinal (transverse), 174, 252
 - paroi thoracique et viscères au niveau T3, 236
 - paroi thoracique et viscères au niveau T4-T5, 238
 - paroi thoracique et viscères au niveau T3-T4, 237
 - paroi thoracique et viscères au niveau T7, 239
 - trachée (transverse), 196

Coupole

- diaphragmatique, 190, 191, 207
- pleurale, 74, 190, 191, 224, 225

Courbure

- cervicale, 150
- de la colonne vertébrale, 150
- de l'estomac, 267
- lombale, 150
- sacrale, 150
- thoracique, 150

Couronne

- de la dent, 57

- du gland, 362
- Cowper (voir *Glande de, Glande bulbo-urétrale*)
- Coxal (voir *Os de la hanche*)

Crâne, 4-11 (voir aussi *Base du crâne*)

- du nouveau-né, 14
- vue
 - antérieure, 4
 - inférieure, 10
 - latérale, 6
 - sagittale médiane, 8
 - supérieure, 9
- Crête**
 - de Passavant, 65
 - du sphénoïde, 38
 - du tubercule de l'humérus, 407
 - frontale, 9, 11
 - iliaque, 156, 168-171, 240, 241, 248, 308, 309, 317, 331, 332, 335, 336, 469, 472, **474**, 482-484, 490, 491
 - infra-temporale, 6
 - intertrotchérienne, 475-477, 491
 - nasale
 - de l'os palatin, 38
 - du maxillaire, 38
 - obturatrice, 336
 - occipitale
 - externe, 10, 16
 - interne, 11
 - pubienne, 253, 340
 - sacrale, 154, 336, 337
 - sclérale, 87
 - supra-condyloïde, 407, 408, 424
 - supra-mastoïdienne, 6
 - supra-ventriculaire, 214, 218
 - terminale, 214, 219
 - urétrale, 364, 365

Cricoïde (voir *Cartilage cricoïde*)

Crista galli, 5, 11, 38

Cristallin, 81, 83, 87-90

Crochet (voir *Hamulus*)

Crypte

- anale, 373
- de la tonsille linguale, 58
- de Lieberkühn, 275
- des glandes intestinales, 275

Cuboïde, 511, 512, 514-516, 524, 525

Cuisse

- artères de la, 488-490, 500
- coupes transversales de la, 493
- muscles de la, 480-484
- nerfs de la, 488-490, 526-528
- nœuds lymphatiques de la, 473
- os de la, 477-479

Cul-de-sac

- de Morison, 326
- du périnée (voir *Espace du périnée*)
- recto-utérin, 342, 344, 345, 355, 371
- recto-vésical, 323, 346, 347, 371
- vésico-utérin, 342, 345, 348, 354, 371

Culmen du cervelet, 112, 114, 142

Cunéiforme (voir *Os cunéiforme*)

Cunéus, 105, 106

Cupule de la cochlée, 95

Cuspide

- de la valve aortique
 - coronaire (voir *Cuspide de la valve aortique semi-lunaire droite, semi-lunaire gauche*)
 - non coronaire (voir *Cuspide de la valve aortique semi-lunaire postérieure*)
 - semi-lunaire
 - . droite, 215, 216, 219
 - . gauche, 215, 216, 219
 - . postérieure, 215, 216, 219
- de la valve atrio-ventriculaire droite (tricuspide)
 - antérieure, 210, 214, 216-218
 - postérieure, 210, 214, 216-218
 - septale, 210, 214, 216-218
- de la valve atrio-ventriculaire gauche (mitrale)
 - antérieure, 210, 215-218, 239

- aortique, 215-218 (voir aussi *Cuspide de la valve atrio-ventriculaire gauche [mitrale] antérieure*)
- commissurale, 216, 217
- postérieure, 210, 215-218
- de la valve pulmonaire semi-lunaire
 - antérieure, 214, 216
 - droite, 214, 216
 - gauche, 214, 216

D

Dartos (voir *Fascia superficielle du pénis, Fascia superficielle du scrotum*)

Darwin (voir *Tubercule de l'oreille externe*)

Déclive du cervelet, 112, 114, 142

Décollation

- des pédoncules cérébelleux supérieurs, 112
- des pyramides, 113, 114

Deltioïde (voir *Muscle*)

Denonvilliers (voir *Fascia de*)

Dent de l'axis (vertèbre C2), 7, 19-21, 23, 63, 167

- surface articulaire, 19

Dentine, 57

Dents, 9, 56, 57, 227

Dépression

- du ganglion trigéminal (voir *Empreinte trigéminal*)

Dermatomes (voir aussi *la planche 2 pour les zones de la tête et du cou*)

- du cou, 401
- du membre inférieur, 159, 527
- du membre supérieur, 159, 401
- du tronc, 159

Descemet (voir *Membrane de, Lamelle limitante postérieure de la cornée*)

Descente des testicules, 366

Desmodonte, 57

Détroit supérieur du pelvis, 333, 334

Diamètres du pelvis, 334

Diaphragme (voir aussi *Coupole diaphragmatique*)

- centre tendineux du, 188, 189, 256, 323
- partie costale du, 189
- partie sternale du, 184, 189
- pelvien, 337-342, 346, 371, 372, 374, 398 (voir aussi *Muscle élévateur de l'anus*)
 - féminin, 337-339
 - masculin, 340, 341
- thoracique, 184, 188-192, 200, 203, 205, 224-227, 230-232, 247, 252, 256, 258, 264, 265, 267, 277, 282, 306, 308, 309, 317, 323, 325, 327-329, 390, 486
- artères du, 189, 257
- centre tendineux du, 188, 189, 256, 323
- face
 - . abdominale, 189
 - . projection, 190
 - . thoracique, 188
- innervation du (schéma), 187
- nerfs du, 187, 189
- piliers du, 173, 189, 256, 262, 317, 325-329
- veines du, 258, 314
- uro-génital, 247, 338, 340, 341, 348, 350, **358**, **363**-365, 371, 376, 383, 385 (voir aussi *Membrane périnéale*)

Diaphyse du fémur, 477

Diastole, 216

Dilatation de la pupille, 88, 120, 131

Diploë, 9

Disque

- articulaire
 - radio-carpien, 441, 443
 - temporo-mandibulaire, 18, 55
- intervertébral, 21, 22, 152, 155, 156, 188, 237, 238, 328, 329
- espace, 153
- optique, 83, 90
- sterno-claviculaire, 180, 236

Disse (voir *Espace péri-sinusoïdal*)

Division

- du nerf

- mandibulaire (V₃), 45
- oculo-moteur (III), 83, 86, 120
- vestibulaire, 95, 123
- du plexus brachial, 418
- du poumon gauche, 194, 195
- hépatique (*voir Secteur hépatique*)

Doigt, 452, 459

Dôme de la plèvre (*voir Coupole pleurale, Plèvre [coupole de la]*)

Dos

- articulation du, 155, 156
- coupe transversale du (région lombale), 165
- de la langue, 58
- de la main, 402, 450, 456-458, 460
- de la selle, 11
- du pied, 507, 508, 518, 519
- ligaments du, 155, 156
- muscles du, 168-170, 172
- nerfs du, 171
- os du, 150-154

Douglas (*voir Cul-de-sac recto-utérin, Ligne arquée de la gaine du muscle droit*)

Douleur

- dans la maladie biliaire, 306
- dans la maladie pancréatique, 307

Drummond (*voir Artère marginale*)

Ductule

- biliaire, 279
- du testicule, 369, 370

Ductus reuniens, 96

Duodénum, 125, 265, 266, **270**, **271**, 281, 286, 308,

- 315
- ampoule, bulbe du, 268, 271
- angles du, 271
- artères du, 284-286
- cap du, 268, 271
- coupe transversale du, 317, 323, 327, 328
- *in situ*, 270
- innervation du (schéma), 300
- muqueuse du, 271
- musculuse du, 271
- nerfs du, 298-300
- partie ascendante du (4^e), 262
- partie descendante du (2^e), 173, 264, 267, 280, 317, 328, 329
- partie horizontale du (3^e), 262, 323, 329
- partie supérieure du (1^e), 265, 267, 268, 277, 280, 327
- veines du, 289

Dure-mère, 38, 99-102, 108, 118, 157, 158, 162, 163, 167, 173

E

Ebner (*voir Glande de Von Ebner*)

Edinger-Westphal (*voir Noyau oculo-moteur accessoire*)

Email de la dent, 57

Éminence

- arquée, 92
- collatérale, 110
- hypothénar, 400
- ilio-pectinée (*voir Éminence ilio-pubienne*)
- ilio-pubienne, 241, 332, 334-336, 340, 474, 475
- intercondyalaire du tibia, 496, 498, 501, 502
- médiale du 4^e ventricule, 114
- médiane du tuber cinéréum, 145
- pyramidale de la cavité du tympan, 94
- thénar, 400

Empreinte

- du foie, 277
- du poumon, 193
- trigéminale, 11

Encéphale, 101, 104-109

Endomètre, 355

Endothélium cornéen, 88

Épaule

- artères de, 32, 415
- articulation de, 406, 410
- coupe transversale de, 236-238, 410

- fascia de, 416
- muscles de, 411, 413, 414
- nerfs de, 465
- os de, 406-408
- vaisseaux et nœuds lymphatiques de, 405

Épendyme, 107

Épicondyle

- de l'humérus
 - latéral, 407, 408, 419, 420, 424-426, 428-431, 433, 436, 466, 498
 - médial, 407, 408, 419-421, 424-426, 428-436, 464, 465, 498
- du fémur
 - latéral, 477, 481, 495
 - médial, 477, 481, 489, 490, 494, 495, 497

Épicrâne, 101

Épididyme, 366, 367, 369, 370, 396

Épiglotte, 15, 58, 63, 64, 66, 67, 76-78, 80, 134, 227, 229

Épine (*voir aussi Colonne vertébrale*)

- de la scapula, 149, 168, 171, 179, 191, 207, 408, 409, 411, 413-416
- du sphénoïde, 10, 16, 98
- iliaque
 - antéro-inférieure, 241, 256, 332, 335, 336, 340, 474, 475, 480, 481
 - antéro-supérieure, 240, **241**, 243, 244, 253, 254, 256, 331, 332, 335, **336**, 357, 360, 469, **474**, 475, 480-482, 484, 488
 - postéro-inférieure, 156, 336, 474
 - postéro-supérieure, 149, 156, 335, 336, 474
- ischiatique, 156, 241, 256, 332-340, 378, 391, **474**, 475, 491
- mentonnière (tubercule génien), 17, 53
- nasale
 - antérieure du maxillaire, 4, 6, 8, 35, 37, 38
 - de l'os frontal, 37, 38
 - du palais osseux, 3
 - postérieure de l'os palatin, 10, 37, 38

Épithélium

- de la chambre postérieure de l'œil, 88
- gingival, 57
- pigmenté, 88

Époophoron, 355, 369

Équateur du cristallin, 89

Espace (*voir aussi Cul-de-sac, Fosse, Récessus*)

- axillaire, 414, 415
- costo-médiastinal, 192
- de Fontana, 88
- de l'angle irido-cornéen (de Fontana), 88
- de Poirier, 442
- de Retzius (*voir Espace rétro-pubien [de Retzius]*)
- du nerf optique (II), 87
- du périnée
 - profond, 352, **359**, 391 (*voir aussi Diaphragme uro-génital*)
 - superficiel, 346, 352, 357-359, 361-363, 376, 384, 385, 391
- endopelvien, 345
- épidual, 99, 163
 - vertébral, 163
- épiscléral, 83, 87
- extra-péritonéal, 372
- graisseux, 34
- interdentaire, 57
- interglobulaire, 57
- lombal
 - inférieur, 248
 - supérieur, 248
- palmaire moyen, 448, 450, 451
- paravésical, 350
- parotidien, 32
- péri-anal, 372, 373, 376
- périchoroïdien, 87, 88
- péri-portal, 279
- péri-sinusoidal, 279
- prérectal, 376
- présacral, 345, 376
- prévésical (*voir Espace rétro-pubien*)
- quadrangulaire, 414, 415

- recto-cervical, 344
- recto-prostatique, 376
- recto-vaginal, 344, 345
- recto-vésical, 346, 376
- rétro-anal, 376
- rétro-pharyngien, 34, 60, 63, 65
- rétro-pubien (de Retzius), 245, 323, 341, 345, 346, 348, 376

- sous-aponévrotique, 450

- sous-cutané, 450

- sous-muqueux, 372, 376

- subarachnoïdien, 99, 101, 108, 148163

- subdural, 99

- supra-sternal (de Burns), 27, 34, 63

- thénarien, 448, 450, 451

- vésico-cervical, 344, 345

- vésico-vaginal, 344, 345

Estomac, 160, 161, 190, 226, 227, 230, 231, 261, 264, 265, **267**-269, 277, 278, 280-282, 324-327 (*voir aussi Corps*)

- artères de, 283

- coupe transversale de, 265, 268, 325, 327

- *in situ*, 267

- innervation de (schéma), 300

- muqueuse de, 268

- nerfs de, 298, 299

- structure musculaire de, 269

- variations de configuration de, 267

Éternuement, 204

Ethmoïde, 4-8, 11, 13, 14, 36-38, 42, 50

Eustache (*voir Trompe auditive, Valvule d'*)

Examen

- de la bouche, 51

Extrémité du rein, 311, 327, 328

F

Face

- artères de la, 3, 39, 69

- du cœur, 206, 208

- du foie, 277

- diaphragmatique, 277

- viscérale, 277

- du poumon, 190-193

- costale, 190-192

- diaphragmatique, 193

- médiastinale, 193

- du sacrum

- dorsale, 154

- pelvienne, 154

- muscles de la, 25, 54

- nasale du maxillaire, 8

- nerfs de la, 2, 24, 71

- nœuds lymphatiques de la, 72, 73

- orbitaire de l'os frontal, 11

- veines de la, 3, 70

- zones d'innervation sensitive de la, 2

Faisceau (*voir aussi Fibre*)

- atrio-ventriculaire (de His), 219

- cunéiforme, 113, 114

- de His (*voir Faisceau atrio-ventriculaire*)

- de l'aponévrose

- palmaire, 447

- plantaire, 520

- des fibres conductrices du cœur, 219

- du plexus brachial, 418, 462, 463

- gracile (de Goll), 113, 114

- longitudinal

- dorsal, 145

- du ligament cruciforme, 23

- médial, 112, 114

- mamillo-thalamique, 105

- transverse

- de l'aponévrose palmaire, 447

- de l'aponévrose plantaire, 520

Fallope (*voir Trompe utérine*)

Fascia

- alaire, 34, 35, 37

- antébrachial, 404, 437

- axillaire, 403, 416

- brachial, 403, 423
 - bucco-pharyngien, 34, 60, 63, 65
 - cervical, 25, 27, 34, 63, 182, 411
 - lame prétrachéale du, 27, 34, 63
 - lame prévertébrale du, 34, 60, 63, 65
 - lame superficielle du, 25, 27, 30, 34, 63
 - clavi-pectoral, 182, 416
 - crémastérique, 244, 245, 254, 364, 367, 370
 - criblé, 243, 250, 473
 - crural, 471, 473, 510
 - de Buck, 243-245, 249, 250, 323, 346, 360, **361-363**, 365, 367, 375, 376, 381, 383, 385
 - de Camper, 243, 246, 323, 346, 357, 360
 - de Colles (*voir Fascia superficiel du périnée lame superficielle [de Colles]*)
 - de Denonvilliers, 323, 341, 346, 364, 371, 376 (*voir aussi Fascia recto-prostatique*)
 - de Gallaudet, 346, 350, 352, 357, **358**, **361-363**, 371, 376
 - de la cuisse (*voir Fascia lata*)
 - de la glande thyroïde, 76
 - de la jambe, 471, 473, 510
 - de la main, 455, 456
 - de l'abdomen (*voir Tissu graisseux sous-cutané de l'abdomen*)
 - sous-cutané fibreux (*voir Fascia de Scarpa*)
 - sous-cutané graisseux (*voir Fascia de Camper*)
 - sous-cutané membraneux (*voir Fascia de Scarpa*)
 - de recouvrement (*voir les différents muscles ou régions associés*)
 - de Scarpa, 243, 246, 323, 346, 357, 360, 361
 - de Sibson, 224, 225
 - des muscles de l'œil, 83
 - diaphragmatique, 230, 317
 - dorsal de la main, 450, 456
 - du bras (*voir Fascia brachial*)
 - du bulbe oculaire, 83
 - du cou, 25, 27, **34**, 63, 182, 411
 - du diaphragme pelvien
 - inférieur, 357, 358, 372, 374, 376, 385
 - profond (*voir Fascia du diaphragme pelvien supérieur*)
 - superficiel (*voir Fascia du diaphragme pelvien inférieur*)
 - supérieur, 344, 345, 348, 357, 372, 374, 376
 - du diaphragme uro-génital
 - inférieur, 323, 340, 357, **358**, 361-**363**, 375, 384, 385, 391
 - profond (*voir Fascia du diaphragme uro-génital supérieur*)
 - superficiel (*voir Fascia du diaphragme uro-génital inférieur*)
 - supérieur, **338**, 357, 363, 364, 384
 - du muscle élévateur de l'anus (*voir Fascia du diaphragme pelvien supérieur*)
 - du nez, 35, 37
 - du pénis
 - profond (de Buck), 243-245, 249, 250, 323, 346, 360, **361-363**, 365, 367, 375, 376, 381, 383, 385
 - superficiel (dartos), 243-245, 323, 346, **360-362**
 - superficiel (de Colles), 367
 - du périnée
 - superficiel
 - . lame profonde (de recouvrement de Gallaudet), 346, 350, 352, 357, 358, 361-363, 371, 376
 - . lame superficielle (de Colles), 323, 346, 350, 352, 357, 358, **360-363**, 371, 372, 375, 376, 384, 385, 391
 - du psoas, 173, 317
 - du scrotum, 243-245, 323, 346, **360**, 367, 370, 375, 385
 - endopelvien, 345, 353
 - paravésical, 350
 - extra-péritonéal, 173, 245, 246, 254, 255, 392 (*voir aussi Fascia endopelvien*)
 - fibro-adipeux du nez, 35, 37
 - génio-hyoïdien, 34
 - glutéal, 309, 482, 483, 490
 - iliaque, 253, 254, 345, 372
 - infra-épineux, 168, 171, 248, 411
 - intercaverneux de Buck, 362
 - lata, 243, 244, 352, 357, 360, 361, 387, 398, 471, 473, **488**, 493
 - lombo-dorsal (*voir Fascia thoraco-lombal*)
 - massétérique, 25
 - obturateur, 337, 338, 340, 344, 345, 348, 352, 358, 372, 382, 391
 - ombilico-prévésical, 247, 254, 345, 346, 348
 - orbitaire, 83, 151
 - paravésical (*voir Fascia endopelvien paravésical*)
 - parotidien, 25
 - pectiné, 245
 - pectoral, 25, 176, 416
 - pelvien (*voir Fascia endopelvien*)
 - arcade tendineuse du (*voir Arcade tendineuse du fascia pelvien*)
 - pharyngo-basilaire, 36, 52, 59, 63-65, 67, 68, 73
 - phrénico-pleural, 230
 - plantaire, 520
 - présacral, 345, 376
 - prétrachéal, 196 (*voir aussi Lame pré-trachéale*)
 - prévertébral, 34, 60, 63, 65
 - profond
 - de la jambe, 471, 472, 473, 510
 - de la main (*voir Aponévrose palmaire, Fascia dorsal de la main*)
 - de l'avant-bras (*voir Fascia antébrachial*)
 - du bras (*voir Fascia brachial*)
 - du pénis (de Buck), 243-245, 323, 346, 360-363, 365, 367, 375, 376, 381, 383, 385
 - prostatique, 346, 350, 364
 - pubo-cervical, 353
 - rectal, 344, 345, 357, 364, 371-374, 376
 - recto-prostatique (de Denonvilliers), 323, 341, 346, 364, 371, 376
 - rénal, 173, **317**, 322, 329
 - sous-cutané
 - de l'abdomen, 243, 246, 323, 346, 357, 360, 361
 - . fibreux (*voir Fascia de Scarpa*)
 - . graisseux (*voir Fascia de Camper*)
 - . membraneux (*voir Fascia de Scarpa*)
 - du cou, 34
 - sous-séreux, 173, 245, 246, 254, 255, 392
 - spermatique
 - externe, 243-245, 253, 254, 346, 360-362, **367**, 370, 385
 - interne, 245, 254, 255, 367, 370
 - sterno-cléido-mastoidien, 25
 - superficiel
 - cervical, 25, 27, 34, 63
 - de l'abdomen (*voir Tissu graisseux sous-cutané de l'abdomen*)
 - du pénis (dartos), 243-245, 346, 360-362, 367
 - du périnée
 - . lame profonde (de recouvrement de Gallaudet), 346, 350, 352, 357, 358, 361-363, 371, 376
 - . lame superficielle (de Colles), 323, 346, 350, 352, 357-**360-363**, 371, 372, 375, 376, 384, 385, 391
 - du scrotum (dartos), 243-245, 346, 360, 367, 370, 375, 385
 - temporal, 25, 45, 54
 - thoraco-lombal, **168-171**, 173, 248, 309, 330
 - transversalis, 173, 230, 245-**247**, 253-255, 257, 317, 323, 326, 330, 343, 345-348, 357
 - utérin, 345
 - utéro-vaginal, 344, 352, 357
 - vaginal, 344, 371
 - vésical, 344-346, 350, 357, 371, 376
- Fausse corde vocale (*voir Pli vocal [corde]*)
- Faux**
- du cerveau, 38, 101-103, 139, 142
 - du cervelet, 102, 142
 - inguinale (tendon conjoint), 244, 245, 247, 253
 - pelvis, 336, 343
 - vaisseau droit du rein, 314
- Fémur**, 333, 398, 476, **477**, 492, 493, 495, 498, 499
- Fenêtre**
- cochléaire, 92-96
 - ovale (*voir Fenêtre cochléaire*)
 - ronde (*Fenêtre vestibulaire*)
 - vestibulaire, 92-96
- Fente**
- interglutéale, 149
 - nasale, 13
- Fesse**
- nerfs de la, 472, 490, 491
- Fibre** (*voir aussi Faisceau*)
- de conduction (*voir Faisceau de His, Fibre de Purkinje*)
 - de Luschka (*voir Muscle élévateur de l'anus, Fibre prérectale du*)
 - de Purkinje, 219
 - du bulbe olfactif, 118
 - fasciale
 - vagino-rectale, 345
 - vésico-cervicale, 345
 - intercrurale inguinale, 243, 254
 - nerveuse
 - afférente (sensitive), 115-118, 120-125, 127, 128, 131, 204, 303, 304, 306, 307, 320, 395-397
 - . vagale, 221, 300
 - conduction antidromique, 160, 304
 - efférente (motrice), 115-117, 120-122, 124-128, 303 (*voir aussi Fibre nerveuse somatique efférente*)
 - mixte, 115, 116
 - motrice (*voir Fibre nerveuse efférente*)
 - olfactive, 118
 - parasympathique, 120-122, 124, 125, 204, 303
 - . postganglionnaire, 43, 131-133, 161, 221, 300, 304, 306, 307, 320, 395-397
 - . préganglionnaire, 43, 131-133, 161, 221, 300, 304, 306, 307, 320, 395-397
 - postganglionnaire, 321
 - préganglionnaire, 321
 - proprioceptive, 121, 126
 - sensitive (*voir Fibre nerveuse afférente*)
 - somatique efférente, 303, 397
 - sympathique, 120-122, 204, 303
 - . postganglionnaire, 43, 131-133, 160, 221, 222, 300, 304, 306, 307, 320, 395-397
 - . préganglionnaire, 43, 131-133, 160, 221, 222, 300, 304, 306, 307, 320, 395-397
 - vagale, 125
 - prérectale du muscle élévateur de l'anus, 341
 - supra-optique, 145
 - zonulaire de l'œil, 87-90
- Fibula**, 498, **501**, 502, 507, 509, 510, 513, 515, 518, 519
- Filum terminal**
- (partie dure), 157
 - (partie pie), 157, 163
- Fimbria** de l'hippocampe, 105, 107, 109-111, 118
- Fissure** (*voir aussi Sillon*)
- de Luschka, 21
 - du cerveau
 - de Sylvius (*voir Sillon de Sylvius*)
 - latérale (*voir Sillon du cerveau latéral*)
 - longitudinale, 106, 141, 143, 148
 - du cervelet, 112
 - du foie, 277
 - du ligament
 - rond du foie, 277
 - veineux du foie, 277
 - du poumon, 190-193, 237
 - orbitaire
 - inférieure, 4, 6, 16, 83
 - supérieure, 4, 13, 83
 - pétro-squameuse, 14
 - pétro-tympanique, 10, 12
 - ptérygo-maxillaire, 6
- Flanc**, 242
- Flocculus** du cervelet, 112, 113
- Foie**, 125, 160, 161, 190, 191, 223, 232, 235, 261, 264, 267, 270, **277-280**, 317, 322, 323, 325-329
- artères du, 283, 284

- coupe transversale du, 325, 327-329
- faces du, 277
- histologie du, 279
- *in situ*, 278
- innervation du (schéma), 306
- lobe
 - droit, 324
 - gauche, 324
- loges du, 277
- structure du (schéma), 279
- variations de forme du, 278

Folium du cervelet, 112, 114, 142

Follicule

- de Graaf, 355
- lingual, 58
- lymphatique
 - de l'appendice (*voir Nodule lymphatique agrégé de l'appendice*)
 - de l'estomac, 268
 - de l'intestin grêle (*voir Nodule lymphatique agrégé de l'iléum*)
- ovarique, 355
- pileux, 160

Fond d'œil, 90

Fontana (*voir Espace de, Espace de l'angle irido-cornéen*)

Fontanelle, 14

Foramen (*voir aussi Ouverture*)

- alvéolaire du maxillaire, 6
- apical de la dent, 57
- cæcum
 - de la langue, 58, 63
 - de l'os frontal, 11, 13
- cochléaire, 14
- de la base du crâne, 12, 13
- de la dent, 57
- de la lame criblée, 13
- de la langue, 58, 63
- de la veine cave, 189, 256, 260
- de l'os frontal, 11, 13
- de Luschka, 107, 108 (*voir aussi Ouverture du 4^e ventricule latérale*)
- de Magendie, 107, 108, 114, 116 (*voir aussi Ouverture du 4^e ventricule médiane*)
- de Monro, 105, 107, 108, 110, 114, 143, 144
- de Vésale, 13
- de Winslow (*voir Foramen omental*)
- déchiré, 10, 12, 13, 98
- du cœur, 215, 223
- du crâne, 6, 10, 13, 44, 45, 98
- du maxillaire, 6
- du processus transverse, 19, 20
- épineux, 10, 12, 13, 16, 45, 98
- épiploïque (*voir Foramen omental*)
- ethmoïdal
 - antérieur, 4, 13, 14
 - postérieur, 4, 13
- incisif, 42
- infra-orbitaire, 4, 6, 14, 35
- interventriculaire (de Monro), 105, 107, 108, 110, 114, 143, 144
- intervertébral, 20, 21, 152-156, 174
- ischiatique
 - grand, 156, 335-337, 528
 - petit, 156, 335, 336
- jugulaire, 8, 10, 13, 102, 103, 124-126
- lacrymo-nasal, 50
- magnum, 8, 10, 12, 13, 16, 98, 126
- mandibulaire, 17, 45, 53
- mastoïdien, 10, 12, 13, 16
- mentonnier, 4, 6, 17
- obturé, 241, 332, 333, 335, 474, 476, 489
- omental, 264, 265, 267, 278, 323, 326
- optique, 4
- ovale, 12, 13, 55
 - du cœur, 215, 223
 - du crâne, 6, 10, 13, 14, 16, 44, 45, 98
 - vestibulaire, 14
- palatin
 - grand, 10, 12, 37, 38, 40, 52, 56

- petit, 10, 12, 37, 38, 40, 52, 56
- pariétal, 9
- pelvien
 - pelvien antérieur (*voir Foramen sacral antérieur*)
 - postérieur (*voir Foramen sacral postérieur*)
- pour la veine émissaire, 9 (*voir aussi Canal condylo-laire, Foramen mastoïdien, Foramen pariétal, Foramen veineux du sphénoïde*)
- rond, 13, 14, 43, 44
 - cochléaire, 14
- sacral, 153, 333
 - dorsal, 154, 335, 337
 - pelvien, 154, 335, 340
 - antérieur, 154, 335, 340
 - postérieur, 154, 335, 337
- sphéno-palatin, 6, 8, 16, 37, 39, 40
- stylo-mastoïdien, 10, 12, 24, 94, 98, 122, 124
- supra-orbitaire, 4, 6, 14
- transversaire, 20, 21
- veineux du sphénoïde, 13
- vertébral, 19, 20, 151, 152
- zygomatoc-facial, 4, 6, 14

Fornix

- conjonctival, 81
- du cerveau, 105, 110, 111, 143, 145, 148
 - colonne du, 109, 111, 143
 - commissure du, 111
 - corps du, 105, 107, 111, 114
 - pilier du, 105, 109, 111, 141
- du vagin, 342, 355

Fosse

- acétabulaire, 336, 398, 474, 475
- axillaire, 236-238, 415-418 (*voir aussi Aisselle*)
- condylo-laire de l'os occipital, 10
- coronôidienne de l'humérus, 407, 424
- crânienne, 11
- cubitale, 400
- de la fenêtre du vestibule, 94
- de la mandibule, 17
- de l'humérus, 407, 408, 424
- de l'os occipital, 10
- de l'urètre, 346, 365
- digastrique de la mandibule, 17
- du 4^e ventricule, 113
- du cœur, 214, 223
- du fascia lata, 243, 244, 250, 255, 357, 360, 471, 473
- du fémur, 477
- du sac lacrymal, 4, 6
- du sphénoïde, 10, 11, 50, 98
- du vestibule, 94, 356
- duodénale, 262, 270
- glénoïdale (*voir Cavité glénoïdale de la scapula*)
- hypophysaire (selle turcique), 7, 11, 50
- iléo-colique (*voir Recessus iléo-cæcal*)
- iliaque, 335, 336, 343, 474
- incisive, 10, 16, 52, 56
- infra-épineuse, 179, 408
- infra-temporale, 6, 16
- interpédonculaire, 106
- ischio-rectale, 247, 350, 352, 357, 358, 360-362, 372, 374, 376, 385, 398
- jugulaire, 10, 12, 94
- mandibulaire, 6, 10, 14, 18, 98
- naviculaire de l'urètre, 346, 365
- olécrânienne de l'humérus, 408, 424
- ovale
 - du cœur, 214, 223
 - du fascia lata (*voir Hiatus saphène*)
- paraduodénale, 262
- pararectale, 343, 344, 347
- paravésicale, 344
- pariéto-mésentérique, 262
- parotidienne (*voir Espace parotidien, Loge de la glande parotide*)
- poplitée, 469
- ptérygoïdienne, 16
 - de la mandibule, 17
 - du sphénoïde, 10
- ptérygo-palatine, 6, 16, 39, 43

- radiale de l'humérus, 407, 424
- rétro-cæcale (*voir Recessus rétro-cæcal*)
- rhomboïde du 4^e ventricule, 113
- scaphoïde, 93
- scaphoïde du sphénoïde, 10, 98
- scaphoïdienne, 16
- sublinguale, 17
- submandibulaire, 17
- subscapulaire, 179, 407
- supra-épineuse, 179, 408
- supra-tonsillaire, 64
- supra-vésicale, 247
- temporale, 6, 15
- triangulaire de l'oreille, 93
- trochantérique du fémur, 477

Fossette

- articulaire pour la dent de l'atlas, 19
- costale
 - supérieure (pour la tête de la côte), 151, 181
 - transverse (pour le tubercule de la côte), 151, 181
- de la côte
 - pour la vertèbre, 180
 - pour le processus transverse, 180
- de la fenêtre
 - cochléaire, 93, 94
 - ronde, 93, 94
- de la vertèbre
 - avec le sacrum, 152
 - pour la côte, 20, 151, 181
- de l'atlas
 - pour la dent, 19
 - pour l'axis, 19
 - pour le condyle occipital, 19
- du 4^e ventricule
 - inférieure, 114
 - supérieure, 114
- du processus transverse pour la côte, 151, 181
- du sacrum pour la vertèbre, 154
- granulaire, 9, 99, 101
- incisive, 12
- piriforme, 66, 227 (*voir Recessus piriforme [fossette]*)
- ptérygoïdienne de la mandibule, 17

Fourchette (*voir Commissure labiale*)

Fovéa

- caudale (*voir Fossette du 4^e ventricule inférieure*)
- centralis, 87, 90
- de la tête du fémur, 477
- du 4^e ventricule
 - inférieure (*voir Fossette du 4^e ventricule inférieure*)
 - supérieure (*voir Fossette du 4^e ventricule supérieure*)

Frange de la trompe utérine, 354, 355

Frein

- de la langue, 51, 61
- de la lèvre, 51
- de la valve iléo-cæcale, 274
- du clitoris, 356
- du pénis, 362

Fundus

- de la vésicule biliaire, 277, 280
- de la vessie, 346, 350
- de l'estomac, 227, 230, 267, 268, 325
- de l'utérus, 342-344, 355

G

Gaine

- carotidienne, 27, 34, 60
- des fléchisseurs (*voir Gaine du tendon de l'orteil, Gaine du tendon du doigt, Gaine fibreuse, Gaine synoviale*)
- du bulbe de l'œil, 83, 87
- du muscle droit, 183, 243-246, 253, 330
 - de l'abdomen, 249-253
 - lame antérieure, 182, 251, 346, 357, 411
 - lame postérieure, 249, 251
- du nerf optique (II), 83, 87

- du tendon
 - de la cheville, 517
 - de l'orteil, 518, 521, 522
 - du doigt, 446, 448, 450, 451, 454, 459
- fasciale cesophagienne, 230
- fémorale, 244, 245, 247, 255, 488, 526
- fibreuse
 - du tendon de l'orteil, 521, 522
 - du tendon du doigt, 446, 448, 450, 451, 454, 459
- hypogastrique, 345
- rectusienne, 411
- synoviale
 - des fléchisseurs, 448-451
 - du tendon de la cheville, 517
 - du tendon de l'orteil, 518
- ulnaire, 451, 454

Galéa aponévrotique, 3, 25, 101, 172

Galien (voir *Veine cérébrale grande de Galien, Veine de*)

Gallaudet (voir *Fascia de, Fascia superficiel du périnée, lame profonde*)

Ganglion

- aortico-rénal, 160, 260, **297**, 299-303, 319, **320**, 389, 390, 394-397
- basal, 107, 109, 139
- caudal (voir *Ganglion du nerf vague inférieur*)
- cervical sympathique
 - inférieur (voir *Ganglion cervico-thoracique, Ganglion stellaire*)
 - moyen, 32, 71, 129, 220, 221, 234
 - supérieur, 43, 46, 60, 124, 127, **129**, **130**-133, 160, 204, 220, 221, 234
- cervico-thoracique (stellaire), 129, 203, 221, 234
- ciliaire, 44, 46, 86, 120, 121, 130, **131**, 160, 161
- coeliaque, 125, 160, 161, 234, 260, **297**-302, **303**, 304, 306, 307, 319-321, 326, 389, 390, 397
- de la cochlée
 - spiral, 96, 123
- du nerf glosso-pharyngien (IX)
 - inférieur, 124, 133, 134
 - supérieur, 124
- du nerf vague (X)
 - inférieur, 125-127, 134, 234
 - jugulaire (voir *Ganglion du nerf vague supérieur*)
 - supérieur, 125, 126, 234
- du tronc sympathique
 - cervical
 - . inférieur (voir *Ganglion cervico-thoracique, Ganglion stellaire*)
 - . moyen, 32, 71, 127, 129, 220, 221, 234
 - . supérieur, 43, 60, 124, 127, **129**, **130**-133, 204, 220, 221, 234
 - lombal, 163, 222, 297, 319, 320, 389, 390, 392, 394-396
 - sacral, 297
 - thoracique, 131, 163, 185, 203, 210, 220, 221, **234**, 300, 304, 395, 396
 - vertébral, 129, 220, 221, 234
- géniculé, 43, 45, 94, 97, 115, 122-124, 130, 134
- inférieur
 - du nerf glosso-pharyngien (IX), 46, 124, 133, 134
 - du nerf vague (X), 46, 125-127, 134, 234
- jugulaire (voir *Ganglion du nerf glosso-pharyngien supérieur, Ganglion du nerf vague supérieur*)
- lombal sympathique, 160, 163, 222, 297, 319, 320, **389**, **390**, 392, 394-396
- mésentérique
 - inférieur, 160, 297, **302**, 303, 319, 389, 390, 394-397
 - supérieur, 125, 160, 161, 260, 297, 299-**301**, **302**-304, 307, 319-321, 389, 390, 394-397
- otique, 18, 45, 55, 121, 122, 124, 130, 132, **133**, 134, 160, 161
- phrénique, 299, 306
- ptérygo-palatin, 41-44, 46, 62, 71, 120-122, 124, 130, **132**, 134, 160, 161
- rénal, 319, 320, 396
- rostral (voir *Ganglion du nerf vague supérieur*)
- sacral sympathique, 160, 297
- semi-lunaire, 44, 45, 86, 134 (voir aussi *Ganglion trigéminal*)

- spinal (de la racine dorsale), 162, 163, 174, 185, 306, 307
- spinal sensitif (racine dorsale), 252, 300, 303, 304, 320, 397
- spiral de la cochlée, 96, 123
- stellaire, 129, 203, 220, 221, 234
- submandibulaire, 45, 59, 61, 71, 121, 122, 130, 132, 160, 161
- supérieur
 - du nerf glosso-pharyngien (IX), 124
 - du nerf vague (X), 125, 126, 234
- thoracique sympathique, 131, 160, 163, 185, 203, 210, 220, 221, **234**, 304, 395, 396
- trigéminal (de Gasser), **44**, 45, 86, 103, 115, 116, 121, 130-134
- vertébral sympathique, 129, 220, 221, 234
 - vestibulaire (de Scarpa), 94, 95, 123

Gartner (voir *Conduit de, Conduit de l'époophoron*)

Gasser (voir *Ganglion trigéminal*)

Gastrocnémien (voir *Muscle*)

Gencive, 57

Genou, 494-499, 507

- artères du, 500
- articulation du (voir *Articulation du genou*)
- coupe transversale du, 499
- de la capsule interne, 109
- du corps calleux, 105, 106, 109, 111, 144, 148
- du nerf facial (VII), 43, 45, 94, 97, 115, 123, 124
 - externe (voir *Ganglion géniculé*)
 - interne, 116
- nœuds lymphatiques du, 473

Gerdy (voir *Tubercule de*)

Gimbernat (voir *Ligament de, Ligament lacunaire*)

Glabelle, 1, 4, 6

Gland

- du clitoris, 356, 368
- du pénis, 331, 346, 362, 365, 368, 377

Glande

- anale, 373
- aréolaire (de Montgomery), 176
- bulbo-urétrale (de Cowper), 247, 323, 346, 350, 363-365, 369
- de Bartholin (voir *Conduit de Bartholin, Glande vestibulaire majeure*)
- de Brunner, 278 (voir *Glande duodénale*)
- de Cowper, 247, 323, 346, 350, 363-365, 369
- de la langue, 58
- de Littré, 365
- de Meibomius, 81
- de Skene, 369
- de Sténon (voir *Glande parotide*)
- de Tyson, 362
- de Von Ebner, 58
- de Wharton (voir *Glande submandibulaire [de Wharton]*)
- duodénale, 271
- fundique, 268
- gastrique, 268
- génitale, 160, 161
- intestinale, 305
- lacrymale, 44, 82, 83, 85, 86, 132, 160, 161
- linguale, 51, 58
- mammaire, 176-178
 - artères de la, 177
 - coupe transversale de la, 176
 - vaisseaux et nœuds lymphatiques de la, 170
- muqueuse de la langue, 58
- palatine, 52, 63, 64
- parathyroïde, 75, 76
- para-urétrale, 369
- parotide, **24**, 26, 27, 30, 47, 60, 61, 66, 72, 92, 124, 133, 160, 161
 - accessoire, 61
- pinéale (voir *Corps pinéal*)
- pituitaire, 36, 103, 105, 106, 145
- préputiale, 362
- prostatique (voir *Prostate*)
- rétro-molaire, 52
- salivaire, 60, 61 (voir aussi *Glande parotide, Glande sublinguale, Glande submandibulaire*)

- sébacée, 81
- sublinguale, 45, 51, 53, 60, 61, 122, 132, 160, 161
- submandibulaire, 1, 26, 27, 30, **45**, 53, 60, 61, 66, 69, 70, 122, 132, 160, 161
- sudorifère, 160, 373
- surrénale, 160, 191, 264, 266, 270, 277, 281, 282, 308, 311, 317, 321, **322**, 323, 326-328, 366
 - artères de la, 310, 322
 - coupe transversale de la, 322, 327, 328
 - de l'enfant, 311
 - innervation de la (schéma), 321
 - nerfs de la, 321
 - veines de la, 322
- tarsale (de Meibomius), 81
- thymus (voir *Thymus*)
- thyroïde, 27, 28, 30, 32, 34, 63, 70, **74**, **75**, **76**, 80, 190, 192, 200
 - artères de la, 69, 74
 - veines de la, 70, 74
- urétrale, 365
 - chez la femme, 369
 - chez l'homme, 365, 369
- vestibulaire majeure (de Bartholin), 358, 359, 369, 384

Glisson (voir *Capsule du foie*)

Globe oculaire (voir *Bulbe oculaire*)

Globus pallidus, 107, 109

Glomérule

- des nerfs olfactifs, 118
- du rein, 313, 314

Glomus carotidien, 33, 71, 124, 129, 135, 204

Gonade, 366, 369 (voir aussi *Ovaire, Testicule*)

Gosier, 64

Goût, 58, 62, 122, 124, 134

Gouttière

- paracolique, 263, 273, 330, 343, 347

Graaf (voir *Follicule de, Follicule ovarique*)

Graisse (voir aussi *Corps adipeux, Tissu graisseux*)

- de la fosse ischio-rectale (voir *Tissu graisseux de la fosse ischio-rectale*)
- de la paroi abdominale (voir *Tissu graisseux sous-cutané de l'abdomen*)
- de l'espace épidual, 163
- pararénale, 173, 317, 329
- périrénale, 173, 313, 317, 329

Granulation arachnoïdienne, 99-101, 108

Gubernaculum, 366, 369

Gyrus

- angulaire, 104
- de l'insula, 104
- dentatus, 105, 107, 110, 111, 118
- droit, 106
- du cingulum, 105, 106
- frontal, 104, 105
- lingual, 105, 106
- occipito-temporal, 105, 106
- orbitaire, 106
- parahippocampal, 105-107, 118
- paraterminal, 105
- post-central, 104
- précentral, 104
- supra-marginal, 104
- temporal, 104, 106

H

Habénula, 109

Hamatum, 440, 441, 443-445 (voir aussi *Hamulus*)

Hampe du pénis, 368

Hamulus

- de la cochlée, 95
- de l'os hamatum, 430, 436, 440, 442, 444, 446, 454
- ptérygoïdien, 6, **8**, 10, 14-16, 37, 45, 50, 52, 55, 64, 65, 68, 98

Hanche

- artères de la, 492
- ligaments de la, 475, 477
- muscles de la, 482-484
- nerfs de la, 491

- os de la, 474

Hartmann (*voir Infundibulum de la vésicule biliaire*)

Haustration du gros intestin, 273, 276

Hélicotréma de la cochlée, 92, 95, 96

Hélix, 1

- de l'oreille externe, 93

Helvétius (*voir Collier d'*)

Hématome

- épidural, 101
- subdural, 101

Hémisphère cérébral, 101, 104-106, 109

Henle (*voir Anse du néphron*)

Hering-Breuer (*voir Réflexe d'*)

Hesselbach (*voir Triangle d'*)

Heubner (*voir Artère récurrente de, Artère striée médiale*)

Hiatus (*voir aussi Orifice, Ostium, Ouverture*)

- ano-rectal, 340
- aortique, 189
- de la veine cave inférieure, 256
- de la veine dorsale profonde du pénis, 340
- de l'adducteur, 481, 489, 490, 500, 527
- de l'urètre, 340
- du nerf grand pétreux, 13
- du nerf petit pétreux, 13
- œsophagien, 189, 325
- sacral, 154
- saphène, 244, 250, 357, 360, 471, 473
- semi-lunaire de l'ethmoïde, 36, 37, 49, 50
- uro-génital, 349

Hile

- du poumon, 193, 206, 238
- du rein, 311, 329

Hilton (*voir Ligne blanche de Hilton*)

Hippocampe, 107, 109-111

His (*voir Faisceau atrio-ventriculaire*)

Homologie des organes génitaux

- externes, 368
- internes, 369

Houston (*voir Pli du rectum*)

Humérus, 236, 237, 407-409, 421, 423-426, 438, 439

Hunter (*voir Canal des adducteurs*)

Hydatide de Morgagni, 355 (*voir aussi Appendice vésiculaire*)

Hymen du vagin, 352

Hyoïde (*voir Os hyoïde*)

Hypochondre, 242

Hypophyse (glande pituitaire), 36, 103, 105, 106, 145, 148

- artères et veines de, 146

Hypothalamus, 107, 134, 145, 303

I

Iléum, 261, 263, 272-274, 276, 324, 329, 330, 343, 347, 476

Ilium, 333-336, 340, 474 (*voir aussi les différents mots associés*)

Îlot de Reil, 104 (*voir aussi Insula*)

Incisure

- angulaire de l'estomac, 267
- cardiale de l'estomac, 230, 267
- cardiaque du poumon, 190, 192, 193
- cérébelleuse
 - antérieure, 112
 - postérieure, 112
- de l'acétabulum, 336, 474
- de l'estomac
 - angulaire, 267
 - cardiale, 230, 267
- de l'ulna
 - radiale, 424, 427
 - trochléaire, 424, 425, 427
- du cartilage thyroïde, 77
- du poumon, 190, 192, 193
- du radius, 427
- fibulaire, 501
- inter-aryténoïdienne, 66
- intertragique, 93
- ischiatique

- grande, 241, 332, 474
- petite, 241, 332, 474

- jugulaire, 1, 27, 175, 179, 190

- mandibulaire, 6, 15, 17
- mastoïdienne, 10
- pancréatique, 281
- pré-occipitale, 104
- radiale de l'ulna, 424, 427
- sciatique (*voir Incisure ischiatique*)
- supérieure du cartilage thyroïde, 77
- supra-orbitaire, 1, 4, 6, 14
- supra-scapulaire, 179, 407, 408, 410, 413-415
- trochléaire de l'ulna, 424, 425, 427
- ulnaire du radius, 427
- vertébrale
 - inférieure, 151-153
 - supérieure, 151-153

Inion, 6, 8, 16

Innervation

- afférente de la bouche et du pharynx, 62
- autonome
 - de la cavité nasale, 43
 - de l'estomac et du duodénum, 298, 299
 - des vaisseaux sanguins, 212
- cutanée
 - de la tête et du cou, 2
 - de l'abdomen, 251, 252
 - de l'intestin grêle, 301
 - du dos, 171, 185
 - du dos du cou et de la tête, 171, 172
 - du gros intestin, 302
 - du membre inférieur, 470-472, 526-530
 - du membre supérieur, 401-404, 460, 462-464, 466
 - du thorax, 174, 182, 185, 251, 252
 - de la vessie, 397
 - de l'arbre trachéo-bronchique, 204
 - de l'estomac, 304
 - des intestins, 303
 - des muscles extrinsèques de l'œil, 84
 - des organes de la reproduction
 - féminins, 395
 - masculins, 396
 - des reins, 320
 - des uretères, 320, 397
 - des vaisseaux sanguins, 222
 - des viscères abdominaux, 301-311
 - des voies biliaires, 306
 - du cœur, 221
 - du duodénum, 298, 300
 - du foie, 306
 - du pancréas, 307
 - segmentaire
 - de la peau (*voir Dermatomes*)
 - des mouvements du membre inférieur, 470

Infundibulum

- de la vésicule biliaire, 280
- de l'ethmoïde, 113, 138, 145
- de l'hypophyse, 36, 37

Insertion

- du cæcum, 273
- du côlon
 - ascendant, 266
 - descendant, 266
- du grand omentum, 266
- du mésocôlon
 - sigmoïde, 266
 - transverse, 266, 281
- du petit omentum, 266
- musculaire (*voir Origine des différents muscles*)

Insula

104, 109, 139

Intersection tendineuse du muscle droit de l'abdomen, 244

Intestin

160, 161

- grêle, 125, 261, 272, 323, 330 (*voir aussi Duodénum, Iléum, Jéjunum*)
 - artères de, 287
 - muqueuse de, 272
 - musculuse de, 272
 - nerfs de, 301

- autonomes (schéma), 305
- rapports mésentériques de, 262
- vaisseaux et nœuds lymphatiques de, 295
- veines de, 290, 291

- gros, 261, 263, 276 (*voir aussi Côlon*)

- artères du, **288**
- muqueuse du, 276
- musculuse du, 276
- nerfs du, 302
- rapports mésentériques du, 263
- vaisseaux et nœuds lymphatiques du, 296
- veines du, 291
- innervation de (schéma), 303
- plexus autonomes intrinsèques de, 305

Introît vaginal, 356, 368

Iris, 81, 87-90

- irrigation sanguine, 91

Irrigation sanguine (*voir Artère Veine*)

Ischium, 333, 474, 476 (*voir aussi les différents mots associés*)

Isthme

- de la glande thyroïde, 74
- de la prostate, 364
- du gyrus du cingulum, 105, 106

J

Jacobson (*voir Nerf de, Nerf tympanique*)

Jambe

(*voir aussi Cuisse*)

- artères de la, 504-508
- coupes transversales de la, 510
- fascia profond de la, 471-473, 510
- muscles de la, 504-509
- nerfs de la, 504-508, 528-530
- nœuds lymphatiques de la, 473
- os de la, 501, 502
- veines de la, 504-508

Jarret (*voir Muscle adducteur, grand jarret [partie ischio-condylaire du]*)

Jéjunum, 261-263, 270-272, 327-330 (*voir aussi Intestin grêle*)

Jonction

- ano-rectale, 341 (*voir aussi Ligne ano-rectale, Ligne pectinée*)
- cholédoco-duodénale, 280
- cornéo-sclérale, 81
- duodéno-jéjunale (*voir Angle duodéno-jéjunale*)
- gastro-œsophagienne, 230, 268, 325
- iléo-cæcale, 273, 274
- pharyngo-œsophagienne, 229
- recto-sigmoïdienne, 276, 371, 373, 374
- urétéro-pelviennne, 329

Jugum du sphénoïde, 11

K

Kerckring (*voir Pli circulaire [valve de]*)

Kohn (*voir Pore alvéolaire [de Kohn]*)

L

Labbé (*voir Veine anastomotique inférieure, Veine de*)

Labrum

- acétabulaire, 336, 475, 492
- glénoïdal de la scapula, 410

Labyrinthe

- membraneux, 95-97
- osseux, 95-97

Lac lacrymal

81, 82

Lacune

- de Morgagni, 365
- urétrale, 365
- veineuse (de Trolard), 99, 100

Laimer (*voir Aire de*)

Lambda

7

Lame, 20 (*voir aussi Face, Surface*)

- costale, 20
- criblée
 - de la sclère, 87
 - de l'ethmoïde, 8, 11, 13, 37, 38, 42, 118

- de la cochlée, 96
 - de la sclère, 87
 - de la vertèbre, 20, 151-153, 155, 156
 - de l'espace-porte, 279
 - de l'ethmoïde
 - criblée, 8, 11, 13, 37, 38, 42, 118
 - orbitaire, 4, 6, 14
 - perpendiculaire, 4, 8, 38
 - de l'os palatin
 - horizontale, 8, 10, 16, 37, 38, 52, 98
 - perpendiculaire, 8, 37, 38
 - du cartilage
 - cricoïde, 77, 78
 - thyroïde, 67, 77
 - du fascia
 - cervical, 25, 27, 34, 63
 - temporal, 54
 - thoraco-lombal, 170, 173, 330
 - du ligament large, 354
 - du processus ptérygoïde du sphénoïde
 - latérale, 6, 8, 10, 14, 16, 37, 38, 55, 68, 98
 - médiale, 8, 10, 16, 37, 38, 50, 52, 55, 64, 65
 - du thalamus, 110
 - horizontale de l'os palatin, 8, 10, 37, 38, 52, 98
 - limitante
 - de l'espace-porte, 279
 - postérieure de la cornée (membrane de Descemet), 88
 - médullaire du thalamus, 110
 - orbitaire de l'ethmoïde, 4, 6, 14
 - perpendiculaire
 - de l'ethmoïde, 4, 6, 38
 - de l'os palatin, 8, 37, 38
 - prétrachéale, 27, 34, 63
 - ptérygoïdienne
 - latérale, 15, 16
 - médiale, 16, 46
 - quadrigéminale, 105, 114
 - spirale osseuse de la cochlée, 96
 - tectale, 105, 114
 - terminale, 105, 106, 114, 145
 - vaginale du testicule, 323, 367, 370
- Lamina**
- affixa, 110
 - propria de la gencive, 57
- Langerhans (voir *Îlot de, îlot pancréatique*)
- Langue**, 38, 48, **58, 59, 60, 61**, 63, 64, 66, 73, 124, 127, 134
- artères de la, 59
 - coupe transversale de la, 60, 63
 - dos de la, 58
 - histologie de la, 58
 - muscles de la, 59
 - vaisseaux et nœuds lymphatiques de la, 73
 - veines de la, 59
- Langnette** du tendon du muscle extenseur des doigts, 439, 452
- Laryngopharynx**, 62, 63, 66
- Larynx**, 78, 134, 160, 161, 204
- artères du, 76
 - cartilage du, 77
 - muscles du, 78, 79
 - extrinsèques (muscles infra-hyoïdiens et supra-hyoïdiens), 28
 - intrinsèques, 78
 - . action des, 79
 - nerfs du, 74, 76, 80
- Leptoméninges**, 163
- Lèvre**, 51 (voir *Commissure*)
- de la crête iliaque, 241, 332, 335, 336
 - des organes génitaux
 - grande, 342, 348, 352, 356, 368
 - petite, 342, 348, 352, 356, 359, 368
 - du sillon bicipital (voir *Crête du tubercule de l'humérus*)
- Ligament** (voir aussi *Pli, Raphé*)
- alaire, 23
 - annulaire
 - de la gaine du tendon du doigt, 448, 450
 - de la trachée, 196
 - du coude, 426
 - du radius, 426
 - ano-coccygien, 357, 358, 362, 375, 376
 - antérieur de la tête de la fibula, 502
 - apical de la dent, 23, 63, 65
 - arqué
 - du diaphragme, 189, 256
 - du pubis (voir *Ligament inférieur du pubis*)
 - poplité, 496, 499
 - artériel, 200, 206, 215, 223, 225
 - atlanto-axoïdien accessoire, 23
 - atlanto-occipital antérieur, 23
 - bifurqué de la cheville, 515
 - calcanéo-cuboïdien, 515, 524
 - dorsal, 515
 - plantaire, 516
 - calcanéo-fibulaire, 502, 513, 515
 - calcanéo-métatarsien, 520
 - calcanéo-naviculaire plantaire (ressort), 515, 516, 524
 - capitato-triquétrum, 442
 - cardinal, 344, 345, 352, 353, 355 (voir aussi *Ligament cervical latéral, Ligament de Mackenrodt*)
 - carpien (voir *Ligament du carpe*)
 - carpo-métacarpien, 446
 - dorsal, 443
 - palmaire, 442
 - carré, 426
 - cervical latéral, 344, 345, 352, 353, 355 (voir aussi *Ligament cardinal, Ligament de Mackenrodt*)
 - collatéral
 - accessoire, 446
 - de la cheville, 515
 - de l'articulation interphalangienne
 - . de l'orteil, 516
 - . du doigt, 446, 452
 - de l'articulation métacarpo-phalangienne, 446
 - de l'articulation métatarso-phalangienne, 516
 - de l'orteil, 516
 - du coude, 426
 - du doigt, 446, 452
 - du genou, 481, 482, 494-499, 502, 505-509, 515
 - du poignet, 442, 443
 - du tibia, 481, 494-499, 505, 508
 - fibulaire (du genou), 481, 482, 494-499, 502, 505-509, 515
 - radial
 - . du coude, 426
 - . du poignet, 442, 443
 - ulnaire
 - . du coude, 426
 - . du poignet, 442, 443
 - vrai, 446
 - conoïde, 410, 413
 - coraco-acromial, 410, 413, 414, 419
 - coraco-claviculaire, 410, 413
 - coraco-huméral, 410
 - coronaire du foie, 266, 277, 323
 - costo-claviculaire, 180, 406, 416
 - costo-coracoïdien, 416
 - costo-transversaire, 181
 - costo-vertébral, 181
 - costo-xiphoïdien, 180
 - cranio-vertébral, 22, 23
 - crico-thyroïdien, 28, 65, 68, 74, 77, 196
 - cruciforme
 - de la gaine du tendon du doigt, 448, 450
 - de l'atlas, 23
 - du genou, 495, 496, 497, 502
 - cuboïdo-naviculaire
 - dorsal, 515
 - plantaire, 516
 - cunéo-cuboïdien dorsal, 515
 - cunéo-naviculaire
 - dorsal, 515
 - plantaire, 516
 - de Cooper, 176, 244, 245, 247, 253, 255, 256
 - de Gimbernat, 244, 245, 247, 253, 255, 256, 473
 - de la cheville, 502, 515, 517
 - de la cochlée, 96
 - de la colonne vertébrale, 155, 156
 - de la côte, 180, 181
 - de la dent, 23, 63, 65
 - de la gaine du tendon du doigt
 - annulaire, 448, 450
 - cruciforme, 448, 450
 - de la glande mammaire, 176
 - de la gonade, 366
 - de la hanche, 475, 480, 481, 492
 - de la main, 446
 - de la scapula, 410, 413, 414, 415
 - de la tête de la fibula, 499, 502
 - de la tête du fémur, 475
 - de la trachée
 - annulaire, 196
 - intercartilagineux, 196
 - de l'acétabulum, 336, 475
 - de l'aisselle, 416
 - de l'angle irido-cornéen, 88
 - de l'articulation temporo-mandibulaire, 18
 - de l'atlas, 23
 - de l'avant-bras, 404
 - de l'humérus, 410
 - de l'incus, 94
 - de l'orteil, 516
 - de l'ovaire
 - propre, 342-344, 352, 353, 355, 369
 - suspenseur, 342-345, 352, 355, 369, 380
 - de l'utérus, 258, 315, 342-344, 350, **352**, 353, 357, 369, 380
 - de Mackenrodt, 344, 345, 352, 353, 355 (voir aussi *Ligament cardinal, Ligament cervical latéral*)
 - de Marshall, 209, 215 (voir aussi *Veine oblique de l'atrium gauche*)
 - de Poupard, 243, 253, **254**-256, 338, 357, 360, 361, 387, 471, 473, 486, 489 (voir aussi *Ligament inguinal*)
 - de Treitz (voir *Muscle suspenseur du duodénum*)
 - deltoïdien, 502, 513, 515
 - dentelé, 162, 163
 - diaphragmatique de la gonade, 366, 369
 - du carpe, 404, 434, 435, 442, 446-449, 454
 - transverse (rétinaculum des fléchisseurs), 435, 442, 448-450, 453, 454, 461
 - du clitoris, 357, 358
 - du coude
 - annulaire, 426
 - collatéral, 426
 - du cristallin, 87-89
 - du diaphragme, 189, 256
 - du doigt, 446, 452
 - du fémur, 475
 - du foie
 - rond, 223, 247, 267, 277, 278, 292, 330
 - triangulaire, 266, 277
 - du genou, 480-482, 494-499, 502, 505, 506, 509
 - collatéral, 481, 482, 494-499, 502, 505-509
 - cruciforme, 495-497, 502
 - du malléus, 94
 - antérieur, 93
 - supérieur, 93
 - du pelvis, 335, 336
 - du pénis
 - fundiforme, 243, 253, 323, 346
 - suspenseur, 244, 323, 346
 - du périnée, 338, 340, 346, 348, 357, 363, 385
 - du pied, 515, 516
 - du poignet, 442, 443
 - du pubis
 - arqué, 241, 332, 338-341, 345, 346, 348, 357, 363
 - du sein, 176
 - du tibia, 481, 494-499, 505-508
 - en Y de Bigelow, 475, 484, 492 (voir aussi *Ligament ilio-fémoral*)
 - expansion (ligamentaire) des muscles droits, 83
 - falciforme, 246, 247, 261, 266, 267, 292, 326
 - fibulaire collatéral, 481, 482, 494-499, 502, 505, 506, 508, 509, 515
 - fundiforme du pénis, 243, 253, 346
 - gastro-colique, 264

- gastro-liénel (*voir Ligament gastro-splénique*)
 - gastro-phrénique, 264, 266, 308
 - gastro-splénique (gastro-liénel), 264-266, 282, 326
 - gléno-huméral, 410
 - glosso-épiglottique, 78
 - hépato-duodénal, 264, 265, 267, 270, 271, 278, 327
 - hépato-gastrique, 265, 267, 278
 - hyo-épiglottique, 63, 77
 - ilio-fémoral, 475, 484, 492
 - ilio-lombal, 156, 309, 335
 - inférieur du pubis, 241, 332, 338-341, 345, 346, 348, 357, 363
 - infundibulo-pelvien (*voir Ligament suspenseur de l'ovaire*)
 - inguinal (de Poupert), 240, 243-245, 248, 253-255, 256, 331, 343, 345, 347, 357, 360, 361, 387, 469, 471, 473, 480, 486, 488, 489
 - réfléchi, 244, 245, 253
 - intercartilagineux de la trachée, 196
 - interclaviculaire, 180, 406
 - intercunéiforme dorsal, 515
 - interépineux, 155, 156
 - interfovolaire, 247
 - interosseux
 - intercarpien, 443
 - talo-calcanéen, 515
 - interphalangien
 - de l'orteil, 516
 - du doigt, 446, 452
 - intertransversaire, 181
 - ischio-fémoral, 475, 492
 - jaune, 22, 155, 156, 330
 - lacunaire (de Gimbernat), 244, 245, 247, 253, 255, 256, 473
 - large, 315, 342-344, 352, 354, 355, 369
 - latéral
 - (collatéral) de la cheville, 515
 - de l'articulation temporo-mandibulaire, 18, 39
 - liéno-rénal, 264, 266
 - lombo-costal, 309
 - longitudinal
 - antérieur, 22, 63, 65, 155, 156, 173, 181, 326, 330, 335, 343, 347
 - postérieur, 23, 155, 156
 - médial (collatéral) de la cheville, 502, 513, 515
 - ménisco-fémoral postérieur, 496, 497
 - métacarpien
 - dorsal, 443
 - palmaire, 442, 446
 - transverse, 404, 446, 447, 453
 - métacarpo-phalangien, 446, 452
 - métatarsien
 - dorsal, 515, 524
 - plantaire, 516, 520, 524
 - transverse, 516, 520, 524
 - nuchal, 22, 149
 - ombilical (*voir aussi Pli ombilical*)
 - médial, 223, 245-247, 253-255, 257, 315, 316, 343, 345, 347, 380, 382, 383
 - médian, 247, 253-255, 323, 345, 348, 380, 383
 - palmaire
 - carpo-métacarpien, 442, 446
 - du carpe, 404, 433-435, 442, 447-449, 454, 464
 - du doigt, 446, 452, 459
 - métacarpien, 442, 446
 - radio-carpien, 442
 - radio-ulnaire, 442
 - ulno-carpien, 442
 - palpébral, 81, 83
 - patellaire, 469, 480-482, 489, 494-496, 499, 502, 507-509
 - pectiné (de Cooper), 244, 245, 247, 253, 255, 256
 - de l'angle irido-cornéen, 88
 - pelvien, 353
 - phrénico-colique, 264, 266
 - phréno-œsophagienne (*voir Gaine fasciale œsophagienne*)
 - piso-hamatum, 442
 - piso-métacarpien, 442
 - plantaire
 - calcanéo-cuboïdien, 516
 - calcanéo-naviculaire, 515, 516, 524
 - court, 515, 516, 524
 - cuboïdo-naviculaire, 516
 - cunéo-naviculaire, 516
 - long, 515, 516, 524
 - métatarsien, 516, 524
 - tarso-métatarsien, 516
 - poplité
 - arqué, 496, 499
 - oblique, 496, 499
 - profond
 - métacarpien transverse, 446, 453
 - métatarsien transverse, 516, 524
 - sacro-coccygien postérieur, 335
 - propre de l'ovaire, 342-344, 352, 353, 355, 369
 - pubien (*voir Ligament du pubis*)
 - pubo-fémoral, 475
 - pubo-prostatique, 348
 - pubo-vésical, 345, 348
 - pulmonaire, 193, 202, 224, 225
 - radial collatéral
 - du coude, 426
 - du poignet, 442, 443
 - radié
 - de la côte, 180, 181
 - du carpe, 442
 - sterno-costal, 406
 - radio-carpien
 - dorsal, 443
 - palmaire, 442
 - radio-ulnaire
 - dorsal, 443
 - palmaire, 442
 - recto-sacral (*voir Ligament utéro-sacral*)
 - ressort, 515, 516, 524 (*voir aussi Ligament calcanéo-naviculaire plantaire*)
 - rond, 354
 - de l'utérus, 315, 342-344, 350, **352**, 353, 357, 369, 380
 - du fémur, 475
 - du foie, 223, 247, 250, 267, 277, 278, 292, 330
 - sacro-coccygien
 - antérieur, 335, 338, 340, 345
 - latéral, 156, 335, 336
 - postérieur, 156, 335, 336
 - sacro-épineux, 156, 335-337, 339, 341, 390, 483, 491
 - sacro-génital, 266 (*voir aussi Ligament utéro-sacral, Pli sacro-génital*)
 - sacro-iliaque
 - antérieur, 335
 - dorsal (*voir Ligament sacro-iliaque postérieur*)
 - postérieur, 335, 156, 336
 - sacro-tubéral, 156, **335-337**, 339, 341, 358, 375, 376, 382, 390, 391, 393, 398, 483, 490, 491
 - scrotal, 369
 - sphéno-mandibulaire, 18, 39, 55
 - spiral de la cochlée, 96
 - spléno-rénal, 264, 266, 282, 308, 326
 - sterno-claviculaire, 406
 - sterno-costal, 180, 406
 - stylo-hyoïdien, 15, 59, 64, 65, 68
 - stylo-mandibulaire, 1, 18
 - supra-épineux, 22, 155, 156, 173, 335, 336
 - suspenseur
 - de la gonade, 366
 - de l'aisselle, 416
 - de l'ovaire, 342, 343, 344, 345, 352, 354, 355, 369, 380
 - du clitoris, 357, 358, 359
 - du cristallin, 87, 88, 89
 - du pénis, 244, 346
 - du sein, 176
 - talo-calcanéen, 513, 515
 - talo-crural
 - latéral (*voir Ligament collatéral de la cheville*)
 - médial (*voir Ligament deltoïdien*)
 - talo-fibulaire, 502, 513, 515
 - talo-naviculaire, 515
 - tarso-métatarsien
 - dorsal, 515, 524
 - plantaire, 516
 - thyro-épiglottique, 77
 - tibio-fibulaire, 502, 513, 515
 - transverse
 - de l'acétabulum, 336, 475
 - de l'atlas, 23
 - de l'avant-bras, 404
 - de l'humérus, 518
 - du carpe, 435, 442, 448, 449, 450, 453, 461
 - du col de l'utérus, 344
 - du genou, 497
 - du périnée, 338, 340, 345, 346, 348, 357, 363, 385
 - métacarpien, 404, 446, 453
 - métatarsien, 516, 520, 524
 - supérieur de la scapula, 412
 - trapézoïde, 410, 413
 - triangulaire du foie, 266, 277
 - ulnaire collatéral
 - du coude, 426
 - du poignet, 442, 443
 - ulno-carpien
 - dorsal, 443
 - palmaire, 442
 - utéro-sacral, 342, 344, 345, 353, 355 (*voir aussi Ligament sacro-génital*)
 - veineux, 223
 - vocal, 77, 78
- Ligne** (*voir aussi Plan*)
- ano-cutanée, 372, 373, 374
 - ano-rectale, 373
 - âpre du fémur, 477
 - arquée
 - de la gaine du muscle droit, 247, 249, 253
 - de l'ilium, 241, 332, 335-338, 340, 474
 - blanche, 175, 182, 240, **243-246**, 252, 253, 326, 330, 331, 343, 347
 - blanche de Hilton (*voir Ligne ano-cutanée*)
 - de la crête iliaque, 335, 336, 474
 - de la gaine du muscle droit, 245, 247, 249, 253, 323
 - de la mandibule, 6, 17, 68
 - de l'abdomen, 242 (*voir aussi Plan de la ligne semi-lunaire*)
 - de l'estomac, 230, 268
 - de l'ilium, 241, 332, 335-338, 340, 474
 - de Schwalbe, 88
 - de Shenton (*voir Cintre cervico-obturateur*)
 - dentelée du canal anal, 373
 - du canal anal
 - dentelée, 373
 - pectinée, 373
 - du cartilage thyroïde, 28, 77
 - du fémur
 - âpre, 477
 - intertrochantérique, 475, 477
 - pectinée, 477
 - du pelvis, 154, 335, 345, 347, 352
 - du pubis, 241, 256, 332, 335, 336, 340, 474
 - du sacrum, 154
 - du tibia, 495, 501
 - glutéale, 336, 474
 - ilio-pectinée, 335, 340, 372
 - intertrochantérique du fémur, 475, 477
 - mylo-hyoïdienne, 17
 - nuchale
 - inférieure, 10, 16
 - supérieure, 10, 16, 168-170
 - oblique
 - de la mandibule, 6, 17, 68
 - du cartilage thyroïde, 28, 77
 - du tibia, 495, 501
 - pectinée
 - du canal anal, 373
 - du fémur, 477
 - du pubis, 241, 332, 335, 336, 340, 474

- semi-circulaire (*voir Ligne arquée de la gaine du muscle droit*)
- semi-lunaire de l'abdomen, 240, 242, 331
- sinueuse de l'estomac, 230, 268
- soléaire du tibia, 501
- spino-ombilicale, 275
- supra-condyloire, 477
- temporale, 6
- terminale du pelvis, 154, 335, 345, 347, 352
- transverse du sacrum, 154

Limbe

- acétabulaire, 474
- de la cornée, 81
- de la fosse ovale, 214

Limen

- de l'insula, 104, 139
- nasal, 36

Limite des muscles constricteurs du pharynx, 65

Lingula

- de la mandibule, 17, 53
- du cervelet, 112, 114, 142
- du poumon, 192-195

Liquide cérébro-spinal, 108

- (*voir Tubercule dorsal du radius [de Lister]*)

Litttré (*voir Glande de, Glande urétrale chez l'homme*)

Lobe

- caudé du foie, 267
- cérébelleux, 112
- cérébral, 104, 118, 119, 139
- de la glande
 - pituitaire, 138, 145
 - thyroïde, 74, 76
- de la prostate, 364, 383
- de l'hypophyse, 138, 145
- de l'oreille (*voir Lobule de l'auricule*)
- du foie, 267
- du poumon (*voir Lobe pulmonaire*)
- épartériel (*voir Branche épartérielle*)
- frontal du cerveau, 104
- nerveux de la neuro-hypophyse, 145
- occipital du cerveau, 104, 119
- pariétal du cerveau, 104
- piriforme, 118
- pulmonaire, 192-195, 210, 325
- temporal du cerveau, 104, 139, 148

Lobule, 1

- cérébelleux, 112, 114, 142
- cérébral, 104, 105
- de la glande mammaire, 176
- de l'auricule, 93
- du testicule, 370
- paracentral du cerveau, 105
- pariétal du cerveau, 104

Locus céruléus, 114

Loge

- de la glande
 - parotide, 33, 60
 - sublinguale, 60
 - submandibulaire, 60
- de l'ongle, 458
- des tendons extenseurs du poignet, 432, 433, 458
- du foie, 277
- du périnée
 - profonde (*voir Espace du périnée profond*)
 - superficielle (*voir Espace du périnée superficiel*)
- fasciale
 - de la cuisse, 493
 - de la jambe, 510
 - de l'avant-bras, 437
 - du bras, 423
- parotidienne, 33

Lunatum, 440-445

Lunule

- de la cuspide semi-lunaire, 217
- de l'ongle, 459

Luschka (*voir Foramen de, Muscle élévateur de l'anus, Fibre prérectale du, Ouverture du 4^e ventricule latérale*)

Lymphatique

- conduit (*voir Conduit lymphatique, Conduit thoracique, Tronc [lymphatique]*)
- follicule (*voir Follicule lymphatique*)
- nodule (*voir Nodule lymphatique*)
- nœud (*voir Nœud lymphatique*)
- plexus (*voir Plexus lymphatique*)
- tronc (*voir Tronc [lymphatique]*)

M

Mâchoires

14 (*voir aussi Mandibule*)

Mackenrodt (*voir Ligament cardinal, Ligament cervical latéral, Ligament de*)

Macula, 87, 90, 119

Magendie (*voir Foramen de, Ouverture du 4^e ventricule médiane*)

Magenstrasse (*voir Canal gastrique*)

Main

- artères de la, 454, 457, 461
- ligaments de la, 446
- muscles (intrinsèques) de la, 447-453, 458
- nerfs de la, 454-458, 460, 461, 463, 464, 466
- nœuds lymphatiques de la, 405
- os de la, 444
- veines de la, 404, 456

Mall (*voir Espace de, Espace péri-portal*)

Malléole, 469, 501, 502, 504-509, 514, 517-519

Malléus, 92-94, 96, 123

Malpighi (*voir Corpuscule de, Corpuscule rénal*)

Mamelon (*voir Papille mammaire*)

Manche du malléus (*voir Manubrium du malléus*)

Mandibule, 1, 4, 6, 15, 17, 18, 26, 34, 47, 53, 60, 63, 66, 68

- angle, 5
- branche, 5
- condyle, 7

Manubrium

- du malléus, 93, 94
- sternal, 26, 27, 34, 63, 179, 180, 184, 192, 236, 237, 406

Marshall (*voir Ligament de, Veine oblique de l'atrium gauche*)

Masse latérale, 19 (*voir Atlas [C1]*)

Matière

- blanche (*voir Substance blanche*)
- grise (*voir Substance grise*)

Maxillaire, 4-8, 10, 14, 16, 35-38, 48, 50, 52, 56, 81, 98

McBurney (*voir Point de*)

Méat

- acoustique
 - externe, 6, 10, 15, 92, 93, 96
 - interne, 8, 13, 92, 97, 122, 123
- nasal
 - inférieur, 36, 48, 82
 - moyen, 36, 48, 50
 - supérieur, 36, 50
- naso-pharyngien, 36
- urétral externe (*voir Ostium de l'urètre externe*)

Médiastin, 200, 210, 224-234

- coupe transversale du, 210
- vues latérales du, 224, 225

Médiastinum testis, 370

Médulla de la glande surrénale, 321, 322

Médullaire rénale, 311, 313, 314, 328

Meibomius (*voir Glande de, Glande tarsale*)

Meissner (*voir Plexus [nerveux] de, Plexus [nerveux] sous-muqueux*)

Membrane

- atlanto-occipitale
 - antérieure, 22, 63, 65
 - postérieure, 22
- basilaire de la cochlée, 96
- costo-coracoïdienne, 416
- crico-thyroïdienne (*voir Ligament crico-thyroïdien*)
- de Descemet, 88
- de la cochlée
 - basilaire, 96
 - tectoriale, 96
- de Reissner, 96

– intercostale

- externe, 174, 182, 183, 185, 252, 414
- interne, 174, 185, 224, 225, 252
- interosseuse
 - de la jambe, 499, 500, 502, 506, 508, 510, 513
 - de l'avant-bras, 427, 429, 431, 437, 442, 443
- obturatrice, 336, 352, 360
- périnéale, 256, 323, 337, 341, 342, 346, 350, 352, 357-359, 361-364, 371, 374-376, 383-385, 391, 393, 397
- pharyngo-basilaire (*voir Fascia pharyngo-basilaire*)
- supra-pleurale, 224, 225
- tectoriale
 - de la cochlée, 96
 - de l'articulation atlanto-axoïdienne, 23
- thyro-hyoïdienne, 28, 63, 65, 67, 68, 74, 76, 77, 80, 229
- tympanique, 92, 93, 94, 96
 - secondaire, 96
- vestibulaire (de Reissner), 96

Membre

- inférieur, 470-530
- supérieur, 401-466

Méninges, 99-101, 108, 162, 163

- artères des, 100
- veines des, 99-101

Ménisque du genou, 495-499

Mésentère, 173, 261, 262, 263, 264, 265, 266, 270, 272, 290, 305, 323, 330, 343, 347

Mésoppendice, 273, 275, 301

Mésocôlon

- sigmoïde, 263, 276, 288, 308, 315, 371
- transverse, 261-266, 270, 276, 288, 290, 308, 323

Mésomètre du ligament large, 355

Mésosalpinx du ligament large, 344, 354, 355

Mésovarium du ligament large, 344, 352, 354, 355

Mesures du pelvis, 334

Métacarpien (*voir Os métacarpien*)

Métatarsien (*voir Os métatarsien*)

Métecéphale, 148

Modiolus cochléaire, 96

Moelle

- allongée, 12, 43, 47, 105, 114, 123, 133, 134, 160, 161, 221, 303, 320
- spinale, 43, 131-133, 148, 157, 163, 204, 236-239, 303, 304, 306, 307, 320, 321, 325, 327-329, 397
- artères de la, 164, 165
- *in situ*, 157, 163
- rapport entre les nerfs et la, 158
- veines de la, 166

Monro (*voir Foramen de, Foramen interventriculaire*)

Mont du pubis, 356

Montgomery (*voir Glande aréolaire [de Montgomery]*)

Morgagni (*voir Appendice vésiculaire, Colonne anale, Colonne de, Hydatide de, Lacune de, Lacune urétrale*)

Mouvement (*voir Action*)

Müller (*voir Conduit de, Conduit para-mésosphrénique, Muscle de, Muscle tarsal supérieur*)

Muqueuse

- de la langue, 58
- de la trachée, 196
- de la vessie, 315
- de l'estomac, 230, 268
- de l'iléum, 272, 305
- de l'intestin
 - grêle, 272, 305
 - gros, 276, 305
- de l'œsophage, 229, 230
- du côlon, 276
- du duodénum, 271
- du jéjunum, 272, 305
- olfactive, 42, 118
- pharyngienne, 64

Muscle

- abaisseur
 - de la lèvre inférieure, 25, 54, 122
 - de l'angle de la bouche, 25, 54, 122
 - du septum nasal, 25, 35, 122

- abducteur
 - court du pouce, 449, 453, 454, 463
 - de l'hallux, 516, 517, 519, 521-524, 529
 - du petit doigt, 449, 453, 457, 464
 - du petit orteil, 516, 517, 519, 521-524, 529
 - long du pouce, 429, 432, 433, 437, 455, 457, 458, 466
- adducteur
 - court, 481, 489, 493, 527
 - de l'hallux, 516, 523, 524, 529
 - du pouce, 448-450, 453, 454, 464
 - grand, 469, **481**, 483, 488, 490, 493, 494, 499, 505, 527, 528
 - . jarret (partie ischio-condyloire du), 527
 - long, 398, 480, 481, 488, 489, 493, 527
 - minime, 481, 483, 490
 - partie ischio-condyloire du, 527
- anconé, 420, 432, 433, 437, 465, 466
- articulaire du genou, 493, 495, 499, 526
- ary-épiglottique, 78, 80
- aryténoïdien
 - oblique, 67, 78-80, 229
 - transverse, 63, 67, 78-80, 229
- auriculaire, 25
- biceps
 - brachial, 175, 236-238, 400, 410, 411, 413, 414, 416, 417, **419**, 421, 423, 426, 435, 436, 461, 462
 - fémoral, 469, 482, **483**, 490, 491, 494, 495, 499, 502, 504-509, 528, 530
- brachial, 417, **419**, 421, 423, 434-436, 461, 462, 465
- brachio-radial, **419**-421, 423, 432, 433, **434**-437, 461, 465, 466
- buccinateur, 25, 45, 48, 52, 54, **55**, 60, 61, 65, 68, 69, 122
- bulbo-caverneux (voir *Muscle bulbo-spongieux*)
- bulbo-spongieux, 323, 346, 350, 352, 357-359, **361**, 363, 375, 376, 384, 385, 397
- carré
 - des lombes, 170, 173, **189**, 256-258, 260, 308, 309, 317, 330, 343, 347, 484, 486
 - fémoral, 481, 483, 489-491
 - plantaire, 522, 523, 526, 529
- ciliaire, 87, 88, 120, 131
- circulaire
 - de l'estomac, 230
 - de l'intestin, 305
 - de l'œsophage, 65, 67-75, 228-230
 - du duodénum, 271
 - du rectum, 341, 373, 374
- coccygien (ischio-coccygien), 256, 337-341, 378, 382, 390-392, 487
- compresseur de l'urètre, 337, 349, 352, 358, 359
- constricteur du pharynx, 80
 - inférieur, 26, 65, 67, **68**, 75, 76, 80, 125, 227-229
 - moyen, 26, 59, 64, 65, **67**, 68, 75, 125, 229
 - supérieur, 39, 52, 55, 59, 60, 64, **65**, 67-69, 75, 125, 229
 - . partie glosso-pharyngienne du, 59, 65
- coraco-brachial, 237, 238, 414, 417, 419, 421, 423, 461, 462
- corrugateur
 - de la marge de l'anus, 373, 374
 - du sourcil, 25, 35, 122
- crémaster, 244, 245, 253, 254, 367
- crico-aryténoïdien
 - latéral, 78-80
 - postérieur, 67, 78-80, 229
- crico-pharyngien, 65, 67, 68, 75, 80
- crico-thyroïdien, 28, 68, 74, 78-80, 125
- de la bouche, 53-55
 - orbiculaire, 25, 35, 54, 60, 122
- de la cuisse, 480-484 (voir aussi *Muscle fémoral*)
 - droit (voir *Muscle droit de la cuisse*)
- de la hanche, 482-484
- de la jambe, 504-509
- de la langue, 58-60, 127
- de la lèvre inférieure, 25, 54, 122
- de la lèvre supérieure, 25, 54, 66, 122
- de la main, 447-453, 458 (voir aussi *les différents muscles associés*)
- de la marge de l'anus, 373, 374
- de la mastication, 54, 55
- de la mimique, 25, 54, 122
- de la paroi
 - abdominale, 243-248, 256
 - thoracique, 182-184
- de la paupière supérieure, 81, 83, 84, 86, 120
- de la pupille, 88, 120, 131
- de la scapula, 26, 34, 168, 171, 183, 411, 414, 415, 465
- de la sous-muqueuse anale, 373, 374
- de la tête
 - droit
 - . antérieur, 29, 73
 - . latéral, 29
 - . postérieur, 169, 170, 172
 - long, 26, 29, 60
 - longissimus, 169, 172
 - oblique
 - . inférieur, 169, 170, 172
 - . supérieur, 169, 170, 172
 - . semi-épineux, 168-170, 172
 - splénius, 26, 168, 169, 172
- de la vessie (voir *Couche musculaire de la vessie*)
- de l'abdomen
 - droit, 182, 183, 185, **244**-247, 249, 251-254, 323, 325, 326, 330, 343, 345-347, 357
 - oblique
 - . externe, 168, 169, 171, 173, 176, 182, 185, **243**-249, 251-254, 256, 309, 317, 326, 328, 330, 343, 347, 360, 361, 411, 482
 - . interne, 168, 169, 173, 182, 183, **244**-249, 251, 253, 254, 256, 309, 317, 330, 343, 347
 - transverse, 169, 170, 173, 183, 184, **245**-249, 251-254, 256, 260, 308, 309, 326, 330, 343, 347, 484, 486
- de l'aile du nez, 25, 54, 122
- de l'angle de la bouche
 - abaisseur, 25, 54, 122
 - élévateur, 25, 54, 122
- de l'anus
 - élévateur, 256, 276, 292, 303, 323, **337**, **338**-342, 346, 350, 352, 357, 358, 361-363, 371-376, 378, 382, 384, 390, 391, 398, 487
 - sphincter
 - . externe, 276, 303, 323, 337, 342, 346, 348, 357, 358, 361-363, 368, 371-376, 378, 384
 - . interne, 372-374
- de l'avant-bras, 428-436
- de l'épaule, 411, 413, 414 (voir aussi *les différents muscles associés*)
- de l'estomac, 230, 269
 - circulaire, 230
 - longitudinal, 230
- de l'hallux
 - abducteur, 516, 517, 519, 521-524, 529
 - adducteur, 516, 523, 524, 529
 - extenseur
 - . court, 507, 508, 518, 519, 524, 530
 - . long, 507-510, 517-519, 524, 530
 - fléchisseur
 - . court, 510, 521-524, 529
 - . long, 506, 510, 529
- de l'index, 429, 433, 437, 457, 458, 466
- de l'intestin
 - circulaire, 305
 - longitudinal, 305
- de l'œil, 84, 120
 - droit
 - . inférieur, 83, 84, 120
 - . latéral, 83, 84, 86, 87, 120
 - . médial, 83, 84, 86, 87, 120
 - . supérieur, 83, 84, 86, 120
 - extrinsèque
 - . oblique inférieur, 83, 84, 120
 - . oblique supérieur, 83, 84, 86, 120
 - intrinsèque
 - . ciliaire, 87, 88, 120, 131
- dilateur de la pupille, 88, 120, 131
 - . sphincter de la pupille, 88, 120, 131
- orbiculaire, 25, 81, 122
- de l'œsophage
 - circulaire, 65, 67, 75, 228-230
 - longitudinal, 65, 67, 75, 228-230
- de l'orteil
 - extenseur
 - . court, 507-509, 517-519, 524, 530
 - . long, 482, 495, 507-509, 510, 517-519, 524, 530
 - interosseux dorsal, 516, 518, 519, 524, 525, 529
 - lombrical, 516, 521-524, 529
 - de l'urètre, 247, 348, 350, 358, 363, 384, 397
- de Luschka, 341
- de Müller, 81
- deltoïde, 26, 27, 149, 168, 171, 175, 236-238, 240, 400, 406, 410, **411**, 414, 416, 417, 419-421, 423, 461, 465
- dentelé
 - antérieur, 168, 174-176, 182, 183, 185, 236-238, 240, 243, 244, 248, 252, 325, 331, 400, 411, **414**, 416, 417
 - postéro-inférieur, 168, 169, 173, 248, 309
 - postéro-supérieur, 168, 169
- des côtes, 170
- detrusor (voir *Couche musculaire de la vessie*)
- digastrique
 - ventre antérieur, 26-28, 30, 33, 39, 45, 48, **53**, 59-61, 67, 68, 73, 122
 - ventre postérieur, 26-28, 33, 39, 45, **53**, 59-61, 67, 68, 73, 122
- dilateur de la pupille, 88, 120, 131
- droit
 - de la cuisse, 398, 399, 480-482, 488, 489, 493, 507, 526
 - de la tête
 - . antérieur, 29, 47, 73
 - . latéral, 29
 - . postérieur, 169, 170, 172
 - de l'abdomen, 175, 182, 183, 185, 240, **244**-247, 249, 251-254, 323, 325, 326, 330, 331, 343, 345-347, 357, 377
 - de l'œil
 - . inférieur, 83, 84, 120
 - . latéral, 83, 84, 86, 87, 120
 - . médial, 83, 84, 86, 87, 120
 - . supérieur, 83, 84, 86, 120
 - fémoral (voir *Muscle droit de la cuisse*)
 - latéral, 84
 - supérieur, 91
- du bras, 419, 420
- du carpe
 - extenseur
 - . court radial, 162, 418, 420, 429, 432-434, 437, 455, 457, 458, 465, 466
 - . long radial, 162, 418, 420, 423, 429, 432-434, 437, 455, 457, 458, 465, 466
 - . ulnaire, 418, 420, 429, 432, 433, 437, 457, 458, 465, 466
 - fléchisseur
 - . radial, 419, 421, 430, 434-437, 442, 448-450, 461, 463
 - . ulnaire, 420, 430, 432-437, 442, 448, 449, 453, 461, 464
- du cou, 27-29
 - interépineux, 170
 - long, 29, 34, 226
 - longissimus, 169
 - semi-épineux, 172
 - splénius, 168, 169, 172
- du diaphragme uro-génital, 358, 364
- du doigt
 - extenseur, 420, 429, 432, 437, 450, 452, 457-459, 465, 466
 - . court, 516, 517, 521-523, 529
 - fléchisseur
 - . court, 516, 517, 521-523, 529
 - . long, 504-506, 510, 517, 529
 - . profond, 431, 436, 437, 442, 446, 448-452, 459, 461, 463, 464

- . superficiel, 431, 434-437, 442, 446, 448-452, 459, 461, 463
- interosseux dorsal, 433, 448, 450, 452, 453, 455, 458, 464
- lombrical, 448-453, 463, 464
- du dos, 168-170, 172, 324
- du duodénum, 262, 269, 271, 280
- circulaire, 271
- longitudinal, 271
- du fascia lata, 248, 398, 480, 482, 488-491, 493
- du genou
 - articulaire, 493, 495, 499, 526
- du larynx, 78
- du palais mou, 65
- du périnée
 - transverse (voir *Muscle transverse du périnée*)
- du petit doigt
 - abducteur, 449, 453, 457, 464
 - extenseur, 429, 432, 433, 437, 457, 458, 466
 - fléchisseur, 449, 453, 464
 - opposant, 449, 453, 464
- du petit orteil
 - abducteur, 516, 517, 519, 521-524, 529
 - fléchisseur, 516, 521-524, 529
- du pharynx, 64, 65, 67, 68, 74, 229
 - constricteur
 - . inférieur, 26, 65, 67, **68**, 75, 76, 80, 125, 227-229
 - . moyen, 26, 59, 64, 65, **67**, 68, 75, 125, 229
 - . supérieur, 39, 52, 55, 59, 60, 64, **65**, 67-69, 75, 125, 229
- du pied, 518-525
- du plancher de la cavité orale, 53
- du pouce
 - abducteur, 449, 453, 454, 463
 - adducteur, 448-450, 453, 454, 464
 - extenseur
 - . court, 429, 432, 433, 436, 437, 455, 457, 458, 466
 - . long, 429, 432, 433, 437, 450, 455, 457, 458, 466
 - fléchisseur
 - . court, 436, 449, 453, 454, 463, 464
 - . long, 431, 434, 437, 442, 448-450, 461, 463
 - . opposant, 449, 453, 454, 463
- du rachis, 168-170, 173, 174, 185, 236, 252, 309, 317, 325, 326, 330
- du rectum
 - circulaire, 341, 373, 374
 - longitudinal, 341, 372-374
- du septum nasal, 25, 35, 122
- du sourcil, 25, 35, 122
- du thorax
 - longissimus, 169
 - semi-épineux, 170
 - transverse (voir *Muscle transverse du thorax*)
- du tympan, 45, 93, 94
- du voile du palais, 49, 52, 55, 64, 65, 67, 68, 93, 94, 125
 - tenseur, 45, 52, 55, 64, 65, 68
- élévateur
 - de la lèvre supérieure, 25, 54, 66, 122
 - de la paupière supérieure, 81, 83, 84, 86, 120
 - de la scapula, 26, 31, 34, 168, 171, 411, 414, 415, 465
 - de l'aile du nez, 25, 54, 122
 - de l'angle de la bouche, 25, 54, 122
 - de l'anus, 256, 276, 292, 303, 323, 337-342, 346, 349, 350, 352, 357, 358, 361-363, 371-376, 378, 382, 384, 390, 391, 398, 399, 487
 - . fibres prérectales du, 341
 - des côtes, 170
 - du voile du palais, 47, 52, 55, 64, 65, 67, 68, 93, 94, 125
- épicroânien, 25
 - ventre frontal, 25
 - ventre occipital, 25
- épineux, 169, 326
- érecteur du rachis, 149, 168, **169**, 170, 173, 174, 185, 236, 252, 309, 325, 326, 330
- extenseur
 - court de l'hallux, 507, 508, 518, 519, 524, 530
 - court de l'orteil, 507-509, 517, **518**, 519, 524, 530
 - court du pouce, **429**, 432, 433, 436, 437, 455, 457, 458, 466
 - court radial du carpe, 400, 420, **429**, 432, 433, 437, 455, 457, 458, 465, 466
 - de l'index, 429, 433, 437, 457, 458, 466
 - du doigt, 420, **429**, 432, 437, 450, 452, 457-459, 465, 466
 - du petit doigt, **429**, 432, 433, 437, 457, 458, 466
 - long de l'hallux, 507-510, 517-519, 524, 530
 - long de l'orteil, 162, 482, 495, **507**-510, 517-519, 524, 530
 - long du pouce, **429**, 432, 433, 437, 450, 455, 457, 458, 466
 - long radial du carpe, 400, 420, 423, **429**, 432, 433, 437, 455, 457, 458, 465, 466
 - ulnaire du carpe, 400, 420, 429, 432, **433**, 437, 457, 458, 465, 466
- fémoral, 469, 481, 483, 489-491
- fibulaire (péronier), 489
 - court, 504-**509**, 510, 513, 514-519, 523, 524, 530
 - long, 482, 494, 495, 504-510, 513-519, 523, 524, 530
 - troisième, 507, 509, 510, **515**, 517-519, 524
- fléchisseur
 - court
 - . de l'hallux, 510, 521-524, 529
 - . de l'orteil, 516, 517, 521-523, 529
 - . du petit doigt, 449, 453, 464
 - . du petit orteil, 516, 521-524, 529
 - . du pouce, 436, 449, 453, 454, 463, 464
 - long
 - . de l'hallux, 506, 510, 529
 - . de l'orteil, 504-506, 510, 517, 529
 - . du pouce, **431**, 435-437, 442, 448-450, 461, 463
 - profond du doigt, 431, 436, 437, 442, 446, 448-452, 459, 461, 463, 464
 - radial du carpe, 419, 421, **430**, 434-437, 442, 448-450, 461, 463
 - superficiel du doigt, **431**, 434-437, 442, 446, 448-452, 459, 461, 463
 - ulnaire du carpe, 400, 420, **430**, 432-437, 442, 448, 449, 453, 461, 464
- frontal, 25, 35, 122
- gastrocnémien, 469, 482, 483, 490, 494, 495, 499, **504**-510, 528, 529
- génio-glosse, 48, 59, 60, 63, 127
- génio-hyoïdien, 34, 48, 53, 59, 63, 65, 127, 128
- glosso-pharyngien, 59, 65
- glutéal
 - grand, 149, 168, 171, 248, 309, 341, 358, 361, 362, 375, 376, 390, 391, 393, 398, 399, 469, 479, 482, **483**, 490, 491, 493
 - moyen, 149, 168, 248, 309, 398, 399, 469, 479, 480, 482, **483**, 484, 488-491, 531
 - petit, 398, 479, 483, 484, 488-491
- gracile, 480, 481, 483, 488-490, 493-495, 504, 527
- grand dorsal, 149, **168**, 171, 173, 174, 182, 237, 239, 243, 244, 248, 251, 252, 309, 325, 326, 330, 411, 414, 416, 417, 419, 421, 423
- hyo-glosse, 26, 28, 33, 53, 59, 60, 64, 65, 68, 127
- hypothénarien, 447, 448, 450, 453, 464
- iliaque, 247, 256, 308, 345, 372, 398, 480, **484**, 486, 487, 526
 - . ilio-coccygien, 337-341, 352, 375
- ilio-costal, 169, 326
- ilio-psoas, 247, 253, 398, 399, 480, 481, **484**, 488, 489, 492, 493
- infra-épineux, 149, 168, 174, 185, 236-238, 410, 411, 413-416, 420, 465
- infra-hyoïdien (voir *les différents muscles associés*)
- intercostal, 236-239, 325, 327-329
 - externe, 170, 174, 182, 183, 185, 192, 224, 225, 236-238, 244, 249, 252, **414**
 - interne, 124, 174, 183, 184, 185, 192, 194, 236-238, 249, 252
- intime, 174, 184, 185, 224, 249, 252
- interépineux
 - des lombes, 170
 - du cou, 170
- dorsal (de l'orteil), 516, 518, 519, 524, 525, 529
- dorsal (du doigt), 433, 448, 450, 452, 453, 455, 458, 464
- palmaire, 450, 452, 453, 464
- plantaire, 516, 523-525, 529
- intertransversaire, 170
- ischio-caverneux, 342, 350, 352, 357-359, 361-363, 371, 375, 384, 385
- jumeau
 - inférieur, 398, 399, 478, 483, 490, 491
 - supérieur, 478, 483, 490, 491
- lombrical
 - de l'orteil, 516, 521-524, 529
 - du doigt, 448-453, 463, 464
- long
 - de la tête, 26, 29, 47, 60
 - du cou, 29, 34, 226
- longissimus, 169, 326
 - de la tête, 169, 172
 - du cou, 169
 - du thorax, 169
- longitudinal
 - de l'estomac, 230
 - de l'intestin, 305
 - de l'œsophage, 65, 75
 - du duodénum, 271
 - du pharynx, 65, 229
 - du rectum, 341, 372-374
- masséter, 24, 26, 27, 47, 54, 60, 61
- mentonnier, 25, 54, 122
- multifide, 170
- mylo-hyoïdien, 26-28, 30, 33, 45, 48, **53**, 59-61, 63, 65, 68
- nasal, 25, 35, 122
- oblique
 - de la tête
 - . inférieur, 169, 170, 172
 - . supérieur, 169, 170, 172
 - externe, 168, 169, 171, 173, 175, 176, 182, 185, 240, 243-249, 251-254, 256, 309, 326, 328, 330, 331, 343, 347, 360, 361, 411, 482
 - inférieur, 83, 84, 120
 - interne, 168, 169, 173, 182, 183, 244-249, 251, 253, 254, 256, 309, 330, 343, 347
 - supérieur, 83, 84, 86, 120
- obturateur
 - externe, 399, 481, 489, 527
 - interne, 247, 256, 337-341, 350, 352, 372, 378, 382, 391, 398, 399, 483, 487, 490, 491
- occipital, 25, 122, 172
- occipito-frontal
 - ventre frontal, 122
 - ventre occipital, 122, 172
- omo-hyoïdien
 - ventre inférieur, 1, 26-**28**, 31, 127, 128, 182, 411, 415-417
 - ventre supérieur, 26-**28**, 30, 34, 53, 127, 128, 182, 192
- opposant
 - du petit doigt, 449, 453, 464
 - du pouce, 449, 453, 454, 463
- orbiculaire
 - de la bouche, 25, 35, 54, 60, 122
 - de l'œil, 25, 81, 122
- palato-glosse, 52, 58-60, 64, 125
- palato-pharyngien, 52, 58-60, 64, 65, 67, 125, 229
- palmaire
 - court, 447, 464
 - interosseux, 450, 452, 453, 464
 - long, 430, 434-437, 442, 447-449, 463
- papillaire
 - antérieur, 210, 214, 215, 217-219, 239
 - du cône artériel (voir *Muscle papillaire septal*)
 - postérieur, 210, 214, 215, 217-219, 239
 - septal, 214, 217, 218
- pectiné, 214, 398, 399, 480, 481, 488, 489, 492, 493, 530

- pectoral
- grand, 26, 27, 30, 175, 176, **182**, 183, 185, 192, 210, 236-240, 243, 244, 400, 406, 411, 416, 417, 419, 421, 423
- petit, **182**, 183, 192, 236-238, 414, 416, 417, 419, 421
- périnéal (voir *Muscle du périnée*)
- péronier, 469 (voir aussi *Muscle fibulaire*)
- pétro-pharyngien, 67
- piriforme, 256, **337**, **338**-340, 382, 390-392, 483, 487, 490, 491
- plantaire, 482, 483, 490, 494, 499, 504, **505**, 506, 510, 528, 529
- carré, 522, 523, 526, 529
- interosseux, 516, 523-525, 529
- platysma (voir *Platysma*)
- poplité, 483, 495-**499**, 505, 506, 510, 529
- prévertébral, 29
- procérus, 25, 35, 122
- pronateur
- carré, **428**, 436, 437, 450, 453, 463
- rond, 419, 421, **428**, 433-437, 461, 463
- psoas, 324
- grand, 173, 189, 247, 253, 256-258, 260, 270, 308, 309, 317, 329, 330, 343, 345, 347, 380, 398, 480, **484**, 486, 487, 526
- petit, 256, 330, 343, 347, 484
- ptérygoïdien
- latéral, 39, 45, 47, 54, 55
- médial, 24, 39, 45, 47, 52, 55, 60, 67, 71
- pubo-coccygien, 337-341, 352, 375
- pubo-rectal, 323, 337, 339-341, 371, 375, 378, 398
- pyramidal, 244, 254
- quadriceps fémoral, 480, 526 (voir aussi *Muscle droit de la cuisse*, *Muscle vaste intermédiaire*, *Muscle vaste latéral*, *Muscle vaste médial*)
- recto-coccygien, 256
- recto-urétral, 341
- rhomboïde
- grand, 168, 171, 174, 185, 236-238, 248, **411**, 465
- petit, 168, 171, 237, 411, 465
- risorius, 25, 122
- rond, 154
- grand, 149, 168, 171, 174, 237, 238, 411, **414**-417, 419-421, 423, 465
- petit, 168, 171, 236, 237, 410, 411, **413**-416, 420, 465
- rotateur (épineux transverse)
- du cou, 170
- du thorax, 170
- sacro-épineux (voir *Muscle érecteur du rachis*)
- salpingo-pharyngien, 64, 65, 67, 125
- sartorius, 398, 399, 469, **480**-483, 488, 489, 493-495, 504, 507, 508, 526
- scalène
- antérieur, 26-**29**, 31, 32, 34, 69-71, 74, 183, 184, 187, 192, 200, 205, 224-226, 414, 415, 417
- moyen, 26-**29**, 31, 34, 69-71, 183, 226, 414
- postérieur, 26-29, 34, 183, 414
- semi-épineux
- de la tête, 168-170, 172
- du cou, 170, 172
- du thorax, 170
- semi-membraneux, 482, **483**, 490, 493, 494, 496, 499, 504-506, 528
- semi-tendineux, 469, 480, 481, **483**, 490, 491, 493-495, 504, 528
- soléaire, 483, 494, 504-510, 517, 519, 528, 529
- sphincter
- de la pupille, 88, 120, 131
- de l'anus
- . externe, 276, 303, 323, 337, 342, 346, 348, 357, 358, 361-363, 368, 371-**374**-376, 378, 384
- . interne, 372-374
- de l'urètre, 337, 342
- . externe, 247, 346, 348-350, 352, 358, 363-365, 376, 383, 384, 397
- . interne, 349
- uréthro-vaginal, 337, 348, 350, 352, 357, 358, 363, 384, 397
- splénus
- de la tête, 26, 168, 169, 172
- du cou, 168, 169, 172
- stapédien, 94
- sternal, 182
- sterno-cléido-mastoiïdien, 1, **26**, 27, 30, 31, 33, 34, 60, 61, 73, 126, 128, 168, 172, 175, 182, 192, 240, 411, 417
- sterno-hyoïdien, 26, 27, **28**, 30, 34, 53, 127, 128, 182, 184, 192
- sterno-thyroïdien, 26, 27, **28**, 30, 34, 80, 127, 128, 182, 184, 192
- stylo-glosse, 39, 47, 59, 60, 65, 68, 127
- stylo-hyoïdien, 26, 27, 28, 33, 39, 45, 53, 59-61, 67, 68, 122
- stylo-pharyngien, 59, 60, 64, 65, 67, 68, 124, 125, 229
- subclavier, 182, 183, 224, 225, 406, 416, 417
- subcostal, 252
- subscapulaire, 174, 185, 236-238, 410, 413, 414, 416, 419, 421
- supinateur, 428, 433, 435-439, 461, 466
- supra-épineux, 168, 171, 410, 411, **413**-416, 420, 465
- supra-hyoïdien (voir *les différents muscles associés*)
- suspenseur du duodénum, 262, 269, 271, 280
- tarsal supérieur (de Müller), 81
- temporal, 45, 54, 61, 99
- tenseur
- du fascia lata, 398, 399, 469, 480, **482**, 488-491, 493
- du tympan, 45, 93, 94
- du voile du palais, 45, 52, 55, 64, 65, 68, 98
- thénarien, 447, 448, 453, 454, 463
- thyro-aryténoïdien, 78-80
- thyro-épiglottique, 78-80
- thyro-hyoïdien, 26-28, 30, 53, 80, 127, 128
- tibial
- antérieur, 469, 482, 494, 495, **507**-510, 515, **516**-519, 524, 530
- postérieur, 504-**506**, 510, 515, **516**, 517, 522-524, 529
- trachéal, 196
- transverse
- de l'abdomen, 169, 170, 173, 183, 184, **245**-249, 251-254, 256, 260, 308, 309, 330, 343, 347, 484, 486
- du menton (voir *Muscle mentonnier*)
- du périnée
- . profond, 323, 337, 342, 348, 352, 358, 359, 363, 371, 376, 384
- . superficiel, 337, 357-359, 361-363, 371, 375, 376, 384, 385
- du thorax, 174, 183-185, 210
- épineux, 236 (voir aussi *Muscle longissimus*, *Muscle multifide*, *Muscle semi-épineux*)
- trapèze, 26-28, 30, 34, 126, 128, 149, **168**, 171, 172, 174, 182, 183, 185, 236-240, 248, 400, 411, 412, 416, 417
- triangulaire (voir *Muscle abaisseur de l'angle de la bouche*)
- triceps brachial, 149, 153, 175, 236-238, 400, 411, 414, 415, 417, **420**, 421, 423, 426, 432, 465
- uréthro-vaginal, 348-350, 358, 363, 384, 397
- uvulaire, 52
- vaste
- intermédiaire, **480**, 481, 489, 493, 495, 526
- latéral, 399, 469, 480, 481, **482**, 488-490, 493-495, 507, 509, 526
- médial, 469, **480**, 481, 488, 489, 493-495, 507, 526
- vocal, 78-80
- zygomatique
- grand, 25, 54, 122
- petit, 25, 54, 122

Muscularis mucosae

- de l'intestin, 305
- du canal anal, 373, 374

Musculeuse (voir *Couche musculaire*)

Myomètre, 355

N

Narine, 1

Nasion, 4

Nasopharynx, 36, 62, 63, 66, 92, 103

Naviculaire, 511, 512, 514, 515, 524, 525

Néphron du rein, 313, 314

Nerf

- abducens (VI), 46, 83, 86, 103, 113, 116, 117, **120**
- accessoire (XI), 12, 31-33, 46, 47, 71-73, 103, 113, 115-117, 125, **126**, 128, 171, 414
- obturateur, 260, 485, 486
- racine spinale du, 12
- alvéolaire
- inférieur, 39, 45, 53, 55, 62, 71, 121, 130, 133
- supérieur, 43, 44, 62, 71, 121
- anal (rectal) inférieur, 303, 359, 390, 391, 393, 394, 485, 491
- anastomose
- du nerf glossopharyngien (IX)
- . avec la branche auriculaire du nerf vague (X), 124
- . avec le nerf facial (VII), 124
- du plexus cervical avec le plexus brachial, 128
- entre les nerfs naso-palatin et grand palatin, 41
- rameau communicant
- . des nerfs intercostaux, 252
- . du plexus cervical avec le nerf vague (X), 32
- ano-coccygien, 391, 393, 485, 487
- auriculaire
- antérieur, 121
- grand, 2, 30, 32, 128, 171, 172
- postérieur, 24, 45, 122
- auriculo-temporal, 2, 18, 39, **45**, 55, 61, 69, 71, 121, 124, 133
- autonome, 43, 115-117, 120-22, 124, 125, **129**-133, 160, **203**, 204, 221, 222, 234, **297**-307, 319-321, 389, 390, 392, 394-397
- de la tête, 130
- de l'abdomen, 301
- du cou, 129
- du thorax, 203
- axillaire, 402, 413, 414, 417, 418, 420, 462, 463, **465**, 467
- branche (voir aussi *Nerf, rameau*)
- coélique du nerf vague (X), 125, 301, 302
- cutanée, 171, 172, **174**
- dorsale du nerf
- . radial, 437, 466
- . ulnaire, 404, 432, 435-437, 456, 457, 460, 464
- externe du nerf
- . accessoire (XI), 126
- . laryngé supérieur, 71, 74, 76, 80, 125
- gastrique du nerf vague (X), 125, 298, 299
- hépatique du nerf vague (X), 125, 301, 302
- interne du nerfaccessoire (XI), 126
- . laryngé supérieur, 80
- méningée récurrente de la moelle spinale, 304
- palmaire du nerf
- . médian, 402, 404, 434, 435, 447, 448, 454, 460, 463
- . ulnaire, 402, 404, 435, 447, 448, 454, 460, 464
- péricardique du nerf phrénique, 187
- profonde du nerf
- . plantaire latéral, 522, 523, 529
- . radial, 433, 435-437, 461, 466
- . ulnaire, 435, 442, 447, 448, 453, 454, 461, 464
- pylorique du plexus hépatique, 125
- récurrente
- . de l'artère phrénique inférieure gauche, 301
- . méningée de la moelle spinale, 304
- superficielle du nerf
- . plantaire latéral, 522, 523, 529

- . radial, 402, 404, 432, 435, 437, 455-457, 460, 461, 466
- . ulnaire, 435, 447, 448, 454, 461, 464
- calcanéen
- latéral, 472, 506, 522, 523, 528, 529
- médial, 472, 506, 520, 521, 523, 528, 529
- cardiaque (sympathique)
- cervical, 69, 129, 130, 160, 203, 220, 221, 234
- cardiaque (vagale)
- cervical, 69, 71, 125, 129, 130, 203, 220, 221, 234
- thoracique, 125, 129, 187, 203, 220, 221, 234
- cardio-pulmonaire, 222
- carotico-tympanique, 122, 124
- carotidien
- externe, 160
- interne, 43, 46, 129, 130, 132, 160, 222
- carré plantaire, 529
- caverneux du pénis, 390, 396
- cervical
- cardiaque (sympathique), 69, 129, 130, 160, 203, 220, 221, 234
- cardiaque (vagale), 69, 71, 125, 129, 130, 203, 220, 221, 234
- spinal, 2, 31, 34, 71, 113, 126, 157, 158, 171, 172, 174, 187, 221, 222
- transverse, 2, 30, 128
- ciliaire
- court, 44, 86, 120, 121, 130, 131
- long, 44, 86, 120, 121, 130, 131
- clunial
- inférieur, 171, 391, 393, 472, 490, 491, 528
- moyen, 171, 472, 490
- supérieur, 171, 248, 472, 490
- coccygien, 157, 158, 487
- cochléaire, 92, 95, 96, 97, **123**
- crânial, 115-117, 130, 131-134 (*voir aussi les différents nerfs associés*)
- cutané (*voir aussi les différents nerfs associés*)
- de la cuisse (*voir Nerf de la cuisse cutané*)
- de la face, 2
- de la jambe, 471, 472, 526, 530
- de la main, 402, 403, 460, 463, 464
- de la paroi abdominale antérieure, 251, 252
- de la tête, 2
- de l'avant-bras, 402, 404, 457, 462, 466
- . latéral, 402-404, 419, 423, 434-437, 457, 460-462, 467
- . médial, 402-404, 417, 418, 421, 423, 437, 457, 460-463, 467
- . postérieur, 402-404, 420, 423, 437, 456, 457, 460, 465-467
- de l'épaule, 402, 403
- dorsal
- . intermédiaire (fibulaire), 471, 530
- . latéral (sural), 471, 472, 518, 519, 528-530
- . médial (fibulaire), 471, 530
- du bras, 402, 403, 466
- . latéral inférieur, 402, 403, 420, 465, 466
- . latéral supérieur, 171, 402, 403, 414, 420, 465, 466
- . médial, 251, 402, 403, 417, 418, 421, 423, 461-463, 467
- . postérieur, 402, 420, 465, 466
- du cou, 2, 30
- du membre inférieur, 471, 472
- du pied, 471, 472, 529, 530
- fémoral, 247, 255, 260, 345, 387, 389, 473, 484-486, 488, 489, 493, 526, 527 (*voir aussi Nerf de la cuisse cutané*)
- . latéral (*voir Nerf de la cuisse cutané latéral*)
- . postérieur (*voir Nerf de la cuisse cutané postérieur*)
- fibulaire (péronier)
- . commun, 483, 485, 487, 490, 493, 494, 495, 504, 505-509, 528-530
- . dorsal intermédiaire, 471, 530
- . dorsal médial, 471, 530
- inféro-latéral du bras (*voir Nerf cutané du bras latéral inférieur*)
- perforant, 391, 393, 472, 485, 487, 491
- supéro-latéral du bras (*voir Nerf cutané du bras latéral supérieur*)
- sural, 504, 505, 528-530
- de Jacobson, 94, 122, 124, 133 (*voir aussi Nerf tympanique*)
- de la bouche, 62, 71
- de la cavité nasale, 41, 42, 43
- de la corde du tympan (*voir Corde du tympan*)
- de la cuisse, 473, 484-486, 488-490, 493, **526-528** (*voir aussi Nerf fémoral*)
- cutané, 471, 472, **526-528**
- . antérieur, 260, 389, 471, 472, 526
- . latéral, 251, 255, 260, 308, 389, 471, 472, 484-486, 488, 489, 493, **526**, 527
- . postérieur, 157, 393, 472, 485, 487, 490, 491, 493, 528
- de la face, cutané (*voir Nerf cutané de la face*)
- de la glande
- lacrymale, 160
- parotide, 160
- sébacée, 160
- sublinguale, 160
- submandibulaire, 160
- sudorifère, 160
- thyroïde, 74
- de la hanche, 491
- de la jambe, 504-508, 526-529, 530
- cutané (*voir Nerf cutané de la jambe*)
- de la langue, 59, 62
- de la main, 404, 454-457, 459-461, 463, 464, 466
- cutané (*voir Nerf cutané de la main*)
- de la paroi
- abdominale, 251, 252, 260
- thoracique, 185
- de la prostate, 160
- de la pupille
- dilatateur, 120, 160
- sphincter, 120, 160
- de la scapula, 128
- de la tête
- cutané (*voir Nerf cutané de la tête*)
- du muscle long de, 128
- de la trachée, 160, 204
- de la vésicule biliaire, 160
- de la vessie, 160, 319, 397
- de l'anus, 260, 485, 487
- de l'arbre trachéo-bronchique, 204
- de l'avant-bras, 461, 463, 464, 466
- de l'épaule, 403, 465, 466
- cutané (*voir Nerf cutané de l'épaule*)
- de l'estomac, 160, 297-300
- de l'intestin
- grêle, 125, 160, 301, 303, 305
- gros, 125, 160, 302, 303, 305
- de l'œil, 83, 86, 117, 120, 131
- de l'œsophage, 234
- de l'orbite, 44, 86
- de l'orteil, 471, 507, 508, 518, 519, 530
- de l'uretère, 319, 320, 397
- des artères, 222
- des bronches, 160, 204
- des conduits biliaires, 160, 306
- des dents, 44, 45
- des glandes surrénales, 160, 321
- des muscles
- auriculaires, 122
- de l'œil, 83, 86, 117, 120, 131
- scalènes, 128, 418
- des organes génitaux, 160, 389, 393, 395, 396
- des vaisseaux sanguins, 222
- périphériques, 160
- des viscères pelviens, 390, 392, 395, 396
- digital
- dorsal
- . de l'orteil, 471, 507, 508, 518, 519, 530
- . du doigt, 402, 404, 455-457, 459, 460, 466
- palmaire, 402, 404, 447, 448, 454, 459-461, 463, 464
- . commun, 447, 448, 450, 454, 460, 461, 463, 464
- . du pouce, 448, 454
- division
- du nerf mandibulaire (V₃)
- . antérieure, 45
- . postérieure, 45
- du nerf obturateur
- . antérieure, 489, 493, 527
- . postérieure, 489, 527
- dorsal
- du clitoris, 359, 393, 394, 485, 491
- du pénis, 361, 363, 385, 389-391, 396, 485, 491
- du bras, 403, 461, 462, 465, 466
- du canal ptérygoïdien (Vidien), 41-44, 46, 121, 122, 124, 130, 132, 134
- du clitoris, 260, 393, 394, 485, 491
- du cœur, 160, 220, 221
- du côlon
- descendant, 160
- sigmoïde, 160
- du cou, 27, 30, 31, 71, 128, 129
- cutané (*voir Nerf cutané du cou*)
- du muscle long du, 32, 128, 418
- transverse, 2, 30, 31, 128
- du diaphragme, 187
- du doigt, 402, 404, 455-457, 459, 460, 466
- du dos, 171
- du duodénum, 297-300
- du foie, 160, 306
- du follicule pileux, 160
- du larynx, 74, 76, 80, 160
- du membre inférieur, cutané (*voir Nerf cutané du membre inférieur*)
- du muscle
- carré fémoral, 485, 487, 491
- coccygien, 485, 487
- digastrique (ventre postérieur), 24
- dilateur de la pupille, 120, 160
- droit de la tête, 32, 128
- élévateur
- . de la scapula, 31, 128
- . de l'anus, 485, 487
- génio-hyoïdien, 32
- iliaque, 485, 486
- jumeau
- . inférieur, 485, 487, 491
- . supérieur, 485, 487, 490, 491
- long de la tête, 32, 128
- long du cou (*voir Nerf du cou*)
- du mylo-hyoïdien, 53, 60, 121 (*voir aussi Nerf mylo-hyoïdien*)
- obturateur interne, 485, 487, 490, 491
- omo-hyoïdien, 32 (*voir aussi Anse cervicale*)
- piriforme, 485, 487
- psoas, 485, 486
- ptérygoïdien
- . latéral, 45, 71
- . médial, 45, 71, 121
- sphincter de la pupille, 120, 160
- stapédien, 122
- sterno-hyoïdien, 32 (*voir aussi Anse cervicale*)
- sterno-thyroïdien, 32 (*voir aussi Anse cervicale*)
- stylo-hyoïdien, 24
- stylo-pharyngien, 124
- subclavier, 418
- tenseur
- . du tympan, 45, 121
- . du voile du palais, 45, 71, 121
- thyroïdien (*voir Anse cervicale*)
- du pancréas, 160, 306, 307
- du pénis, 260, 361, 363, 385, 389-391, 396, 485, 491
- du périnée, 391, 393, 395, 396
- digital
- du pharynx, 62, 71
- du pied, 518-523, 528, 529
- cutané (*voir Nerf cutané du pied*)
- du poignet, 460
- du poumon, 160, 203, 204
- du rectum, 160
- du rein, 160, 319, 320

- du tibia, 483, 485, 487, 490, 493, 504-506, 510, 517, 522, 528, 529
- du thyro-hyoïdien, 128
- du tympan, 45, 62, 71, 93, 94, 121
- du voile du palais, 45, 71, 121
- ethmoïdal
 - antérieur, 2, 41, 42, 44, 86, 120, 121
 - postérieur, 44, 86, 120, 121
- facial (VII), 12, **24**, 30, 33, 39, 43, 45-47, 60, 61, 71, 92, 94, 97, 103, 113, 115-117, **122**-124, 130, 132-134, 160
- fémoral, 247, 253, 255, 260, 387, 389, 398, 473, 484-486, 488, 489, 493, **526**, 527 (*voir aussi Nerf de la cuisse*)
- fibulaire (péronier)
 - commun, 483, 485, 487, 490, 493-495, 504-509, **528-530**
 - cutané dorsal intermédiaire, 471, 530
 - cutané dorsal médial, 471, 530
 - du pied, 518-523, 528, 529
 - profond, 507, 508, 510, 518, 519, 530
 - superficiel, 471, 507-510, 518, 519, 528, 530
- frontal, 44, 83, 86, 120, 121, 130
- génito-fémoral, 251, 255, 260, 263, 308, 315, 330, 389, 471, 484-486, 527
- glosso-pharyngien (IX), 12, 33, 46, 47, 62, 64, 69, 71, 103, 113, 115-117, 122, **124**, 125, 129, 130, 132-134, 160, 204
- glutéal
 - inférieur, 157, 485, 487, 490, 491
 - supérieur, 157, 485, 487, 490, 491
- hypogastrique, 160, 297, 302, 303, 319, 320, **389**, 390, **392**, 394-397
- hypoglosse (XII), 12, 32, 33, 45-47, 59, 60, 70, 71, 73, 103, 113, 116, 117, **127**, 128
- ilio-hypogastrique, 157, 171, 248, 251, 260, 308, 309, 330, 389, 394, 472, 484-**486**, 527
- ilio-inguinal, 157, 251, 254, 260, 308, 309, 330, 389, 393, 394, 471, 484-**486**, 527
- infra-orbitaire, 2, 35, 41, 43, 44, 46, 71, 81, 83, 120, 121
- infra-trochléaire, 2, 35, 44, 86, 121
- intercostal, 157, 163, 174, 182-185, 187, 203, 221, 222, 224, 225, 234, 251, **252**, 320, 326, 414, 418, 485 (*voir aussi Nerf spinal thoracique*)
- intercosto-brachial, 183, 251, 402, 403, 414, 417, 461
- intermédiaire (de Wrisberg), 62, 103, 113, 117, 122, 123, 130, 134
- intermésentérique (*voir Plexus [nerveux] intermésentérique*)
- interosseux
 - antérieur, 436, 437, 463
 - de la jambe (tibial), 529
 - postérieur, 433, 437, 456, 466
- ischiatique (*voir Nerf sciatique*)
- jugulaire, 129
- labial (*voir Nerf, rameau labial*)
- lacrymal, 2, 44, 83, 86, 120, 121, 130
- laryngé
 - récurrent, 32, 34, 71, 74-76, 80, 125, 129, 187, 200, 203-206, 220, 225, 226, 229, 234, 236, 237
 - . gauche, 187
 - supérieur, 62, 65, 67, 71, 74-76, 80, 125, 129, 130, 134, 204, 229, 234
- lingual, 18, 39, 45, 51, 53, 55, 59, 60-62, 71, 121, 122, 130, 132-134
- lombal
 - spinal, 156-158, 163, 171, 173, 174, 221, 222, 248, 252, 390, 395, 397
 - splanchnique, 160, 297, 302, 303, 319-321, 389, 390, 392, 394-397
- mandibulaire (V₃), 2, 12, 18, 44, **45**, 62, 71, 86, 103, 117, 120, 121, 124, 130, 132-134
- massétérique, 39, 45, 54, 55, 71, 121
- maxillaire (V₂), 2, 42, 43, **44**-46, 62, 71, 86, 103, 117, 120, 121, 130, 132-134
- médian, 402, 404, 417-419, 421, 423, 434-437, 442, 447-449, 453, 454, 460-**463**, 467
- mentonnier, 2, 45, 71, 121
- moteur, racine du nerf trijumeau (V), 45, 130
- musculo-cutané, 417-419, 421, 423, 436, 460-**462**, 463, 467
- mylo-hyoïdien, 18, 39, 45, 55, 60, 71, 121 (*voir aussi Nerf du muscle mylo-hyoïdien*)
- naso-ciliaire, 45, 83, 86, 120, 121, 130, 131
- naso-palatin, 12, 41-43, 121
- obturateur, 247, 260, 380, 390, 398, 471, 472, 484-487, 489, 493, 526, **527**
 - accessoire, 260, 485, 486
 - branche antérieure du, 489, 527
 - branche postérieure du, 489, 527
- occipital
 - grand, 2, 128, 171, 172
 - petit, 2, 31, 32, 128, 171, 172
 - troisième, 2, 171, 172
- oculo-moteur (III), 46, 83, 84, 86, 103, 113, 115, 116, 117, **120**, 130, 142, 160
- olfactif (I), 13, 41, 42, 117, 118
- ophtalmique (V₁), 2, **44**-46, 86, 103, 117, 120, 121, 130-134
- optique (II), 46, 48, 83, 84, 86, 87, 90, 91, 103, 106, 117, **119**, 131, 141, 142
- palatin
 - descendant, 132
 - grand, 12, 41-44, 46, 52, 62, 71, 121, 130, 132
 - petit, 12, 41-44, 46, 52, 62, 71, 121, 130, 132
- palmaire, 402, 404, 447, 448, 454, 459-461, 463, 464
 - commun, 447, 448, 450, 454, 460, 461, 463, 464
 - du pouce, 448, 454
- parasympathique (*voir Fibre nerveuse parasympathique*)
- pectoral
 - latéral, 182, 416-418
 - médial, 182, 416-418
- pelvien
 - splanchnique, 160, 260, 297, 302, 303, 319, 320, 390, 392, 394-397, 485, 487
- perforant cutané, 391, 393, 472, 485, 487, 491
- périnéal, 359, 390, 391, 393, 485, 491
- péronier (*voir Nerf fibulaire*)
- pétreux
 - grand, 12, 13, 42, 43, 46, 62, 86, 94, 122-124, 130, 132, 134
 - petit, 12, 13, 45, 86, 93, 121, 122, 124, 133
 - profond, 42, 43, 122, 124, **130**, 132
- phrénique, 30-32, 74, **187**
 - partie abdominale, 189, 297, 306, 321
 - partie cervicale, 29, 31, 32, 34, 69, 71, 74, 128, 129, 183, 187, 192, 200, 205, 206, 220, 226, 414
 - partie thoracique, 184, 187, 188, 205, 206, 209, 210, 224, 225, 236, 237, 249, 417
- plantaire
 - digital, 508, 518-523, 529
 - . commun, 522, 529
 - latéral, 472, 506, 520, 522, 523, 528, 529
 - médial, 472, 506, 517, 520, 521, 523, 528, 529
- postérieur
 - cutané de la cuisse (*voir Nerf cutané de la cuisse postérieure*)
 - division
 - . du nerf mandibulaire (V₃), 45
 - . du nerf obturateur, 489, 527
 - labial, 393
- présacral (*voir Plexus [nerveux] hypogastrique supérieur*)
- ptérygoïdien médial, 55
- pudendal (honteux), 157, 260, 303, 359, 390, 391-398, 485, 487, 490, 491
 - bloc du (infiltration anesthésique), 393
 - racine
 - motrice du nerf trijumeau (V), 45, 130
 - sensitive du nerf trijumeau (V), 45, 130
- radial, 402, 414, 417, 418, 420, 423, 432, 433, 435-437, 447, 455-457, 460-463, **465**, **466**, 467
- rameau (*voir aussi Nerf, branche*)
 - auriculaire du nerf
 - . mandibulaire (V₃), 121
 - . vague (X), 12, 2
 - buccal du nerf
 - . facial (VII), 24, 122
 - . mandibulaire (V₃), 2, 39, 45, 62, 71, 121
 - carotidien
 - . du nerf glosso-pharyngien (IX), 33
 - cervical du nerf facial (VII), 24, 122
 - communicant
 - . des nerfs intercostaux, 252
 - . du nerf vague (X) avec le nerf glosso-pharyngien (IX), 125
 - . du nerf zygomatique avec le nerf lacrymal, 44, 121, 132
 - . du plexus cervical avec le nerf vague (X), 32
 - cutané
 - . du nerf fémoral antérieur, 389, 471, 472, 526
 - . du nerf fémoral latéral, 472
 - . du nerf fémoral postérieur, 472
 - . du nerf ilio-hypogastrique, 248, 251, 260, 389
 - . du nerf spinal, 171, 172, 174, 248, 252
 - . du nerf subcostal, 248, 251, 260
 - . intercostal, 182-185, 251, 252, 414
 - . médial de la jambe du nerf saphène, 526
 - . perforant, 391, 393, 472, 485, 487, 491
 - dentaire du nerf maxillaire (V₂), 44
 - digital
 - . commun palmaire, 448, 461
 - . dorsal, 402, 455, 457, **460**, 466
 - . palmaire, **402**, 457, **460**, 461
 - du sinus carotidien (de Herring) du nerf glosso-pharyngien (IX), 33, 71, 124, 129, 130
 - fémoral du nerf génito-fémoral, **251**, 255, 260, 389, 471, 485, 486
 - génital du nerf génito-fémoral, 251, 253-255, 260, 367, 389, 471, 485, 486
 - gingival du nerf maxillaire (V₂), 44
 - infra-patellaire du nerf saphène, 489
 - interne du nerf laryngé supérieur, 65, 71, 74, 76, 80, 125, 229
 - intestinal du nerf vague (X), 125
 - labial du nerf
 - . ilio-inguinal antérieur, 260, 393
 - . pudendal postérieur, 393, 485, 491
 - laryngo-pharyngien du ganglion cervical supérieur, 129
 - lingual du nerf glosso-pharyngien (IX), 62, 124
 - marginal mandibulaire du nerf facial (VII), 24, 30, 122
 - méningé du nerf
 - . hypoglosse (XII), 127
 - . mandibulaire (V₃), 12, 45, 86
 - . maxillaire (V₂), 44, 86, 121
 - . ophtalmique (V₁), 86, 121
 - . spinal, 252
 - . vague (X), 125
 - moteur du nerf médian pour les muscles thénariens, 447, 453, 454, 461
 - nasal
 - . alvéolaire supéro-antérieur, 41
 - . du ganglion ptérygo-palatin, 41-43, 130, 132
 - . du nerf ethmoïdal antérieur, 2, 35, 41, 42, 44, 121
 - . du nerf maxillaire (V₂), 121
 - . grand palatin, 41, 42, 130, 132
 - . infra-orbitaire, 41, 43, 44
 - occipital du nerf auriculaire postérieur, 122
 - palpébral du nerf lacrymal, 2
 - parotidien du nerf auriculo-temporal, 121
 - périnéal
 - . du 4^e nerf sacral, 485, 487
 - . du nerf cutané fémoral, 393, 491, 528
 - . du nerf pudendal, 390, 391, 393, 485, 491
 - pharyngien
 - . du ganglion ptérygo-palatin, 42, 62, 121, 132
 - . du nerf glosso-pharyngien (IX), 124
 - . du nerf vague (X), 124, 125, 129, 130, 234
 - ptérygo-palatin du nerf maxillaire (V₂), 44

- récurrent du nerf
 - . fibulaire profond, 508
 - . mandibulaire (V₃) (voir *Nerf, rameau méningé du nerf mandibulaire* (V₃))
 - scrotal du nerf
 - . ilio-inguinal antérieur, 251, 260, 389, 471
 - . pudendal postérieur, 390, 391, 485, 491
 - temporal
 - . du nerf facial (VII), 24, 122
 - . profond du nerf mandibulaire (V₃), 39, 45, 71, 121
 - tentorial du nerf ophtalmique (V₁), 44, 86, 121
 - tonsillaire du nerf glosso-pharyngien (IX), 62, 64, 71, 124
 - tubaire du nerf glosso-pharyngien (IX), 124
 - tympanique du nerf glosso-pharyngien (IX), 12
 - ventral du nerf spinal, 390, 394
 - zygomatique du nerf
 - . facial (VII), 24, 122
 - . maxillaire (V₂), 44, 120, 121
 - rectal
 - inférieur (voir *Nerf anal [rectal] inférieur*)
 - supérieur, 303
 - récurrent (voir aussi *Nerf, branche récurrente, Nerf, rameau récurrent*)
 - laryngé, 32, 34, 71, 74-76, 80, 125, 129, 187, 200, 203, 205, 206, 220, 225, 226, 229, 234, 236, 237
 - sacral
 - spinal, 157, 158, 171, 174, 394
 - splanchnique, 160, 303, 319, 390, 392, 394-397
 - saphène, 471, 472, 488, 489, 493, 507, 508, 510, 526, 529
 - scapulaire dorsal, 417, 418, 465
 - sciatique (ischiatique), 157, 398, 483, 485, 487, 490, 491, 493, **528**
 - scrotal (voir *Nerf, rameau scrotal*)
 - spinal, 31, **174**
 - cervical, 2, 31, 34, 71, 113, 126, 157, 158, 171, 172, 174, 187, 221, 222
 - foramens intervertébraux, 20
 - lombal, 156-158, 163, 171, 173, 174, 221, 222, 248, 252, 390, 395, 397
 - sacral, 157, 158, 171, 174, 394
 - sillon, 20, 21
 - thoracique, 132, 133, 157, 158, 162, 163, 171, 174, 185, 221, 222, 248, 252, 304 (voir aussi *Nerf intercostal*)
 - splanchnique
 - abdomino-pelvien, 222
 - cardio-pulmonaire, 222
 - grand, 390, 394-396
 - imus, 390, 394-396
 - lombal, 160, 297, 302, 303, 319-321, 389, 390, 392, 394-397
 - pelvien, 160, 161, 302, 303, 319, 320, 390, 392, 394-397, 485, 487
 - petit, 390, 394-396
 - sacral, 160, 303, 319, 390, 392, 394-397, 487
 - thoracique
 - . grand, 160, 188, 189, **203**, 210, 224, 225, 234, 252, 256, 297-304, 306, 307, 319-321
 - . imus, 189, 203, **256**, 297, 299-303, 319-321
 - . petit, 160, 189, **203**, 252, 256, 297-304, 319-321
 - subclaviculaire, 31
 - subcostal, 157, 248, 251, 260, 308, 309, 389, 394, 471, 484-486
 - sublingual, 45
 - suboccipital, 22, 172
 - subscapulaire
 - inférieur, 414, 417, 418, 465
 - moyen, 418 (voir aussi *Nerf thoraco-dorsal*)
 - supérieur, 417, 418
 - supra-claviculaire, 2, 30, 32, 128, 402, 403
 - supra-orbitaire, 2, 35, 44, 81, 86, 121
 - supra-scapulaire, 414, 417, 418, 465
 - supra-trochléaire, 2, 35, 44, 81, 86, 121
 - sural cutané, 470-472, 490, 504, 505, 510, 518, 519, 528-530
 - sympathique (voir *Fibre nerveuse sympathique*)
 - temporal profond, 39, 45, 71, 121
 - thoracique
 - cardiaque (vagal), 125, 129, 187, 203, 220, 221, 234
 - long, 182, 183, 251, 414, 417, 418, 455
 - spinal, 132, 133, 157, 158, 162, 163, 171, **174**, 185, 221, 222, 248, **252**, 304 (voir aussi *Nerf intercostal*)
 - thoraco-abdominal, 182, 252
 - thoraco-dorsal, 414, 417, 418
 - tibial, 483, 485, 487, 490, 493, 504-506, 510, 517, 522, 528, 529
 - transverse du cou, 2, 30, 32, 128
 - trijumeau (V), 2, 44-46, 62, 97, 113, 115-117, **121**, 130, 132-134, 142
 - racine motrice et sensitive du, 45, 130
 - trochléaire (IV), 46, 83, 86, 103, 113-117, **120**, 142
 - tympanique (de Jacobson), 46, 93, 94, 122, 124, 133
 - ulnaire, 402, 417, 418, 420, 421, 423, 432-437, 442, 448, 449, 453, 454, 456, 460-**464**, 467
 - vague (X), 12, 31-34, 46, 47, 62, 69-71, 74-76, 103, 113, 115-117, 124, **125**, 126, 129, 130, 134, 160, 161, 187, 200, 203-206, 220, 221, 224-226, 234, 236, 237, 303, 304, 320
 - droit, 206, 220
 - gauche, 220
 - vestibulaire, 92, 95, 97, 123
 - vestibulo-cochléaire (VIII), 92, 95, 97, 103, 113, 115-117, **123**, 130
 - Vidien, 41-44, 121, 122, 124, 130, 132, 134
 - zygomatico-facial, 2, 44, 71, 121
 - zygomatico-temporal, 2, 44, 71, 121
- Neuro-hypophyse**, 138, 145
- infundibulum de la (voir *Infundibulum de l'hypophyse*)
- Nez**, 47
- cartilage du, 35
 - cornet du, 36-38
 - paroi
 - latérale du, 8, 36, 37
 - médiale du, 38
 - région superficielle du, 35
 - septum du, 38
- Nodule**
- d'Albini, 217
 - d'Arantius, 217
 - de la valve semi-lunaire, 217
 - du cervelet, 112, 114, 142
 - fibreux de la valve mitrale, 217
 - lymphatique
 - agrégé
 - . de l'appendice vermiforme, 275
 - . de l'iléum (plaque de Peyer), 272
 - de l'appendice, 275
 - de l'estomac (voir *Follicule lymphatique de l'estomac*)
 - de l'intestin grêle, 262
- Nœud**
- atrio-ventriculaire (AV), 219
- Nœud lymphatique** (voir aussi *Vaisseau lymphatique*)
- abdominal (voir *Nœud lymphatique de la cavité abdominale*)
 - aortique latéral, 259, 318, 386 (voir aussi *Nœud lymphatique lombal*)
 - apical, 178
 - appendiculaire, 296
 - axillaire, 72, 178, 416
 - antérieur, 178, 416
 - apical, 72, 178
 - central, 178, 416
 - latéral, 178, 405
 - postérieur, 178
 - broncho-pulmonaire, 193, 202, 224, 225
 - buccal, 72
 - buccinateur, 72
 - cervical, 72, 73, 202, 233
 - transverse, 72
 - coéliquie, 233, 259, 293-295
 - colique, 296
 - cubital, 405
 - cystique, 294
 - de Calot, 294
 - de Cloquet, 255, 259, 386-388
 - de la bouche, 72, 73
 - de la carina, 202
 - de la cavité abdominale, 259
 - de la face, 72, 73
 - de la glande mammaire, 178
 - de la langue, 73
 - de la tête, 72
 - de la vessie, 318, 388
 - de l'estomac, 293
 - nœud autour du cardia, 233, 293
 - de l'intestin grêle, 295
 - de l'œsophage, 233
 - de Rosenmüller (voir *Nœud lymphatique inguinal profond suprême*)
 - de Rotter (voir *Nœud lymphatique inter-pectoral*)
 - delto-pectoral, 405
 - des organes génitaux, 388
 - du cou, 72, 73
 - du gros intestin, 296
 - du ligament artériel, 202
 - du membre
 - inférieur, 526
 - supérieur, 405
 - du pancréas, 293, 294
 - du pelvis, 386, 388
 - du périnée, 386-388
 - du pharynx, 72, 73
 - du poumon, 202
 - du promontoire, 318, 386, 388
 - du rein, 318
 - épicoelique, 296
 - épigastrique
 - inférieur, 259
 - superficiel, 259
 - gastrique gauche, 233, 293, 294
 - gastro-épiploïque, 293
 - gastro-omental, 293
 - hépatique, 293, 294
 - hilaire, 193, 202, 224, 225
 - (voir *Nœud lymphatique axillaire latéral*)
 - hypogastrique (voir *Nœud lymphatique iliaque interne*)
 - iléo-colique, 296
 - iliaque
 - circonflexe superficiel, 387
 - commun, 259, 296, 318, 386, 388
 - externe, 259, 296, 318, 386, 388, 473
 - interne, 259, 296, 318, 386, 388
 - infra-parotidien, 72
 - infra-pylorique, 293
 - inguinal
 - profond, 259, 386-388, 473
 - profond suprême, 259, 386-388
 - superficiel, 259, 296, 386-388, 473
 - intercostal, 233
 - interpectoral, 178
 - interrupteur, 72, 73
 - intestinal (voir *Nœud lymphatique du gros intestin*)
 - intra-pulmonaire, 202
 - jugulaire
 - antérieur, 72
 - externe, 72
 - interne, 72, 73
 - jugulo-digastrique, 72, 73
 - jugulo-omo-hyoïdien, 72, 73
 - juxta-œsophagien, 233
 - lombal, 259, 318, 386
 - mandibulaire, 72
 - mastoïdien, 72
 - médiastinal, 233, 236
 - mésentérique
 - inférieur, 259, 294, 296
 - supérieur, 259, 293-296
 - naso-labial, 72
 - obturateur, 386
 - occipital, 72

- pancréatico-duodéal, 294
- parasternal, 178
- paratrachéal, 202, 233
- paravésical, 318
- parotidien, 72
- pectoral, 416 (*voir aussi Nœud lymphatique axillaire antérieur*)
- phrénique
 - inférieur, 178, 259
 - supérieur, 233
- poplité, 473
- préaortique, 259, 296, 386, 388
- précæcal, 296
- présacral (*voir Nœud lymphatique sacral moyen*)
- prétrachéal, 72, 74
- pulmonaire, 193, 202
- pylorique, 294
- rectal, 296
- rétro-pharyngien, 73
- rétro-pylorique, 293
- sacral
 - latéral, 259, 386, 388
 - moyen, 259, 318, 386, 388
- scalène (*voir Nœud lymphatique cervical*)
- sigmoïde, 296
- spinal accessoire, 72
- splénique, 293, 294
- sterno-cléido-mastoïdien, 72
- subclavier, 72 (*voir aussi Nœud lymphatique axillaire apical*)
- subinguinal (*voir Nœud lymphatique inguinal*)
- submandibulaire, 60, 72, 73
- submentonnier, 72, 73
- subscapulaire (*voir Nœud lymphatique axillaire postérieur*)
- supra-claviculaire, 72
- supra-hyoïdien, 72
- supra-pylorique, 293
- thoracique interne, 178
- thyroïdien, 72
- trachéal, 202, 233
- trachéo-bronchique, 202, 224, 225, 233, 237, 238, 259
- vésical, 318, 388
- viscéral, 259, 296, 388
- sinu-atrial (SA), 211, 219

Nomenclature des bronches, 197

Nouveau-né

- circulation sanguine du (*voir Circulation sanguine post-natale*)
- crâne du, 14

Noyau

- abducens, 115, 116, 120
- ambigu, 115, 116, 124-126
- antérieur
 - olfactif, 118
 - thalamique, 110
- caudé, 107, 109-111, 139, 143
- cérébelleux (*voir Noyau du cervelet*)
- cérébral, 109
- cochléaire, 115, 116, 123
- de la base (ganglion), 109
- de la moelle allongée, 112
- de l'hypothalamus
 - dorso-médial, 145
 - mamillaire, 145
 - paraventriculaire, 145
 - postérieur, 145
 - supra-optique, 145
 - tubéral, 145
 - ventro-médial, 145
- d'Edinger-Westphal (*voir Noyau oculo-moteur accessoire*)
- denté du cervelet, 112, 114
- des nerfs crâniens, 115, 116, 120-127
- dorsal
 - cochléaire, 115, 116, 123
 - du nerf vague (X), 115, 116, 125, 221, 303, 320
 - dorso-médial de l'hypothalamus, 145

- du cervelet
 - denté, 112, 114
 - emboliforme, 112
 - fastigial, 112
 - globuleux, 112
- du corps géniculé latéral, 119
- du cristallin, 88, 89
- du nerf
 - accessoire, 115, 116
 - hypoglosse (XII), 115, 116, 127
 - trijumeau (V)
 - . mésencéphalique, 115, 116, 121, 134
 - . moteur, 115, 116, 121, 134
 - . pontique, 115, 116, 121
 - . spinal, 115, 116, 121, 124, 125
 - vague (X) dorsal, 115, 116, 125, 221, 303, 320
- du thalamus
 - antérieur, 110
 - intra-laminaire, 110
 - latéral, 110
 - médial, 110
 - médian, 110
 - ventral postéro-médial, 134
- du tractus solitaire, 115, 116, 122, 124, 125, 134, 221, 320
- emboliforme du cervelet, 112
- facial, 115, 116
- fastigial du cervelet, 112
- globuleux du cervelet, 112
- inférieur
 - salivaire, 115, 116, 124, 133
 - vestibulaire, 123
- infundibulaire de l'hypothalamus, 145
- intermédiaire-latéral, 131-133 (*voir aussi Corne de la substance grise*)
- intra-laminaire du thalamus, 110
- latéral
 - du corps géniculé, 119
 - du tractus olfactif, 118
 - thalamique, 110
 - vestibulaire, 123
- lenticulaire, 107, 109, 139
- mamillaire de l'hypothalamus, 145
- médial
 - thalamique, 110
 - vestibulaire, 123
- médian du thalamus, 110
- mésencéphalique du nerf trijumeau (V), 115, 116, 121, 134
- moteur
 - du nerf facial (VII), 122
 - du nerf trijumeau (V), 115, 116, 121, 134
- oculo-moteur, 115, 116, 120
 - accessoire, 115, 116, 120, 131
- olfactif, 118
- paraventriculaire de l'hypothalamus, 145
- pontique
 - du goût, 134
 - du nerf trijumeau (V), 115, 116, 121
- postérieur de l'hypothalamus, 145
- pulpeux, 21, 152
- réticulaire, 110
- rouge, 106, 115, 116, 148
- salivaire
 - inférieur, 115, 116, 124, 133
 - supérieur, 43, 115, 116, 122, 132
- sensitif principal du nerf trijumeau (V), 115, 116, 121
- septal, 118
- spinal du nerf trijumeau, 115, 116, 121, 124, 125
- supérieur
 - salivaire, 43, 115, 116, 122, 132
 - vestibulaire, 123
- supra-optique de l'hypothalamus, 145
- trigéminal, 116, 121
- trochléaire, 115, 116, 120
- tubéral de l'hypothalamus, 145
- ventral
 - cochléaire, 115, 116, 123
 - postéro-médial du thalamus, 134

- ventro-médial de l'hypothalamus, 145
- vestibulaire, 115, 116, 123
 - inférieur, 123
 - supérieur, 123

O

Oddi (*voir Sphincter de l'ampoule hépato-pancréatique*)

Œil, 48, 81, 84, 87-90, 120, 160, 161 (*voir aussi Orbite, Muscle de l'œil*)

Œsophage, 34, 63, 65-68, 75, 76, 78, 125, 188, 200, 201, 210, 224-228, 229, 231, 232, 234, 236-239, 256, 258, 262, 266, 267, 269, 302, 308, 310, 323

- artères de, 231
- coupe transversale de, 210, 236-239, 325
- *in situ*, 226
- jonction
 - gastro-œsophagienne, 230
 - pharyngo-œsophagienne, 229
- muqueuse et sous-muqueuse de, 229, 230
- muscles de, 228, 229, 269
- rétrécissements de, 227
- vaisseaux et nœuds lymphatiques de, 233

Olécrâne de l'ulna, 400, 420, 424, 425, 427, 429, 432, 433, 465

Ombilic, 240, 247, 331

- de la membrane du tympan, 93

Omentum

- grand, 261, 263, 265, 267, 323, 329, 330
- petit, 265, 267, 278, 281, 298, 299, 323, 326, 329
- bord libre droit, 271

Ongle, 459

Ora serrata, 87, 89, 95

Orbite, 4, 6, 14, 48, 50, 81-86

- annexes de, 81, 82
- artères de, 85
- fascia de, 83
- muscles de, 84
- nerfs de, 44, 86
- veines de, 85

Oreille, 92-94

- externe, 93
- interne, 92
- moyenne, 92, 93 (*voir aussi Cavité tympanique*)

Organe spiral (de Corti), 96

Organes génitaux

- féminins, 356, 368
- masculins, 360-362, 367, 368

Orifice (*voir aussi Hiatus, Ostium, Ouverture*)

- anal, 368
- de la valve atrio-ventriculaire droite (tricuspide), 239
- de l'estomac
 - cardiaque, 268
 - pylorique, 271
- du col utérin, 355
- iléal, 274, 276
- vaginal, 359

Origine

- des muscles
 - de la cuisse, 478, 479
 - de la hanche, 478, 479
 - de la jambe, 503
 - de l'avant-bras, 438, 439
 - de l'épaule, 406, 407, 408
 - du bras, 407, 408
- du diaphragme, 189
- du muscle
 - crémaster, 244
 - dentelé antérieur, 180
 - génio-glosse, 53
 - scalène, 29
 - subclavier, 180

Oropharynx, 34, 51, 62, 63, 64, 66, 67

Os

- calcanéus, 511-513, 516, 517
- capitatum, 440-444
- coxal (*voir Os de la hanche*)
- cuboïde, 511, 512, 515, 516, 524, 525

- cunéiforme, 511, 512, 514-516, 524, 525
- de la cage thoracique, 179, 180
- de la cavité nasale, 37, 50
- de la cheville, 501, 502, 511-513
- de la clavicule (voir *Clavicule*)
- de la cuisse, 475, 493
- de la fibula (voir *Fibula*)
- de la hanche, 334, 336, 474-479
- de la jambe, 501, 502
- de la main, 444
- de la poitrine (voir *Sternum*)
- de la tête, 15
- de l'abdomen, 241
- de l'avant-bras, 427
- de l'épaule, 406-408
- de l'oreille (voir *Osselets de l'ouïe*)
- du bras, 407, 408
- du carpe, 440-444
- du cou, 15, 18-20
- du coude, 424
- du dos, 150-154
- du fémur (voir *Fémur*)
- du pelvis, 241, 332, 334-336, 474
- du pied, 511-513
- du poignet, 440, 441, 444
- du sternum (voir *Sternum*)
- du talus, 511-513
- du tibia (voir *Tibia*)
- ethmoïde (voir *Ethmoïde*)
- frontal, 1, 4, 6, 8-11, 14, 35, 37, 38, 81, 82
- hamatum, 440, 441, 443, 444
- hyoïde, 15, 26-28, 30, 33, 53, 59-61, 63, 65, 67, 68, 74, 76, 77, 80
- ilial (voir *Ilium*)
- ischial (voir *Ischium*)
- lacrymal, 4-8, 14, 37, 50
- lunatum, 440-444
- mandibulaire (voir *Mandibule*)
- maxillaire, 47 (voir *Maxillaire*)
- métacarpien, 438-446, 449, 452, 455
- de l'index, 445
- métatarsien, 506, 509, 511, 512, 515-517, 519, 524, 525
- nasal, 1, 4, 6, 8, 14, 35, 37, 38, 50
- naviculaire, 511, 512, 515, 524, 525
- occipital, 6-11, 14, 22, 29, 36-38, 63-67
- partie basilaire de (voir *Partie basilaire de l'os occipital*)
- palatin, 4, 8, 10, 14, 16, 37, 50
- pariétal, 4-11, 14
- pisiforme, 434-436, 440-449, 453, 454
- pubien, 323, 333, 337, 349, 363, 474
- scaphoïde, 440-455
- sésamoïde, 441, 444, 511, 512, 516, 522-525
- sphénoïde (voir *Sphénoïde*)
- sutural, 6, 9
- tarsien (voir *Os du pied*)
- temporal, 4-8, 10, 11, 14, 15
- trapèze, 440, 441, 443-446, 449, 455
- trapézoïde, 440-444
- triquétrum, 440, 441, 443, 444
- vertébral (voir *Vertèbre*)
- vomer (voir *Vomer*)
- wormien, 6, 9
- zygomatique, 1, 4, 6, 10, 14, 81

Osselets de l'ouïe, 93

Ostium (voir aussi *Hiatus, Orifice, Ouverture*)

- de la glande
- de Bartholin, 356
- de Tyson, 362
- préputiale, 362
- vestibulaire majeure, 356
- de la trompe
- auditive, 36, 63, 64, 66, 67, 124
- utérine, 355
- de la veine cave, 217
- de la vessie, 348
- de l'uretère, 350, 364
- de l'urètre externe, 331, 342, 346, 356, 359, 362, 365, 368, 375, 376

- de l'utérus, 355
- des artères coronaires, 217, 218
- du conduit
- bulbo-urétral, 364, 365
- de Skène, 356
- éjaculateur, 364, 365, 369
- para-urétral, 356
- prostatique, 364, 365
- du sinus coronaire, 214
- du tubule rénal collecteur, 313
- du vagin, 342, 356
- maxillaire, 46
- pharyngien de la trompe auditive, 36, 63, 64, 66, 67, 124

Ouraque, 246, **247**, 254, 255, 266, 323, 343, 345-348, 357, 380, 383

Ouverture (voir aussi *Hiatus, Orifice, Ostium*)

- de la veine cérébrale supérieure, 100
- de l'appendice vermiforme, 274
- de l'aqueduc du vestibule, 95, 97
- des cellules ethmoïdales, 36, 37, 50
- du 4^e ventricule
- latérale (de Luschka), 107, 108, 144
- médiane (de Magendie), 107, 108, 114, 116, 144
- du conduit
- alvéolaire, 198
- naso-lacrymal, 36, 37, 49, 82
- para-urétral, 356
- parotidien, 51
- sublingual, 51, 61
- submandibulaire, 51, 61
- du pelvis, 154, 334, 352 (voir aussi *Ligne terminale du pelvis*)
- du sinus
- maxillaire, 36, 37, 48-50
- sphénoïdal, 36, 37, 49
- iléo-cæcale, 276
- nasale postérieure, 16, 38
- pharyngienne, 124

Ovaire, 315, 342-344, 352, 354, 355, 369, 380, 392, 395

P

Palais, 38, 48, 50, 52

Palatin (voir *Os palatin*)

Pancréas, 160, 161, 173, 264-266, 270, 271, 280, **281**, 286, 307, 322, 323, 327-329 (voir *Tête*)

- artères du, 284, 286
- conduit du, 280
- coupe transversale du, 265, 327-329
- histologie du, 281
- *in situ*, 281
- incisure du, 281
- innervation du (schéma), 160, 307
- vaisseaux et nœuds lymphatiques du, 294
- veines du, 289

Papille

- circumvallée, 58, 134
- de la pyramide rénale, 311
- de Vater (voir *Papille duodénale majeure*)
- duodénale
- majeure, 271, 280
- mineure, 271, 280
- filiforme, 58
- foliée, 58, 134
- fungiforme, 58, 134
- gingivale, 57
- iléale, 274
- incisive, 52
- lacrymale, 81, 82
- mammaire (mamelon), 175, 176, 331
- parotidienne, 51
- rénale, 313

Paracervix, 353

Paradidyme, 369

Paramètre de l'utérus, 344, 353

Parasympathique (voir *Système nerveux parasympathique*)

Paravagin, 353

Pariétal (voir *Os pariétal*)

Parioi

- abdominale, 243-260
- antérieure, 243-247, 249-251
- artères de la, 249
- dissection de la, 243-245
- nerfs de la, 251
- péritoine de la, 247
- veines de la, 250
- vue interne de la, 247
- postérieure, 256-260
- artères de la, 257
- nerfs de la, 260
- péritoine de la, 266
- vaisseaux et nœuds lymphatiques de la, 259
- veines de la, 258
- vue interne de la, 256
- postéro-latérale, 248
- thoracique
- antérieure, 182-184
- coupe transversale de la, 185, 236-239, 325
- muscles de la, 182-185
- nerfs cutanés de la, 182
- de la cavité nasale
- latérale, 36, 37
- médiale, 38 (voir aussi *Septum nasal*)
- vaginale, 359

Paroophoron, 369

Pars

- flaccida de la membrane tympanique, 93
- tensa de la membrane tympanique, 93

Partie

- atrio-ventriculaire du septum membraneux, 210, 215-219
- basilaire de l'os occipital, 8, 10, 11, 22, 23, 29, 36-38, 52, 65-67
- cardiaque de l'estomac, 230
- ciliaire de la rétine, 87, 89
- contournée du cortex rénal, 311
- de la glande lacrymale, 82
- de l'hypothalamus, 303
- de l'os temporal, 8, 11, 97
- ascendante (D4), 278
- descendante (D2), 278
- horizontale (D3), 278
- pétreuse, 8, 10, 11, 97
- squameuse, 6, 8, 11
- supérieure (D1), 278
- distale de l'adéno-hypophyse, 145
- du duodénum (D), 262, 270, 271, 323, 327-329
- ascendante (D4), 271
- descendante (D2), 271
- horizontale (inférieure) (D3), 271
- supérieure (D1), 271
- du gyrus frontal inférieur, 104
- du ligament médial de la cheville
- tibio-calcaneenne, 515
- tibio-naviculaire, 515
- tibio-talaire, 515
- du muscle oblique externe de l'abdomen, 243
- flaccide de la membrane tympanique (pars flaccida), 93
- frontale du ventricule latéral gauche, 107
- horizontale du vagin, 353
- intermédiaire de l'adéno-hypophyse, 145
- interventriculaire du septum membraneux, 210, 215-219
- lisse de l'orbiculus ciliaire, 89
- musculaire du septum interventriculaire, 214, 215, 217-219
- optique de la rétine, 87
- tendue de la membrane tympanique (pars tensa), 93
- tubérale de l'adéno-hypophyse, 145

Passavant (voir *Crête de*)

Patella, 469, 480-482, 489, 494, 495, 498, 499, 507, 509

Patte d'oie, 480, 494, 495

Paupières, 81

Peau, 101, 246
 – du pénis, 361, 362, 367
 – du scrotum, 367

Pecten
 – anal, 373
 – du pubis, 241, 332, 335, 336, 340, 474

Pédicule, 20
 – de la vertèbre, 19, 151-153, 155, 156
 – de l'axis, 19

Pédoncule
 – cérébelleux
 – inférieur, 112-114, 123, 142
 – moyen, 112-114, 142
 – supérieur, 112-114, 142
 – cérébral, 105, 106, 114, 137, 143

Pelvis
 – artères du, 378, 380-385
 – chez la femme, 380, 382, 384
 – chez l'homme, 383
 – coupe transversale du, 398
 – diamètre conjugué vrai du, 334
 – diamètre transverse du, 334
 – diaphragme du, 337-341
 – différences sexuelles du, 334
 – faux, 336, 343
 – féminin, 399
 – ligaments du, 335, 336
 – mesures du, 334
 – muscles du (*voir Diaphragme pelvien, Diaphragme uro-génital*)
 – nerfs du, 390, 392, 395, 396
 – chez la femme, 392, 394
 – chez l'homme, 396
 – os du, 332, 334-336, 474
 – ouverture du, 334
 – rénal, 311, 329
 – vaisseaux et nœuds lymphatiques du, 318, 386-388
 – chez la femme, 386
 – chez l'homme, 388
 – veines du, 380, 382-385
 – viscères du
 – chez la femme, 342, 343, 350
 – chez l'homme, 346, 347, 350, 364
 – vrai, 336

Pénis, 360-362, 365, 367, 368

Péricarde, 34, 188, 192, 200, 205, 206, 209, 224-227

Périnée, 342, 346, 356-358, 360, 361, 363, 385, 387, 391, 393
 – centre tendineux du, 341, 346, 348, 349, 357, 358, 362-364, 371, 375, 385
 – féminin
 – artères du, 384
 – dissection profonde du, 358
 – dissection superficielle du, 357
 – nerfs du, 393
 – organes génitaux externes (vulve), 356
 – vaisseaux et nœuds lymphatiques du, 386, 387
 – veines du, 384
 – masculin
 – artères du, 381, 385
 – dissection profonde du, 363
 – dissection superficielle du, 361, 362
 – nerfs du, 389, 391
 – organes génitaux externes, 360
 – scrotum et son contenu, 367
 – testicule et épiddidyme, 370
 – urètre, 365
 – vaisseaux et nœuds lymphatiques du, 388
 – veines du, 381, 385

Périorbite, 83

Péritoine, 173, 230, 245-247, 254, 276, 301, 308, 317, 322, 342, 343, 346, 347, 352, 357, 371, 372, 380, 392 (*voir aussi Cavité péritonéale*)
 – de la paroi abdominale postérieure, 266
 – pariétal, 255, 263, 265, 266, 323, 326, 330, 347, 348, 350
 – viscéral, 265, 272, 275, 305, 376

Petit (*voir Triangle de*)

Peyer (*voir Nodule lymphatique agrégé de l'iléum*)

Phalange, 438, 439, 444, 446, 452, 459, 511, 516, 525
 – distale, 445
 – moyenne, 445
 – proximale, 445

Pharynx (et région pharyngienne), 34, 36, 51, 62-64, 66, 67, 92, 98, 103
 – artères du, 69
 – muqueuse du, 66
 – muscles du, 64, 65, 67, 68, 74
 – nerfs du, 62, 71
 – vaisseaux et nœuds lymphatiques du, 71, 72
 – veines du, 70

Philtrum, 51

Pied
 – artères du, 524
 – de l'hippocampe, 110, 111
 – face plantaire, 469
 – ligaments du, 515, 516
 – muscles du, 518-525
 – nerfs du, 528, 529
 – nœuds lymphatiques du, 473
 – os du, 511-513
 – plante du, 520, 521, 523
 – tendons du, 516

Pie-mère, 99, 101, 107, 158, 162, 163

Pilier
 – de l'anneau inguinal superficiel, 253
 – du clitoris, 359
 – du diaphragme, 173, 189, 256, 262, 317, 325-329
 – du fornix, 105, 109, 111, 141
 – du pénis, 350, 362, 365

Pisiforme, 434-436, 440-442, 444-449, 453, 454

Plan
 – de la ligne semi-lunaire, 242
 – de l'abdomen, 242
 – interépineux, 242
 – intertuberculaire, 242
 – subcostal, 242
 – transpylorique, 242

Plancher
 – de la bouche, 53
 – de la cavité nasale, 36
 – de l'urètre, 371

Plaqué
 – digitale
 – palmaire, 446, 452, 459
 – plantaire, 516, 524

Platysma, 25, 27, 30, 34, 122

Plèvre
 – coupole de la (*voir Coupole pleurale*)
 – dôme (*voir Coupole pleurale*)
 – pariétale cervicale, 190, 191
 – partie costale de la, 188, 190-192, 200, 205, 224-226, 309, 326
 – partie diaphragmatique de la, 187, 188, 192, 200, 205, 224-226, 247, 326
 – partie médiastinale de la, 187, 188, 192, 200, 205, 206, 209, 210, 224-226
 – péricardique (*voir Plèvre partie médiastinale de la*)
 – viscérale, 199

Plexus (artériel)
 – malléolaire, 508
 – patellaire, 488, 489, 500
 – pial, 164, 165

Plexus (capillaire) du rein, 314

Plexus (choroïde)
 – du 3^e ventricule, 105, 107, 108, 141
 – du 4^e ventricule, 108, 113, 114
 – du ventricule latéral, 99, 107, 109-111, 137, 141, 143

Plexus (lymphatique) sous-pleural, 202

Plexus (nerveux)
 – alvéolaire supérieur, 44
 – aortique, 203, 260, 297, 300, 319, 389, 390, 392, 394-397 (*voir aussi Plexus [nerveux] intermésentérique*)
 – appendiculaire, 301, 302
 – autonome intrinsèque de l'intestin, 305
 – brachial, 1, 26, 29, 30, 31, 71, 157, 177, 183, 187, 192, 200, 205, 222, 224-226, 414, 416-418, 421

– cæcal, 302
 – cardiaque, 125, 160, 203, 220, 221, 234
 – carotidien
 – autonome, 12
 – commun, 129, 130
 – externe, 129, 130, 132, 160
 – interne, 43, 46, 86, 120, 122, 124, 130, 131, 160
 – caveux, 120
 – cervical, 2, 127, 128, 157 (*voir aussi Anse cervicale*)
 – coccygien, 485, 487
 – coélique, 125, 234, 297, 298, 299, 300-302, 319-321, 390, 395
 – colique
 – droit, 301, 302
 – gauche, 297, 302, 303
 – moyen, 301, 302
 – d'Auerbach, 305
 – de l'artère méningée moyenne, 130
 – de Meissner, 305
 – dentaire
 – inférieur, 121
 – supérieur, 44
 – du conduit déférent, 389, 390, 396
 – entérique, 304, 305
 – facial, 130
 – gastrique
 – droit, 298-300
 – gauche, 297-300, 390
 – gastro-duodénal, 299, 301, 306
 – gastro-épiplœique, 298, 299
 – hépatique, 125, 297-299, 301, 306
 – hypogastrique
 – inférieur, 160, 161, 297, 302, 303, 319, 320, 389, 390, 392, 394-397
 – supérieur, 160, 297, 302, 303, 319, 320, 343, 347, 389, 390, 392, 394-397
 – iléo-colique, 301, 302
 – iliaque
 – commun, 297, 392
 – externe, 297, 392
 – interne, 297, 392
 – intermésentérique, 160, 260, 297, 301-303, 319, 320, 330, 390, 392, 394-397
 – intrinsèque autonome de l'intestin, 305
 – lombal, 157, 222, 260, 484, 485, 486, 526, 527
 – lombo-sacral, 319, 485
 – marginal, 302
 – maxillaire, 130
 – méningé moyen, 130
 – mésentérique
 – inférieur, 297, 302, 303, 390
 – supérieur, 297-299, 301, 303, 307, 390
 – myentérique (d'Auerbach), 305
 – œsophagien, 125, 200, 203, 210, 224-226, 234, 300
 – ovarique, 297, 392, 395
 – pancréatico-duodénal
 – inférieur, 301
 – inféro-antérieur, 298, 299
 – supéro-antérieur, 298, 299
 – supéro-inférieur, 299
 – supéro-postérieur, 299
 – patellaire, 471
 – pelvien, 297, 302, 303, 319, 320, 389, 390, 392, 394-397
 – périglandulaire, 305
 – périsvasculaire, 304
 – pharyngien, 62, 71, 124, 125, 129, 130
 – phrénique inférieur, 297, 298, 299, 321, 390
 – prostatique, 319, 390, 396, 397
 – pulmonaire, 125, 160, 161, 203, 204, 234
 – pylorique, 298
 – rectal, 302, 303, 319, 390, 392
 – moyen, 302
 – supérieur, 297, 302, 390
 – rénal, 297, 302, 319-321, 390, 397
 – sacral, 157, 222, 260, 302, 320, 390, 395-397, 485, 487
 – sigmoïdien, 302

- sous-muqueux (de Meissner), 305
- sous-séreux, 305
- splénique, 297-299
- surrénal, 297, 302
- testiculaire, 297, 389, 396
- tympanique, 93, 94, 122, 124, 131, 133
- urétérique, 297, 319, 390
- utérin, 392, 394, 395
- vaginal, 392, 394, 395
- vertébral, 129
- vésical, 302, 319, 390, 392, 394, 396, 397
- Plexus (veineux), 12**
 - anal, 372
 - aréolaire, 250
 - basilaire, 102, 103
 - de l'artère vertébrale, 167
 - œsophagien, 232
 - pampiniforme, 250, 367, 381, 383
 - pariétal, 350
 - pial, 166
 - prévésical, 348, 383
 - prostatique, 383
 - ptérygoïdien, 70, 85
 - rectal
 - externe, 291, 373, 374, 379
 - interne, 373, 374, 379
 - périmusculaire, 258, 291
 - rétro-pubien, 348, 383
 - sous-muqueux, 232
 - utéro-vaginal, 258
 - vertébral (de Batson), 102
 - antérieur, 167
 - . interne (épidural), 167
 - externe, 166
 - interne (épidural), 163, 166
 - vésical, 258, 350
- Pli (voir aussi Ligament)**
 - alaire du genou, 495
 - ary-épiglottique, 66, 67, 78
 - avasculaire de Treves, 273
 - axillaire, 175
 - cæcal, 273, 343, 347
 - vasculaire, 273
 - circulaire (valve de Kerckring), 271
 - de l'iléum, 272
 - du duodénum, 271
 - du jéjunum, 272
 - de la conjonctive, 81, 82
 - de la trompe utérine, 355
 - de la veine cave gauche, 209
 - de l'iris, 88
 - du canal cervical, 355
 - du gosier
 - semi-lunaire, 64
 - triangulaire, 64
 - du gros intestin, 276
 - du rectum, 373
 - duodénal, 262, 270, 271, 280
 - frangé de la langue, 51
 - gastrique, 230, 268, 325
 - gastro-pancréatique, 264
 - glosso-épiglottique, 58
 - glutéal, 149, 469
 - iléo-cæcal, 273
 - infra-patellaire, 495
 - inguinal, 369
 - inter-urétérique, 350
 - malléaire, 94
 - ombilical
 - latéral, 247, 266, 343, 347
 - médial, 246, 247, 266, 343, 347, 380
 - médian, 247, 266, 343, 347
 - palatin transverse, 52
 - palmaire proximal, 400
 - palmé du canal cervical, 355
 - pharyngo-épiglottique, 65, 67, 229
 - pubo-vésical, 247
 - radial longitudinal, 400
 - recto-sacral (voir Pli utéro-sacral, Pli sacro-génital)
 - sacro-génital, 266, 347, 372 (voir aussi Pli utéro-sacral)
 - salpingo-pharyngien, 64, 66
 - semi-lunaire
 - de la conjonctive, 81, 82
 - du gosier, 64
 - du gros intestin, 276
 - sublingual, 51, 61
 - transverse du rectum, 373
 - triangulaire du gosier, 64
 - urétérique, 343, 344, 347
 - uro-génital, 368
 - utéro-sacral, 315, 343, 344, 372 (voir aussi Pli sacro-génital)
 - vasculaire cæcal, 273, 347
 - ventriculaire (corde), 78
 - vésical transverse, 247, 343, 347, 354
 - vésico-sacral, 347
 - vestibulaire, 80
 - vocal (corde), 63, 78, 80
- Poche de Rathke, 50**
- Poignet**
 - artères du, 449, 461
 - dissection
 - profonde du, 448
 - superficielle du, 447, 455-457
 - ligaments du, 442, 443
 - mouvements du, 441
 - nerfs du, 449, 460
 - os du, 440, 444
 - tendons du, 449, 458
- Point**
 - central du périnée (voir Périnée, Centre tendineux du périnée)
 - de McBurney, 275
 - lacrymal, 81, 82
- Poirier (voir Espace de)**
- Pôle du cerveau, 104, 106**
- Pomme d'Adam (voir Proéminence laryngée)**
- Pont, 105, 113, 114, 133, 134, 148**
 - acoustique interne, 97
 - du septum alvéolaire (de Kohn), 198
- Porte du foie, 277**
- Position**
 - de l'appendice, 275
 - de l'estomac, 267
- Poumon, 160, 161, 190-193-195, 202, 205, 206, 210, 236-238, 317, 325**
 - circulation sanguine intra-pulmonaire (schéma), 199
 - coupe transversale du, 210, 236-239, 325
 - *in situ*, 192
 - lobe
 - supérieur droit, 235
 - supérieur gauche, 235
 - segments broncho-pulmonaires, 194, 195
 - topographie du, 190, 191
 - vaisseaux et nœuds lymphatiques du, 202
 - vues externes du, 190-193
- Poupart (voir Ligament de)**
- Précunéus, 105**
- Prépuce**
 - du clitoris, 356, 368
 - du pénis, 346, 368
- Pré-rolandique (voir Artère pré-rolandique)**
- Processus**
 - accessoire de la vertèbre lombale, 152
 - alvéolaire du maxillaire, 4-8, 16, 37, 48
 - articulaire
 - de la vertèbre
 - . inférieur, 19-21, 151-153, 155, 156
 - . supérieur, 20, 21, 151-153, 155, 156
 - supérieur du sacrum, 154
 - axillaire, 177
 - bifide, 20
 - caudé du foie, 277
 - ciliaire, 87-89
 - clinoïde
 - antérieur, 8, 11, 152
 - postérieur, 11
 - condyloïde de la mandibule, 6, 15, 17
 - coracoïde de la scapula, 179, 182, 183, 407-410, 413-417, 419, 421
 - coronoïde
 - de la mandibule, 6, 7, 15, 17, 47
 - de l'ulna, 424, 425, 427, 431
 - de la mandibule
 - condyloïde, 6, 15, 17
 - coronoïde, 6, 15, 17
 - de la scapula
 - coracoïde, 179, 182, 183, 207, 407-410, 413-417, 419, 421
 - de la vertèbre
 - articulaire
 - . inférieur, 19-21, 151-153, 155, 156
 - . supérieur, 10, 21, 151-153, 155, 156
 - de la vertèbre cervicale, 19, 20, 29, 135
 - de la vertèbre lombale
 - accessoire, 152
 - mamillaire, 152
 - transverse, 152, 155, 156, 173, 189, 241, 332
 - de la vertèbre thoracique, 151, 181
 - de l'atlas, 19, 29, 170
 - de l'axis
 - épineux, 19, 170
 - transverse, 19, 29
 - de l'ethmoïde, 36, 37, 49, 50
 - de l'incus, 94
 - de l'os
 - ethmoïde, 36, 37, 49, 50
 - maxillaire
 - . alvéolaire, 4-8, 37, 48
 - . frontal, 4, 6, 35, 37, 81
 - . palatin, 8, 10, 36-38, 52, 98
 - . zygomatique, 4, 10
 - occipital, 29
 - palatin
 - . orbitaire, 4, 37
 - . pyramidal, 10, 14
 - . sphénoïde, 37
 - sphénoïde
 - . épineux, 10
 - . ptérygoïde, 6, 8, 10, 14, 37, 38
 - temporal
 - . mastoïde, 6, 10, 15, 24, 26, 27, 29, 33, 53, 59, 98, 170
 - . styloïde, 6, 10, 14, 15, 18, 26, 29, 33, 53, 59, 67, 68
 - . zygomatique, 6, 10, 14
 - zygomatique
 - . frontal, 4
 - de l'ulna
 - coronoïde, 424, 427, 431
 - styloïde, 427, 440
 - de Spence, 176, 177
 - du cartilage
 - aryténoïde
 - . musculaire, 77, 78
 - . vocal, 77, 78
 - nasal septal, 35, 37, 38
 - du coccyx, 154
 - du cornet nasal inférieur, 37
 - du foie
 - caudé, 277
 - papillaire, 277
 - du malléus, 94
 - du maxillaire
 - alvéolaire, 4-8, 37, 48
 - frontal, 4, 6, 35, 37, 81
 - palatin, 8, 10, 36, 37, 38, 52, 98
 - zygomatique, 4, 10
 - du pancréas, 281, 329
 - du radius, 427, 440
 - du sacrum, 154
 - du sphénoïde
 - épineux, 10
 - ptérygoïde, 6, 8, 10, 14, 37, 38
 - du talus, 514-516

- épineux, 19, 20
- de la vertèbre, 19, 20, 22, 149, 151-153, 155, 156, 168, 170, 171, 173, 191, 235
- de l'axis, 19, 170
- du sphénoïde, 10
- ethmoïdal du cornet nasal inférieur, 37
- frontal
 - de l'os zygomatique, 4
 - du maxillaire, 4, 6, 35, 37, 81
- jugulaire de l'os occipital, 29
- lenticulaire de l'incus, 94
- mamillaire de la vertèbre lombale, 152
- mastoïde, 16
 - de l'os temporal, 6, 10, 15, 24, 26, 27, 29, 33, 53, 59, 98, 170
- musculaire du cartilage aryténoïde, 77, 78
- odontoïde (*voir Dent de l'axis*)
- orbitaire de l'os palatin, 4, 37
- palatin du maxillaire, 7, 8, 10, 16, 36-38, 52, 98
- postérieur du talus, 515, 516
- ptérygoïde du sphénoïde, 6, 8, 10, 14, 16, 37, 38
- pyramidal de l'os palatin, 10, 14, 16
- sphénoïde de l'os palatin, 37
- styloïde, 16, 47
 - de l'os temporal, 6, 10, 14, 15, 18, 26, 29, 33, 53, 59, 67, 68
 - de l'ulna, 427, 440, 445
 - du radius, 427, 440, 445
- supérieur du sacrum, 154
- temporal de l'os zygomatique, 4, 6
- transverse, 19-21
 - de la vertèbre
 - . cervicale, 19, 20, 29, 135
 - . lombale, 152, 153, 155, 156, 173, 189, 241, 332
 - . thoracique, 151, 181
 - de l'atlas, 19, 29, 170
 - de l'axis, 19, 29
 - du coccyx, 154
 - du tubercule, 20
 - . postérieur, 20
- unciné
 - de la vertèbre cervicale, 20
 - de l'ethmoïde, 36, 37, 49, 50
 - du pancréas, 281, 329
- vaginal, 366
- vocal du cartilage aryténoïde, 77, 78
- xiphoïde, 175, 179, 180, 182, 184, 190, 192, 240, 241, 243, 325
- zygomatique
 - de l'os temporal, 6, 10, 14
 - du maxillaire, 4, 10

Proéminence

- du canal
 - facial, 94
 - semi-circulaire latéral, 92, 94
- laryngée, 77

Promontoire

- de la cavité tympanique, 92-94
- sacral, 154, 241, 332, 334-336, 338, 342, 344, 347, 392

Prostate, 160, 161, 247, 323, 341, 346, 350, 363-365, 369, 371, 377, 398

Protubérance

- mentonnière, 1, 4, 17
- occipitale
 - externe, 6, 8, 10, 16, 149
 - interne, 11

Ptérion, 6

Pubis (*voir Os pubien*)

Pulpe

- dentaire, 57
- splénique, 282

Pulposus (*voir Noyau pulpeux*)

Pulvinaire, 106, 109, 110, 113, 114, 137, 141-143

Pupille, 81

- dilatation de la, 88, 120, 131
- innervation de la, 160

Purkinje (*voir Fibre de*)

Putamen, 107, 109

Pylore, 267-270, 294, 298

Pyramide

- de la moelle, 113
- du cervelet, 112, 114, 142
- rénale, 311, 313, 314

Q

Quadrants de l'abdomen, 242

Queue

- de cheval, 157, 158, 163, 173, 329
- du noyau caudé, 107, 109, 111
- du pancréas, 264, 281, 282, 308
- infundibulaire de la neuro-hypophyse, 145

R

Racine

- cervicale descendante (*voir aussi Racine de l'anse cervicale inférieure*)
- de la dent, 57
- de la langue, 58, 63, 66, 67, 78, 229
- de l'anse cervicale
 - inférieure, 31, 33, 71, 74, 127, 128
 - supérieure, 31, 33, 71, 74, 127, 128
- descendante de l'hypoglosse (*voir aussi Racine de l'anse cervicale supérieure*)
- du ganglion ciliaire
 - naso-ciliaire, 130, 131
 - oculo-motrice, 130, 131
 - parasympathique, 86, 120, 130, 131
 - ptérygo-palatin (*voir Nerf, rameau ptérygo-palatin du nerf maxillaire*)
 - sensitive, 86, 120, 121, 130, 131
 - sympathique, 86, 120, 130, 131
- du mésentère, 262, 266, 270, 281, 290, 315
- du nerf accessoire
 - crâniale, 125, 126
 - spinale, 126
- du nerf spinal
 - artères de la, 164, 165
 - dorsale, 113, 132, 133, 158, 162, 163, **174**, 252, 304, 397
 - rapport entre la vertèbre et la, 158, 163
 - rapport entre les méninges et la, 162, 163
 - veines de la, 166
 - ventrale, 113, 132, 133, 158, 162, 163, **174**, 185, 252, 300, 304, 397
- du nerf trijumeau (V)
 - motrice, 45, 130
 - sensitive, 45, 130
- du plexus brachial, 418
- du poumon, 187
- naso-ciliaire du ganglion ciliaire, 130, 131
- oculo-motrice du ganglion ciliaire, 130, 131
- parasympathique du ganglion ciliaire, 86, 120
- ptérygo-palatin du ganglion ciliaire (*voir Nerf, rameau ptérygo-palatin du nerf maxillaire*)
- pubienne
 - inférieure, 241, 332, 335, 336, 342, 350, 352, 474
 - supérieure, 241, 253, 332, 335, 336, 342, 346, 362, 363, 474-476, 481, 484, 487
- sensitive
 - du ganglion ciliaire, 86, 120, 121, 131
 - du nerf trijumeau (V), 45, 130
- sympathique du ganglion ciliaire, 86, 120, 130, 131

Radiographie

- de l'appendice, 275
- de l'iléum, 272
- du jéjunum, 272

Radius, 424-431, 433, 436-443, 445, 449, 453, 458 (*voir aussi Tête, Col*)

Rameau (*voir aussi Nerf, rameau*)

- cardiaque, 160
- communicant
 - blanc, 131-133, 160, 162, 163, 174, 185, 203, 221, **222**, 224, 225, 234, 252, 260, 297, 300, **303**, 304, 320, 390, 392, 394, 395-397, 485, 486
 - gris, 32, 129, 131-133, 160, 162, 163, 174, 185, 203, 221, **222**, 224, 225, 234, 252, 260, 297,

- 300, **303**, 304, 319, 320, 390, 392, 394-397, 485, 486, 487
- de l'ischium, 474
- du nerf facial (VII), 161
- du nerf glosso-pharyngien (IX), 161
- du nerf oculo-moteur (III), 161
- du nerf spinal
 - dorsal, 2, 162, 163, 172, 174, 185, 252
 - ventral, 162, 163, 174, 185, 252, 320, 394 (*voir aussi Nerf intercostal, Plexus [nerveux] brachial, Plexus [nerveux] cervical, Plexus [nerveux] lombo-sacral, Plexus [nerveux] sacral*)
- du sillon latéral, 104

Rampe

- tympanique de la cochlée, 92, 95, 96
- vestibulaire de la cochlée, 92, 95, 96

Raphé (*voir aussi Ligament*)

- du palais, 52
- du pénis, 368
- médian
 - du muscle élévateur de l'anus, 338, 339
 - du muscle mylo-hyoïdien, 53
- périnéal, 356, 368
- pharyngien, 67, 75, 228
- ptérygo-mandibulaire, 15, 17, 39, 52, 55, 60, 64, 65, 68
- uro-génital, 368

Rapports vertébraux des racines des nerfs spinaux, 158

Rate, 190, 191, 264, 265, 267, 278, 281, **282**, 322, 324-328

- artères de la, 283, 284
- coupe transversale de la, 282, 325, 327, 328
- faces de la, 282
- *in situ*, 282
- veines de la, 289, 292

Rathke (*voir Poche de*)

Rayon-X (*voir Artériographie, Radiographie*)

Récepteurs de la toux, 204

Récessus (*voir aussi Cul-de-sac, Espace, Fosse*)

- axillaire, 468
- cochléaire du vestibule, 95
- costo-diaphragmatique, 188, 190-192, 224, 225, 309, 317, 325, 326
- costo-médiastinal, 188, 190
- de la bourse omentale, 264, 266, 277, 323
- de la cavité pleurale, 188, 190, 191, 224, 225, 309, 317, 326
- de la fosse ischio-rectale, 247, 350, 352
- du 3^e ventricule, 105, 107
 - infundibulaire, 107
 - optique, 105, 107
 - pinéal, 107
 - supra-pinéal, 107
- du 4^e ventricule, 107, 114
- du petit sac péritonéal, 266, 323 (*voir aussi Récessus supérieur de la bourse omentale*)
- du sinus maxillaire, 48
- du vestibule
 - cochléaire, 95
 - elliptique, 95
 - sphérique, 95
- duodénal, 262, 270
- elliptique du vestibule, 95
- épitympanique, 92, 93, 94
- hépato-rénal, 326
- iléo-cæcal, 273
- iléo-colique (*voir Récessus iléo-cæcal*)
- infundibulaire du 3^e ventricule, 107
- intersigmoïdien, 263, 315
- latéral du 4^e ventricule, 107, 114
- optique du 3^e ventricule, 105, 107
- paraduodénal, 262
- pariéto-mésentérique, 262
- pharyngien, 36, 47, 64, 66
- pinéal du 3^e ventricule, 107
- piriforme, 66, 78, 227
- recto-utérin (*voir Cul-de-sac recto-utérin*)
- rétro-cæcal, 263, 273
- sphéno-ethmoïdal, 36, 37

- sphérique du vestibule, 95
- subscapulaire, 468
- subpoplitée, 495, 496
- supérieur
- de la bourse omentale, 264, 266, 277, 323
- du petit sac péritonéal, 266, 323 (*voir aussi Récessus supérieur de la bourse omentale*)
- supra-pinéal du 3^e ventricule, 107
- vésico-utérin (*voir Cul-de-sac vésico-utérin*)
- Rectum** (canal anal), 160, 161, 256, 263, 266, 276, 308, 323, 337-339, 341-343, 345-348, 357, 364, **371, 372, 373, 374, 375, 376**-380, 392, 398
- artères du, 378
- *in situ* (chez la femme et chez l'homme), 371
- muscle sphincter externe du (chez la femme et chez l'homme), 375
- veines du, 379
- Réflexe**
- autonome, 304
- de la toux, 204
- de l'éternuement, 204
- d'Hering-Breuer, 204
- Région**
- de l'abdomen latérale, 242
- épigastrique, 242
- fémorale, 255
- hypochondriaque, 242
- hypogastrique, 242
- iliaque (*voir Région inguinale*)
- ilio-cæcale, 273
- infra-glottique, 80
- inguinale, 159, 254, 242
- ombilicale, 242
- orale (pharyngienne)
- artères de la, 69
- muscles de la, 67, 68
- nerfs de la, 71
- vaisseaux et nœuds lymphatiques de la, 72, 73
- veines de la, 70
- pubienne, 242
- Reil (*voir Ilot de Insula*)
- Rein**, 160, 161, 173, 191, 223, 264-267, 270, 277, 278, 282, 308, 309, 311, 315, 317, 322, 326-329, 366, 380
- artères du, 314
- internes (intra-rénales), 312
- coupe transversale du, 311, 320
- droit, 324
- gauche, 324
- *in situ*, 308, 309
- innervation du (schéma), 320
- nerfs du, 319
- rapports du, 308, 309, 317
- segments du, 312
- structure du
- interne, 313, 314
- macroscopique, 311
- système
- microvasculaire, 314
- vasculaire, 310
- vaisseaux et nœuds lymphatiques du, 318
- Reissner (*voir Membrane de*)
- Réseau** veineux de la main, 404, 456
- Rété (*voir les différents plexus*)
- Rété testis**, 370
- Rétinaculum**
- des extenseurs
- du poignet, 404, 432-434, 447, 455-458
- inférieur, 507, 509, 517, 518, 530
- supérieur, 507, 509, 517, 518
- des fléchisseurs
- de la cheville, 504-506, 517, 522, 523, 529
- du poignet, 435, 442, 448-450, 453, 454, 461
- fibulaire (péronier)
- inférieur, 506, 509, 513, 515, 517
- supérieur, 504-506, 509, 515, 517
- patellaire
- latéral, 480-482, 494-496, 507-509
- médial, 480, 481, 489, 494-496, 507, 508
- péronier (*voir Rétinaculum fibulaire*)

- Rétine**, 87, 88, 90, 119
- Rétrécissement**
- de l'œsophage, 227
- diaphragmatique, 227
- pharyngo-œsophagien, 227
- thoracique, 227
- Retzius (*voir Espace rétro-pubien de*)
- Ride** gastrique, 230, 268, 325 (*voir aussi Pli*)
- Riolan (*voir Arcade de*)
- Rolandique (*voir Artère rolandique*)
- Rolando (*voir Sillon de*)
- Rosenmüller (*voir Nœud lymphatique de Cloquet*)
- Rosenthal (*voir Veine de*)
- Rostrum** du corps calleux, 105, 139, 143
- Rotter (*voir Nœud lymphatique inter-pectoral*)

S

- Sac** (*voir Col*)
- alvéolaire, 198
- endo-lymphatique, 96
- lacrymal, 81, 82
- péritonéal, 265, 323, 326 (*voir aussi Bourse omentale*)
- scrotal, 366
- thécral, 377
- Sacculé** de l'oreille interne, 92, 95, 96, 123
- Sacrum**, 149, 150, **154**, 156, 158, 241, 332, 333, 336, 339, 340, 377
- Santorini (*voir Conduit pancréatique accessoire*)
- Scapha de l'oreille externe (*voir Fosse scaphoïde*)
- Scaphoïde**, 440-445, 455
- Scapula**, 174, 179, 185, 236-239, **407, 408**, 414, 416 (*voir aussi Épine, Angle*)
- angle inférieur, 149
- bord
- latéral (ou axillaire), 409
- médial, 149
- Schlemm (*voir Canal de*)
- Schwalbe (*voir Ligne de*)
- Sclère**, 81, 83, 87-91
- Scrotum**, 331, 346, 366-368, 370, 375, 385
- Segment**
- broncho-pulmonaire, 184, 194
- du poumon, 184, 194
- du rein, 312
- Segmentation dermique (*voir Dermatomes*)
- Sein (*voir Glande mammaire*)
- Selle** turcique, 7, 8, 11, 36, 38, 63
- Semi-lunaire (*voir Os lunatum, Surface semi-lunaire de l'acétabulum*)
- Septum**
- atrio-ventriculaire, 210, 216-219
- de Denonvilliers (*voir Fascia de Denonvilliers*)
- de la fosse ischio-rectale, 372-375
- du fascia profond (de Buck), 361, 365
- du pancréas, 281
- du pénis, 361, 365
- du poumon, 199
- du scrotum, 346, 367, 370, 375, 385
- interalvéolaire, 17, 198
- interatrial, 214, 239
- intercaverneux du fascia profond (de Buck), 361, 365
- intermusculaire
- de la cuisse, 480, 488, 489, 493
- de la jambe, 510
- du bras, 419, 420, 423, 433, 436, 465
- latéral, 419, 420, 423, 433, 436, 465
- médial, 419-421, 423, 433, 435, 436
- interventriculaire, 214-219, 239
- nasal, 8, 16, 36, **38**, 41, 42, 48, 50, 63, 66
- orbitaire, 81
- pellucidum, 105, 107, 109-111, 139, 141, 143, 145
- subsartorial, 480, 488, 489
- transverse fibreux de la fosse ischio-rectale, 372-375
- Séreuse**, 297 (*voir aussi Péritoine viscéral*)
- de l'appendice, 275
- de l'intestin grêle, 272

- Sésamoïde (*voir Os sésamoïde*)
- Shenton (*voir Cintré cervico-obturateur*)
- Sibson (*voir Fascia de*)
- Sillon**
- anal intermusculaire, 372-374
- atrio-ventriculaire (*voir Sillon coronaire, Sillon du cœur*)
- calcanéen, 513
- calcarin du cerveau, 104-106, 110, 119
- carotidien, 11
- central du cerveau, 104, 105
- chiasmatisque, 11
- collatéral du cerveau, 105, 106
- coronaire, 206, 208
- du gland du pénis, 368
- costal, 180
- de la langue, 58
- de la moelle spinale
- dorsal médian, 114, 162
- de la trompe auditive, 10
- de la veine
- cave inférieure, 277
- subclavière, 180
- de l'artère
- carotide interne, 11
- occipitale, 10
- subclavière, 180
- temporale moyenne, 6
- vertébrale, 19
- de l'hippocampe, 111
- de l'humérus, 407
- de l'insula, 104
- de Rolando, 104, 105
- de Sylvius, 104, 106, 139
- delto-pectoral, 400
- des vaisseaux ciconflexes de la scapula, 408
- du 4^e ventricule, 114
- limitans (*voir Sulcus limitans du 4^e ventricule*)
- médian, 114
- du cerveau
- calcarin, 104-106, 110, 119
- central, 104, 105
- collatéral, 105, 106
- du cingulum du, 105
- intra-pariétal, 104
- latéral, 104, 106, 139
- lunaire, 104
- marginal, 105
- occipital transverse, 104
- occipito-temporal, 105, 106
- olfactif, 106
- orbitaire, 106
- paracentral, 105
- pariéto-occipital, 104, 105
- post-central, 104
- précentral, 104, 105
- rhinal, 105, 106
- temporal, 104, 106
- du cingulum du cerveau, 105
- du cœur
- interventriculaire antérieur, 206
- interventriculaire postérieur, 208, 209
- du corps calleux, 105
- du gland, 368
- du muscle digastrique, 10
- du nerf
- grand pétreux, 11, 97
- petit pétreux, 11
- radial, 408
- spinal, 20
- ulnaire, 408, 424
- du sinus
- occipital, 11
- pétreux inférieur, 8, 11
- pétreux supérieur, 8, 11
- sagittal supérieur, 9, 11
- sigmoïde, 8, 11
- transverse, 8, 11
- du vaisseau méningé
- antérieur, 11

- moyen, 8, 9, 11
- postérieur, 11
- du vomer, 38
- frontal, 104
- hypothalamique, 105, 114, 145
- infra-orbitaire, 4
- intermusculaire, 372-374 (*voir aussi Ligne ano-cutanée, Ligne blanche de Hilton*)
- intertuberculaire de l'humérus, 407
- interventriculaire du cœur
 - antérieur, 206, 239
 - postérieur, 208, 209
- intra-pariétal du cerveau, 104
- latéral du cerveau, 104, 106, 139
- limitans du 4^e ventricule (*voir Sulcus limitans du 4^e ventricule*)
- lunaire du cerveau, 104
- marginal du cerveau, 105
- mastoïdien, 10
- médian
 - de la langue, 58
 - du 4^e ventricule, 114
- mylo-hyoïdien, 17
- naso-labial, 1
- naso-palatin, 38
- obturateur, 474
- occipital transverse du cerveau, 104
- occipito-temporal du cerveau, 105, 106
- olfactif du cerveau, 106
- orbitaire du cerveau, 106
- paracentral du cerveau, 105
- paracolique, 263, 273, 330, 343, 347
- pariéto-occipital du cerveau, 104, 105
- post-central du cerveau, 104
- précentral du cerveau, 104, 105
- préchiasmatisque, 11
- rhinal du cerveau, 105, 106
- temporal du cerveau, 104, 106
- terminal, 58, 208
- transverse occipital du cerveau, 104
- uro-génital, 368
- vertébral, 23

Sinus (*voir aussi Récessus*)

- anal, 373
- aortique, 217
- carotidien, 124, 129, 130, 135, 204
- caverneux, 85, 103, 135, 138
- confluent des, 102, 103, 142, 143
- coronaire, 208-211, 215, 217, 239
- de la dure-mère, 102, 103, 142, 143
- de Valsalva, 217, 218
- droit, 97, 102, 103, 105, 108, 142-144, 147
- du péricarde
 - oblique, 209, 210, 239
 - transverse, 206, 209, 214, 215
- du tarse, 511, 512
- épидидymaire, 370
- ethmoïdal, 5 (*voir Cellule ethmoïdale*)
- frontal, 5, 7, 8, 36-38, 48-50, 63
- intercaverneux, 102
- lactifère, 176
- maxillaire, 5, 7, 43, 44, 46-50, 84
- occipital, 102, 142
- paranasal, 48-50 (*voir aussi les différents sinus paranasaux*)
- pétreux
 - inférieur, 12, 102, 103
 - supérieur, 46, 97, 102, 103
- prostatique, 364, 365
- rectal (*voir Sinus anal*)
- rénal, 311, 319
- sagittal
 - inférieur, 99, 102, 103, 142-144
 - supérieur, 99-103, 105, 108, 142, 143, 147, 148
- sigmoïde, 46, 97, 102, 103, 147
- sphénoïdal, 5, 7, 8, 36-38, 46, 48-50, 63, 64, 83, 103
- sphéno-pariétal, 102, 103
- transverse de la dure-mère, 102, 103, 142, 143, 147

- uro-génital, 369
- veineux, 102, 103 (*voir aussi les différents sinus veineux*)
 - de la dure-mère, 102, 103
 - de la sclère, 88, 91 (*voir aussi Canal de Schlemm*)

Sinusoïde du foie, 278, 279

Skene (*voir Glande de*)

Sous-muqueuse, 271

- de l'iléum, 272
- de l'intestin, 305
- de l'œsophage, 229, 230
- du jéjunum, 272

Sphénoïde, 4-8, 10, 11, 14, 15, 37, 38, 47

- grande aile, 5, 7
- petite aile, 5

Sphincter

- anal (*voir Muscle sphincter de l'anus*)
- de Boyden (*voir Sphincter du conduit cholédoque*)
- de la pupille (*voir Muscle sphincter de la pupille*)
- de l'ampoule hépato-pancréatique, 280, 306
- d'Oddi (*voir Sphincter de l'ampoule hépato-pancréatique*)
- du conduit
 - cholédoque, 280
 - pancréatique, 280
- inférieur de l'œsophage, 227
- palato-pharyngien, 65
- pylorique, 268
- urétral (*voir Muscle sphincter de l'urètre*)

Spélium du corps calleux, 105, 106, 109, 111, 114, 141-144, 148

Spondylophytes (*voir Ostéophytes*)

Squelette (*voir aussi Os*)

- fibreux du cœur, 216, 217
- osseux
 - de la tête et du cou, 15
 - de l'abdomen, 241
 - du pelvis, 332
 - du thorax, 179

Stades de développement

- des organes génitaux, 368
- des sinus paranasaux, 50

Stapès, 92-94, 96

Sténon (*voir Conduit parotidien [de Sténon], Glande parotide*)

Sternum, 63, 174, 179, 182, 184, 185, 188, 210, 235, 239, 325, 327, 411 (*voir aussi Corps, Processus*)

Striatum, 109

Strie

- médullaire du thalamus, 105, 110, 114
- olfactive, 118
- terminale, 107, 110, 111

Stroma fibro-musculaire, 364

Substance

- adamantine, 57
- blanche, 162
- éburnée, 57
- grise, 162
- interpédonculaire (*voir Substance perforée postérieure*)
- noire, 106, 116
- perforée
 - antérieure, 106, 113, 118
 - postérieure, 106, 113

Sulcus limitans du 4^e ventricule, 114

Surface (*voir aussi Face, Lame*)

- articulaire
 - aryténoïdienne, 77
 - de l'uncus, 20
 - du tibia, 496, 501, 502
 - inférieure, 20
 - lombo-sacrée, 154
 - pour C3, 19
 - pour l'atlas, 19
 - pour l'axis, 19
 - pour le condyle occipital, 19
 - pour le ligament transverse de l'atlas, 19, 23
 - pour le processus transverse de la vertèbre, 180
 - supérieure, 20

- thyroïdienne, 78, 80
- zygapophysaire, 239

- auriculaire du sacrum, 154, 156
- de la dent pour le ligament transverse, 19, 23
- de l'axis
 - pour C3, 19
 - pour l'atlas, 19
 - pour le ligament transverse, 19, 23
- éversée, 156
- patellaire du fémur, 477
- semi-lunaire de l'acétabulum, 398, 475
- zygapophysaire, 21

Sustentaculum tali, 512-516

Suture

- coronale, 4-9, 14
- fronto-pariétale (*voir Suture coronale*)
- frontale, 14
- intermaxillaire, 10, 35
- interpariétale (*voir Suture sagittale*)
- lambdoïde, 6-9, 14
- métopique, 14
- occipito-mastoïdienne, 16
- palato-maxillaire, 10
- pariéto-occipitale (*voir Suture lambdoïde*)
- sagittale, 9, 14
- sphéno-occipitale, 63
- squameuse, 14

Sylvius (*voir Sillon de, Sillon latéral du cerveau*)

Sympathique (*voir Système nerveux sympathique*)

Symphyse pubienne, 240, **241**, 253, 254, 256, 331-336, 338-341, 345, 346, 348, 357, 359, 360, 363, 377, 382, 398, 399

Synchondrose

- de la 1^{re} côte, 406
- manubrio-sternale, 180, 406
- sphéno-occipitale, 63
- sterno-costale, 406
- xipho-sternale, 325

Système

- biliaire intra-hépatique (schéma), 279
- de conduction du cœur, 219
- nerveux autonome, 43, 115-117, 120-122, 124, 125, **129**-133, 160, **203**, 204, 221, 222, 234, **297**-307, 319-321, 389, 390, 392, 394-397
 - schéma, 160
- nerveux parasymphatique, 43, 120-122, 124, 125, 131-133, 161, 204, 221, 300, 303, 304, 306, 307, 320, 394-397
- nerveux sympathique, 43, 120-122, 131-133, 160, 204, 221, 222, 300, 303, 304, 306, 307, 320, 321, 394-397
- reproductif (*voir Organes génitaux*)

T

Tabatière anatomique, 400, 432, 455, 457, 458

Taenia (*voir Ténia*)

Talus, 514 (*voir aussi Tête, Processus, Trochlée*)

Tarse

- de la paupière, 81, 83, 84
- os du (*voir Os du pied*)

Tectum, 148 (*voir Lame tectale, Lame quadrigéminal*)

Tegmen tympani, 92, 93

Tegmentum du mésencéphale, 114

Tendon, 149, 400 (*voir aussi les différents muscles*)

- calcanéen, 469, 504-506, 509, 515, 517
- commun
 - des extenseurs, 400, 429, 432, 433, 448-458, 469
 - des fléchisseurs, 400, 430, 431, 434, 448-458, 489
- conjoint, 244, 245, 247, 253
- crico-pharyngien, 229
- d'Achille, 469, 504-506, 509, 515, 517
- de la cheville, 515, 517-519
- des extenseurs, 429, 432, 433, 448-458
 - central, 459
- des fléchisseurs, 430, 431, 448-458
- d'origine du muscle transverse de l'abdomen, 169, 170, 173, 246, 248, 249, 309, 330
- du biceps brachial, 236-238

- du diaphragme
 - central (*voir Diaphragme, Centre tendineux du diaphragme central*)
 - du grand dorsal, 237, 238
 - du long palmaire, 400
 - du muscle gracile, 469
 - du muscle stapédien, 93
 - du périnée (*voir Périnée, Centre tendineux du périnée*)
 - du plantaire, 483, 504, 505, 510
 - du quadriceps fémoral, 469, 480, 489, 493-495, 499, 507-509
 - intermédiaire du muscle digastrique, 27, 28, 53, 59, 60
 - intersection tendineuse, 175, **240**, 331
 - patellaire (*voir Ligament patellaire*)
- Ténia**
- du 4^e ventricule, 114
 - du côlon
 - libre, 263, 273, 274, 276, 371, 374
 - mésocolique, 273, 274, 276
 - omental, 273, 276
- Tenon (*voir Capsule de*)
- Tente** du cervelet, 86, 102, 103, 105, 142, 143
- Terminaison des muscles**
- de la cuisse, 478, 479
 - de la hanche, 478, 479
 - de la jambe, 503
 - de l'avant-bras, 438, 439
 - de l'épaule, 406-408
 - du bras, 407, 408
 - scalène, 29, 180
- Testicule**, 323, 346, 366, 367, 369, 370, 377, 385, 396
- Tête** (*voir aussi les différentes régions associées*)
- de la côte, 179, 180, 239
 - de la fibula, 480-482, 494, 495, 497, 499, 501, **502**, 505-509, 530
 - de la mandibule, 6, 17
 - de l'épididyme, 370
 - de l'humérus, 407-409
 - des os métacarpiens, 444, 445
 - des os métatarsiens, 511
 - des phalanges (de la main), 444
 - des phalanges (du pied), 507
 - du fémur, 333, 398, 475, 477
 - du malléus, 94, 123
 - du noyau caudé, 109-111, 141, 143, 148
 - du pancréas, 281
 - du radius, 419, 424, 425, 427
 - du talus, 512, 514
- Thalamus**, 105, 107, 109, **110**, 111, 113, 114, 142, 143, 145, 303
- Thébésius (*voir Valvule de, Valvule du sinus coronaire*)
- Thorax**
- artères du, 184, 185, 231 (*voir aussi les artères des différents organes associés*)
 - articulations du, 180, 181
 - coupe transversale du, 210, 236-239
 - muscles du, 182-184
 - nerfs du, 182, 185, 203 (*voir aussi les nerfs des différents organes associés*)
 - os du, 179, 180
 - vaisseaux et nœuds lymphatiques du, 178, 202, 233
 - veines du, 184, 232 (*voir aussi les veines des différents organes associés*)
 - viscères du (*voir les viscères des différents organes associés*)
- Thymus**, 205, 224, 225, 237
- Tibia**, 469, 496, 498, 499, **501**, **502**, 507, 508, 510, 513-515, 517-519 (*voir aussi Condyle, Bord*)
- Tige**
- hypophysaire, 113, 138, 145
 - pituitaire (*voir Tige hypophysaire*)
- Tissu**
- adipeux, 34, 243 (*voir aussi Tissu graisseux*)
 - fibro-adipeux alaire, 35, 37
 - graisseux
 - de la fosse ischio-rectale, 357, 360
 - de la glande mammaire, 176
 - de l'espace épidual, 163
 - de l'espace rétro-pubien, 245
 - de l'orbite (*voir Corps adipeux de l'orbite*)
 - du médiastin antérieur, 193
 - extra-péritonéal, 263, 392
 - pararénal, 173, 317
 - périrénal, 173, 317
 - sous-cutané de l'abdomen, 243, 246, 323, 346, 357, 360, 361
- Toile** choroidienne du 3^e ventricule, 107, 110, 143
- Tonsille**
- cérébelleuse, 112, 114, 142
 - linguale, 58, 63, 64, 78
 - palatine, 51, 52, 58, 60, 63, 64, 66
 - pharyngienne, 36, 38, 63, 64, 66, 67, 148
- Topographie**
- de la glande thyroïde, 74
 - de l'œsophage, 227
 - des viscères abdominaux, 242
 - du nerf spinal, 157, 174
 - du périnée, 360
 - du poumon, 190, 191
 - du rein, 309
- Torus**
- de l'élévateur, 66
 - tubaire, 36, 38, 64, 66
- Toux**, récepteurs de la, 204
- Trabécule**
- charnue, 214
 - de l'angle irido-cornéen, 88
 - fibreuse de l'adéno-hypophyse, 145
 - septo-marginale, 214, 218, 219
 - splénique, 282
- Trachée**, 15, 27, 28, 34, 63, 65, 68, 74-78, 125, 160, 161, 190, 192, **196**, 197, 200, 201, 205, 207, 224, 226-228, 231, 235-237
- bifurcation, 249
- Tractus**
- biliaire, 280
 - innervation du (schéma), 306
 - du nerf trijumeau (V), 115, 116, 121, 124, 125
 - hypothalamo-hypophysaire, 145
 - ilio-tibial, 469, 480, **482**, 483, 490, 493-496, 502, 504, 507-509
 - mamillo-thalamique (de Vicq d'Azyr), 145
 - olfactif, 42, 105, 106, 113, 118
 - optique, 106, 107, 111, 113, 119, 137, 142
 - tecto-spinal, 131
 - tubéro-hypophysaire, 145
- Tragus** de l'oreille externe, 1, 93
- Trajet**
- de la vue, 119
 - du goût, 134
 - du son, 92
- Trapèze**, 440, 441, 443-446, 449, 455
- Trapézoïde**, 440, 441, 443-445
- Treitz (*voir Muscle du duodénum*)
- Treves (*voir Pli avasculaire de*)
- Triade porte hépatique**, 265, 270, 278, 281, 327
- Triangle**
- anal, 360
 - d'auscultation, 149, 239, 248, 411
 - d'Hesselbach, 247, 253
 - de Calot (*voir aussi Triangle hépato-cystique [de Calot]*)
 - de Petit, 149, 168, 248
 - de Ward, 531
 - delto-pectoral, 240, 411
 - du cou, 25, 34, 168, 172, 182
 - hépato-cystique, 280, 284
 - inguinal (*voir Trigone inguinal*)
 - lombal, 149, 168, 248
 - lombo-costal, 189
 - lumineux, 93
 - périnéal, 360
 - sterno-costal, 184
 - suboccipital, 172
 - uro-génital, 360
- Trigone** (*voir aussi Triangle*)
- collatéral, 110
 - de la vessie, 346, 348, 350, 364, 365
 - fibreux du cœur, 216
 - habéculaire, 110, 114
 - hypoglossal, 114
 - inguinal, 247, 253
 - lombo-costal, 189, 256
 - olfactif, 118
 - vagal, 114
 - vertébro-costal (*voir Trigone lombo-costal*)
- Triquétrum**, 440, 441, 443-445
- Trochanter** du fémur
- grand, 333
 - petit, 332, 333
- Trochlée**
- de l'humérus, 407, 408, 424, 425
 - du muscle oblique de l'œil, 84
 - du talus, 511, 512, 514
 - fibulaire, 511-513
 - péronière (*voir Trochlée fibulaire*)
- Trolard (*voir Veine de*)
- Trompe**
- auditive, 10, 36, 52, 55, 63-67, 92-94, 96, **98**, 124, 125 (*voir Cartilage*)
 - de Fallope (*voir Trompe utérine*)
 - d'Eustache (*voir Trompe auditive*)
 - pharyngo-tympanique (*voir Trompe auditive*)
 - utérine, 342-344, 352-355, 369, 380, 392, 395
- Tronc (artériel)**
- atrio-ventriculaire (AV) (faisceau de His), 219
 - brachio-céphalique, 32, 74-76, 135, 136, 184, **187**, 200, 205-208, 226, 231, 236
 - coeliaque, 189, 223, 226, 231, 257, 262, 266, 270, 281, **283**-287, 300, 303, 307, 308, 310, 323, 327, 328, 390
 - costo-cervical, 32, 135, 136
 - du corps calleux, 105, 139
 - pulmonaire, 200, 206, 209, 214, 218, 219, 223, 238
 - thyro-cervical, 31-33, 69, 71, 74-76, 135, 136, 226, 231, 415
- Tronc cérébral**, 113, 115, 116
- Tronc (lymphatique)** (*voir aussi Conduit thoracique*)
- broncho-médiastinal, 202
 - intestinal, 259, 295
 - jugulaire, 72, 202, 295
 - lombal, 259, 295, 297, 318
 - subclavier, 72, 202, 259, 295
- Tronc (nerveux)**
- du plexus brachial, 418
 - lombo-sacral, 260, 319, 390, 484-487, 526, 527
 - sympathique, 47
 - cervical, 34, 43, 69, 71, 124, **129**-133, 222, 234
 - lombal, 189, 222, 256, **260**, 297, 302, 303, 319, 321, 323, 326, 330, 343, 347, 389, 390, 392, 394-396, 485-487
 - sacral, 319, 485, 487
 - thoracique, 43, 131-133, 185, 188, **203**, 210, 222, 224, 225, 234, 252, 297, 300, 303, 304, 306, 307, 394-396
 - vagal
 - antérieur, 125, 203, **234**, 256, 297-302, 306, 307, 319, 321, 390
 - postérieur, 125, **234**, 256, 297-302, 306, 307, 319, 321, 390
- Tronc (veineux)**
- costo-cervical, 136, 167
 - thyro-cervical, 31, 136, 167
- Trou** nourricier du fémur, 477, 501
- Tuber**
- cinéréum, 105, 106, 113, 145
 - du cervelet, 112, 114, 142
- Tubercule**
- anal, 368
 - antérieur, 19, 20
 - de la vertèbre C6, 22
 - de l'atlas, 19, 23, 36
 - du processus transverse de la vertèbre cervicale, 20, 21
 - du thalamus, 110
 - articulaire de l'os temporal, 6, 10, 18, 55
 - carotidien de Chassaignac, 21, 22

- carré, 477
- corniculé, 66, 67, 78
- coronoïde de la clavicule, 406
- costal, 179, 180
- cunéiforme, 66, 67, 78, 113, 114
- de Darwin, 93
- de Gerdy, 482, 495, 497, 501
- de la clavicule, 406
- de la crête iliaque, 241, 332, 474
- de la lèvre supérieure, 1
- de la scapula
 - infra-glénoïdal, 407, 408
 - supra-glénoïdal, 407
- de la selle turcique, 11
- de la vertèbre C6, 22
- de la vertèbre cervicale, 20
- de l'adducteur, 477, 481, 497 (*voir aussi Épicon-dyle du fémur médial*)
- de l'atlas, 19, 23, 36, 169, 170
- de l'auricule (de Darwin), 93
- de l'humérus
 - majeur, 407-410, 414, 419, 422
 - mineur, 407-410, 419
- de l'oreille externe, 93
- de l'os temporal, 6, 10, 18, 55
- distal du radius, 400
- dorsal du radius (de Lister), 440
- du ligament transverse de l'atlas, 19 (*voir Atlas*)
- du processus transverse, 20
- du radius, 440
- du scaphoïde, 440, 442, 444
- du talus, 511
- du thalamus, 110
- du trapèze, 440, 442, 444
- génien, 53
- génital, 368
- gracile, 113, 114
- iliaque, 335, 336
- infra-condyloïde, 482, 495, 497, 501
- infra-glénoïdal de la scapula, 407, 408
- intercondyloïde du tibia, 501, 502
- labio-scrotal, 368
- majeur, 409
- mentonnier de la mandibule, 4, 17
- olfactif, 118
- pharyngien de la partie basilaire de l'os temporal, 10, 22, 38, 63-65, 67
- postérieur, 19, 20
 - de l'atlas, 169, 170
 - du processus transverse de la vertèbre cervicale, 20, 21
- pubien, 240, **241**, 244, 245, 254, 256, 331, 332, 335, 336, 340, 341, 357, 362, 474, 480, 481
- supra-glénoïdal de la scapula, 407
- trigéminial, 114

Tubérosité

- calcanéenne, 504, 505, 512-514, 516, 520, 521, 523
- deltoïdienne, 407, 408
- du 1^{er} os métatarsien, 512, 516-518
- du 5^e os métatarsien, 511, 512, 514, 523-525
- du cuboïde, 512, 516, 524
- du naviculaire, 511, 512, 516, 519, 524
- glutéale du fémur, 477
- iliaque, 241, 332, 474
- ischiatique, 156, 219, 332-**336**, 339, 341, 357, 358, 360, 361-363, 372, 375, **474**-476, 483, 490, 491
- maxillaire, 6, 16
- pariétale, 14
- radiale, 419, 424, 425, 427
- sacrale, 154
- tibiale, 469, 480, 481, 494-497, 499, 501, 502, 507, 509
- ulnaire, 419, 424, 427

Tubule

- dentaire, 57
- mésonéphrique, 369
- rénal, 313, 314
- séminifère, 370

Tunique

- fibreuse du bulbe de l'œil, 87
- vaginale du testicule, 366

Tyson (*voir Glande de*)

U

Ulna, 424-**427**-433, 437-443, 445, 449, 453, 458 (*voir aussi Olécrâne, Processus*)

Uncus, 20, 21

- de la vertèbre cervicale, 20
- de l'encéphale, 105, 106, 118

Uretère, 247, 255, 258, 263, 266, 297, 308, 311, **315**, 316, 330, 342-348, 352, 354, 355, 364, 371, 372, 380-384, 390, 392, 397, 398

Urètre, 256, 337-339, 341, 348-350, 353, 358, 361, 363-**365**, 369, 398

- féminin, 348, 350, 351, 357, 358
- masculin
 - caverneux (*voir Urètre masculin spongieux*)
 - membrané, 351, 363, 365, 397
 - partie bulbaire de, 364, 365
 - partie libre (pénienne), 364, 365
 - prostatique, 350, 351, 365, 398
 - spongieux, 350, 351, 364, 365

Utérus, 342-344, 348, 352, 353, **355**, 357, 369, 371, 377, 380, 392, 394, 395

Utricule

- prostatique, 364, 365, 369
- vestibulaire, 92, 95, 96, 123

Uvule, 51, 64, 66, 67

- de la vessie, 364, 365
- du cervelet, 112, 114, 142

V

Vagin, 337-339, 342, 348-350, **352**-355, 357, 358, 368, 369, 371, 375, 377, 380, 395

Vaisseau lymphatique (*voir aussi Nodule lymphatique, Nœud lymphatique*)

- anal, 296
- de Kerckring, 278
- de la glande mammaire, 178
- de la langue, 73
- de la main, 405
- de la paroi abdominale postérieure, 259
- de la région orale, 72
- de la tête, 72
- de la trachée, 196
- de la vessie, 318
- de l'estomac, 293
- de l'intestin
 - grêle, 295
 - gros, 296
- de l'œsophage, 233
- des organes génitaux
 - féminins, 386
 - masculins, 388
- du cou, 72, 73
- du foie, 279
- du membre inférieur, 473
- du membre supérieur, 405
- du pancréas, 294
- du pelvis
 - féminin, 386
 - masculin, 388
- du périnée féminin, 387
- du pharynx, 73
- du poumon, 202
- du rein, 318
- hépatique, 279
- intra-rénal, 318
- péri-anal, 296
- prostatique, 388
- testiculaire, 388

Vaisseau sanguin (*voir aussi Artère, Veine*)

- innervation des, 222
- palatin, 12
- sphéno-palatin, 12

Vallécule épiglottique, 58, 64

Valsalva (*voir Sinus de*)

Valve

- aortique, 207, 215-219
- atrio-ventriculaire
 - droite (tricuspide), 210, 214, 216-218, 239
 - gauche (mitrale), 210, 215-219, 239
- de Hasner, 82
- de Houston (*voir Pli du rectum*)
- de Kerckring (*voir Pli circulaire*)
- du cœur, 216, 217
- du rectum (*voir Pli du rectum*)
- iléo-cæcale, 274
- mitrale, 207, 210, 215-219, 239
- pulmonaire, 207, 214, 216, 219
- semi-lunaire, 217
- tricuspide, 210, 214, 216-218, 239

Valvule

- anale, 373
- de la veine cave inférieure, 214
- de Thébésius, 214
- d'Eustache, 214
- du foramen ovale, 215
- du sinus coronaire, 214

Variation

- de forme
 - de l'estomac, 267
 - du foie, 278

Variations

- de l'estomac, 267
- de position
 - des artères
 - . bronchiques, 201
 - . de l'œsophage, 231
 - des conduits
 - . cholédoques, 280
 - . pancréatiques, 280
 - des sinus paranasaux avec l'âge, 50
 - du foie, 278

Vascularisation

- cérébrale, 167
- de l'œil, 91
- viscérale, 283-300

Vater (*voir Papille duodénale majeure*)

Veine (*voir aussi Sinus veineux*)

- accessoire
 - céphalique, 403, 404
 - héli-azygos, 201, 225, 232
 - saphène, 471, 472
- affluente latérale, 142
- alvéolaire
 - inférieure, 60, 70
 - supéro-postérieure, 70
- anastomose entre
 - les veines jugulaires antérieure et interne, 30, 70
 - les veines lombale et héli-azygos, 310
- anastomotique, 99, 101
 - inférieure (de Labbé), 101, 143
 - supérieure (de Trolard), 101
- angulaire, 3, 70, 85
- antérieure de la face (*voir Veine faciale*)
- appendiculaire, 291, 292
- arquée du rein, 314
- auriculaire postérieure, 3, 31, 70
- axillaire, 183, 192, 250, 405, 416
- azygos, 186, 188, 189, 200, 201, 203, 210, 224, 226, **232**, 235, 237-239, 256, 325, 326
- basale de Rosenthal, 142, 143, 144
- basilique, 400, 403-405, 417, 423, 437, 456
- basi-vertébrale, 166, 167
- brachiale, 417, 423
- brachio-céphalique, 70, 74, 75, 184, 200, 202, 205, 206, 224-226, 232, 236
- droite, 167, 186
- gauche, 167, 186
- branche tubaire des vaisseaux ovariens, 384
- bronchique, 201
- cæcale, 291, 292
- capsulaire du rein, 314
- cardiaque, 211
- caudée, 143, 144

- cave
 - inférieure, 173, 188, 200, 203, 207-210, 214, 215, 217, 219, 223, 224, 226, 232, 235, **258**, 264-266, 270, 277, 281, 286, 289, 308, 310, 317, 322, 324-330, 343, 347, 378-383, 392
 - supérieure, 74, 75, 186, 187, 200, 205-209, 214, 218, 219, 223, 224, 232, 235, 237-239
- centrale
 - de la moelle spinale, 166
 - de la rétine, 87, 90, 91
 - du foie, 278, 279
- céphalique, 175, 182, 183, 250, 400, **403**-405, 411, 416, 417, 423, 437, 456
- cérébelleuse, 142
- cérébrale
 - antérieure, 142-144, 148
 - en pont, 99, 101
 - grande (de Galien), 102, 103, 105, 108, 114, 142-144 (*voir aussi Veine de Galien*)
 - interne, 99, 107-110, 142-144, 147
 - latérale directe, 143, 144
 - profonde, 99, 101, 103, 142-144
 - superficielle, 99-101, 103, 143
 - supérieure, 101
- cervicale
 - profonde, 167
 - transverse, 171
- choroïdienne, 91
 - supérieure, 99, 143, 144
- ciliaire antérieure, 88, 90, 91
- circonflexe humérale, 403
- colique
 - droite, 290-292
 - gauche, 291, 292
 - moyenne, 281, 290-292
- communicante, 167
- conjonctivale, 91
- coronaire (*voir Veine gastrique gauche*)
- crémastérique, 254, 381
- de Galien, 102, 103, 105, 114, 142-144, 147 (*voir aussi Veine cérébrale grande [de Galien]*)
- de la bouche, 70
- de la citerne cérébello-médullaire, 142
- de la colonne vertébrale, 166
- de la conjonctive, 90
- de la cuisse, 244, 245, 250, 254, 255, 258, 360, 381, 387, 398, 471-473, 481, **488**, 489, 493
- de la fosse crânienne postérieure, 142
- de la jambe, 504-508
- de la main, 404, 456
- de la moelle spinale, 166
- de la paroi abdominale, 250, 258
- de la paupière, 85
- de la rate, 289
- de la rétine, 87 (*voir aussi Veinule de la rétine*)
- de la vertèbre, 166
- de Labbé, 101, 143
- de l'atrium gauche, 208, 209, 211, 215
- de l'avant-bras, 403, 404, 437
- de l'épaule, 403
- de l'estomac, 289
- de l'intestin, 290, 291
 - grêle, 290
 - gros, 291
- de l'œil, 90
- de l'orbite, 85
- de l'orteil, 471
- de l'uncus, 143
- de Marshall (*voir Veine oblique de l'atrium gauche*)
- de Rosenthal, 142-144
- de Trolard, 101
- de Vésale (*voir Veine émissaire de Vésale*)
- des viscères pelviens, 380, 382-385
- digitale
 - dorsale (de l'orteil), 471
 - dorsale (du doigt), 404, 456
 - palmaire, 404
- diploïque, 99, 101
- dorsale
 - profonde
 - . du clitoris, 337-339, 342, 345, 348, 359
 - . du pénis, 243, 250, 341, 346, 361, 363, 381, 383, 385
 - superficielle du pénis, 243, 331, 361, 383
- droite, 290
 - du bras, 403
 - du canal anal, 379
 - du cerveau, 142-144, 146
 - du cervelet, 142
 - du clitoris, 258, 337-339, 342, 345, 348
 - du cœur, 211
 - du côlon, 291
 - du corps ciliaire, 90
 - du cou, 30, 70
 - du coude, 403, 405, 418
 - du crâne, 99
 - du cuir chevelu, 3
 - du doigt, 404, 456
 - du duodénum, 289
 - du foie
 - centrale, 279
 - sublobaire, 279
 - sublobulaire, 279
 - du membre inférieur, 471, 472
 - du noyau caudé, 143, 144
 - du pénis
 - dorsale
 - . profonde, 243, 250, 258, 341, 346, 361, 363, 381, 383, 385
 - . superficielle, 243, 250, 331, 361, 383
 - superficielle latérale, 343, 361
 - du pharynx, 70
 - du pont, 142
 - du poumon, 200
 - du rein, 310, 311, 314 (*voir aussi Veine rénale*)
 - du septum pellucidum, 143, 144
 - du sillon médian, 166
 - du tronc, 250
 - du ventricule de la fosse crânienne, 144
 - du ventricule gauche du cœur, 211
 - du vermis, 142, 144
- émissaire, 99, 101
 - condyloire, 167
 - de Vésale, 70
 - mastoïdienne, 3, 12, 99, 167
 - occipitale, 99
 - pariétale, 3, 99
- en pont, 101, 102
- épigastrique
 - inférieure, 245, 247, **250**, 253-255, 258, 266, 330, 343, 347, 380, 381, 383
 - superficielle, 240, 243, 250, 258, 331, 471, 488
 - supérieure, 183, 184, 186, 245, 250, 326
- épiploïque (*voir Veine omentale*)
- épisclérale, 90, 91
- faciale, 3, 30, 31, 47, 59-61, 70, 85
 - commune, 31
 - profonde, 3, 70
 - transverse, 3, 70
- fémorale (*voir Veine de la cuisse*)
- fibulaire (péronière), 504, 510
- gastrique
 - courte, 232, 266, 282, 289, 292, 326
 - droite, 232, 289, 290, 292
 - gauche, 232, **289**-292, 326
- gastro-épiploïque (*voir Veine gastro-omentale*)
- gastro-omentale, 232, 282, 289, 291, 292
- glutéale, 258, 291
- héli-azygos, 186, 188, 189, 210, 232, 238
 - accessoire, 186, 201, 225, 232
- hémorroïdale (*voir Veine du canal anal, Veine rectale*)
- hépatique, 223, 226, 232, 258, 266, 277, 278, 289
- hippocampale, 144
- humérale, 403
- hypophysaire, 138, 146
- hypothalamique, 146
- iléale, 290, 291
- iléo-colique, 290-292
- iliaque
 - circonflexe
 - . profonde, 247, 255, 258, 345, 383
 - . superficielle, 240, 243, 250, 258, 331, 471, 488
 - commune, 258, 263, 379, 381, 383, 392
 - externe, 247, 253-255, 258, 273, 291, 342-**345**-347, 354, 372, 379, 381, 383, 489
 - interne, 258, 291, 345, 352, 379, 381, 383
- ilio-lombale, 258
- infra-orbitaire, 3, 70
- innervation des, 222
- innominée (*voir Veine brachio-céphalique*)
- intercapitale, 404, 456
- intercostale
 - antérieure, 184, 186, 250
 - postérieure, 186, 224, 225, 232, 250, 326
 - supérieure, 186, 224, 225, 232
- interlobaire du rein, 314
- interlobulaire du rein, 314
- intervertébrale, 166, 167
- intra-culminale, 142
- intra-pulmonaire, 199
- jéjunale, 290, 291
- jugulaire
 - antérieure, 30, 70, 74
 - externe, 1, 3, 30, 31, 61, 70, 74, 192, 200, 205, 232
 - interne, 3, 12, 27-30, 32-34, 46, 47, 59-61, **70**, 73-76, 92, 127, 147, 167, 183, 184, 192, 200, 202, 205, 206, 226, 232
 - . bulbe de la, 12
- labiale, 70
- laryngée supérieure, 70, 229
- linguale, 3, 59-61, 70
 - profonde, 51, 59, 70
 - satellite du nerf hypoglosse (XII), 59
- lombale, 258, 310
 - ascendante, 258, 310
- mastoïdienne, 3, 99
- maxillaire, 70
- médullaire antérieure, 142
- méningée moyenne, 12, 99, 101
- mentonnière, 70
- mésencéphalique, 142, 144
- mésentérique
 - inférieure, 232, 262, 281, 289, **291**, 292, 294, 379
 - supérieure, 173, 232, 266, 270, 271, 281, 287, 289, **290**-292, 294, 317, 328-330
- métacarpienne dorsale, 404, 456
- métatarsienne dorsale, 471
- musculo-phrénique, 183, 184, 250
- nasale
 - de la rétine, 90
 - dorsale, 3
 - externe, 70
 - naso-frontale, 3, 70, 85
- oblique de l'atrium gauche, 208, 209, 211, 215
- obturatrice, 247, 253, 258, 291, 379, 383
 - accessoire, 253
- occipitale, 3, 70
 - émissaire, 99
 - interne, 144
- œsophagienne, 232, 289, 292
- ombilicale, 223
- omentale, 232
- ophtalmique
 - inférieure, 85, 91
 - supérieure, 70, 83, 85, 91, 103
- ovarique, 258, 291, 308, 310, 315, 330, 343-345, 355, 380, **384**
- palatine externe, 70
- palmaire, 404
- pancréatico-duodénale, 289, 291, 292
- pancréatique, 289, 291
- para-ombilicale, 247, 250, 292
- pariétale, 3, 99
- péricalléuse, 142, 144
- péricardiaco-phrénique, 184, 188, 200, 205, 206, 209, 210, 224, 225

- périnéale, 385
- péronière (*voir Veine fibulaire*)
- pétreuse, 103, 142
- phrénique inférieure, 232, 258, 266, 310
- ponto-mésencéphalique antérieure, 142
- poplitée, 473, 483, 490, 493, 504, 505
- porte hépatique, 223, 232, 265, 270, 271, 277, 278, 280, 281, 283, 284, 289-**292**, 294, 323, 326-328
 - anastomoses porto-caves, 292
 - branche de la, 279
- précentrale, 142
- préculminale, 142
- prépylorique, 289, 291
- profonde, 493
- pubienne, 255, 258
- pudendale
 - externe, 250, 258
 - profonde, 381, 488
 - superficielle, 243, 381, 471, 488
- interne, 258, 291, 372, 379, 385, 398
- pulmonaire, 193, 199, 200, 206-210, 214, 215, 218, 219, 223-225, 239
- radriculaire, 166
- rectale, 379
 - inférieure, 291, 292, 379
 - moyenne, 258, 291, 292, 379
 - supérieure, 266, 291, 292, 379
- rénale, 232, 258, 282, 308, **310**, 311, 316, 317, 322, 323, 329, 380, 381
- rétro-mandibulaire, 3, 30, 31, 47, 59-61, 70, 85
- rétro-tonsillaire, 142
- sacrale
 - latérale, 258
 - médiane, 258, 291, 344, 379, 380, 383
- saphène
 - accessoire, **471**, 472
 - grande, 243, 244, 250, 258, 360, 387, 469, **471-473**, 493, 510
 - petite, 469, 471-473, 490, 504, 510
- satellite
 - de l'artère radiale, 448
 - de l'artère ulnaire, 448
 - du nerf hypoglosse (XII), 59, 60, 70
- scrotale antérieure, 250
- septale, 143, 144
- sigmoïdienne, 266, 291, 292, 379
- sous-épendymaire, 144
- spermatique
 - externe (*voir Veine crémastérique*)
 - interne (*voir Veine testiculaire*)
- spinale, 142, 166
- splénique, 232, 265, 266, 282, 287, **289-292**, 294, 322, 323, 326-328
- subclavière, 29, 32, 70, 74, 75, 183, 184, 192, 200, 202, 205, 206, 224-226, **232**, 250, 414, 417
 - droite, 167
 - gauche, 167
- subcostale, 258
- sublinguale, 59, 61
- sublobulaire du foie, 278, 279
- submentonnaire, 30, 70
- superficielle
 - cérébrale, 101
 - de la tête, 3
 - de l'épaule, 403

- du bras, 403
- du cou, 30
- du membre inférieur, 471, 472
- du tronc, 250
- supra-orbitaire, 3, 70, 85
- supra-trochléaire, 3, 70, 85
- surrénale, 232, 258, 310, 322
- temporale
 - de la rétine (*voir Veinule de la rétine*)
 - moyenne, 3, 99
 - profonde, 99
 - superficielle, 3, 61, 70, 99
- terminale (*voir Veine thalamo-striée*)
- testiculaire, 247, 253-255, 258, 266, 291, 308, 310, 315, 330, 347, **381**
- thalamique supérieure, 144
- thalamo-striée, 99, 144
 - caudée, 144
 - inférieure, 142, 144
 - supérieure, 107, 110, 143
- thoracique
 - interne, 75, 183, 184, 186, 188, 192, 206, 210, 237-239, 250
 - latérale, 250
- thoraco-acromiale, 403
- thoraco-épigastrique, 243, 250
- thyroïdienne
 - inférieure, 30, 70, 74-76, 192, 205, 232
 - moyenne, 30, 70, 74, 76
 - supérieure, 30, 70, 74, 76, 80
- tibiale
 - antérieure, 510
 - postérieure, 504, 505, 510
- utérine, 258, 344, 352, 355, 379, 384
- vaginale, 379
- vertébrale, 232
 - accessoire, 167
 - antérieure, 167
 - droite, 167
 - gauche, 167
- vésicale, 258, 379
- vorticineuse, 85, 90, 91
- zygomatoc-faciale, 3
- zygomatoc-temporale, 3

Veinule

- de la macula, 90
- de la rétine, 90
- droite du parenchyme rénal, 314
- étoilée du rein, 311, 314

Ventricule

- du cerveau, 107
 - 3°, 107, 110, 114, 144, 148
 - 4°, 105, 107, 112, 114, 141, 142, 144, 148
 - latéral, 99, 107, 109, 111, 137, 141, 144, 148
- du cœur
 - droit, 206-210, **214**, 218, 235, 239
 - gauche, 206-210, **215**, 218, 235, 239

Vermis du cervelet, 112, 114

Vertèbre (*voir Corps, Incisure, Surface articulaire*)

- cervicale, 15, 19, 20, 21, 22, 29, 34, 150, 157, 158, 191, 227
- coccygienne (*voir Coccyx*)
- du sacrum, 150, 154, 158
- lombale, 150, 152, 155-158, 163, 227
- proéminente, 10, 15, 21, 22
- sacrale (*voir Sacrum*)

- thoracique, 15, 20, 21, 150, 151, 157, 158, 163, 227

Vésale (*voir Foramen de, Veine émissaire de*)

Vésicule

- biliaire, 125, 160, 161, 190, 261, 264, 267, 277, 278, **280**, 284, 326, 327
- artères de la, 283, 284
- douleurs rapportées dans la maladie de la, 306
- innervation de la (schéma), 306
- parties de la, 280
- séminale, 364

Vessie, 160, 161, 247, 254, 261, 302, 308, 315, 323, 342-**350**, 351, 357, 363, 364, 366, 371, 380, 397, 398

Vestibule

- du labyrinthe osseux, 92, 95, 96
- du vagin, 352, 356, 369
- nasal, 80

Vicq d'Azyr (*voir Tractus mamillo-thalamique [de Vicq d'Azyr]*)

Vidien (*voir Nerf du canal ptérygoïdien, Nerf Vidien*)

Vinculum, 452

Viscères, 267, 268 (*voir aussi les différents organes associés*)

Vision, 119

Voie

- de drainage lymphatique
 - vers le sein controlatéral, 178
 - vers les nœuds médiastinaux, 178
 - vers les nœuds phréniques et le foie, 178
- de la moelle spinale
 - descendante, 131
- gustative, 134
- réflexe autonome, 308
- sonore (*voir Trajet du son*)
- visuelle, 119, 131

Voile

- du palais, 51, 66
- médullaire du cervelet
 - inférieur, 105, 112
 - supérieur, 105, 112-114

Vomer, 4, 8, 10, 38, 47

W

Ward (*voir Triangle de Ward*)

Wharton (*voir Conduit submandibulaire [de Wharton], Glande submandibulaire*)

Winslow (*voir Foramen omental*)

Wirsung (*voir Conduit pancréatique principal*)

X

Xiphoidé (*voir Processus xiphoidé*)

Z

Zinn (*voir Anneau tendineux commun, Zonule ciliaire*)

Zone (*voir aussi Aire, Région*)

- de l'estomac, 268
- de l'innervation cutanée de la face, 2
- intermédiaire de la crête iliaque, 24, 332, 335, 336, 474
- orbiculaire de l'articulation de la hanche, 475
- subscapulaire du rein, 313, 314

Zonule ciliaire, 87-90